The University of Osaka
Institutional Knowledge Archive

Title	多色撮影による重複X線像の観察（X線多色撮影法の研究 第2報）
Author(s)	田中, 良明
Citation	日本医学放射線学会雑誌. 1973, 33(2), p. 89-99
Version Type	VoR
URL	https://hdl.handle.net/11094/19759
rights	
Note	

The University of Osaka Institutional Knowledge Archive : OUKA

https://ir.library.osaka-u.ac.jp/

The University of Osaka

多色撮影による重複X線像の観察

(X線多色撮影法の研究　第2報)

(昭和47年12月4日受付)

名古屋大学医学部放射線医学教室(主任：高橋信次教授)
田　中　良　明

Polisography conducted by chromatoroentgenographic technique
(Studies on chromatoroentgenography, second report)

by

Yoshiaki Tanaka
Department of Radiology, Nagoya University School of Medicine, Nagoya
(Director: Prof. Shinji Takahashi)

Research Code No.: 501
Key Words: Chromatoroentgenography, Polisography

For chromatoroentgenography the medical X-ray color film was used. The photosensitive emulsion in one side of this film contained the cyan and yellow couplers, while that in the other side of the film magenta coupler.

The film was put in the cassette which was composed of two intensifying screens, front and back, capable of moving in the cassette each other. The film was exposed first when the front screen was contacted with the film with absence of the back screen on the back side of the film, and exposed secondly after removal of the front screen from the front side of the film and correct positioning of the back screen on the back side of the film.

When the movement of the organ or tissue was roentgenographically examined, the chromatoroentgenography was much more suitable to get the radiographic information than the polisography or examination of two roentgenograms taken at two phases of the movement respectively. In actual interpretation of the peristaltic movement of the esophagus and the stomach, the chromatoroentgenographic polisography was easier to find findings with less misunderstanding than the simple polisography.

緒　言

ここで述べるX線多色撮影法とは，1枚の医用X線カラーフィルムに，位相の異なる2つのX線像を，それぞれ別の色に発色させて直接撮影する方法である[31)33)]．この方法は新しい試みである．それでその原理，方法を説明した後，経時的に位置および形態の変化する被写体を，異なる位相で多色撮影した場合の臨床的意義について調べることにした．

原　理

X線多色撮影には，試作された医用X線カラーフィルム (SAKURA) を使用する．これは両面乳剤塗布フィルムで，フィルムベースを挟んで，相対する2つの乳剤層には，異なる色（マゼンタおよび緑）に発色するカプラーを含んでいる．感光波長域は従来の医用X線フィルムと同一であるので，通常の増感紙によつて感光する．

いまこの医用X線カラーフィルムの一方の面に増感紙を置いて，第1回目のX線曝射を与え，次にその増感紙を除去し，代わりにフィルムの反対面に増感紙を置いて第2回目のX線曝射を与える．2回の撮影間に被写体が位相を変えていれば，各撮影時に対応するX線像は，同一フィルムの前或いは後乳剤層に感光するので，発色現像処理によつて夫々異なつた色相（マゼンタおよび緑）の像になつて識別される(Fig. 1)．即ち在来のX線撮影というものは，両面乳剤塗布フィルムへの複増感紙露光であるが，多色撮影法は，単増感紙露光による片面交互2回曝射である．

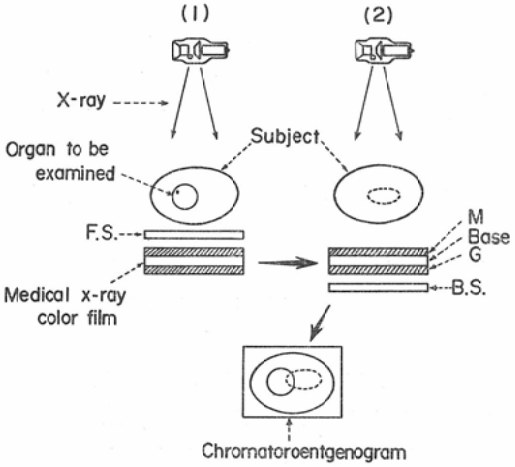

Fig. 1. Schema of principle of chromatoroentgenography.
Top; (1) Photosensitive emulsion layer (M) of medical X-ray color film is exposed to X-rays with the front intensifying screen (F.S.) alone. (2) After first exposure, this screen is removed and the back intensifying screen (B.S.) is put on the back side of the film, then second exposure is made to the photosensitive emulsion layer (G). Bottom; Two radiographed images are visualized in different colors of magenta (M) and green (G).

材料および装置

1)　医用X線カラーフィルム

フィルムは四つ切大で，その層構造の概略はFig. 2の如くである．即ち，フィルムベースをはさんで一方にはマゼンタ，反対面にはイェローおよびシアンのカプラーを含んだ感光乳剤層があり，内式反転発色現像によつて，夫々マゼンタおよび緑色のポジ像となる．このフィルムは通常の

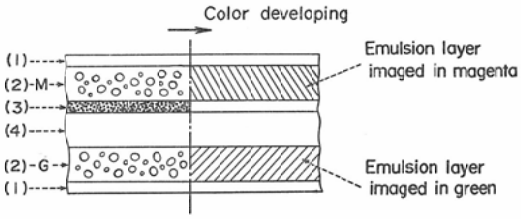

Fig. 2. Construction of medical X-ray color film (SAKURA).
(1) Protective coats, (2) Emulsion layers containing magenta coupler on the front side of the film, and cyan and yellow couplers on its back side, (3) Antihalation layer, (4) Film base.

増感紙によつて感光するが，2層の乳剤層間のフィルムベースに接する面に，増感紙の蛍光波長域を吸収するフィルター層が設置されているので，一側からの増感紙の蛍光によつて反対側の乳剤層が感光するのが防止される[31)33)36)]．フィルム感度は，単増感紙露光にも拘らず，従来の医用X線フィルムの120%程度の撮影条件で撮影可能である．

2)　多色撮影用カセッテ

X線曝射毎に，カセッテ内の前および後増感紙を，フィルムを固定したまま交換できる装置である．構造の異なる3種類の多色撮影用カセッテを試作したので，それらの性能について述べる (Table 1)．

(I) 電動式増感紙移動カセッテ

前，後増感紙を四つ切フィルム幅25cmだけずらして緩く配置してあり，カセッテ内の駆動モーターによつて，両者は互にフィルムに沿つて平行移

Table 1 Three types of cassette to be used for chromatoroentgenography

Type of special cassette	Size (length) × (width) × (height) (mm)	Weight (kg)	Time required for exchange of intensifying screens (sec.)
(I) With this cassette, intensifying screens can be exchanged to the concerned side of the film by remote controller	872× 375×96	20.0	1.8
(II) Replace of each of screens is made by manipulation of shield bag. They can be closely contacted with the film using the vacuum device.	386× 307×18	2.7	6.0
(III) Replace of screens is made with the same technique as type II but they can be closely contacted with the film by giving a pull on the handle.	386× 307×18	3.1	4.2

動する．前増感紙露光の際は，フィルム後面は黒紙で被われ，後増感紙露光の際は，逆にフィルム前面が黒紙で被われる．増感紙の移動とフィルムへの圧着離開は，カセッテ内の圧着装置によつて電気的に連動して行なわれ，遠隔操作が可能である．増感紙の交換には 1.8秒を要する[31)33)]．

（II）真空密着式カセッテ

通常の大陸判カセッテを改造して，四つ切大の黒色ビニール製遮光袋を挿入できるようにしたもので，遮光袋内には後増感紙が貼付されている．遮光袋内にフィルムを挿入して第1X線曝射を与えると，前および後増感紙は同時に蛍光を発するが，前増感紙の蛍光は遮光袋によつて遮光されて，フィルムには到達しないので，フィルムは後増感紙の蛍光のみによつて感光する．次に遮光袋を抜去した後，第2X線曝射を与えると，後増感紙は無いので，フィルムは前増感紙によつて感光する．撮影の直前にはカセッテに附設した真空ポンプを作動させて，カセッテ内の空気を吸引し，これによつてフィルムと増感紙が吸着する様になつている．以上の操作が完了する迄に約 6.0秒を要する（Fig. 3）．

（III）手動圧着式カセッテ



Fig. 3. Fluoroscopic unit for chromatoroentgenography (Type II).
(1) Vacuum cassette, (2) Vacuum hose, (3) Vacuum pump, (4) Main power switch.

遮光袋をカセッテ内に挿入して増感紙を交換する機構は，真空密着式カセッテと同一である．但し，カセッテ裏蓋に牽引用の把手，裏蓋と外枠との間に楔型の締め具を夫々取り付け，把手を操作することによつて，フィルムと増感紙の圧着離開

A



B

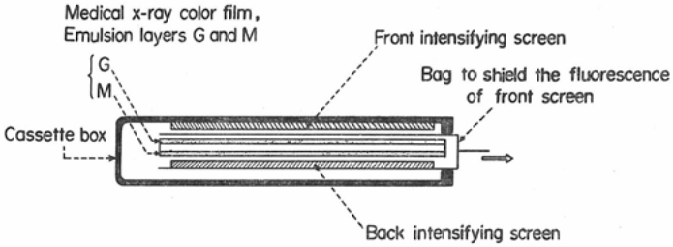

Fig. 4. A: Specially made cassette attached to the fluoroscopic unit (Type III). (1) Cassette box, (2) Bag to shield the fluorescence of front intensifying screen, (3) Handle with which intensifying screens and film are closely contacted to each other. B: Schema of construction of the cassette (Type III).

を可能とした．本装置では，増感紙の取り換えに約 4.2秒を要する (Fig. 4 A,B).

以上3者のカセッテを比較すると，（Ⅰ）の電動式は，術者が遮蔽された部屋よりX線露出するのに適しており，増感紙交換が最短の 1.8秒でできる点が優れている．しかし寸法が通常の四つ切カセッテの3倍以上もあり，20kgと重いので移動が困難である．（Ⅱ）の真空密着式および（Ⅲ）の手動圧着式は，小型で軽量であるので，通常の蛍光板透視台への装填が可能である．しかし手動圧着式カセッテの方が，増感紙交換に要する時間が短く，真空ポンプが不要なので取扱いに便利である．

3）増感紙とフィルム感光面の選定

2回のX線曝射の際のフィルム両面の濃度が同一になる様に，フィルム感光面と増感紙の種類を決めた．同一撮影条件では増感紙の吸収のため，両面の夫々の濃度に不調和が生じるからである[36]．即ち，（Ⅰ）電動式カセッテでは，前増感紙



Fig. 5. Automatic processor for medical X-ray color film.

に極光MS前面用，後増感紙に同MS後面用を使用し，医用X線カラーフィルムのマゼンタ面を前面に指定した．（Ⅱ）真空密着式および（Ⅲ）手

動圧着式カセッテの場合は，前増感紙にＨＳ前面用，後増感紙にＭＳ後面用を使用し，フィルムのマゼンダ面を後面に指定した．

4)　カラーＸレイ自動現像機

医用Ｘ線カラーフィルム専用の自動現像機で，本研究用のために新たに小西六写真工業で開発された（Fig. 5）．この装置の機構および性能の概略は，（i）型式：リーダーレス・ローラー搬送方式，（ii）搬送速度：800mm/min，(iii) 処理工程：第1現像，第1停止，第1水洗，発色現像，第2停止，漂白，定着，第2水洗，安定，乾燥，(iv) 処理温度：35℃，（v）処理時間：7分46秒35，(vi) 処理能力：四つ切 110枚/時，(vii) 補充液の補給：手補充方式，(viii) 外型寸法：1060（高さ）×1000（幅）×2018（奥行）mm，(ix) 重量：本体 400kg，ラック 130kgである．

基礎実験

実験1)　目的：同一被写体を移動させ時間相を違えて多色撮影すると，各相に単純撮影した2枚の写真もしくは重複撮影したのに比べ，像の分析がどのように容易になるかを知ろうとした．

材料および方法：事務用鋏と，真中に16mm径の穴のある直径30mmの鋼鉄製円板を被写体とした．鋏の両刃の挟む角度を43°，円板の中心と鋏刃の支点との距離を93mmにして，これを第1相として単純撮影を行なう．別のフィルムに，鋏の開大角度を両側へさらに2°宛拡げ，円板の位置を上方へ2mmずらし，これを第2相として単純撮影を行なう．別にこの第1相と第2相を重複撮影し，さらに同一方法で多色撮影した．撮影条件は，単純撮影は50kVp，20mA，0.12sec，FFD 110cmで行ない，重複撮影では曝射時間のみ0.07sec 宛2回，多色撮影では同じく0.15sec 宛2回とし，他は同一条件で行なつた．

結果：2枚の単純写真を比較すると，第1相よりも第2相の方が，鋏の開大角度がやや大きいことが判る．しかし円板に関しては，その位置がずれているとは断定し難い．2枚の単純写真の読影では，僅かな像の変化あるいはずれを知ることは難しいからである（Fig. 6 A）．それに比べると重

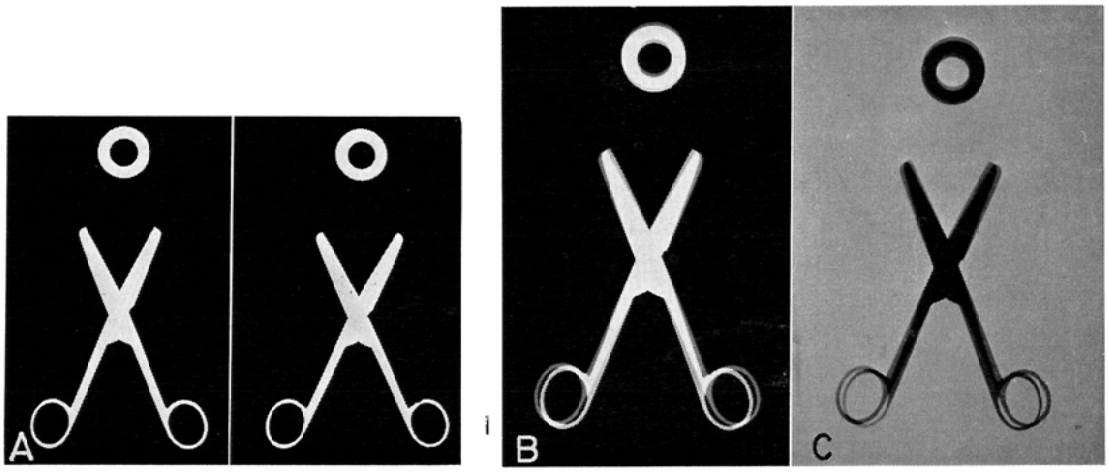

Fig. 6.　The disc was shifted upwards and the scissors were slightly opened after first exposures. A: With plain roentgenograms taken in two phases, interpretation of the movement of the disc and the scissors is difficult. B: With conventional polisogram slight shift of the disc is revealed. However, the difference of the density with narrow areanear the pivot of the scissors is difficult to be imaged. In addition to that, interpretation of the movement whether the disc was moved upwards or downwards and whether the scissors wereo pened or closed is not correctly made. C: Chromatoroentgenogram. It is clearly demonstrated that the disc was shifted upwards and the scissors were more widely opened in green phase than in magenta phase.



Fig. 7. Step of aluminium was exposed twice to one X-ray film. At first, the step was laid declining from the right to the left. At second, it was replaced so as to decline from the left to the right. A: Conventional black and white roentgenogram. Determination of whether the step was exposed twice so as to be laid conversely or the subject being increased in thickness to the central part was exposed is uncertain. B: Chromatoroentgenogram. It is finely disclosed that in magenta phase the step was more thick at the right than at the left, and in green phase more thick at the left than at the right.

複写真では，2撮影位相間に両被写体が共にずれていることが認められるが，これはこの撮影法の優れた点である．しかし鋏刃の開大角度が45°で固定されていて，それが両位相間に支点を中心に左右いずれかへ2°回転したのか，或いは第1相と第2相の開大角度が，それぞれ43°と47°になつているのか鑑別できない．更に円板に関しては，その移動距離が明らかにされても，それが最初どの位置にあり，次の位相で上下いずれの方向にずれたのか明らかでない．これでは運動の分析ができたとは云い難い（Fig. 6 B）．ところが多色写真を観察すると，第1相のマゼンタ像では，鋏の両刃は狭い方の開大角度43°にあり，その時の円板の位置は鋏に近い方にあり，次の第2相の緑色像では，鋏刃は両側に均等に開いて開大角度47°となり，これと対応して円板が2㎜上方へ移動したことが明瞭に識別できる（Fig. 6 C）．即ち被写体がその位置及び形態を変えた場合，その変動の有無および変動幅を知るには，単純撮影や重複撮影よりも，多色撮影の方が優れていることが判つた．

実験2）　目的：X線撮影像で，濃度を次第に変化させていく様な被写体が重複撮影される場合，それを重複撮影あるいは多色撮影したのでは，どちらが正しく読影できるかを知ろうとした．

材料および方法：厚さ1㎜アルミニウム板からなる階段を，Fig. 8の（1）に示す如く，最初は右上りの状態に置いてX線曝射を与え，次いで（2）の如く，同じ場所で正反対の左上りの状態に置き直してX線曝射を与え重複撮影した．これと同一操作をして多色撮影を行ない，両者のフィ

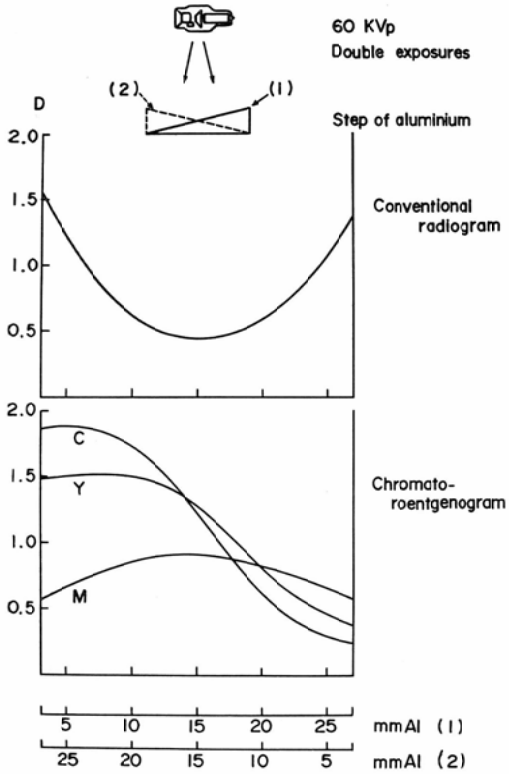

Fig. 8. Density curve of conventional black and white roentgenogram and tri-color density curves of chromatoroentgenogram as are the cases of Fig. 7 A and B. Schema of double exposures to the step of aluminium is shown on the top. First exposure (1) and second exposure (2).

ルムを比較した．撮影条件は，黒白重複撮影が60 kVp,20mA，0.1sec，FFD 115cm，多色撮影では管電流を50mA として他は同一条件で行なつた．フィルムの濃度測定は，前者はナルミマイクロホトメーター NLM-Ⅷ型，後者はさくら自記光電濃度計 PD-7R で行なつた．

結果：黒白重複写真では，両端の濃度が濃く中央部の濃度が薄い階段像となり，多色写真では，フィルムの右端から左端に向つて，マゼンタ，黄褐色，緑黄色，緑色と徐々に色相が変化する色濃度階段が得られた（Fig. 7 A,B）．濃度測定の結果では，前者は両端濃度がD＝ 1.6，D＝ 1.4で，中央部がD＝ 0.4に低下する曲線であつたが，後者では3色分解濃度曲線が得られ，シアンおよびイェローの色濃度は左上りのS状曲線となり，マゼンタの色濃度は中央部がD＝ 0.9で最も高く，両端に向う程次第に低下する凸型曲線となつた（Fig. 8）．この結果，黒白写真では予め重複撮影像であることを知らされていても，階段状物体を互に交叉させて撮影したのか，或いは中央部に向う程透過X線量が減弱する被写体を重複撮影したのかの判定が不可能である．なぜなら，重複撮影に於ける第1相の濃度をa，第2相の濃度をbとすれば，重複像の濃度cはc＝a＋bになるが，逆に濃度cをみても，濃度和がcとなる組み合せはa, b 以外にも無数に考えられるので，重複像がいかなる濃度和の構成から成立しているか断定し得ないからである．

ところが多色撮影を行なうと，マゼンタ相と緑色相（シアン＋イェロー）の濃度変化が全く正反対となり，中央附近で交叉しているので，階段状被写体を互に交叉させて撮影したものと断定できる．即ち2回露出によつて混色した多色像が得られても，a＞bなる程マゼンタの色相が濃くなり，逆にa＜bならば緑色相に傾くからである．多色写真では濃度aと濃度bは異なつた情報源として独立しており，肉眼的に容易に且つ確実に識別され得るので，これから逆に2つの位相のX線像に分析することが可能である．但しFig. 8で，マゼンタと緑色の濃度変化が対称的でないのは，両発色乳剤の性状が一致していないからである．

臨床応用

多色撮影を運動する器官のX線検査に応用したとき，その臨床的意義を知ろうとした．日立 DR-155A 型，TM12—23透視台に手動圧着式カセッテを装填し，食道，胃造影の多色撮影を行なつた（Fig. 4 A）．同時に黒白単純撮影，重複撮影も行なつたが，いずれも異なつた蠕動位相の像をとらえる目的で，撮影間隔を4乃至6秒とし，患者にはこの間の動揺を避ける様，予め説明しておいた．多色撮影の条件は，腹厚17cmの場合で，食道第1斜位が80kVp，150mA，0.12sec，胃腹臥位充盈像が85kVp，150mA，0.16sec である．

症例1）　52才女子の正常胃を，腹臥位充盈像にて多色撮影を行なつた．同一整位下で行なつた従来の単純写真では，蠕動の始まる胃体部辺縁の変化や小腸内の造影剤の移動を，簡明かつ確実に捕捉することができない．また黒白重複写真では，2相間で動いた部分が波状陰影の交錯像としてみられるが，いずれか一方の位相の胃形態像を読み取ることは困難である（Fig. 9 A）．ところが多色撮影すると，2相の対比が重複写真よりも明瞭で，両者の識別が容易となり，胃小腸の造影像の変化した有様が一瞥したのみで識別することができた（Fig. 9 B）．

すなわち胃体部から幽門部に至る蠕動位相の相違と併せて，十二指腸球部の充満程度の差や，空腸像の2相間における複雑な移動状態が，マゼンタと緑の相対する2色の像で明瞭に観察し得る（基礎実験1）．また小腸は造影剤の移行が激しいところで，その像は濃淡さまざまである．これを重複撮影しても，それらが果して2相の重複像か，或いは元来小腸に厚さの差があり，又は造影剤に濃淡の相違があり，そのために出来た像か判定し難い．しかし多色撮影ではそれらを異なる色として現出しているので，これが2相の像の重複により得られたことは明らかである（基礎実験2）．多色写真は2重撮影像であるにも拘らず，2位相の色相対比が明瞭であるので，特定な一位相の像を読影する際に，他相のX線像の存在が読影

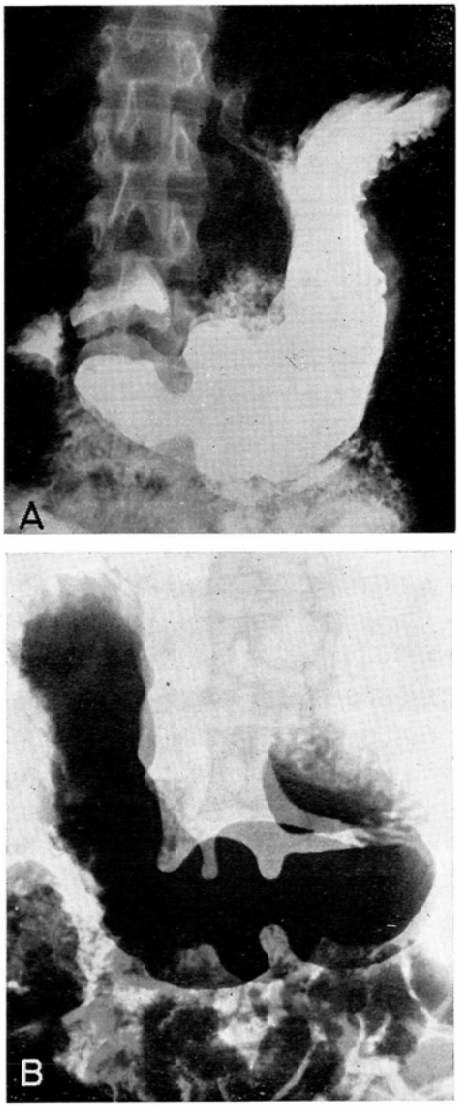

Fig. 9. Polisogram (A) and chromatoroentgenogram (B) of normal stomach. It is definitely demonstrated on the chromatoroentgenogram that the stomach, doudenum and jejunum are changed their shapes during two phases by peristaltic movement.

の障害とはならない．更に撮影位相と重複像の色相の対応関係が確定しているので，多色写真をみて各X線像に分析したり，逆に合成したりする際に混乱することはない．

症例2)　61才の女子で多発性食道憩室の症例に

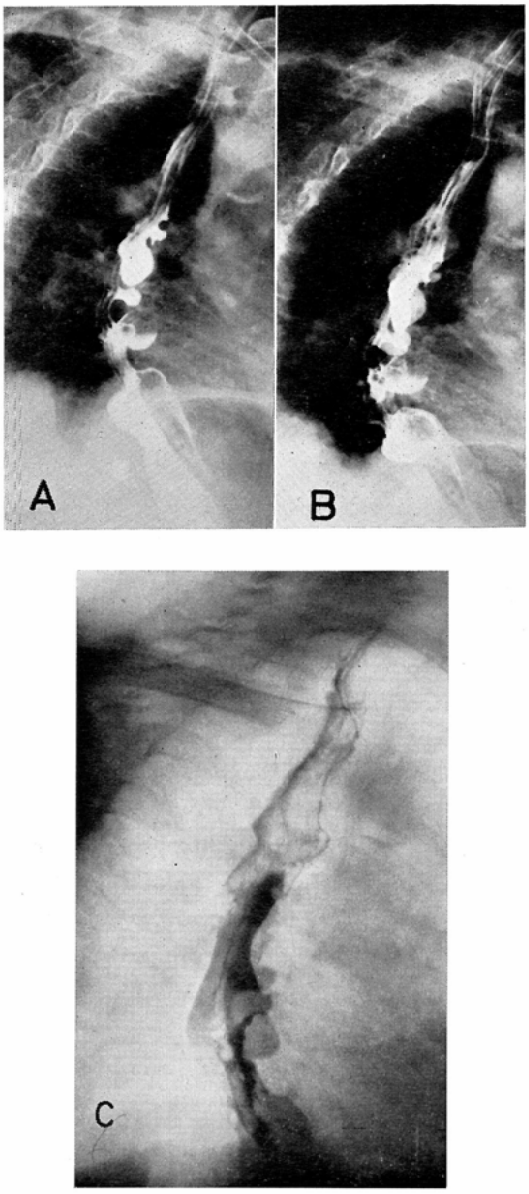

Fig. 10. Multiple diverticula of esophagus. A: Conventional esophagogram. Five diverticula are seen on the middle and lower portion of esophagus, and sliding hernia is on the cardiac portion. B: Polisogram. Identification of each peristaltic phase of diverticula is difficult. C: Chromatoroentgenogram. Difference of location of diverticula between two phases is most reliably demonstrated in different colors.

対して多色撮影を行なつた．通常の食道造影の単純写真では，胸部食道中下部に4乃至5個の球形嚢状，一部棍棒状或いは扁平な憩室像がみられ，食道裂口部にはsliding herniaが認められる（Fig. 10 A）．しかし数枚の単純写真を見比べても，食道のどの部分が収縮拡張し，どの部分が嚢状を呈するか明らかでない．いまこれを重複撮影すると，2撮影間に蠕動運動によつて各憩室がその形態を変え，その2重像が複雑に交錯しているのが判る．しかしこの重複像の中から，最初の位相の像がどれかは知り得ない．また同一撮影時期の位相がどれとどれかを知ることも困難である（Fig. 10 B）．ところがこれを多色撮影して観察すると，異なつた造影時期の食道憩室像が，マゼンタと緑の2色像で得られ，この色相差によつて両位相間における憩室像の変化が，単純撮影或いは重複撮影に比べ更に明確に，且つ具体的に知り得た（Fig.10 C）．

即ち，造影剤嚥下後の第1相（この場合は緑色像）では，食道中部はよく充盈して拡張しているが，憩室状の突出は中央部に1個のみで，食道辺縁の凹凸像はそれ程著明でない．しかるに第2相のマゼンタ像では，緑色相で拡張していた食道内腔は細くなり，逆に憩室の突出像がその上下2カ所でみられ，食道下部には，単純像や重複像でみられたのと同一性状の sliding hernia 像が認められる．これらは多色撮影でのみ知り得るものである（基礎実験1）．更に重複撮影で嚢状に突出した部分が淡いが，それがある一位相に起つたものか，或いは2相の重複像によつて生じたものか明らかでないが，多色撮影ではこの同定が明瞭である（基礎実験2）．この様に，複雑な運動を伴なう器官を，ある時間差をおいて撮影した場合，従来の単純写真や重複写真よりも，多色写真の方がより明確に分析できることが判つた．

考　按

体内器官の運動を分析するには，従来の単純撮影や重複撮影よりも，X線像を多色化して観察した方が，位相の対比が明確になるであろうと考えられる．X線像の多色化には，撮影したフィルムをそのまま発色して多色X線像を得る直接法と[2)5)8)14)21)]，一旦通常の黒白写真に撮影したものを，写真技術的[1)11)17)~19)25)29)]またはテレビジョン工学的[15)19)24)]に多色化する間接法とがあり，1951年 Donovan[10)]，高橋[30)]，Pirkey[20)] らの報告以後，種々な方法が試みられてきた．直接法の特徴は像の鮮鋭さにあるがフィルム感度が適当でないと患者被曝が増大する欠点がある．間接法は，任意のX線像を選択して，カラーサブトラクションできる点は有利であるが，原板に種々な操作を加えて多色化するので，解像力は一般に直接法より悪くなり，また操作のもとになる数枚のX線写真が必要なので，経済的，患者被曝的に問題がある．

余らの多色撮影法は，常に直接法に拠つている．原法[32)35)]は在来の医用X線フィルムでこの方法が可能なことを示した．このため，この方式に沿つて臨床的にも応用できるよう，医用X線カラーフィルムが新しく試作された．これは内式反転発色現像で処理ができるので，先の原法よりも簡単で臨床的に有望である[31)33)]．1枚のカラーフィルムに異色の発光増感紙を使用する高橋の原法[30)]を更に発展させ，X線フイルムの両面乳剤層に別々の発色をなさしめるこの多色撮影法は，新しい試みである．

余らの多色撮影には特殊カセッテが必要で，この工夫がこの撮影法を始めて可能にした新しい技術である．この特殊カセッテを使用すれば，単純撮影と等しく撮影操作が簡単であり，且つ通常の増感紙によつて感光するので，患者被曝量が単純撮影の 120％程度で済むのが特徴である．また現像方法に関しては，内式反転発色現像法は10工程の処理段階があり，手現像では25℃で約38分を要するので，これの自動処理化が望まれた．それ故に，今回の自動現像機の完成は，多色撮影が実用段階に入つたことを意味する．

多色撮影は，運動する器官のX線像を，位相を違えて記録し得る点で，単純撮影や重複撮影よりも優れている．単純撮影はその写真より瞬間像を得る点で優れており，やはりX線検査の基本であつて，他は特殊検査に入れるべきものである．し

かし多色撮影の対象を，造影剤を入れぬ相と入れた相で行なう様な場合を考えると，1枚の多色写真で血管像等を明らかにし得る点で，単純撮影より優れている．さらに多色撮影は2重露出方式であつても，色相別に記録し得る点で従来の重複撮影より優れているが，運動の記録は現在のところ2相に限られているので，この点は3相以上の記録ができる重複撮影の方が優れている．

多色撮影においては，位相の変化する現象を撮影しても，同一位相のX線像は全て同一色相になるので，読影の際に両位相を誤つて同定することはない．肉眼の識別能力は，黒白単一明度差よりも色相変化のある方が優れているので[6)22)]，微細な位相の変化に対しては，黒白重複写真よりも有利である．更に2相のX線像を重複撮影するにも拘らず，色相別に各撮影系の情報が提供されるので，位相間に変化した被写体の移動様式を再現することも可能である．従来，この様な観察を行なうには，例えば血管撮影において，一旦撮影されたX線写真の動脈相に赤，静脈相に緑の色フィルターを透過させて重複投影する方法（Frey[13)], Schwarz[27)], Wise[37)]），反転漂白後異なつた色に発色現像し重積観察する方法（Liliequist[17)]），重複焼付法（佐久間[25)]），乾式ジアゾフィルム法（高橋[26)]），カラーTVによる color subtraction 法（Groh[15)], Oosterkamp[19)], Roth[24)]）等があつた．しかしいずれも間接法であるので，操作が複雑で像の鮮鋭度が低下する欠点がある．

消化管を動態機能的にX線検査するには，重複撮影[3)12)34)]，キモグラフィー[28)]，X線映画[4)23)]，連続撮影[9)]，呼吸性位相を変えた食道造影法[26)]があり，気管分岐部の動きを見る目的では，呼吸性気管支造影法[7)16)]がある．後2者においては，黒白重複撮影を行なつて，2相のX線像の差を分析していた．しかし多色撮影の方が観察に適していることが明らかになつたので，2相間の分析には，今後は多色撮影が用いられるべきである．更に別に述べた如く[31)35)]，造影剤注入後のX線学的循環動態の追跡や，血管造影と子宮卵管造影の組合わせの如き異なつた造影像の重複視，或いは色立体撮影の分野に多色撮影が利用されるであろう．また心拍連動装置との併用で撮影した胸部多色写真において，心肺血管陰影を分析したり，単純撮影と断層撮影の如き異種X線像の合成等にも，臨床的有用性があると考えられる．

結　論

X線多色撮影法は，フィルム両面の感光乳剤層に，異色のカプラーを配した医用X線カラーフィルムを用いる．これを，新たに試作した前および後増感紙が移動密着する特殊カセッテを使用して，2回X線曝射を行なう．その結果，追時的に位置や形態の変化する物体の撮影には，従来の単純撮影や重複撮影に比較して，多色撮影の方が，像の分析が容易で且つ正確であることを，基礎実験で確かめた．実際に食道胃造影検査において多色撮影を行ない，従来の黒白重複写真では判らなかつた蠕動運動による2相間の相違を，分析的に知り得た．

稿を終るに臨み終始御懇篤なる御指導と御校閲を賜わりました高橋信次教授に深謝致します．（本論文の要旨は昭和47年7月17日，第31回日本医学放射線学会総会に於て発表した．）

文　献

1) Angerstein, W., Krug, W. und Rakow, A.: Eine Methode zur Erzeugung farbiger Röntgenbilder. Fortschr. Röntgenstr. 100 (1964), 257—263.
2) Bergerhoff, W.: Farbige Röntgenbilder. Röntgen-Bl. 13 (1960), 380—381.
3) Bernstein, A.: Das Studium der normalen und pathologischen Röntgenperistaltik des Magens mit Hilfe der Polygraphie. Zugleich ein Beitrag zur Frage des Ulkusriegels. Fortschr. Röntgenstr. 39 (1929), 598—608.
4) Berridge, F.R. and Gregg, D.McC.: The value of cinematography in the diagnosis of malignant strictures of the oesophagus. Brit. J. Radiol. 31 (1958), 465—471.
5) Bonann, L.J.: Direct color roentgenography: The theory and facts of color roentgenography. Amer. J. Roentgenol. 79 (1958), 333—341.
6) Bonann, L.J.: Why color roentgenography? Amer. J. Roentgenol. 110 (1970), 418—420.
7) Brückner, H.: Die Auswirkung des Bronchial-karzinoms auf die Atembeweglichkeit

des Tracheobronchialbaumes, des Zwerchfelles und des Brustkorbes. Fortschr. Röntgenstr. 80 (1954), 439—453.
8) Bryce, A.: Experimental colour radiography. Brit. J. Radiol. 28 (1955), 552—553.
9) Buchheim, E. und Maurer, H.-J.: Zur funktionellen Anatomie des unteren Ösophagusdrittels. Ihre Bedeutung für die Diagnostik sogenannter Gleithernien. Fortschr. Röntgenstr. 95 (1961), 624—633.
10) Donovan, G.E.: Radiography in colour. Lancet 260 (1951), 832—833.
11) Dowdy, A.H. and Bonann, L.J.: Simulated color roentgenography. Amer. J. Roentgenol. 70 (1953), 581—584.
12) Fränkel, A.: Praktisch-diagnostische Ergebnisse aus dem Studium der Röntgenperistaltik des Magens. Fortschr. Röntgenstr. 34 (1926), 1—22.
13) Frey, H.S. and Norman, A.: Radiographic subtraction by color addition. Radiology 84 (1965), 123.
14) 古本啓一，庄内芳春：X線写真のカラー化．歯界展望 35 (1970)，381—384.
15) Groh, F. and Haendle, J.: Harmonization and colour subtraction. Electromedica 36 (1968), 71—74.
16) Liebschner, K. und Vieten, H.: Das Veratmungsbronchogramm, eine Möglichkeit zur Erfassung pathologischer Bifurkationsbewegungen. Fortschr. Röntgenstr. 76 (1952), 443—451.
17) Liliequist, B. and Welander, U.: Colour in subtraction angiography. Preliminary report. Acta radiol. Diagnosis 8 (1969), 1—4.
18) 松村昭三：偽色X線撮影法に関する基礎的研究（第1編），（第2編）．日本医放会誌 20 (1960)，533—546.
19) Oosterkamp, W.J., van't Hof, A.P.M., Scheren, W.J.L. and Teunissen, P.G.A.: Different methods of X-ray colour television. Medicamundi 14 (1969), 160—167.
20) Pirkey, E.L., Parker, J.E. and Shook, F.W.: Color as a teaching aid for diagnostic roentgenology. Radiology 57 (1951), 81—82.
21) Pozzi, L., Accordi, F. und Vasé, A.: Die farbige Röntgenphotographie. Eine Beurteilung ihrer Technik und Methoden und der Möglichkeit ihrer Anwendung in Pathologie und Klinik (experimentelle Untersuchung). Radiographica 15 (1967), 349—356.
22) Prins, H.R., Katz, J.L. and Billmeyer, F.W.: Investigations in colored radiography. Amer. J. Roentgenol. 98 (1966), 966—978.
23) Roberts, R.I.: A cineradiographic investigation of pharyngeal deglutition. Brit. J. Radiol. 30 (1957), 449—460.
24) Roth, F.-J., Horbaschek, H. und Wenz, W.: Farbige Röntgenbilder. Fortschr. Röntgenstr. 115 (1971), 705—717.
25) 佐久間貞行，松浦 浩，安藤良三，林良市，田中伸二：X線写真のカラー化．富士X—レイ研究 No. 82 (1969)，13—14.
26) Schoenheinz, W.-D.: Das Veratmungs-Ösophagogramm, ein Hilfsmittel zum Nachweis der Bronchostenose. Fortschr. Röntgenstr. 80 (1954), 453—457.
27) Schwarz, G.S.: Subtraction radiography by means of additive color. Radiology 87 (1966), 445—449.
28) Strnad, F.: Zur Frage der Mitbeteiligung des Mediastinums beim Bronchialkarzinom. (Versuch der Erkennung einer Mitbeteiligung des kontrastmittelgefüllten Ösophagus mit Hilfe der Kymographie). Fortschr. Röntgenstr. 80 (1954), 427—438.
29) 高橋睦正，川平建次郎：Color-additive subtraction. —乾式ジアゾフィルムの応用—．日本医事新報 No. 2429 (1970)，37—40.
30) 高橋信次，大谷信吉：X線多色撮影法．日本医放会誌12 (1952)，1—3.
31) 高橋信次，田中良明，藤巻 正，星合重男：医用Xレイカラーフィルムによる X線多色撮影法．さくらXレイ写真研究 No. 80 (1969)，10—14.
32) Takahashi, S. and Tanaka, Y.: Chromatoroentgenogram with conventional medical X-ray film. Tohoku J. exp. Med. 98 (1969), 213—214.
33) Takahashi, S. and Tanaka, Y.: Chromatoroentgenography conducted by means of medical X-ray color film. Tohoku J. exp. Med. 101 (1970), 199—203.
34) 田宮知耻夫：胃疾患のレ線診断に於ける重複撮影の価値並に締鈎症状の意義に就て．診断と治療 16 (1929)，1477—1493.
35) 田中良明，松浦 浩，野口英三，山口宏：医用X線フィルムを用いたX線多色撮影法．富士X—レイ研究 No. 84 (1969)，15—18.
36) 田中良明：X線フィルムの濃度におよぼす単増感紙撮影の影響（X線多色撮影法の研究第1報）．日本医放会誌 30 (1971)，131—135.
37) Wise, R.E.: Color in radiology. Radiographic image subtraction by color addition. Modern Medicine, 36 (1968), 57—64.