The University of Osaka
Institutional Knowledge Archive

Title	外腸骨動脈破裂に対する動脈塞栓術
Author(s)	松永, 尚文; 林, 邦昭; 相川, 久幸 他
Citation	日本医学放射線学会雑誌. 1987, 47(10), p. 1287-1292
Version Type	VoR
URL	https://hdl.handle.net/11094/19762
rights	
Note	

The University of Osaka Institutional Knowledge Archive : OUKA

https://ir.library.osaka-u.ac.jp/

The University of Osaka

日本医放会誌：47（10），1287—1292，1987（昭62）

外腸骨動脈破裂に対する動脈塞栓術

長崎大学医学部放射線医学教室
松永　尚文*　林　邦昭　相川　久幸　岩尾　政明
森　宣　二川　栄　松岡陽治郎　岩野　文彦
池永　弘二　本保善一郎

（昭和62年2月19日受付）
（昭和62年3月23日最終原稿受付）

Transcatheter Arterial Embolization For Perforation of the External Iliac Artery

Naofumi Matsunaga, Kuniaki Hayashi, Hisayuki Aikawa, Masaaki Iwao, Hiromu Mori, Sakae Futagawa, Yohjiro Matsuoka, Fumiaki Iwano, Kohji Ikenaga and Zen-ichiro Hombo
Department of Radiology, Nagasaki University School of Medicine

Research Code No. : 508.4

Key Words : Pelvic hemorrhage, External iliac artery, Angiography, Embolization

Three patients with intractable pelvic hemorrhage from perforation of the external iliac artery due to advanced pelvic malignancy underwent embolization of the artery using stainless steel coils. In the first two cases, no ischemic symptoms of the lower extremity developed. This is attributed to the development of collaterals (case 1), and to the flow slipped through the coils (case 2). Embolization of the perforated external iliac artery is effective to stop pelvic hemorrhage without compromise of the blood flow to the lower extremity.

In the third case, extravasation from the ruptured pseudoaneurysm of the external iliac artery was not visualized until selective injection of contrast material. It is emphasized that selective catheterization of suspected bleeding artery is necessary for complete examination and treatment.

骨盤腔内悪性腫瘍が広範囲に進展し，骨盤内出血をきたした場合の緊急処置としての外科的治療には限界がある．これに対して動脈塞栓術は止血効果が確実であり，患者への侵襲も少なく，有用な治療法と考えられる．内腸骨動脈領域の塞栓術についてはすでに数多くの報告[1)~4)]があるが，総腸骨動脈や外腸骨動脈領域の塞栓術は，下肢阻血が懸念されるためか報告が少ない[5)]．今回我々は骨盤腔内悪性腫瘍が外腸骨動脈へ浸潤し，その破裂によって骨盤腔内に大量出血をきたした3症例に対し，緊急に動脈塞栓術を行い，優れた止血効果を得た．その方法，適応及び合併症，特に下肢の阻血症状などについて考察する．

症　例

〔症例1〕59歳，女性．

子宮頚癌（IIa期）で，子宮広範摘出術の9カ月後，動脈性の性器出血が出現し，膣内にガーゼタンポンを充填しても止血しえない状態となった．骨盤動脈造影では，右外腸骨動脈に4cmにわたる狭窄がみられ，この部より骨盤腔内へ造影剤の血

*現　日赤長崎原爆病院，放射線科
Present address; Japanese Red Cross Nagasaki Atomic Bomb Memorial Hospital

管外漏出を認めた（Fig. 1A）．子宮頸癌が右腸骨動脈まで浸潤し，その破裂をきたし骨盤腔内へ出血したものと判断した．右外腸骨動脈の血管外漏出側の中枢部を8mmコイル3個，末梢側を8mmコイル2個を用いて塞栓術を行ない止血に成功した（Fig. 1B）．塞栓術直後の造影では，右下肢へコイルを通り抜ける血流が保たれていた（Fig. 1C）．塞栓術後は，右下肢に3日間軽度の浮腫を生じたものの，阻血症状は起こらなかった．2カ月後の造影で，外腸骨動脈は完全閉塞していたが，内腸骨動脈からの側副血行路の発達で，下肢への血流は十分保たれていた（Fig. 1D，E），塞栓術後は，新たな骨盤出血もなく経過良好であったが，6カ月目に全身状態が悪化し死亡した．

〔症例2〕60歳，女性．

卵巣腫瘍（III期）で癌性腹膜炎をきたし，手術不能であったが，シスプラチンの腹腔内投与で腫瘍の縮小をみたので，卵巣動脈塞栓術を目的に血管造影を施行した．右総腸骨動脈に限局性の壁不整像があり，卵巣腫瘍の浸潤によるものと思われ

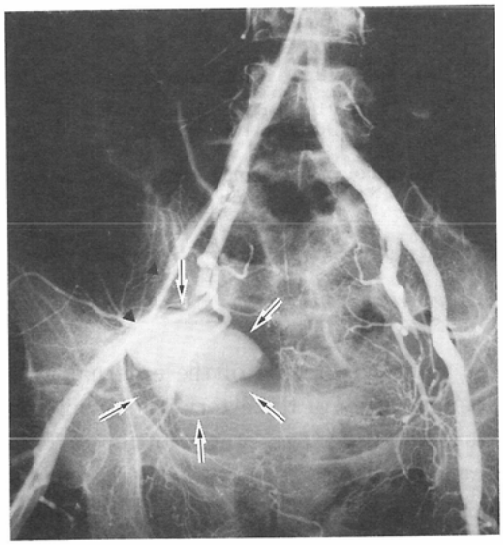

Fig. 1A

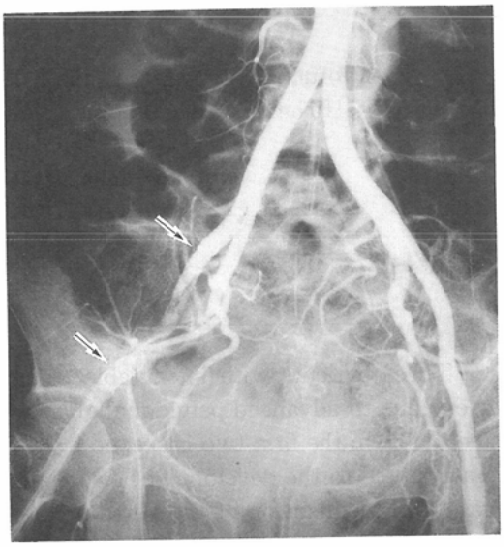

Fig. 1C

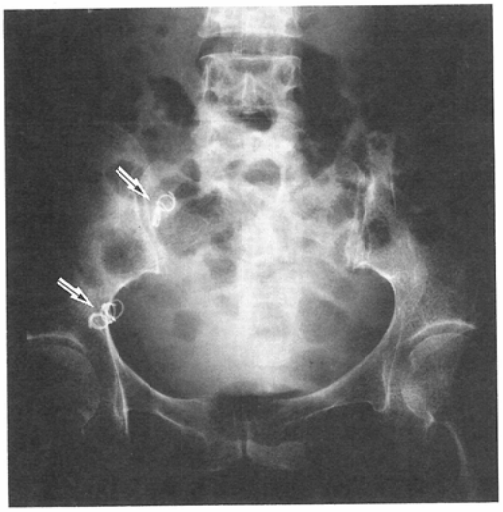

Fig. 1B

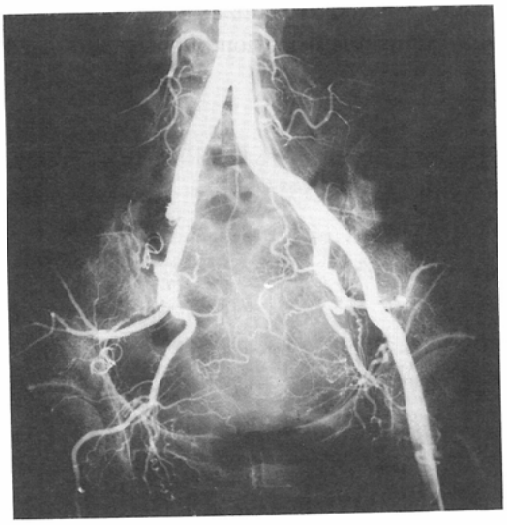

Fig. 1D

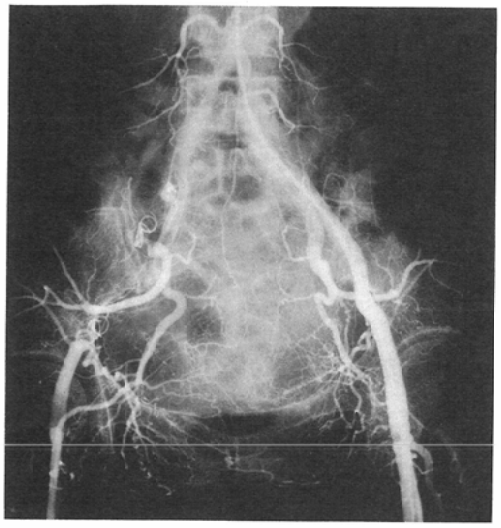

Fig. 1E

Fig. 1　Case 1. Pelvic arteriogram
(a) Before embolization. Massive extravasation (arrows) from the stenotic and irregular right external iliac artery (arrowheads). A guidewire entered through the perforation of the artery to the extravasated space.
(b) After embolization (plain film). Stainless steel coils (arrows) indwelled at the two sites, proximal and distal to the perforation of the right external iliac artery.
(c) After embolization. No extravasation. Blood flow to the right lower extremity was partially preserved through the coils (arrows).
(d), (e) 2 months after embolization. Complete obstruction of the right external iliac artery. Blood flow to the right lower extremity is maintained via collaterals.

た．フック型カテーテルをガイドワイヤーなしに挿入していたところ，右外腸骨動脈起始部の血管壁を損傷し造影剤の血管外漏出をきたした（Fig. 2A）．これは，卵巣腫瘍が右外腸骨動脈まで浸潤し，動脈壁が脆弱となっており，硬いカテーテルの先端で破裂したものと思われた．血圧が86/60 mmHg と低下したため，直ちに破裂部の中枢側と末梢側の右外腸骨動脈を8mm コイル５個を用いて塞栓した（Fig. 2B）．塞栓術後の造影では，造影剤の血管外漏出は消失し，右外腸骨動脈の血流はコイルを通り抜けて保たれていた．その後も経過良好で歩行可能となっていたが，４カ月後にステロイドの長期投与による胃潰瘍からの大量出血が起こりショックとなった．同日緊急に血管造影を行ない，左胃動脈を塞栓した．その時同時に行なった骨盤動脈造影でも，右外腸骨動脈の塞栓部は開存していた（Fig. 2C）．患者は消化管出血の１週間後に，DIC と肺水腫の併発のため死亡した．

〔症例３〕69歳，男性．

膀胱癌に対して膀胱全摘および回腸導管術がな

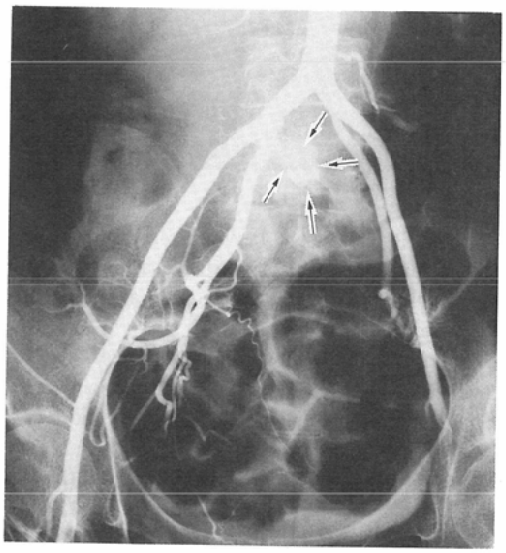

Fig. 2A

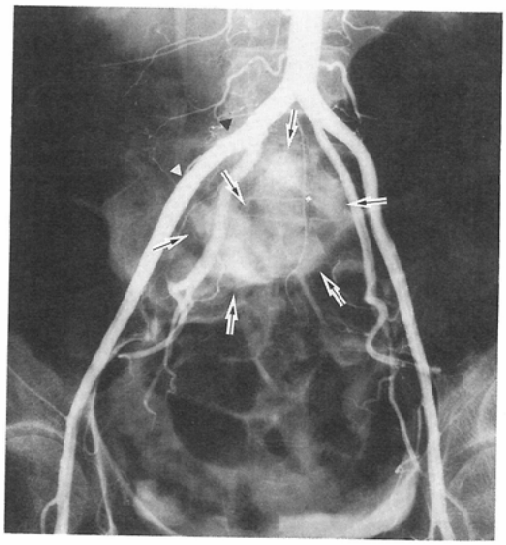

Fig. 2B

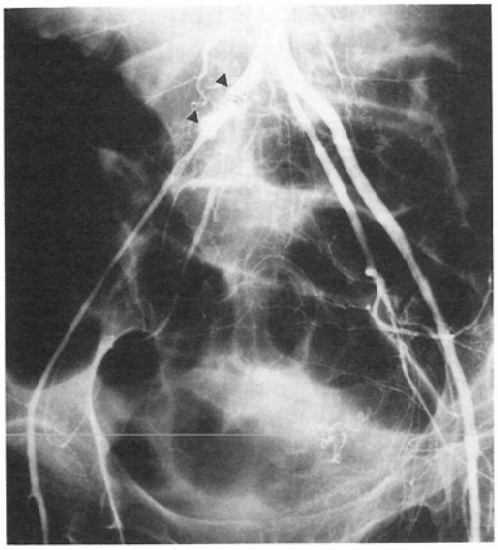

Fig. 2C

Fig. 2 Case 2. Pelvic arteriogram
(a) Before embolization. Extravasation from the proximal portion of the right external iliac artery into the pelvic cavity (arrows).
(b) After embolization. Coils (arrowheads) indwelled at the proximal and distal portions to the perforation of the artery. Extravasation no longer seen. Residual contrast media from the previous injection (arrows). Blood flow maintained through the coils.
(c) 4 months after embolization. Narrowed but patent right external iliac artery. Arrowheads point to the coils.

されたが，その時すでにS字状結腸に腫瘍の浸潤が及んでいた．その後，抗腫瘍剤による化学療法を行なっていたが，術後6カ月頃から全身状態が悪化し，肺転移と肺炎も出現した．術後7カ月後に回腸皮膚瘻が生じ，その瘻孔より動脈性の出血が起ったが，止血剤の投与で止血できた．その2週間後再び瘻孔から血液が噴出しショック状態（収縮期血圧50mmHg）となり，昇圧剤や輸血（12,000ml）によってもコントロールできなかったので，同日緊急に血管造影を施行した．骨盤動脈造影では左外腸骨動脈に1×2cm大の動脈瘤があったが，造影剤の血管外漏出は認めなかった（Fig. 3A）．そこでカテーテルを左外腸骨動脈まで進めて造影すると，動脈瘤から回腸導管への漏出が認められた（Fig. 3B），腫瘍の浸潤または手術操作による偽動脈瘤の破裂による出血と診断した．カテーテルを動脈瘤内に進め，5mmコイル5個，8mmコイル2個を用いて動脈瘤のみ塞栓した．その後の造影では，造影剤の血管外漏出は消失し，左外腸骨動脈への血流は保たれていた（Fig. 3C）．患者は，DICと肺水腫の併発のため2週間後に死亡した．

考　察

総腸骨動脈や外腸骨動脈領域の塞栓術は，内腸

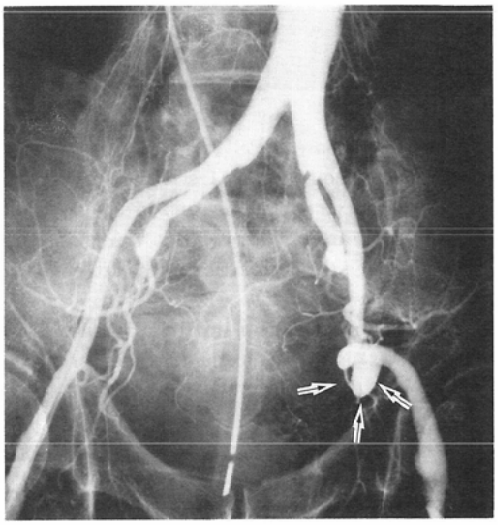

Fig. 3A

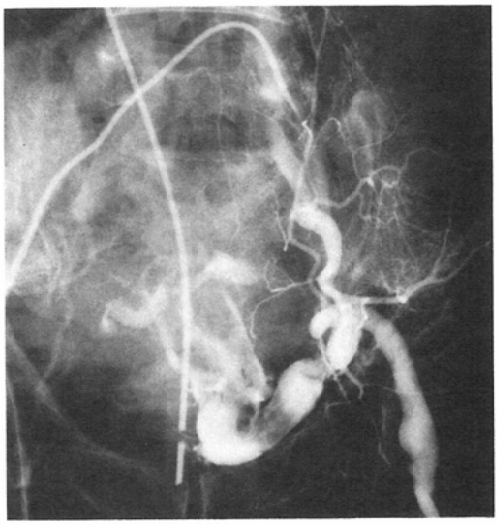

Fig. 3B

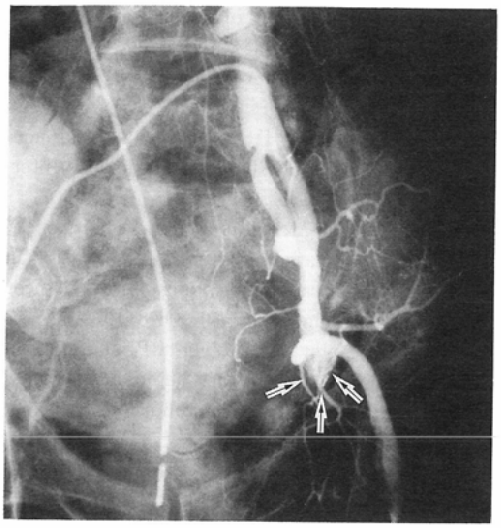

Fig. 3C

Fig. 3　Case 3.
(a) Pelvic arteriogram before embolization. Aneurysm (arrows) is demonstrated in the left external iliac artery. There is no extravasation.
(b) Selective left external iliac arteriogram before embolization. Massive extravasation from the aneurysm into the small intestine.
(c) Pelvic arteriogram after embolization of the aneurysm with coils (arrows). Extravasation no longer seen.

骨動脈領域の塞栓術と異なり，下肢の阻血症状を起こす危険性があり，その実行を躊躇する場合も少なくない．

症例1，2では，下肢の阻血症状が生じても，塞栓術で動脈性の出血を止め，救命すべきであるとの判断で，コイルを用いて外腸骨動脈の塞栓術を行った．その場合，血管破裂部の中枢側のみ塞栓しても内腸骨動脈や腰動脈からの側副血行路を介して末梢側から逆行性に血流が流れ止血できないので，末梢側も同時に塞栓する必要がある．また，塞栓物質の下肢への移動を起こさないように，外腸骨動脈の内径よりやや太めのコイルを用いる必要がある．症例1，2では破裂部の中枢側と末梢側の両方を塞栓したが，下肢の阻血症状は生じなかった．症例1では2カ月後には外腸骨動脈は完全閉塞し，内腸骨動脈などからの側副血行路を介して下肢への血流は保たれていた．症例2では，4カ月後にも外腸骨動脈を塞栓したコイルを通り抜ける血流が認められた．コイルの大きさ，数，方向により，このように完全閉塞しないこともあることがわかった．不完全な塞栓で造影剤の血管外漏出がわずかに残存していても，破裂部の血流が低下するだけで止血する場合もある．下肢の阻血症状の起こる危険性を考えると，少なめのコイルによる止血を試みるのがよいと考えられる．仮りに，コイルによる塞栓術で外腸骨動脈が完全閉塞しても，内腸骨動脈や腰動脈などが開存していれば側副血行路の発達が期待でき，下肢の阻血症状は比較的軽い．用手圧迫や止血剤で止血できない場合は，時期を失することなく塞栓すべきであると思われる．原疾患が予後不良の悪性腫瘍の例に，このような外腸骨動脈の塞栓術が適応になるかどうか問題となるが，動脈性の出血を止めることができないとその時点で死亡してしまう確率はきわめて高く，緊急止血法としての塞栓術は有用と思われる．また原疾患が良性疾患で外腸骨動脈の塞栓術により患者の全身状態が社会復帰できる位に改善した場合，下肢の間欠性跛行が問題となるが，その時になってはじめて，バイパス手術を考慮すればよく[5]，外腸骨動脈をコイルにより永久的に塞栓すること自体は問題ないと思われる．

また症例3のように選択的造影によってはじめて出血部位を確認できる場合も少なくない．これは一時的に動脈または動脈瘤の周囲の血腫により出血部位が覆われているためであろう．非選択的な造影で出血を確認できない場合，種々の状況から判断して出血動脈と思われる血管を選択的に造影する必要があると思われる[6]．

3例とも塞栓術による止血効果は十分であり，救命することができた．症例1，2ではその後塞栓部位からの出血はなく，患者の一般状態も良好であった．症例3はDICと肺水腫のため2週間後に死亡したが，これは大量の出血で動脈塞栓術時にはすでにDIC準備状態に陥っていたためと思われる．予後を向上させるには，出血後できるだけ早く塞栓術を行うべきであると考えられる．

まとめ

3例の外腸骨動脈破裂による大量骨盤腔内出血

に対する動脈塞栓術の有用性について報告した．外腸骨動脈の塞栓術は，コイルを破裂部の中枢側と末梢側において塞栓したが，内腸骨動脈からの側副血行路の発達やコイルを通り抜ける血流のため下肢の阻血症状は生じなかった．外腸骨動脈の動脈塞栓術は患者への侵襲も少なく止血効果も確実に得られ，効果的な治療法と思われる．出血後できるだけ早期に動脈塞栓術の適応を決定する必要がある．

本論文の要旨は昭和61年10月，日本血管造影・Interventional radiology 研究会において報告した．

文　献

1) Lang EK: Transcatheter embolization of pelvic vessels for control of intractable hemorrhage. Radiology 140: 331—339, 1981
2) Miller FJ Jr, Mortel R, Mann WJ, et al: Selective arterial embolization for control of hemorrhage in pelvic malignancy: Femoral and brachial catheter approaches. AJR 126: 1028—1032, 1976
3) Husted J, Dempsey D: Angiographic management of arteriocolic fistulae. Cardiovasc Intervent Radiol 9: 158—160, 1986
4) Goldstein HM, Medellin H, Ben-Menarchen Y, et al: Transcatheter arterial embolization in the management of bleeding in the cancer patient. Radiology 115: 603—608, 1975
5) Vujic I, Stanley JH, Gobien RP, et al: Embolic management of rare hemorrhagic gynecologic and obstetrical conditions. Cardiovasc. Intervent Radiol 9: 69—74, 1986
6) 有賀長規：骨盤骨折に伴う後腹膜出血に対する transcatheter embolization の臨床的有用性，日医放会誌，46: 431—444, 1986