The University of Osaka
Institutional Knowledge Archive

Title	MR imagingによる正常者と肝硬変患者の食事前後の門脈流速・流量の評価
Author(s)	三宅, 雅史; 原田, 雅史; 田岡, 良章 他
Citation	日本医学放射線学会雑誌. 1997, 57(5), p. 244-248
Version Type	VoR
URL	https://hdl.handle.net/11094/19773
rights	
Note	

The University of Osaka Institutional Knowledge Archive : OUKA

https://ir.library.osaka-u.ac.jp/

The University of Osaka

MR imagingによる正常者と肝硬変患者の食事前後の門脈流速・流量の評価

三宅　雅史　　原田　雅史　　田岡　良章　　西谷　　弘

徳島大学医学部放射線医学教室

Evaluation by MR Imaging of the Velocity and Volume of Pre- and Postprandial Portal Blood Flow in the Presence or Absence of Liver Cirrhosis

Masafumi Miyake, Masafumi Harada, Yoshiaki Taoka and Hiromu Nishitani

Purpose: We measured pre-and postprandial changes in the portal flow of normal volunteers and patients with liver cirrhosis using MR imaging and examined how to quantify portal flow to evaluate liver function.

Materials and Methods: Three groups were selected: middle aged normal volunteers (mean age 37.2 yrs., 5 persons), aged normal volunteers (mean age 61.5 yrs., 6 persons), and patients (mean age 67.6 yrs., 7 persons). We used cine-PC and the spin-echo method to measure portal flow velocity (PV) and vertical sectional area (PA), respectively. We repeated measurements of PV and PA in turn for about 60 minutes after a meal.

Result: There were no significant differences in PV between the three groups before the meal. Study after the meal also indicated no significant difference between the two normal groups. In the normal group, PV and portal flow volume (Pvol.) increased by about 77% and 127%, respectively. In the cirrhotic liver group, PV and Pvol. increased by about 14% and 32%, respectively. A significant difference was seen between the normal and patient groups after the meal. We, therefore considered that the changing rate of Pvol. might be a sensitive parameter for evaluating liver function, including reserve.

Research Code No. *: 514.9*

Key words *: Mr imaging, Portal vein, Cirrhosis*

Received Jul. 24, 1996; revision accepted Feb. 12, 1997

Department of Radiology, Tokushima University School of Medicine

はじめに

肝臓の門脈血行動態の評価は，各種肝疾患における病態を把握するうえで重要と考えられ，種々の測定方法が試みられてきた．このような門脈血流の変化を非侵襲的に再現性よく測定する方法として超音波検査の他にMRIも臨床応用され，測定方法や得られた血行動態と肝疾患との関連性などが数多く報告されている[1)-14)]．しかし門脈血流は正常者でも様々な要因により変動することが知られており，条件により流速や流量値がかなり異なる[1)-7),15),16)]．今回われわれはMRIにおける流速測定値の信頼性を確認する目的で流体ファントムを作成し，シネフェーズコントラスト法(cine-PC法)を用いた流速の測定値とポンプの設定値について検討を行った上で，健常者および肝疾患患者における門脈血流の食事による変化を比較検討した．

対象と方法

門脈の流速測定に先立ち，われわれは流体ファントムを作成した．ファントムは径5mmのチューブを水の入った容器内に置き，流速可変(0-38cm/秒)のポンプで流速を調整した．MRI装置はSigna Advantage(1.5テスラ，GE社製)を使用した．スライス面はチューブに直交するように設定した．cine-PC法では，TR = 50msec，TE = 6.6msec，VENC = 80cm/秒で測定した(Fig.1)．

対象は，健常者として若年健常者5名(男性3名女性2名．35-41歳，平均年齢37.2歳)，患者と年齢の近い高齢健常者6名(男性2名女性4名．50-67歳，平均年齢61.5歳)，患者7名(男性5名女性2名．54-73歳，平均年齢67.6歳)．患者はいずれも臨床症状，血液生化学検査，凝固機能検査，US・CT，肝生検などにより肝硬変(LC)と診断されており，Child分類はB～Cであった．

最初に門脈を描出するために，上腹部の冠状断像を8枚撮影し肝門部付近の門脈が最もよく見える画像を選択した．スキャンは先の冠状断像を元に，側副血行路の影響を避けるため門脈本幹の左右分岐部になるべく近い部位で血管と垂直な横断面にて行い(Fig.2)，得られた門脈断面の内

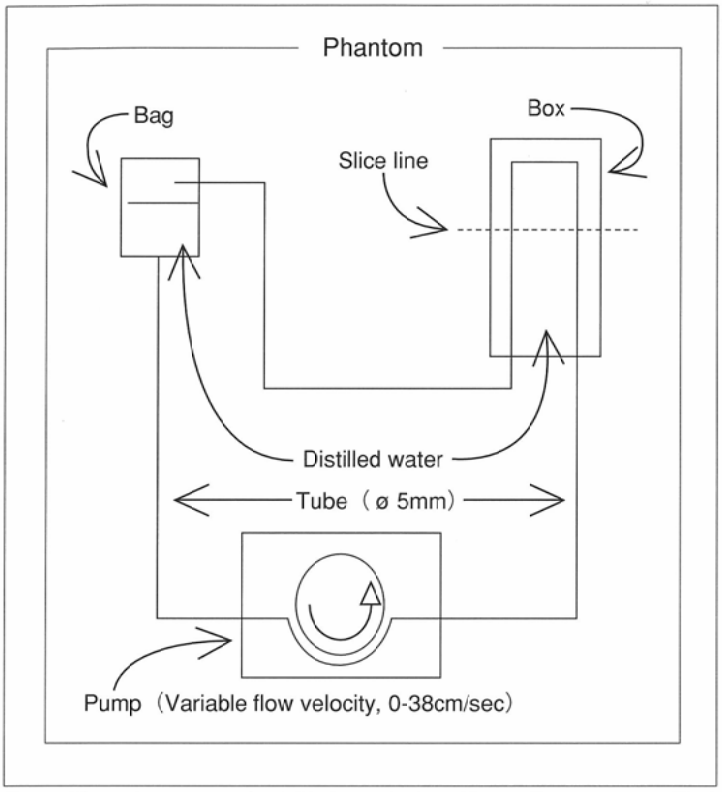

Fig.1　Flow phantom study. A U-shaped tube of inner diameter 5mm filled with distilled water and pump (variable flow velocity, 0-38cm/sec) was used.

壁に沿うようROIを設定した．被検者の流速の測定には脈波同期と呼吸運動補正を併用したcine-PC法（TR＝33msec，フリップ角は30度，マトリックスサイズは256×128，FOV＝24cm，スライス厚は5mm）を用いた．一心周期を16に分割し，それぞれの流速を平均したものをその時点での流速とした．

Cine-PC法の画像ではウインドウレベルと幅の設定条件の違いにより血流辺縁の境界が変化するため，血管断面積の測定には，呼吸と脈波同期のスピンエコー法（TE＝17.0msec，TR＝1R-R間隔，マトリックスサイズは256×128，スライス厚は5mm）を用いた．測定部位（スキャン部位）は流速測定時のままとし，更に測定面と平行に上下に飽和パルスをかけ，得られた画像の門脈内壁に沿ってROIを設定し面積を測定した（Fig.3）．

約5時間絶食とした同一被検者に対し3回の測定を行い，時間による変動や再現性を評価した．次にほぼ一定量の食事を摂取し，食事終了時から8～10分後より測定を開始した．流速と断面積の測定を約5分間隔で交互に約1時間繰り返した（Table 1）．

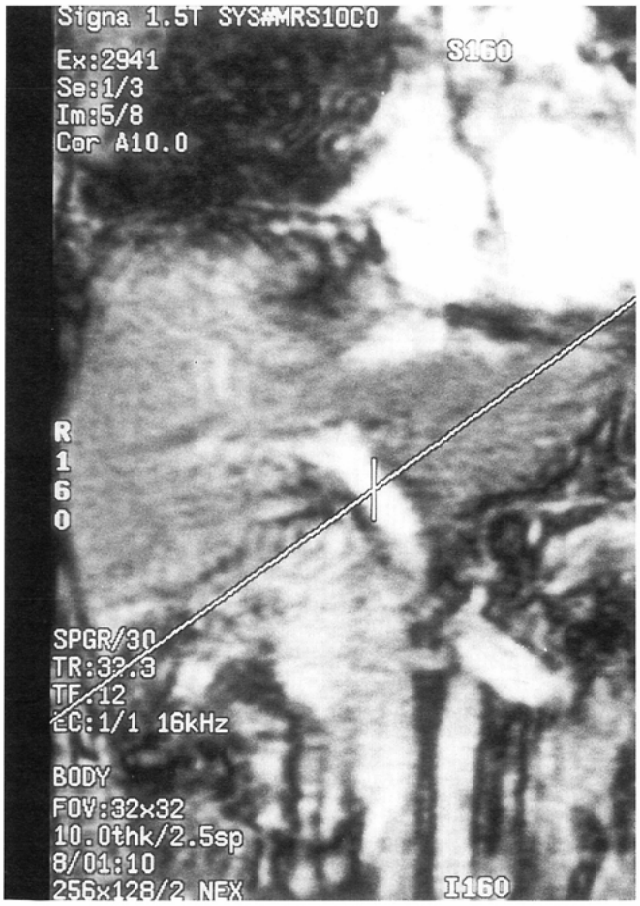

Fig.2　38/M. Coronal gradient-echo image at the level of the portal vein.

Fig.3　35/M. Oblique spin echo image through the portal vein and inferior vena cava. Portal vertical sectional area measurement was performed by manually traced ROI.

Table 1 Plan to measure portal flow velocity and vertical sectional area of the portal vein before and after the meal.

Pre			Meal	Post				
V	V	V	V	V	V	V	V	
				A	A	A	A	A
<---><--->			<---><---><---><---><---><---><---><---><---><--->					

V: measurement of portal flow velocity
A: measurement of the vertical sectional area of the portal vein
<--->: about 5 minutes period

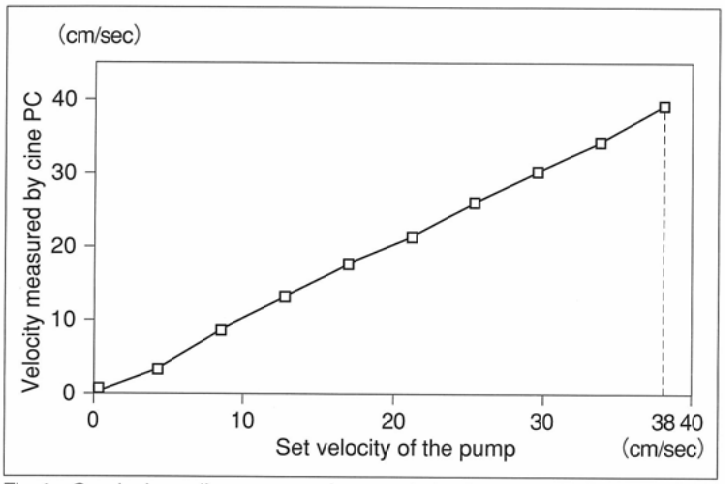

Fig.4 Graph shows linear regression correlation between set flow velocities of the pump and velocities measured by cine-PC.

結　果

Fig.4に示すように，ポンプでの流速設定値とcine-PC法による計測値とはほぼ一致し，良好な正の相関が確認できた(Fig.4)．人での測定では，心拍の一周期の間での流速についてはFig.5に示すようにほぼ定常流であることが確認された(Fig.5)．若年健常者の空腹時の流速は，3回の計測値がそれぞれ，8.83cm/秒(SD = 1.41)，9.84cm/sec(SD = 2.21)，9.59cm/秒(SD = 2.27)であり，1割程度のばらつきを認めるが，有意差は認められなかった．高齢健常者および患者では，ばらつきはより小さかった．健常者・患者両群の各典型例の経時的な変化を示す(Fig.6)．健常者では，いずれの群も食事直後より流速・流量は急速に増加し，以後はともに緩やかに低下する傾向を示したが，1時間経過後でも空腹時よりは高値であった．また，若年者群と高齢者群との間に大きな違いはみられなかった．

一方患者では，空腹時の流量は低い傾向が読み取られるものの，流速は15cm/秒と健常者の平均を上回る症例もあり，まちまちであった．食事直後の変化をみると，流速・流量とも軽度の増加を示し，以後1時間後までほぼ横ばいであった．門脈断面積は，健常者・患者とも流量の増加にあわせて増加していた．

空腹時に対する食後8～10分の時点での，流速・流量・断面積の変化率について健常者・患者群を比較する(Table 2)．

各パラメーターの変化率についてみる限り，健常者では若年群と高齢群とで差は認められなかった．流量の変化率が両群間で最も差が大きく，患者群が有意に低くなっていた．

考　察

MRにおける門脈血流の測定にはcine-PC法を用いたが，ファントム実験や同一被検者での再現性から，流速・流量の測定値は臨床的には信頼に足るものと考えられた．

門脈血流測定の際のスキャン面についてであるが，文献によれば，門脈左右枝分岐部の1cm下方[1]，同2cm下方[2]，門脈分岐部から脾静脈分岐部までを3カ所に分けて測定[8]，などさまざまであった．今回われわれは，門脈本幹の分岐部になるべく近い部位に設定した．理由は，門脈血流は左右枝分岐部に近いほど減少する[8]ため，その原因となる外シャント，すなわち側副血行路形成に重要な役割を演じる胃冠状静脈→食道静脈系の影響を避け，実際に肝内に至る血流を知るためである．

測定時の呼吸条件に関しては息止め状態での報告も多いが，吸気量によって流速や流量が変化することが知られている[2),3),15)]．呼気状態では今回われわれが用いたcine-PC法と有意差はないとの報告もある[2)]が，われわれの行っ

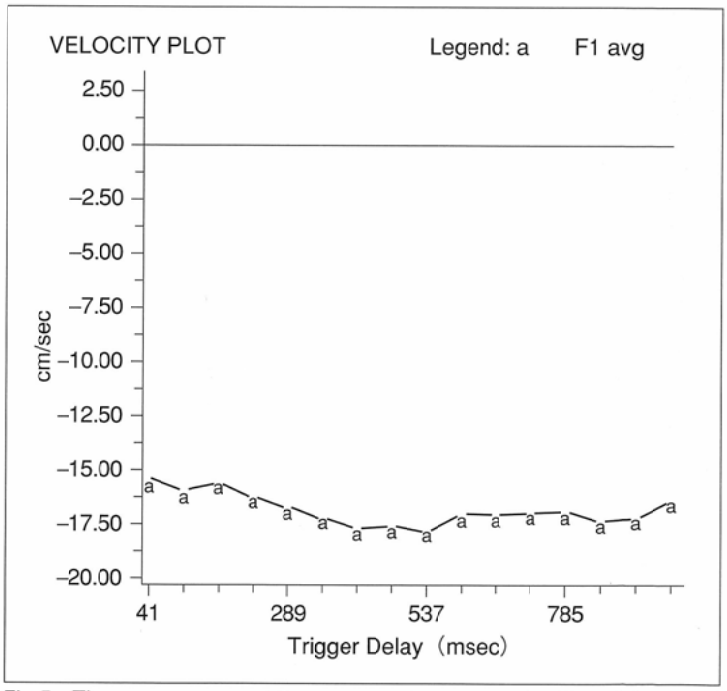

Fig.5 The curve represent the measured average velocities of the portal vein as a function of time throughout the 16 phases of the cardiac cycle. It shows that the flow rate is almost constant.

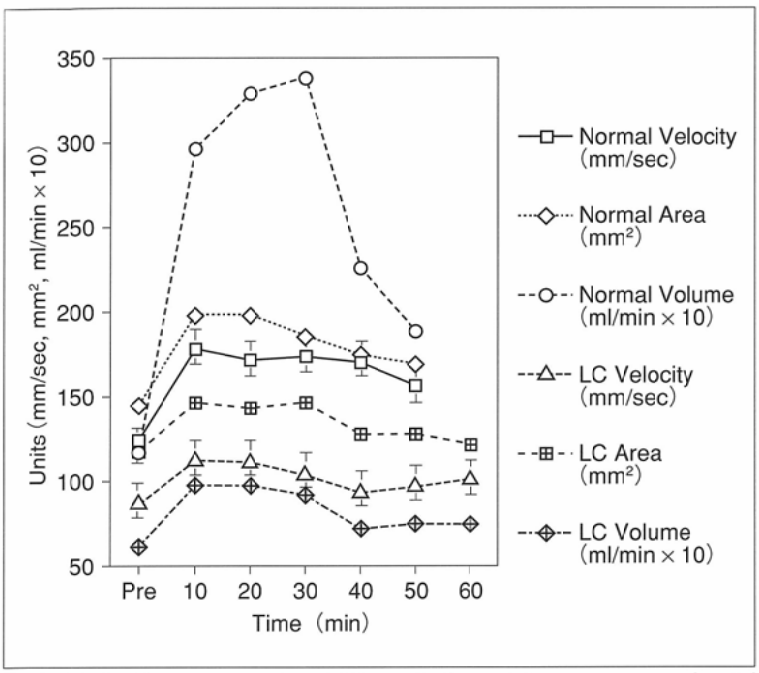

Fig.6　Typical time courses of portal flow velocity, portal venous area and portal flow volume of a normal volunteer and a patient of LC. The curve (--O--) representing flow volume of a normal volunteer shows significant increase after meal compared with that (--◈--) of LC patient.

た自然呼吸下での平均門脈血流の方が生理的に自然な状態に近いと考える．また，門脈血流は脈波であるとする説[17)-19)]や定常流であるとする説[4),5),20)]があるが，今回の測定では定常流に近い結果が得られた．

流速については，健常者・患者間で有意差はない[1)]との報告があるが，今回の測定でも空腹時での平均値でみれば大差はみられない．しかし，食前の断面積は患者群において低値であり，このため流量も低値を示している．原因としては門脈血管抵抗の上昇や肝外シャントの存在[6)]が推察されるが，今回の検討では特定しえない．また，肝硬変の重症度が増すに従って逆流を認めたという報告[9)-11)]や，肝内シャントでは逆に流速・流量が増加するとの報告[6)]もあるが，われわれが検討した症例には認めなかった．門脈血流の変化が肝繊維化の程度を反映する[6),8)]ものであれば，肝硬変患者の中でも，Child分類B・C間での区別がこれらのパラメーターによってなされる可能性があり，今後の課題である．

食事後の門脈血流量の変化についての過去の報告では，健常者群の場合，24～74％の範囲で増加を示し[2),7)]，慢性活動性肝炎患者では49％，肝硬変患者では8.5％の増加を示した[7)]との報告がある．また食後から測定までの時間は40分～60分の範囲であった[2),7)]．われわれの測定では早い時期に大きく変化しており，食物の消化吸収が始まる前と考えられる食後8～10分の時点で門脈血流が増加している．原因としては，胃大腸反射や消化管ホルモン等による下部消化管の運動亢進も原因の一つではないかと考えられる．

われわれの測定では，流量で比較すると健常者は2.25～2.29倍に対し，患者群は1.32倍にとどまっており，肝機能評価のパラメーターの中では健常者と患者を区別するもっとも良い指標であると思われた．文献では体格による個人差の補正として体重や体表面積での補正がみられたが，変化率ならこれらの補正は必要がないことも利点である．

肝癌のスクリーニングや肝疾患の形態的検査としてMRIの使用頻度は増加しているが，同時に門脈血流の評価も5～6分の追加で行えることは，本法が臨床的にも有用で簡便な機能検査となりうると考えられる．超音波検査よりも測定者の技量に左右されることが少ないのも利点となる．

これまでにも，門脈血行動態と肝の代謝機能やChild分類との関係について詳細な分析を試みた論文はあったが，空腹時に限って測定したものが多く，特に食事直後から経時的な変化を観察したものはなかった．門脈血流の食事による変化は健常者と肝疾患患者との区別をはじめ，肝硬変自体の重症度と予備能に相関するパラメーターとして有用であると期待された．

Table 2　Postprandial changes in portal flow velocity, vertical sectional area and flow volume of normal volunteer group and liver cirrhotic group. Mean portal flow volume of normal volunteers shows significant increase about 10 minutes after meal compared with that of LC patients.

Post/Pre prandial	Healthy volunteers				Patients	
	35-41 (mean 37.2) y. o.		50-67 (mean 61.5) y. o.		54-73 (mean 67.6) y. o.	
PV (cm/sec)	17.03/9.90	×1.72	18.75/10.38	×1.81	11.38/9.98	×1.14
PA (cm²)	1.64/1.26	×1.30	1.05/0.83	×1.26	1.13/0.98	×1.15
PVol. (ml/min)	1711.77/761.48	×2.25	1181.25/515.87	×2.29	773.49/587.59	×1.32

PV　: portal flow velocity
PA　: vertical sectional area of the portal vein
PVol.: portal flow volume

結　語

1．健常者の間で，空腹時と食後での門脈血流速度，門脈断面積，門脈血流量に年齢による有意差は認められなかった．

2．空腹時では，健常者と肝硬変患者の間で門脈血流速度，門脈断面積，門脈血流量に有意差は認められなかったが，食後の門脈血流量，血流速度については明瞭な差が認められた．

3．これら2群間では，食後の門脈血流量の増加率の差が最も大きく，門脈血流の予備能を反映する肝機能評価の一指標になるものと考えられた．

文　献

1) Gregory R Applegate, F Leland Thaete, Steven P Meyers, et al: Blood flow in the portal vein: Velocity quantitation with phase-contrast MR angiography. Radiology 187: 253-256, 1993

2) Armed G Sadek, Feroze B Mohamed, Eric K Outwater, et al: Respiratory and postprandial changes in portal flow rate; Assessment by phase contrast MR imaging. JMRI 1: 90-93, 1996

3) 稲場文隆，村上卓道，櫻井康介，他：高速シネフェーズコントラストMR imagingによる呼吸停止下門脈血流測定．日本医放会誌　56：217-219，1996

4) 玉田　尚，森安史典，小野成樹，他：MRIによる門脈血流測定ー新しいパルス系列・Direct Bolus Imaging(DBI)法の利用によるー．　日磁医誌　9(4)：236-245，1990

5) 宮内嘉玄，仙波芳樹，岩本正博，他：MRIによる門脈血流速度測定．日磁医誌　8(3)：184-187，1988

6) Kashitani N, Kimoto S, Tsunoda M, et al: Portal blood flow in the presence or absence of diffuse liver disease: measurement by phase contrast MR imaging. Abdominal Imaging 20(3): 197-200, 1995

7) Stefano Gaiani, Luigi Bolondi, Silvia Li Bassi, et al: Effect of meal on portal hemodynamics in healthy humans and in patients with chronic liver disease. HEPATOLOGY 9(6): 815-819, 1989

8) 本間久登，斉藤忠範，新谷直昭，他：MRIを使用した慢性肝疾患の門脈血流速度ーDirect bolus imaging法による測定ー．肝臓　31：1197-1203，1990

9) 川崎俊彦，森安史典，西田　修，他：血行動態を定量的に検討し得た門脈本幹逆流肝硬変症の1例．肝臓　28：483-488，1987

10) Robert R. Edelman, Bin Zhao, Cheng Liu, et al: MR Angiography and dynamic flow evaluation of the portal venous system. AJR 153: 755-760, 1989

11) David J Burkart, C Daniel Johnson, Marilyn J Morton, et al: Volumetric flow rates in the portal venous system: Measurement with cine phase-contrast MR imaging. AJR 160: 1113-1118, 1993

12) 浜崎啓介，木本　真，三村　久，他：Phase-Contrast法を用いたMRIによる門脈本幹・右枝の血流測定の試み．日本外科学会雑誌．93：660，1992

13) Paul C Kuo, King Li, Edward J Alfrey, et al: Magnetic resonance imaging and hepatic hemodynamics:correlation with metabolic function in liver transplantation candidates. Surgery. 117(4): 373-379, 1995

14) David J Burkart, C Daniel Johnson, Richard L Ehman, et al: Evaluation of portal venous hypertension with cine phase-contrast MR flow measurements: High association of hyperdynamic portal flow with variceal hemorrhage. Radiology 188: 643-648, 1993

15) Smith HJ, Grottum P, Simonsen S: Ultrasonic assessment of abdominal venous return. Acta Radio Diagn Stockh 26: 581-588, 1985

16) 井上十四郎：II. 肝の生理と病態生理，C 肝循環，新内科学大系第20巻(初版)吉利　和，他 監修，中山書店，東京：174-200，1976

17) M Zoli, G Marchesini: Echo-doppler measurement of splanchnic blood flow in control and cirrhotic subjects, J Clin Ultrasound 14: 429-435, 1986

18) 森安史典，伴　信之，五十嵐昭夫，他：リニア電子スキャン・パルスドップラー複合血流計による門脈血流量測定．肝臓　24：537-543，1983

19) Kenneth JW Taylor, Peter N Burns, John P Woodcock, et al: Blood flow in deep abdominal and pelvic vessels: Ultrasonic pulsed-doppler analysis, Radiology, 154: 487-493, 1985

20) Peter DI Richardson, Peter G Withrington: Liver blood flow I.Intrinsic and nervous control of liver blood flow. Gastroenterology 81: 159-173, 1981