OUKA
Osaka University Knowledge Archive

Title	後縦靭帯骨化症(OPLL)のCT像-CT所見と臨床症状との対比を中心に-
Author(s)	小野, 誠治; 宇和田, 収; 田村, 正三 他
Citation	日本医学放射線学会雑誌. 1989, 49(12), p. 1517-1524
Version Type	VoR
URL	https://hdl.handle.net/11094/19776
rights	
Note	

Osaka University Knowledge Archive : OUKA

https://ir.library.osaka-u.ac.jp/

Osaka University

日本医放会誌：49（12），1517—1524，1989（平1）

後縦靱帯骨化症（OPLL）のCT像

—CT所見と臨床症状との対比を中心に—

宮崎医科大学放射線医学教室
小野　誠治　　宇和田　収　　田村　正三　　渡邊　克司

（平成元年2月23日受付）
（平成元年7月17日最終原稿受付）

CT Findings of Ossification of Posterior Longitudinal Ligament (OPLL), with Special Emphasis on the Relationship to Clinical Symptoms

Seiji Ono, Osamu Uwada, Shozo Tamura and Katsushi Watanabe
Department of Radiology, Mizazaki Medical College

Research Code No. : 505.1

Key Words : OPLL, CT, Myelopathy

To analize the CT findings of OPLL quantitatively, stenotic rate (thickness of OPLL/A-P diameter of the spinal canal) and occupying rate (area occupied by OPLL/area of spinal canal) were correlated with severity of the myelopathy.

The cervical vertebrae were most frequently involved (88.9%). The shape of OPPL on lateral plain radiography were various but there were slightly more continuous and mixed types than segmented or protrusion types in this series.

When the occupying rate exceed 20%, the myelopathy tend to appear. And when the stenotic rate became over 30%, the myelopathy tend to appear. There was statistically significant tendency that the higher the stenotic rate or patient had. Therefore we concluded the stenotic rate and occupying rate were useful indicaters to evaluate the severity of OPLL.

はじめに

後縦靱帯骨化症(Ossification of Posterior Longitudinal Ligament；以下OPLL)は，本邦では比較的発生頻度が高く，骨化病巣の進展に伴いmyelopathyを主としたさまざまな神経症状を生ずる疾患である．従来本症の診断は，神経学的所見に基づき，単純X線撮影，断層撮影，場合によってはミエログラフィーによりなされていたが，X線CTが広く普及した今日，本症の診断にはX線CTが第一選択の検査法となり，少ない侵襲で容易に診断できるようになった．しかしCT所見を定量的に評価し，臨床症状との関連について検討した報告はないようである．

今回われわれは，OPLL18例にCT検査を施行し，これらのCT所見の検討，またCT像より計測した脊椎管狭小率ならびにOPLL病巣占拠率と臨床症状との比較から，CT像上の脊椎管狭小率ならびにOPLL病巣占拠率の臨床的意義について検討したので報告する．

I. 対象と方法

対象は，昭和55年10月から昭和60年1月までの52ヶ月間に宮崎医科大学付属病院でOPLLと診断され，その後手術もしくは経過観察されている18例である．年齢は37～65（平均52.3）歳，性別

は男性10例，女性8例である．なお18例には，myelopathyがもともと生じやすい第5，第6頸椎高位の脊椎管前後径が11mm以下のもの[1]は含まなかった．

使用装置はGE社製CT/T8800を用い，脊椎の単純X線撮影側面像でOPLL病巣の存在が予測される部位を，脊椎管に直角な水平断面像が得られるようにガントリーに傾斜を付け，スライス幅5mmで連続撮影した．

検討項目は，OPLL病巣部位，単純X線撮影側面像での形状分類，CT像からみたOPLL病巣の形状，脊椎管狭小率，OPLL病巣占拠率および臨床症状である．なお単純X線像上の形状分類は関らの分類[2]に従い，CT像上の形状分類は，半円型，不整角型，きのこ型の3型に分けた．CT像からの脊椎管狭小率（Stenotic Rate）およびOPLL病巣占拠率（Occupying Rate）の算出法をFig. 1に示した．臨床症状については，myelopathyの重症度（Grade）を，無症状のものをGrade 0，深部反射の亢進あるいは知覚障害のあるものをGrade I，運動障害のあるものをGrade II，さらに膀胱直腸障害のあるものをGrade IIIと分類した．

II. 結　果

全症例のOPLL病巣部位，単純X線分類，形状，脊椎管狭小率，OPLL病巣占拠率をTable 1に示した．

OPLL病巣部位は18例中15例（83.3%）が頸椎に存在し，とりわけC5，6，を中心とした下部頸椎に多かった．また胸椎あるいは腰椎にOPLL病巣を認めたものも18中6例（33.3%）あった．

単純X線像上の形状分類では連続型，混合型が各6例(33.3%)，分節型，椎間板脱出型が各3例(16.2%)で，CT像上の形状分類では半円型が9例（50.0%）で最も多く，次いで不整角型が5例(27.8%)，きのこ型が4例（22.2%）であった．

myelopathy重症度はGrade 0が2例（11.1%），Grade Iが6例(33.3%)，Grade II，IIIが各々5例（27.8%）であった．

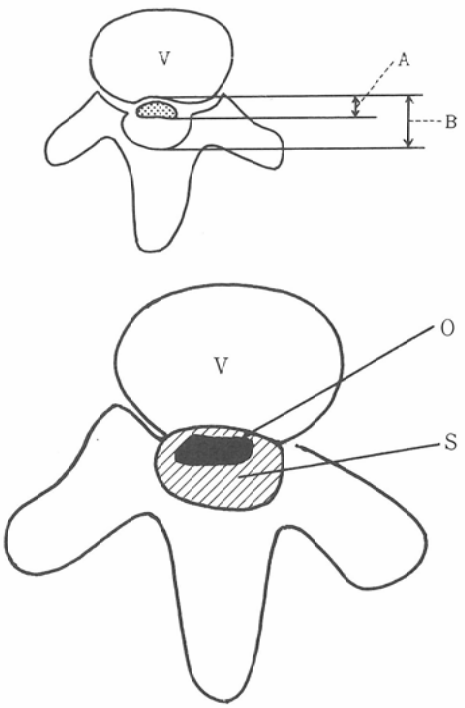

1) Stenotic Rate (S.R.)

$$S.R. = \frac{A}{B} \times 100\ (\%)$$

A : Distance between posterior surface of vertebral body and posterior margin of OPLL
B : antero-posterior diameter of spinal canal.
V : Vertebral body

2) Occupying Rate (O.R.)

$$O.R. = \frac{O}{S} \times 100\ (\%)$$

O : Area occupied by OPLL
S : Area of spinal canal

Fig. 1　Measurement methods of S.R. (Stenotic Rate) and O. R. (Occupying Rate) on CT image

Table 1　Location, shape and classification of OPLL on plain lateral radiograph and CT findings in 18 cases

Case No.	Age & Sex	OPLL sites	myelopathy Grade	Classification on X-P	CT-finding		
					shape	S.R.(%)	O.R.(%)
1	54. M	C3～C6	III	continuous	mushroom	60.0	26.7
2	50. F	C2～Th11	III	mixed	irregular	60.0	30.6
3	62. F	C2～Th1	III	mixed	round	60.0	39.1
4	65. M	C2～C7	III	continuous	irregular	46.1	32.0
5	47. M	C4～Th1	III	mixed	round	44.1	32.3
6	51. F	C3～Th1	II	mixed	mushroom	41.7	22.7
7	59. M	C3～C7	II	continuous	round	40.3	16.2
8	53. F	Th11～L1	II	continuous	irregular	40.0	23.3
9	36. F	C2～C6	II	mixed	mushroom	36.7	26.7
10	60. M	C3～C7	II	segmented	round	29.4	18.5
11	49. M	C6～C7	I	segmented	irregular	45.8	18.4
12	62. F	C5～C6	I	segmented	round	35.7	18.8
13	55. F	C5～C6	I	continuous	mushroom	35.0	24.0
14	53. M	C4～C7	I	continuous	round	27.4	25.3
15	55. F	Th6～Th8	I	mixed	round	20.8	17.3
16	37. M	L5	I	protrusion	irregular	15.8	9.7
17	50. M	C5	0	protrusion	round	13.6	9.4
18	43. M	C3	0	protrusion	round	10.0	2.3

X-P ; Plain Radiograph, S.T. ; Stenotic Rate, O.R. ; Occupying Rate

脊椎管狭小率は，最低が10.0%，最高が60.0%，myelopathy 重症度との関係では，Grade 0, I, II, III 症例の平均脊椎管狭小率は，それぞれ11.8%，30.1%，37.6%，54.0%で，myelopathy 重症度が高いものほど脊椎管狭小率も高い傾向があり，統計学的にも有意差が認められた（$p<0.05$）．また逆に狭小率から見ると，脊椎管狭小率が44.1%以上の症例は，症例4を除くとすべて myelopathy 重症度は Grade III であった．

OPLL病巣占拠率は，最低が2.3%，最高が39.1%で，myelopathy 重症度別では，Grade 0, I, II, III 症例の平均病巣占拠率は，それぞれ，5.9%，18.9%，21.5%，32.1%で，myelopathy 重症度が高いものほど占拠率も高い傾向が認められた（$p<0.05$）．なお占拠率26.7%以上の症例はすべて myelopathy 重症度は Grade III であった．

III. 症　　例

〔症例2〕50歳，女性

myelopathy 重症度 Grade III の症例である．OPLL 病巣は C2-Th 11，単純 X 線分類では混合型の症例である（Fig. 2a, b）．単純 CT 像（Fig. 2c）は骨化巣が最大の C4レベルを示した．OPLL 病巣は椎体後面に接する不整角形の骨化巣として描出されている．なお，本症例の脊椎管狭小率は60.0%，OPLL 病巣占拠率は30.6%であった．

〔症例11〕49歳，男性

myelopathy 重症度 Grade I の症例である．OPLL 病巣は C6—C7に限局し，単純 X 線分類は分節型の症例である（Fig. 3a）．単純 CT 像（Fig. 3b）では，OPLL 病巣は不整角形の骨化巣として描出されている．本症例の脊椎管狭小率は45.8%，OPLL 病巣占拠率は18.4%であった．なお本症例には，術前検査の一環として metrizamide myelo-CT を追加施行した．Fig. 3c に示した myelo-CT 像は bone target 処理を加えたものであるが，いわゆるmetrizamide ringの欠損像から，OPLL 病巣の増大に伴い脊髄が圧迫を受ける様子がわかる．

IV. 考　　察

OPLL は，脊椎椎体後面を縦走する後縦靱帯に骨化を生じ，この骨化巣の増大進展に伴い脊椎管の狭小化や上下椎体の癒合を生ずる疾患である．

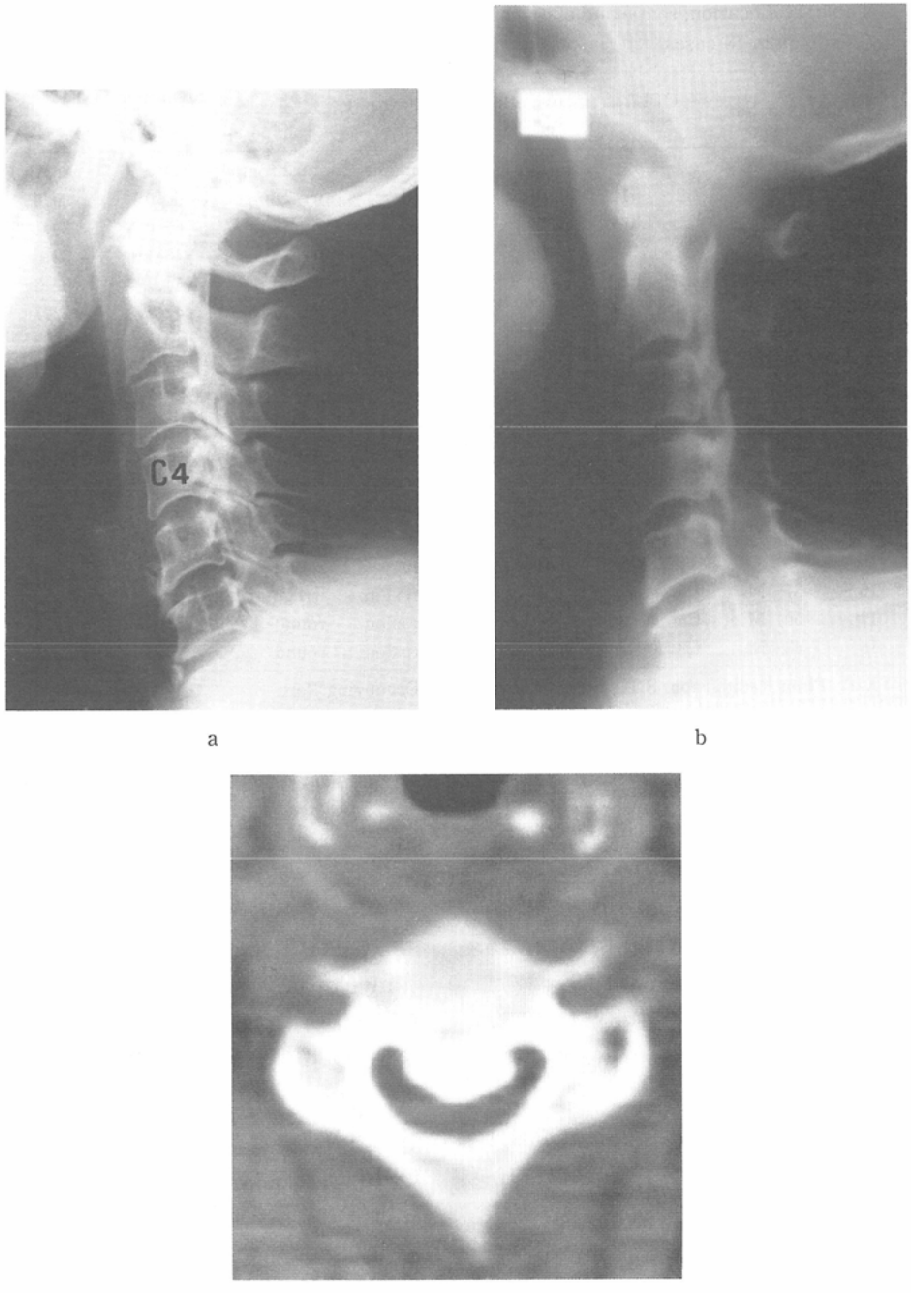

a b

c

Fig. 2 Case 2 (a 50-year-old female, myelopathy Grade III)
a) OPLL lesion extended from C2 to Thll and which was continuous in type on lateral radiograph. b) These findings were well shown on conventional lateral tomograph. c) The shape of OPLL was irregular. S.R. was 60.0% while O.R. was 30.6% on CT.

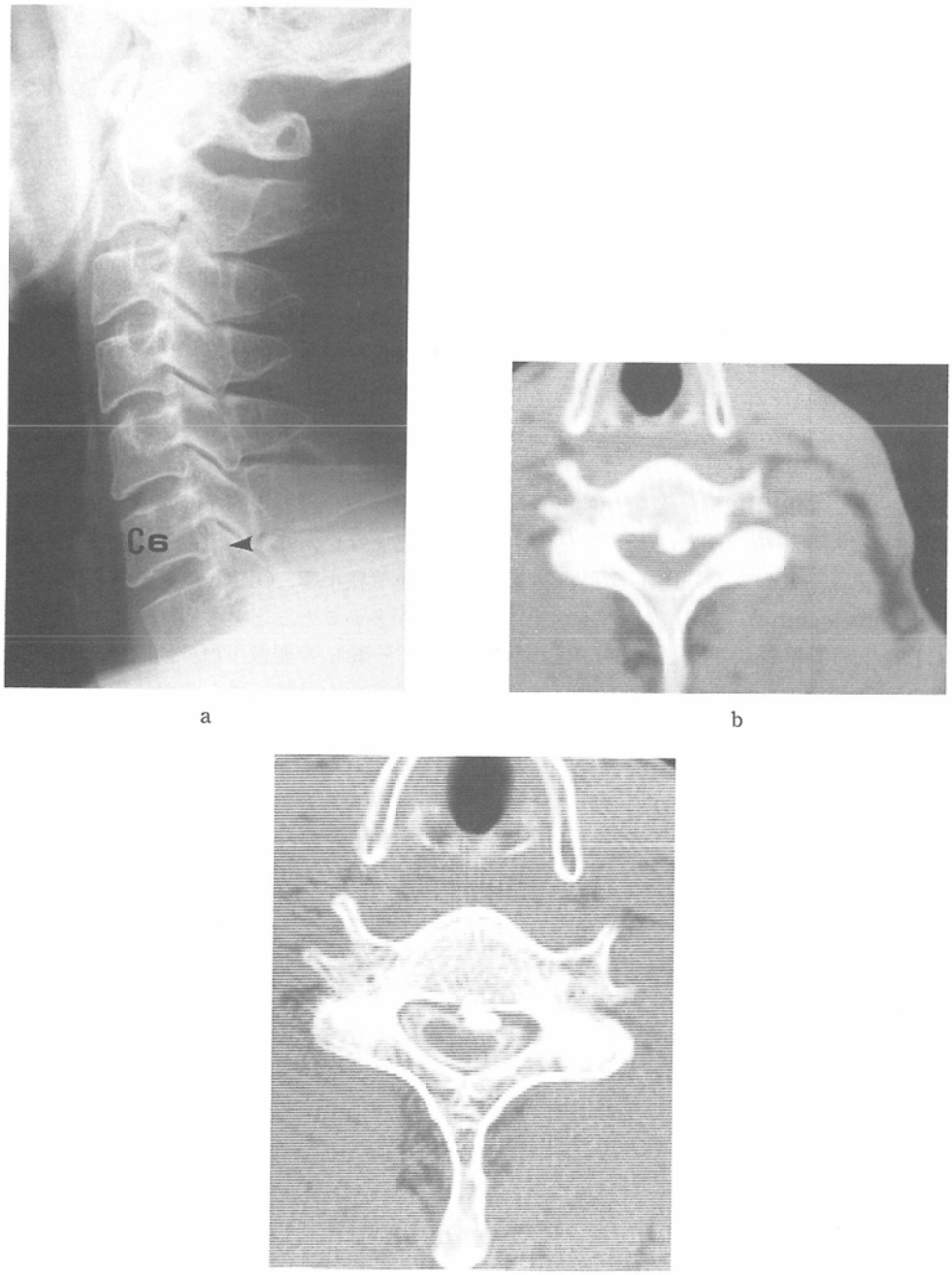

a　b

c

Fig. 3　Case 11 (a 49-year-old male, myelopathy Grade I)
a) OPLL lesion located from C6 to C7 and classified as segmented type on lateral radiograph. b) The shape of OPLL was irregular. S.R. was 45.8% while O.R. was 18.4% on plain CT. c) Bone turget myelo-CT clearly demonstrated the location of spinal compression by OPLL lesion.

臨床的には，この骨化巣による脊髄圧迫がmyelopathyを主としたさまざまな神経症状を惹起することが問題となる．本症の発生機序には未だ不明な点も多いが，1960年の月本の1例報告[3]以来さまざまな調査研究が進められている[4]．また，本邦は諸外国に比べて本症の発生頻度が高いという報告もある[5][6]．

従来本症の診断は，神経症状，理学所見，単純X線撮影，断層撮影，場合によってはミエログラフィーによってなされていた．しかし近年急速に普及したX線CTは，少ない侵襲で生体の水平断面像が得られることから，本症の診断に大いに寄与するものと考えられる[7][8]．

今回われわれは，OPLL18例のX線学的所見，特にCT所見を検討し，また得られたCT像から算出した脊椎管狭小率およびOPLL病巣占拠率と臨床症状（myelopathy）との比較から，本症におけるCT像上の脊椎管狭小率およびOPLL病巣占拠率の臨床的意義についても検討した．

OPLLの発生頻度については，多くの報告[9]がある．蓮江ら[10]の疫学的調査によると，年齢別では40歳代がピークとされ，性別では男性にやや多いとされている．われわれの症例は，50歳代が18例中9例（50.0%）で最も多く，平均年齢は52.3歳であった．性別では男：女＝10：8で有意な男女差は認めなかった．OPLL病巣部位は，18例中15例（83.3%）が頸椎で，C5，6を中心とした下部頸椎が最も多かった．しかし胸椎，腰椎にOPLL病巣を認めたのも18例中6例（33.3%）あり，このうち頸椎に異常所見を認めなかった症例も2例あった．このことは，OPLLが頸椎に圧倒的に多いとの報告[11]および胸椎，腰椎にみられる例もあるとの報告[12]の両者を支持するものであった．

本症のX線像上の分類は，現在のところ関ら[2]の分類が最も広く用いられている．われわれもこれに基づき，連続型，混合型，分節型および椎間板脱出型の4型に分類した．この分類に基づき，宮坂ら[13]は分節型，桐田ら[14]は連続型が多いと報告しているが，われわれの症例では，連続型，混合型がそれぞれ6例（33.3%）で最も多かった．しかし関ら[2]，山浦ら[15][16]，栗原ら[10]は，いずれもOPLL病巣の経時的観察を行った結果，そのサイズの増大が認められたと報告しており，OPLL病巣のX線像上の分類が可変的なものである可能性を示唆している．

CT像上のOPLL病巣の形状について，角家ら[17]は，OPLL病巣は円形，きのこ状，不整角状と様々な形を示すと報告している．しかし現在のところOPLLのCT分類には，明確なものはないようである．われわれは，半円型，きのこ型および不整角型の3型に分類した．これに基づくと，半円形が18例中9例（50.0%）で最も多く，次いで不整角型5例（27.8%）きのこ型4例（22.2%）であった．しかし病巣が半円型か，不整角型かの判定は多分に主観的なものであり，厳密なものとは言えない．また半円型のほうが不整角型に比べ脊椎管狭小率，OPLL病巣占拠率ともに低値の症例が多いことなどを考慮に入れると，われわれのCT分類もX線像上の分類同様，OPLL病巣の経時的変化を分類している可能性がある．しかしながら，今回の症例ではX線像上の分類とCT分類との間には，特に明らかな関係は認められず，OPLL病巣の経時的変化が，X線分類上あるいはCT分類上どのように推移するかについては言及できなかった．

OPLLの神経症状には，myelopathyを主としてさまざまなものがある．一般に初発症状は項頸部の異和感であることが多く，しだいに知覚障害，反射異常などが出現し，さらに骨化巣が増大し運動障害や膀胱直腸障害が出現すると言われている．われわれは，この神経障害をmyelopathy重症度として分類し，CT像から算出したOPLL病巣による脊椎管狭小率およびOPLL病巣占拠率との関係について検討した．脊椎管狭小率とmyelopathyとの関係について，関ら[2]，桐田ら[14]は単純X線側面像で40%以上の症例に，またHanaiら[18]は回転断層像上30%以上の症例にmyelopathy重症例が多いと報告している．今回われわれは，これをCT像上で計測したが，脊椎管狭小率の高い症例にmyelopathy重症例が多かった（$p<0.05$）．狭小率が30%前後になるとmyelopathyはGrade IIとなり，とくに狭小率が

40%以上の症例の66・7%（3/9）がGrade IIIと重症であった．すなわちわれわれの結果もHanaiらの報告とほぼ一致するものであった．しかし脊椎管狭小率が，かなり高くてもmyelopathyを呈さない例も多い．角家ら[17]はOPLLによるmyelopathyの発現因子として，脊椎管矢状径での狭小率に狭窄率（骨化巣水平断面積/脊椎管水平面積）も考慮すべきであると述べ，狭窄率が30%以上の症例にmyelopathyが認められたと報告している．われわれは脊椎管狭小率との混同を避けるため，角家らの狭窄率と同意語としてOPLL病巣占拠率という用語を用いた．結果はOPLL病巣占拠率はmyelopathy重症例ほど高かった（$p<0.05$）．またL5にOPLL病巣を認めた病例16を除くと，OPLL病巣占拠率のmyelopathy発生ラインはGrade Iの平均である20%前後と思われ，さらにGrade IIIの平均である30%前後がmyelopathyが重症となるラインではないかと思われた．

今回検討したCT像上の脊椎管狭小率およびOPLL病巣占拠率は，ともにOPLL病巣に起因するmyelopathy重症度とよく相関していた（$p<0.05$）．また両者はともに数値として表されるため，評価対象としての客観性も高くなると思われる．したがってCT像上の脊椎管狭窄率およびOPLL病巣占拠率は，OPLLの重症度判定因子の一つとして臨床的意義は高いものと考えられた．

V. まとめ

後縦靱帯骨化症（OPLL）18例に対しCTおよびmyelo-CTを施行し次の結果を得た．

1）OPLL病巣部位は頸椎が最も多く，18例中15例（83.3%）を占めたが，胸椎，腰椎に発生したものも6例（33.3%）あった．

2）OPLLの単純X線分類では，連続型，混合型が多くそれぞれ6例（33.3%）であった．

3）OPLLのCT像上の分類では，半円形型が9例（50.0%）で最も多かった．

4）OPLL病巣による脊椎管狭小率が高いほどmyelopathy重症度も高かった．

5）OPLL病巣の病巣占拠率が高いほどmyelopathy重症度も高かった．

6）CT像上の脊椎管狭小率およびOPLL病巣占拠率は，OPLLの重症度判定因子として臨床的意義が高いものと思われた．

稿を終えるにあたり，本研究に終始御協力をいただいた，丸岡伸比古先生，三倉　剛先生をはじめとする宮崎医科大学脳神経外科学教室の諸先生方に深謝いたします．

文　献

1）井上駿一，広畑和志，寺山和雄：頚部および頚椎疾患．標準整形外科学，p291—319，医学書郎，1979
2）関　寛之，津山直一，林　浩一郎，他：頚椎後縦靱帯骨化症185例の臨床的検討，整形外科，25：704—710，1974
3）月本裕国：頚部後縦靱帯化骨により脊髄圧迫症候を呈した1剖検例，日本外科宝函，29：103—1007，1960
4）財団法人厚生統計協会編：昭和62年「国民衛生の動向」保健対策．一難病一，pp150—152，1987
5）The Investigation Committee on OPLL of the Japanese Ministry of Health and Welfare (Chairman：Tsuyama N)：The ossification of the posterior longitudinal ligament of the spine (OPLL). J Jpn Orthop Ass 55：425—440，1981
6）Hiramatsu Y, Nobeti T：Calcificaton of the posterior longitudinal ligament of the spine among Japanese. Radiology 100：307—312，1971
7）Hyman RA, Merten CW, Liebeskind JB, et al：Computed tomography in ossification of the posterior londitudinal spinal ligament. Neuroradiology 13：227—228，1977
8）大久保幸一，植木幸二，篠原慎治郎，他：脊椎疾患におけるCT，臨床放射誌，26：531—536，1981
9）蓬江光男，菊地臣一，藤原正敏，他：脊柱全体像からみた靱帯骨化のX線学的検討一疫学的調査を中心に一．整形外科，31：1179—1186，1980
10）栗原　章，片岡　治，前田昌穂，他：頚椎後縦靱帯骨化の臨床像とその推移，整形外科，29：745—751，1978
11）柳　　務，加藤寿雄，山村安弘，他：脊柱靱帯骨化一胸椎黄色靱帯骨化と頚椎後縦靱帯骨化との関連を中心として一，臨床神経学，12：571—577，1972
12）後藤勝弥，高橋睦正，川波　寿，他：胸椎および腰椎の後縦靱帯骨化症．臨床神経学，10：329—334，1970
13）宮坂　斉，辻　陽雄，井上駿一，他：胸椎椎管内靱帯骨化のX線所見と症状と関連について，臨床整形外科，12：67—72，1977
14）桐田良人，宮崎和躬，林　達雄，他：頚椎後縦靱帯骨化症の臨床と治療成績，臨床整形外科，10：1077—1085，1975
15）山浦伊裟吉，藤井紘三，斎藤　俊，他：頚椎後縦靱帯骨化症の臨床的観察一特にその自然経過と予

後について一．整形外科，25：253—267，1974
16）山浦伊裟吉：頚椎後縦靱帯骨化の発生進展機序，災害医学，18：651—661，1975
17）角家　暁，中村　勉，大橋雅広，他：CT像よりみた後縦靱帯骨化症の検討，脳神経外科，7：63—69，1979
18）Hanai K, Adachi H, Ogasawara H, et al: Axial transverse tomography of the cervical spine narrowed by ossification of the posterior longitudinal ligament. J Bone Joint Surgery 59: 481—484, 1977