The University of Osaka
Institutional Knowledge Archive

Title	X線大量照射がモルモットの造血器官に及ぼす影響の病理組織學的研究
Author(s)	加藤, 周一
Citation	日本医学放射線学会雑誌. 1950, 10(1), p. 24-29
Version Type	VoR
URL	https://hdl.handle.net/11094/19777
rights	
Note	

The University of Osaka Institutional Knowledge Archive : OUKA

https://ir.library.osaka-u.ac.jp/

The University of Osaka

X線大量照射がモルモットの造血器官に及ぼす影響の病理組織學的研究

加藤　周一
東大佐々内科

緒言

X線の造血器官に及ぼす影響については，Heinecke(1905)以來多くの業績があるが，今日に至るまで結果の一致しない點が少くない．しかるにX線及びラヂウムによる治療，殊に最近のアメリカでは，放射性燐，ナトリウム，黃金等の白血病その他疾患への應用により，放射線治療の範圍が擴大したので，皮膚，性腺等と共に從來から放射線に敏感とされている造血組織の反應を再檢討することは實驗上にも極めて重要であり，又その反應を通じて造血器官の生理を追求することは，理論的にも興味がある．著者は以上のような觀點から，モルモットを用い，X線照射後，時期をわけて骨髓を主とするその造血器官の組織像を觀察し，次のような知見を得たので玆に報告する．

實驗方法

實驗動物は，モルモット．X線照射の部位は全身．裝置は東大放射線科 Stabilivolt-apparatus 條件は，130 KV，5 mA，0.5 mm の銅の濾過板を用い．管球の距離は 45 cm，動物を4群にわけ，1分間に約 10 r を連續照射し，それぞれ 500 r, 1000 r, 2000 r, 3000 r を與えた．その19例を剖檢，照射しない2例を對照とした．剖檢の時間は，照射後6～450時間．3000 r を與えた2例を除き93時間以內のものでは延髓穿刺により殺し，それ以後のものは自然に死亡するのを待つて剖檢した．死亡のもつとも早い例は照射後77時間(3000 r)，もつともおそい例は，照射後430～455時間(500 r)．大部分の例に於ては，胸骨及び脊椎の骨髓，脾臟及び肝臟，3例に於ては淋巴結節の組織標本(フオルマリン固定，パラフイン包埋，ヘマトキシリン・エオジン染色)をつくつて觀察した．

實驗成績

各例についての組織像を，骨髓，脾臟，淋巴結節，肝臟の各臟器について要約し，照射後の時間と共に消長する組織，殊に造血組織の變化を辿つてみると，次の如くである．

I. 骨髓

照射後6時間(500 r 及び 1000 r)の所見は，充血の著しい細胞性骨髓．多數の赤芽細胞．白血球の各成熟段階あり．又骨髓巨態細胞は多數存在し，若干の核に萎縮像を示すものがあるが輕微である．

(第1圖)

18時間後には(500 r), 主として骨髄性白血球, 殊にその幼若型が減じはじめる. 赤芽細胞, 骨髄巨態細胞の數には著しい變動がないが, 後者の核の萎縮は既に明かである. 49時間後(1000 r)の2例では, 以上の如き變化が更に著しく, 骨髄の有核細胞の大部分は赤芽細胞で, 白血球は少い. 殊に骨髄芽細胞は發見し難い. 成熟型には, 核の過分葉を示すものがある. 骨髄巨態細胞の數は減じないが, 核の萎縮は著明, 原形質はエオジンに濃染する. (第2圖)

77時間(3000 r)及び93時間(2000 r)の所見は, 相似ている. 赤芽細胞及び骨髄巨態細胞の數が明かに減じ, 骨髄性白血球の成熟型の減少も著しい. 骨髄芽細胞なし. 網狀織細胞の增殖殆どなし. 一般に骨髄は, 充血の强い脂肪髄の像を呈する. (第3圖)

113時間乃至144時間(1000, 2000, 3000 r)の4例は, 何れも充血の著明な脂肪髄. 有核細胞の大部分は網狀織細胞で, 血球生成は殆どみられない. 形質細胞類似の細胞あり, 濃染する小圓形核の集りがある. 血球系では, 赤芽細胞, 分葉核, 骨髄巨態細胞の何れをも缺くか, 何れか一つの極めて少數が存在する. 赤血球, 白血球, 血小板系統の何れが最後まで殘るかということは, 與えた線量乃至照射後の時間とは一定の關係がなく, 例によつて異るように思われる.

以上の所見は, 主として1000～3000 r を與え, 1週間以内に解剖した例についてであり, 放射線の障碍は, 時と共に增し, 再生の像はみられない. 放射線の少量を與え動物を長く生かせば, 再生の像がみられるであらう.

照射後176時間(500 r), 皮膚及び臓器に多數の出血斑を示して死亡した1例の骨髄は, 可なりの赤芽細胞を認める他細胞の少い脂肪髄である. 極めて少數の分葉核があるが, 骨髄性白血球の幼若型及び骨髄巨態細胞は殆どない. 然るに, 430～450時間(500 r)の例では, 骨髄に細胞が豐富. 相當の赤芽細胞, 白血球の各段階殊に多數の骨髄細胞及び分葉核, 又正常にちかい數の骨髄巨態細胞あり, 血球の再生が活潑だと考えられる. 網狀織細胞は以上2例の何れにも增加している.

II. 脾 臓

6時間(1000 r)では, 主として脾洞にヘモジデリン沈着あり, 白色實質は細胞の内外に無數に存在する核破壞產物によつてみたされている. その他には著しい變化がない. (第4圖)

18時間(500 r)の例では, 既に核破壞產物の存在が著明でない. 貪喰の像も殆どない.

49時間(1000 r)の2例では, 白色實質に輕度の萎縮があらわれる. 胚芽中心は明瞭, 中心動脈正常, 核破壞產物ほとんどなし.

77時間(3000 r)に至つて, 白色實質の變化が典型的となる. 即ち, ヘモジデリン沈着, 白色實質の數の減少及び中等度の萎縮, 胚芽中心は不明瞭となり, 中心動脈壁の變化が著明である. 赤色實質正常.

86時間(3000 r)の例では, この變化が强調され, 白色實質は萎縮し, 胚芽中心は明瞭でない. その中心動脈壁には, エオジンに濃染した厚い中膜と, 肥厚し剝離した内膜とがみられる. (第5圖)

93～144時間(2000～3000 r)の6例には, 以上の如き所見が殆ど常に存在し, 照射後の時間と共に變化の著しくなるという傾向は捉え難い. 一括してその要領を述べれば, およそ次の如くである. ヘモジデリンの沈着は, 或る例では赤色實質に散在し, 或る例では, 脾洞に多い. 白色實質は常に萎縮し, 淋巴球は減じ, 胚芽中心を區別できるものはない. 淋巴球の核破壞產物は殆どみられない. 網狀織細胞の增殖は確認できない. ただし, 144時間(2000 r)の1例では, 白色實質の萎縮は著明でなく, 胚芽中心を區別できないが, 相當に多數の淋巴球を認める. 即ち, 淋巴球の再生が考えられる. 中心動脈壁の主な變化は, エオジンに濃染する中膜と, 肥厚し剝離する内膜である. 膨化し粗鬆となつた外膜のみられることもある. 脾洞は殆ど常に擴張し, 赤血球をもつて充されている. その内被細胞は, 或る例では剝離し, 或る例では, 剝離の像を認め難い. 赤色實質の脾細胞には, 增殖をみる場合と, 萎縮をみる場合とがあつた.

176時間(500r)及び420～455時間(500r)の各1例では，輕度のヘモジデリン沈着あり，脾洞は擴張しているが，脾實質細胞には著しい變化がなく，主な變化は白色實質に限局している．胚芽中心は區別し難く，淋巴球は減少，骨髄の場合のようにこの時間の標本に淋巴球再生の像をみることはできなかつた．中心動脈壁には變化を認めない．

III．淋巴結節

91，112，136時間(何れも2000r)の3例の淋巴結節を觀察したが，所見は互いに似てゐるので一括して述べる．即ち，淋巴球の數は減じ胚芽中心は消失．網狀織細胞は增殖し，そのなかに形質細胞樣の細胞が相當にみられる．靜脈洞の內被細胞に赤血球を貪喰しているものがあるが，淋巴球の核破壞產物及びその貪喰の像はない(第6圖)．以上網狀織細胞の著明な增殖を除いて，同じ時期の脾臟白色實質の變化と殆ど全く一致する所見である．

IV．肝　臟

照射後6時間乃至430～455時間の15例について肝臟を觀察したが，先づ代表的な2例について述べる．

6時間(1000r)の例は，變化のもつとも少い場合である．Glisson 氏鞘には全く變化がない．肝細胞には，その或るものに於て核の濃染がみとめられる他に著しい形態學的變化はない．Kupfer 氏星狀細胞にも著明な變化なし．(第7圖)

86時間(3000r)の例は，變化のもつとも著しい場合の一つである．肝細胞には，空胞性變性が高度であり，主として肝小葉の中心靜脈から遠い部分，即ち，周邊部に著しく，肝臟全體に就いて云へば，被膜下に著しい．又肝細胞の核には，Chromatin に富み，ヘマトキシリンで極めて濃く染るものがある．しかし，肝細胞以外に著明な變化はみられない．星狀細胞には特別の所見がない．Glisson 氏鞘にも異常を認め難い．(第8圖)

一般に，肝臟の形態學的變化と照射後の時間との間に一定の關係を見出すことは困難である．又その變化の程度が必ずしも與えたX線の量に應じない．以下一括して，主な所見を列擧する．

もつとも著しい變化は，肝細胞にあらわれる．肝細胞索の配列が不規則となり，細胞に萎縮がみられる．又核の染色度が一定でなく，ヘマトキシリンで濃染するものがある．この變化は大部分の例に共通だが，77時間以後の例に著しい．原形質には空胞の形成が，多くの例に於て觀察されたが，空胞の形は不規則で境界不明瞭なものがあり，又圓形で境界の明瞭なものがある．後者の場合には，脂肪變性と考えられる(第8圖)．空胞形成は，被膜下の肝細胞に多く，肝小葉の各々についてはその周邊部に多い．著者の實驗で，この變化をもつとも早い時期に證明したものは，照射後18時間(500r)の例，この變化のもつとも廣い領域に及んでいるのは，144時間(2000r)の例であつた．又かくの如き變化を示さない肝細胞に，エオジンによつて異常に濃く染るものがある．

星狀細胞の變化は，肝細胞の變化に較べてめだたない．肝臟を檢索した15例中，3例に核の萎縮を，3例に細胞の膨化をみとめたが，他の例では著明な變化をみなかつた．

動脈壁の變化は，脾臟の標本に較べて著明でない．一般に血管系，膽管，Glisson 氏鞘の結締織には著しい變化がない．

黃疸はみられなかつた．

考　按

X線照射をうけた動物の造血器官に於て，各血球系の障碍は如何なる順序で現れるか？．

Heinecke[1] の古典研究によれば，淋巴結節では淋巴球の核破壞がX線の大量照射後2～3時間におこり，24～36時間後に淋巴球の完全な消失がみられる．骨髄では，先づ白血球の幼若型が障碍され，成熟型及び有核赤血球が之につぐ．要するに，X線に對する血球の抗抵は，淋巴球，幼若骨髄性白血球，その成熟型，赤血球の順序で增大すると考えられた．この考えは，Hartmann[2]，Lazarus-Borlow[3] 等多くの人々によつて支持されたが，殊に Fabricus-Møller[4] 及び Wallbach[5] の組織學的所見は，Heinecke のそれと全く一致している．Wünsche[6] も，X線の骨髄に及ぼす影響を檢索して，赤血球系の抵抗のもつとも强いことを指摘した．

しかるに，Casati[7]が800rを兎の右脚に與えた結果は，以上の所見と異り，20日後に骨髄芽細胞が支配的で，骨髄細胞及び分葉核は殆どみられず，幼若型のX線に對する感受性は成熟型に較べ必ずしも高くないと結論された．又 Bauer[3]は，家兎の大腿骨を照射し，骨髄性白血球の幼若型，殊に骨髄芽細胞の感受性が，成熟型に較べて低いのみならず，赤血球に較べても低いことを觀察した．最近の Bloom[9]の實驗も之に一致し，あらゆる造血性細胞のなかで赤芽細胞はX線に對しもつとも鋭敏であるという．

Heinecke[1]のいう所は，ある人々と一致し，ある人々と一致しない．實驗の結果が互いに異るのは，與えたX線の量により，觀察の時期により，又動物の種類によるであろう．

500～3000rを短時間にモルモットに與えた著者の實驗では，6時間後，脾臓の白色實質に現れた核破壞產物が，最初の著しい變化である．同じ動物の骨髄では，赤血球系，骨髄性白血球系及び骨髄巨態細胞の何れにも殆ど變化がない．同じ時期の淋巴結節を著者は觀察していないが，他の時期の淋巴結節の所見が脾臓の白色實質の所見とよく一致しているので，後者の組織像から淋巴組織のX線に對する感受性を判斷すれば，少くとも著者の實驗條件では，X線照射の障碍を最初にうける血球は先づ淋巴球だと考えられる．骨髄性白血球は，18時間後既にその幼若型が減じ，49時間後にはその成熟型も減じる．赤芽細胞及び骨髄巨態細胞の減少は，77時間後骨髄が脂肪髄の像を呈するに至つてからである．卽ちX線の障碍は，先づ淋巴球，次に幼若骨髄性白血球，次にその成熟型，最後に赤芽細胞及び骨髄巨態細胞の順序であらわれる．更に障碍の進行した狀態で，赤芽細胞と骨髄巨態細胞の何れが最後まで殘るかということは，例によつて異り，著者の實驗から判斷することはできなかつた．

障碍された細胞は，如何なる形態學的變化を示すか？

Heinecke[1]以來各種血球の變性が觀察されているが，最近 Wünsche[6]，Bloom[9]等は，巨大骨髄細胞の出現に特別の注意を拂つている．Baver[8]も分葉核の巨大細胞を認めたが，彼は骨髄細胞なりや否や疑はしいという．

著者の觀察した主な變化は，白血球の過分葉と骨髄巨態細胞の變化である．白血球の過分葉は，骨髄性白血球の成熟型の數の減少がはじまる時にみられ，成熟型の減少が著しく，脂肪髄の完成した後にはみられない．從つて，過分葉は，すでにある程度の成熟過程を辿つていた細胞が照射障碍をうけて，かくの如き異常方向への成熟を示したものと想像される．骨髄巨態細胞の數の減少は，上述の如く3日後にはじまるが，その形態學的變化は，それよりも早く，18時間後にみとめられる．先づ核の萎縮，次に原形質の染色度の變化が加はり，時と共に著しくなつた．

以上の如き障碍に對する血球再生の機轉については，500rを與えた1例の照射後第3週に，骨髄の著しい再生像を觀察したということを，報告するにとどめる．

網狀織細胞の增殖は，骨髄では，造血組織の高度の障碍の後，照射後100時間前後からあらわれるようである．同じ時期の淋巴結節では，增殖が更に著明であつた．脾細胞の變化は著しくないが，肝細胞には，早い時期から核の萎縮と原形質の空胞性變化を主とする著しい退行變性が證明される．ただしこの變化は，必ずしも照射後の時間と共に消長しない．血管內被系では，脾白色實質の中心動脈壁に退行變性を，肝臓の星狀細胞には萎縮乃至膨化をみるが，照射後の時間との關係を決定することは困難である．

最後に，以上の照射による障碍が放射線の直接の作用であるか，放射線によつて生じた物質の間接の作用であるかという問題が考えられる．この點について，ふるくは Roffo[10]，Lacassagne 及び Gricouroff[11]等の組織培養による實驗があり，ちかくは動物の片肢のみを照射し，照射されない對側の骨髄を觀察する實驗がある．對側肢の骨髄に，Wünsche[6]，Chiang-Liang Hsü 及び W. C. Ma[12]等は，代償性增殖をみとめ，Bauer[8]，足立及び飯塚[13]等は，血球生成の抑制をみとめたとい

う．著者の材料からこの問題に言及することはできない．

結　論

500～3000 r を短時間に與えたモルモットの造血器官を組織學的に檢索して，次の如き知見を得た．

1）X線照射後の造血組織に於て，血球の數は，淋巴球がもつとも早く，以下骨髄性白血球の幼若型，成熟型，赤芽細胞或は骨髄巨態細胞の順序で減ずる．

2）X線照射障碍による血球系の形態學的變化のうち，白血球の過分葉と骨髄巨態細胞の退行變性像を確認しうる．

3）障碍された血球の再生機轉については詳論できないが，骨髄の再生像の著明な1例を報告した．

4）網狀織細胞の增殖は，骨髄では照射後100時間前後にみられる．

5）脾細胞の變化は著明でないが，肝細胞には空胞形成と核の萎縮が著しい．

6）血管內被系の主な變化は，脾白色實質の中心動脈壁の退行變性及び肝臟に於ける星狀細胞の萎縮乃至膨化である．

7）脾白色實質の淋巴球の變化を除き，一般に肝脾の變化と照射後の時間との間には一定の關係を認めない．

8）以上の組織學的變化が，放射線の直接の影響であるか，間接の影響であるかについては，言及し得ない．

文　獻

1) Heinecke, Mitt. a. d. Grenzgeb. Med. u. Chirur. 14: 21, 1945. — 2) Hartmann, Arch. f. Entwickl. d. Organe. 47: 131, 1920. — 3) Lazarus-Barlow, Med. Res. Council Rep. His Majesty's Stationary Office, p. 33, 1921-2. — 4) Fabricus-Møller, Comp. rend. Soc. de Biol. 87: 759, 1922. — 5) Wallbach, Ztrschr. f. d. Ges. exp. Med. 68: 621, 1929. — 6) Wünsche, Naunyn-Schmiedbergs Archiv. 189, 1939. — 7) Casati, Strahlentherapie 38: 315, 1930. — 8) Bauer, Strahlentherapie 67: 421, 1940. — 9) Bloom, M. and W. Bloom, J. Lab. and Clin. Med. 32: 654, 1947. — 10) Roffo, Comp. rend. Soc. de Biol. 97: 1034, 1927. — 11) Lacassagne et Gricourcff, Comp. rend. Soc. de Biol. 96: 862, 1927. — 12) Chiang-Liang Hsii and W. C. Ma, Am. J. of Cancer 39: 319, 1940. — 13) 足立及び飯塚，第7回日本放射線學會總會演說，1948(未刊)．

第　1　圖

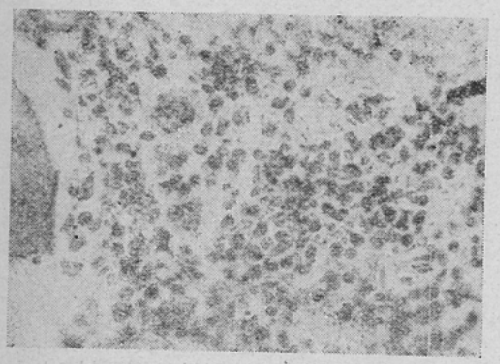

第1例　脊椎骨髄(1000 r，6時間)
赤芽細胞，白血球成熟の各段階，多數の骨髄巨態細胞がみえる

第　2　圖

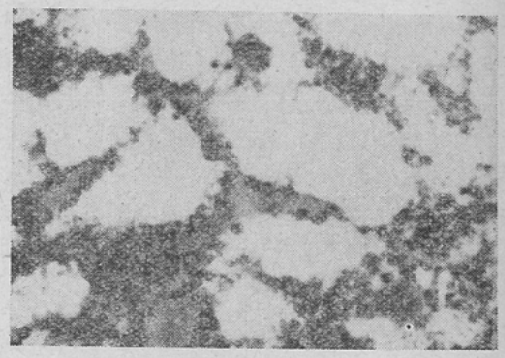

第2例　胴骨髄(1000 r，49時間)
骨髄性白血球幼若型の消失，骨髄巨態核細胞の核を第1圖と比較すると，その萎縮の像が著明である

第 3 圖

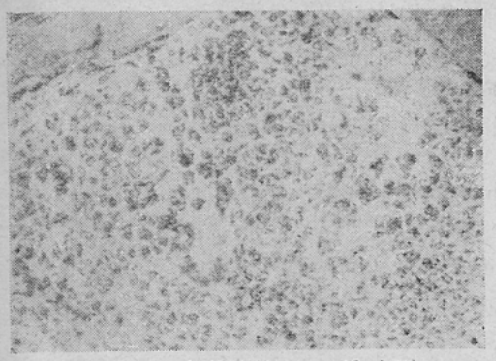

第7例　脊椎骨髄(2000 r, 93 時間)
脂肪髄．有核細胞のほとんどすべてが血球系統の細胞ではない

第 4 圖

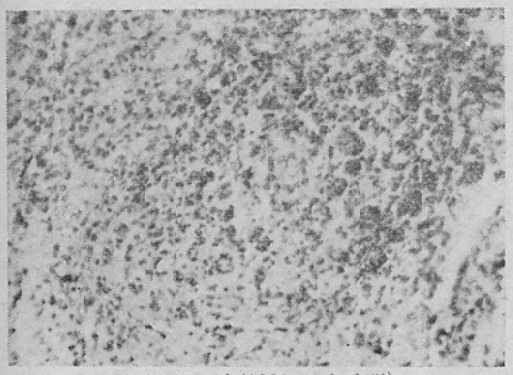

第14例　脾(1000 r, 6 時間)
濾胞内部は inter-&intracellularly に存在する無數の核破壞產物によつてみたされている．その他に著しい形態學的變化はみられない

第 5 圖



第15例　脾(1000 r, 113 時間)
高度に萎縮した濾胞．淋巴球は著しく減じ，胚芽中心は消失．核破壞產物はもはや全くみられない．中心動脈壁はエオジンに濃染している

第 6 圖

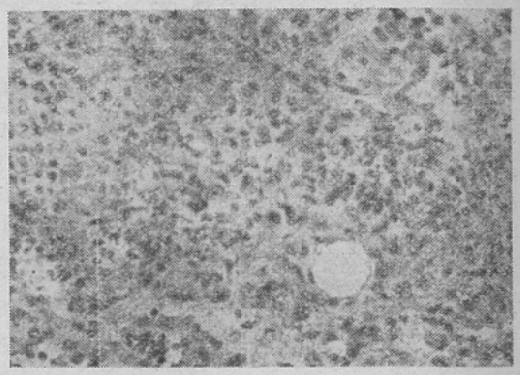

第35例　淋巴結節(1000 r, 136 時間)
淋巴球の著しい減少．網狀纖細胞の核がめだつている

第 7 圖

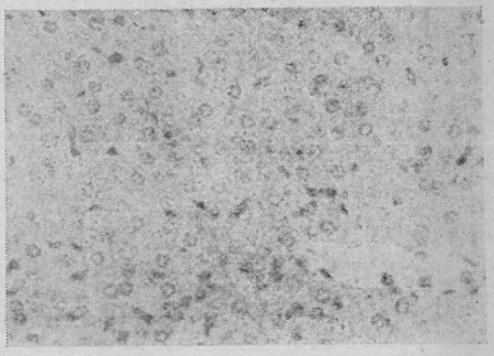

第14例　肝(1000 r, 6 時間)
殆ど變化なし

第 8 圖

第10例　肝(3000 r, 86 時間)
肝細胞の原形質に空胞の形成が著明．又核の萎縮し，暗く濃く染つているものがある