The University of Osaka
Institutional Knowledge Archive

Title	81mKrガスによる肺換気能検査について-各種肺疾患への臨床的応用とその意義-
Author(s)	小林, 英敏; 佐々木, 常雄; 仙田, 宏平 他
Citation	日本医学放射線学会雑誌. 1979, 39(9), p. 955-973
Version Type	VoR
URL	https://hdl.handle.net/11094/19778
rights	
Note	

The University of Osaka Institutional Knowledge Archive : OUKA

https://ir.library.osaka-u.ac.jp/

The University of Osaka

^{81m}Kr ガスによる肺換気能検査について

— 各種肺疾患への臨床的応用とその意義 —

名古屋大学医学部放射線医学教室（主任　佐々木常雄助教授）
小林　英敏　佐々木常雄　仙田　宏平
小原　　健　改井　　修　松原　一仁
真下　伸一　石口　恒男　大野　晶子

（昭和54年3月8日受付）
（昭和54年4月9日最終原稿受付）

Inhalation Scan Using ^{81m}Kr-Gas

—Its Application for the Clinical Diagnosis of the Various Pulmonary Diseases—

Hidetoshi Kobayashi, Tsuneo Sasaki, Kohei Senda, Ken Ohara, Osamu Kaii, Kazuhito Matsubara, Shinichi Mashita, Tsuneo Ishiguchi and Akiko Ohno
Rad. Dept., Nagoya Univ. Hosp., Nagoya

Research Code No.: *722*
Key Words: *Lung Inhalation scan Expiratory ratio, Pulmonary ventilation, ^{81m}Kr*

Inhalation scan using ^{81m}Kr-gas was performed in the various pulmonary diseases, in order to examine the ventilatory function of the lung after the measurement of ratio of expiratory ratio in the normal and diseased lung field.

In order to take inhalation scan, the patient is placed in sitting position at front of the LFOV scinticamera and is forced to inhale ^{81m}Kr-gas through the nasal catheter leading from the ^{81}Rb ^{81m}Kr generator following the injection of 10 ml air into the generator. The patient holding the breath for 6 seconds forced to exhale. During this total period of 10 seconds, the phenomenon are stored into the Scintipac 200 mini-computor. Histograms are obtained in the upper and lower lung fields bilaterally. The ratio of expiratory ratio in the corresponding field is calculated from the following formula:

$$[kPa(o)—kPa(n)]/kPa(o)=FEVa(n)/(Va+\Delta Va)$$

Here:

Pa(o): radioactivity at the equilibrium

Pa(n): radioactivity after n seconds from the equilibrium

FEVa(n): expiratory volume in a period of n seconds

Va: functional residual volume

ΔVa: inspiratory volume

k: a constant of proportionarity

Inhalation scan is applied to the various pulmonary diseases such as lung cancer, radiation pulmonary fibrosis and chronic obstructive pulmonary disease. In cases of lung cancer, there is disturbance of respiratory function at the site of lesion when compared to the remainder of the normal lung fields.

In cases of chronic obstructive pulmonary disease, the inhalation scan is performed at three states such as pre-, in- and post-attack of the disease. During the asthma attack the respiratory function is disturbed considerably when compared to the pre- and post-attack states.

In each pulmonary disease, the ratio of expiratory ratio is measured from the histogram and pulmonary function is evaluated.

1. 緒　言

Radioisotope（以下 RI と略す）を用いた肺機能検査は，適当な検出装置や周辺機器を使用することによって，種々の肺機能を局所的，定量的に体外測定できるとともに異常部位を視覚的に観察できる長所があり，今日広く臨床応用されるに至っている[1)~4)]．中でも，放射性の不活性ガスを用いた検査は，これを生食に溶かして静注することにより肺血流分布を，また吸入することにより換気分布を，更に前2者の測定結果から肺局所の血流—換気の不均一状態を測定できるため，好んで利用されている[1)4)5)]．ところが不活性ガスとして従来最も広く用いられている ^{133}Xe は，そのγ線エネルギーが81KeV と低いため，得られる RI 画像が不明瞭であったり[6)]，定量的測定[7)8)]に当って体内での吸収に対する補正を必要とすることが知られ[9)]，またその物理学的半減期が5.3日と長いため，短時間内に繰返して検査することが困難であったり，検査中または検査後における術者の被曝や検査室の汚染が問題になる．

これらの観点から，^{81}Rb-^{81m}Kr ジェネレータで産生される超短半減期核種 ^{81m}Kr が注目され，この分野で臨床応用されつつある[9)~11)]．

そこで，^{81m}Kr を用いて吸入シンチグラムを施行し，肺全体の換気分布を検索するとともに，呼出時に肺野区画の呼出率を計測し，これらの所見を胸部X線写真や気管支造影所見などと比較することによって，^{81m}Kr による肺機能検査の臨床的有用性を検討したので報告する．

2. 対　象

本検査の対象は，臨床診断の確定している肺腫瘍性症例12例（うち原発性肺癌9例，肺転移3例）閉塞性肺疾患（喘息など）5例，拘束性肺疾患（特発性肺線維症）1例並びに癌患者で心肺機能異常を認めない者2例であり，年齢，性，疾患名は，Table 1 に示す如くである．

3. 方　法

① ^{81m}Kr ガスは ^{81}Rb-^{81m}Kr ジェネレータ（日本メジフィジックス社製）の導入用シリンジから10cc の空気を急速に加圧導入することによって，約10mCi 溶出される．これを坐位での患者の鼻腔に挿入したカテーテルを通じ，bolus 法にて，機能的残気量 Functional residual capacity（以下 FRC と略す）の状態から全肺気量 Total lung capacity（以下 TLC と略す）の状態まで吸入させる．この状態で患者に約6秒間呼吸を停止「息こらえ」をさせ，続いて強制呼出により，FRC level から RV level になるまで呼出させる．LFOV 型シンチカメラの検出面に患者の前または後胸壁を密着させて検出し，医用コンピュタ（島津—サール社製，シンチパック200）に収録する．その際，コリメータは中エネルギー用平行孔コリメータを使用し，190KeV のγ線エネルギーピークに対し20%のウインドウに設定する．また

Table 1 Case No., Name, Age, Sex and Disease.

A. Normal case	1.	K. T.	47 y.o.	M	Pituitary adenoma
	2.	K. O.	28 y.o.	M	Healthy
B. Case of neoplastic desease of the lung	1.	I. S.	75 y.o.	M	Lung cancer
	2.	I. Y.	65 y.o.	M	〃
	3.	I. J.	54 y.o.	M	〃 with SVC syndrome
	4.	O. A.	54 y.o.	F	〃
	5.	T. Y.	54 y.o.	F	〃
	6.	Y. M.	69 y.o.	M	〃
	7.	H. S.	49 y.o.	M	〃 〃 silicosis
	8.	S. T.	62 y.o.	M	〃
	9.	I. K.	71 y.o.	M	〃
	10.	M. M.	55 y.o.	M	Thyroid cancer with lung metastasis
	11.	O. H.	54 y.o.	F	Sarcoma of uterus with 〃
	12.	H. K.	58 y.o.	F	Cancer of cervix with 〃
C. Lung fibrosis		M. K.	32 y.o.	F	
D. COPD	1.	T. V.	30 y.o.	M	
	2.	Y. H.	42 y.o.	F	
	3.	O. K.	23 y.o.	M	
	4.	K. T.	23 y.o.	M	
	5.	H. I.	37 y.o.	M	

Table 2 Comparative study of both lungs of exspiratory ratio in pre-, in- and post-attack of asthma.

Case	View / Attace	ANT. scan			POST. scan		
		Pre	In	Post	Pre	In	Post
1.	T. V.	1.44	1.14	1.34	1.16	0.90	0.89
2.	Y. H.	1.37	1.34	1.07	1.07	3.08	1.12
3.	O. K.	1.35	1.51	1.49	1.57	1.08	1.09
4.	K. T.	1.36	0.66	1.29	1.19	1.37	1.70
5.	H. I.	1.34	1.49	0.92	0.73	1.39	0.90

検査は前および後胸壁の2方向から各々施行する.

検査終了後，医用コンピュータ内のデータを再生することによって，RI 吸入時の気管・気管支系の RI 動態を毎秒2コマで経時的に撮影する. また，この際の RI 動態像を参考にし，左右夫々の肺野を上および下肺区画に分け，それぞれの区画に対応する4つの関心領域 Region of Interest（以下 ROI と略す）を同時に設定し，各区画の「息こらえ」期から FEV の状態までの放射能の変化を0.5秒毎の計数率として表示する. これらの計測結果から，呼出開始後1.5秒における呼出率 Expiratory ratio を計測し，前および後胸壁からの計測における夫々4区画について計8個算出する.

喘息例については，スキャンは発作前（Pre），発作中（In），発作後（Post）の3回施行し，各々，前および後胸壁よりの2方向より撮影した. 各々のスキャンで，肺野を4分割し，各々の区画の RI カウント，RI の呼出率を測定，計測した. また

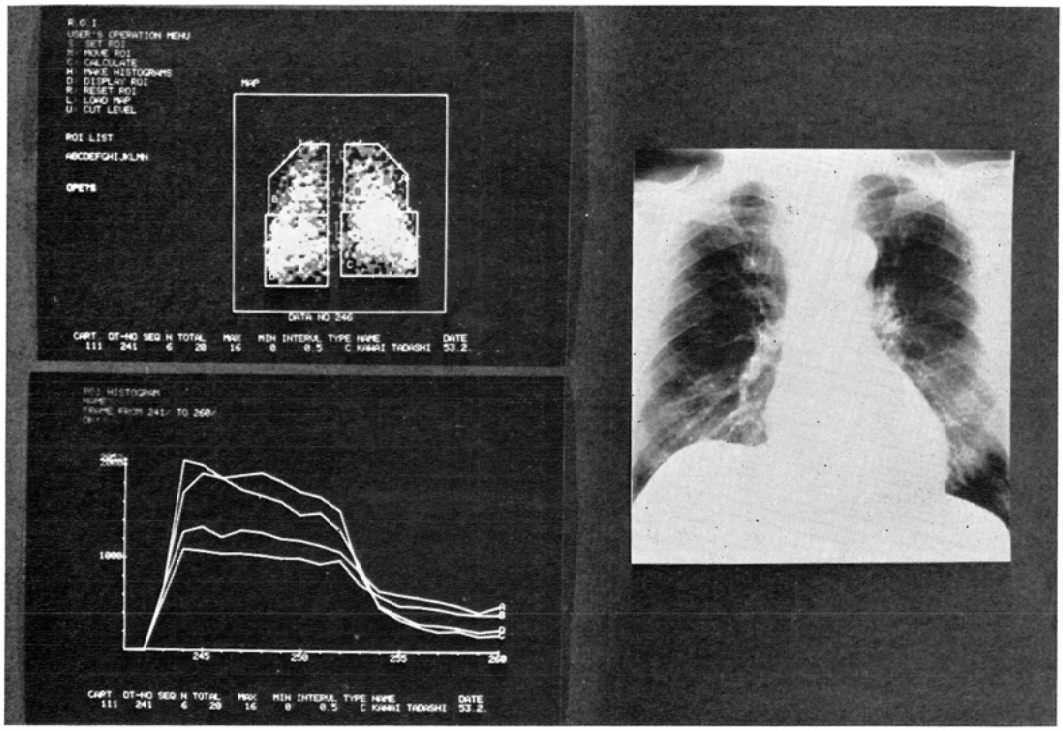

Fig. 1　47, Male, normal

Right: The chest X-P in P.A. view is normal.

Left upper: ^{81m}Kr inhalation scan in posterior view shows ^{81m}Kr gas to be distributed in the upper lung field slightly less than that in the lower lung field bilaterally.

Left lower: Histogram shows regional expiratory ratio to be 0.42 in right upper, 0.36 in left upper, 0.71 in right lower, and 0.67 in left lower lung field respectively. (cf. Table 1. case 1)

Table 3　Exspiratory ratio in normal case

Case \ View	ANT. scan				POST. scan			
	A	B	C	D	A	B	C	D
1.　K. T.	0.39	0.42	0.42	0.51	0.42	0.36	0.71	0.67
2.　K. O.	0.33	0.35	0.70	0.77	—	—	—	—

A : Right upper lung field　　C : Right lower lung field
B : Left upper lung field　　D : Left lower lung field

平衡期の RI カウントにつき「右肺/左肺」比も計測した (Table 2). 発作は各々のアレルゲンにより誘発し，臨床的に喘息発作であることを確認した．発作後のスキャンは，吸入等の治療により自覚症状が消失し，聴診上異常を認めなくなってから施行した．

② RI の呼出率の計測

RI の呼出率を平衡期の RI カウントと呼出開始一定時間後の RI カウントとから算出するため，以下に述べる如き算出法を設定した．

Table 4 Exspiratory ratio in neoplastic diseases of lung. (case 1–9 : lung cancer, case 10–12 : pulmonary metastasis) (Gothic indicates the sites of lesion)

View / Case	ANT. scan				POST. scan			
	A	B	C	D	A	B	C	D
1. I. S.	0	**0**	0.31	**0**	—	—	—	—
2. I. Y.	0.30	**0.03**	0.38	0.40	0.23	**0.30**	0.30	0.33
3. I. J.	**0**	0.10	**0**	0.43	**0.19**	0.23	**0.39**	0.44
〃	**0**	0.50	**0**	0.77	**0.13**	0.40	**0**	0.58
4. O. A.	**0**	0.21	0.25	0.28	**0.27**	0.27	0.27	0.28
5. T. Y.	**0.08**	0.30	0.24	0.25	**0.19**	0.16	0.16	0.32
6. Y. M.	**0.19**	0.43	**0.19**	0.57	**0.13**	0.26	**0.14**	0.44
7. H. S.	0.50	0.53	0.06	**0**	0.31	0.20	0.39	**0.38**
8. S. T.	0.40	0.42	**0**	0.50	0.38	0.38	**0.38**	0.68
9. I. K.	0.40	0.39	0.38	**0**	0.46	0.46	0.55	**0.25**
10. M. M.	0	0	0.37	0.36	0.41	0.38	0.40	0.47
11. O. H.	0.35	0.51	0.68	**0.72**	0.50	0.53	0.66	**0.77**
12. H. K.	**0.17**	0.28	0.51	0.47	**0.39**	0.31	0.55	0.52

Table 5 Exspiatory ratio of each ROI/expiratory ratio of total lung field in neoplastic disease of lung.

View / Case	ANT. scan				POST. scan			
	A	B	C	D	A	B	C	D
1. I. S.	0	**0**	1	**0**	—	—	—	—
2. I. Y.	1	**0.01**	1.22	1.29	0.82	**1.07**	1.07	1.18
3. I. J.	**0**	0.71	**0**	3.07	**0.63**	0.77	**1.3**	1.47
	0	0.82	**0**	1.26	**0.33**	1	**0**	1.45
4. O. A.	**0**	1.05	1.25	1.4	**1**	1	1	1
5. T. Y.	**0.35**	1.30	1.04	1.09	**0.70**	0.76	0.76	1.52
6. Y. M.	**0.48**	1.08	**0.48**	1.43	**0.5**	1	**0.54**	1.69
7. H. S.	1.79	1.89	0.21	**0**	—	—	—	—
8. S. T.	0.91	0.95	**0**	1.14	0.76	0.76	**0.76**	1.36
9. I. K.	1.05	1.03	1	**0**	1	1	1.17	**0.53**

吸入する ^{81m}Kr ガス混入空気の全容量を VC, 吸入した RI 量をPとし，気体は bolus flow で流入して，すみやかに容積 Va の領域A内で均一となるものとする．また，Va のなかに入る ^{81m}Kr ガス混入空気の容量を ΔVa, 平衡期末期の RI 量を Pa (0)，呼出開始後 n 秒に容量 FEVa (n) を呼出した時の RI 残量を Pa (n) とする．RI 量はカウントと比例するので，その比例定数を k とすると，領域Aに入る RI 量 Pa (o)，即ち $P\times\Delta Va/VC$ は kPa (o) カウントとなる．その時の領域A内の RI 濃度は Pa (o)/(Va+ΔVa) となり，n 秒間に呼出される RI カウントは FEVa (n)×kPa (o)/(Va+ΔVa) となる．これは kPa (o)−kPa (n) であるので，次式が成立する．

$$kPa\ (o)\times FEVa\ (n)/(Va+\Delta Va)=kPa\ (o)-kPa\ (n)$$

従って，

$$FEVa\ (n)/(Va+\Delta Va)=[kPa\ (o)-kPa\ (n)]/kPa\ (o)$$

よって，領域Aの呼出率は平衡時および n秒後の RI カウントより算出できる．

Table 6　Exspiratory ratio in pre-, in- and post-attack in cases of COPD (Asthma)

Attack Case \ View		ANT. scan				POST. scan		
		Pre	In	Post		Pre	In	Post
1. T. V.	A	0.15/1536	0.16/1322	0.25/1479	A	0.25/1263	0.18/1368	0.26/577
	B	0.20/1355	0.09/1338	0.13/1145	B	0.19/1143	0.16/1556	0.23/663
	C	0.30/1663	0.32/1346	0.38/1732	C	0.50/1270	0.35/1296	0.37/1205
	D	0.24/867	0.32/1011	0.35/1258	D	0.40/1023	0.28/1417	0.38/1331
2. Y. H.	A	0.20/1450	0.07/1370	0/1040	A	0.28/1500	0.26/1700	0.11/1140
	B	0.14/1260	0.17/1500	0.13/1120	B	0.28/1500	0/160	0.09/1120
	C	0.37/1420	0.35/1747	0.20/1020	C	0.59/1550	0.31/1100	0.35/1300
	D	0.40/830	0.46/820	0.23/800	D	0.63/1360	0.4/750	0.39/1060
3. O. K.	A	0.24/900	0.33/1350	0.61/1400	A	0.82/1140	0.56/720	0.29/730
	B	0.14/880	0.29/1040	0.34/820	B	0.20/840	0.5/760	0.20/650
	C	0.39/1800	0.37/1500	0.50/1080	C	0.41/1350	0.36/970	0.50/1200
	D	0.32/1130	0.18/850	0.59/850	D	0.16/750	0.50/800	0.39/1120
4. K. T.	A	0.18/1414	0.22/738	0.29/1080	A	0.26/1380	0.20/875	0.32/1059
	B	0.18/1237	0.21/1524	0.32/1170	B	0.27/1157	0.16/1062	0.25/824
	C	0.32/1597	0.17/917	0.42/1385	C	0.42/1644	0.17/1841	0.40/1474
	D	0.37/971	0.23/971	0.30/745	D	0.53/1383	0.20/912	0.28/666
5. H. I.	A	0.07/1486	0.22/900	0.21/742	A	0.2/675	0.34/863	0.26/616
	B	0.16/1366	0.29/840	0.24/928	B	0.16/1000	0.30/723	0.17/935
	C	0.20/1906	0.41/1700	0.35/1419	C	0.30/1298	0.36/1570	0.36/957
	D	0.21/1161	0.42/900	0.37/1431	D	0.27/1710	0.41/1029	0.32/1307

Table 7　RI counts of each ROI/RI counts of total lung in neoplastic disease of lung in the equilibium phase.

Case \ View	ANT. scan				POST. scan			
	A/T	B/T	C/T	D/T	A/T	B/T	C/T	D/T
1. I. S.	0.14	**0**	0.63	**0.23**	—	—	—	—
2. I. Y.	0.24	**0.16**	0.32	0.28	0.24	**0.16**	0.32	0.28
3. I. J.	**0.26**	0.23	**0.23**	0.27	**0.26**	0.31	**0.19**	0.24
	0.07	0.37	**0**	0.56	**0.13**	0.28	**0**	0.59
4. O. A.	**0.19**	0.23	0.28	0.29	**0.17**	0.26	0.26	0.30
5. T. Y.	**0.16**	0.26	0.26	0.32	**0.22**	0.24	0.22	0.31
6. T. M.	**0.15**	0.43	**0.14**	0.28	**0.22**	0.28	**0.20**	0.30
7. H. S.	0.26	0.23	0.39	**0.12**	—	—	—	—
8. S. T.	0.21	0.35	**0.02**	0.42	0.25	0.29	**0.07**	0.39
9. I. K.	0.33	0.34	0.30	**0.03**	0.37	0.34	0.22	**0.07**

これを全肺に適用すれば，1秒率に対応した肺機能検査ができると考える．なお，今回我々は，患者の負担が少なく，サンプリングタイムによる誤差が少なかった1.5秒について測定した．

4. 結　果

1)　画像について

正常例では，上肺野から下肺野まで，RI はしだいに増加しつつ，分布していた．これは RI の吸入法，体位によって変化を生じたが，坐位による換気能の分布に[9)12)]比較的よく一致していた．欠損像は認めなかった(Fig. 1)．肺の腫瘍性病変においては，胸部単純X線写真において認められ

る部位に一致して欠損像を認めた．前および後胸壁よりの2方向からのスキャン像を比較することにより，ある程度部位診断できた症例もあった．描出の程度はその陰影の大きさにより様々であるが，原発性肺癌と転移性肺腫瘍とで著明な差は認められなかつた．また照射した部位は，RI の吸入不良となっている．拘束性肺疾患（特発性肺線維症）では両肺野に多発性の欠損像を認めた．閉塞性肺疾患（喘息症例など）では，発作中のスキャン像で，肺区域性の欠損像を認め，発作後のスキャン像においても，軽度ではあるが欠損像を認める例があり，臨床的に異常を認めなくても，発作が続いていることがわかった．一方症例8の如く，発作前として撮影した場合にも，軽度の障害がおこっている症例もあった．

2）RI の呼出率について

正常例では，上肺野は下肺野に比較して低くでる傾向があり，これは，横隔膜の運動による影響もあると考えられた．したがって，我々の検討は左右を比較することとした．正常例において，左右差は上肺野，下肺野ともにそれぞれほとんど認められなかった(Table 3).肺の腫瘍性疾患につい

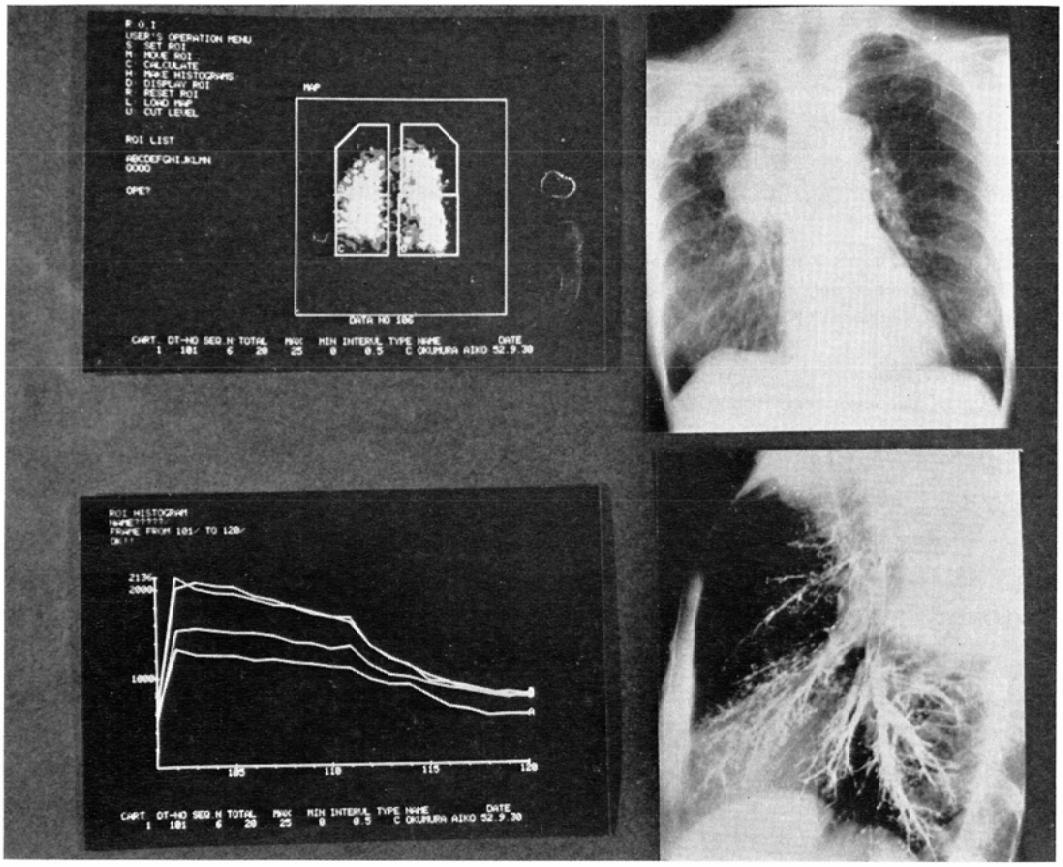

Fi. 2.　54, Female, lung cancer (right)

Right upper:　Chest X-P in P.A. view shows a round tumor density of 5×5 cm in the right hilum.
Right lower:　Bronchogram shows abrupt obstruction of B_2 and B_6 bronchi.
Left upper:　^{81m}Kr inhalation scan in anterior view shows lower uptake in the right upper lung.
Left lower:　Histogram shows the regional expiratory ratio to be lower in right upper lung when compared to the remainder of the lung. (cf. Table 2, case 4)

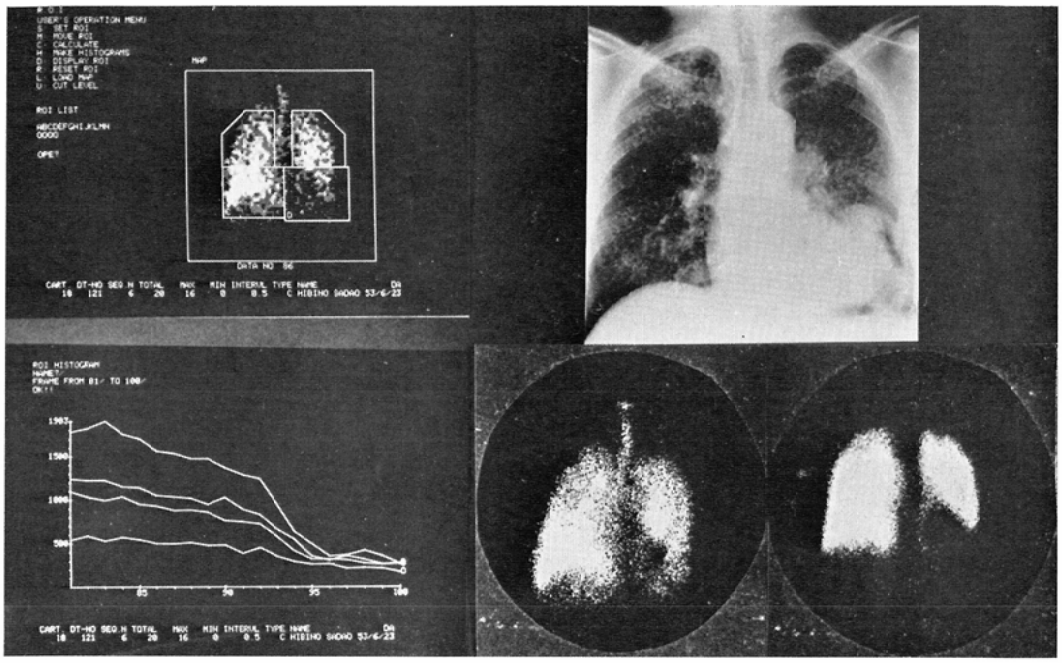

Fig. 3　49, Male, lung cancer (left) and silicosis

Right upper: Chest X-P in P.A. view shows generalized miliar density throughout both lung due to silicosis. There is a round density in the left lower lung due to lung cancer.

Right lower (left): ^{81m}Kr inhalation scan in anterior view shows moderately lower uptake in the lower lung field.

Right lower (right): ^{99m}Tc-MAA perfusion scan shows a defect in the left lower lung.

Left upper and lower: Histogram shows the regional exspiratory ratio to be markedly lower in the left lower lung when compared to the remainder of the lung. (cf. Table 2, case 7)

ては，画像として欠損像を含む ROI の呼出率は障害されている傾向があり，それは原発性肺癌が転移性肺腫瘍に比較してより著明であった．我々は原発性肺癌例において，欠損像を含む ROI の呼出率が対側の健常部に比し有意（$p<0.05$）に差のあることを，前面，後面の2方向別々に F-検定した．検定に際しては，症例による呼出の「バラツキ」を標準化する為に，各 ROI の呼出率を全肺の呼出率で除した（Table 4, 5）．

その結果，前面スキャンでの左，右上肺野を比較すると，6症例7検査につき，病変部の呼出率は，平均値0.120，変動0.042であり，健常部の呼出率は，平均値0.851，変動0.177であった．

前面スキャンでの左，右下肺野を比較すると，6症例7検査につき，病変部の呼出率は平均値0.069，変動0.033であり，健常部の呼出率は，平均値1.301，変動0.758である．

後面スキャンでの左，右上肺野を比較すると，4症例5検査について，病変部の呼出率は，平均値0.632，変動0.062であり，健常部の呼出率は，平均値0.906，変動0.066であった．ただしB群症例2は $p<0.05$ で棄却した．これは，病変部は完全閉塞で，周囲が過膨脹して，そのために呼出率が病変部と健常部とで逆転していると考えられたからであった．

後面スキャンでの左，右下肺野を比較すると，5症例5検査について，病変部の呼出率は，平均値0.626，変動0.220であり，健常部の呼出率は，平均値1.428，変動0.036であった．

その結果，健常部と病変部の呼出率の間には5

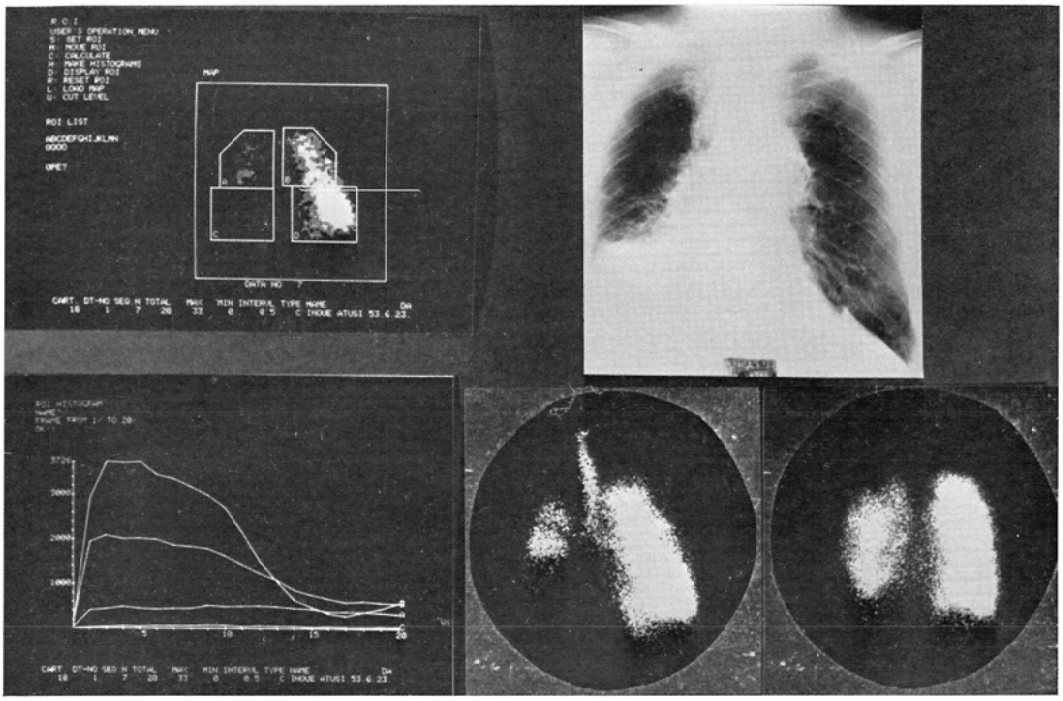

Fig. 4　54, Male, lung cancer

Right upper: Chest X-P in P.A. view shows moderate widening of the mediastinum associated with moderate elevation of right hemi-diaphragm.

Right lower (left): ^{81m}Kr inhalation scan shows moderate disturbance of inhalation in the right lung.

Right lower (right): ^{99m}Tc-MAA perfusion scan shows slight disturbance of blood flow in the right lung.

Left upper and lower: Histogram shows marked disturbance of ventilation in the right lung. (cf. Table 2, case 3)

%の危険率で有意差が認められた.

拘束性肺疾患では,「息こらえ」が良好ではないが,呼出率は4区域ともに正常例と比べ変化を認めず,臨床像とよく一致していた.閉塞性肺疾患では,発作による著明な低下を認め,臨床像とよく一致していた (Table 5).

3) RI カウント数について

換気能の指標として,RI カウント数を使用したが,RI カウント数の絶対値は,^{81m}Kr ガスの術者による注入と患者自身の吸入のタイミングにより様々に変化するので使用できなかった.そこで各 ROI と全肺とのカウント比および右肺と左肺とのカウント比を使用し,肺局所の換気能を検討した.

肺の腫瘍性疾患例では,原発性肺癌例につき病変部を含む ROI の RI カウント数が対側の健常部と比較して有意の差があることを,前面,後面,の2方向夫々について F-検定した(Table 7).

前面スキャンでの左,右上肺野を比較すると,6症例7検査について病変部の RI カウント/全肺の RI カウント比は,平均値0.141,変動0.070であり,健常部の RI カウント/全肺の RI カウント比は,平均値0.271で,変動0.009であった.

前面スキャンでの左,右下肺野を比較すると,6症例7検査について,病変部の RI カウント/全肺の RI カウント比は,平均値0.110変動,0.009であり,健常部の RI カウント/全肺の RI カウント比は,平均値0.407,変動0.020であっ

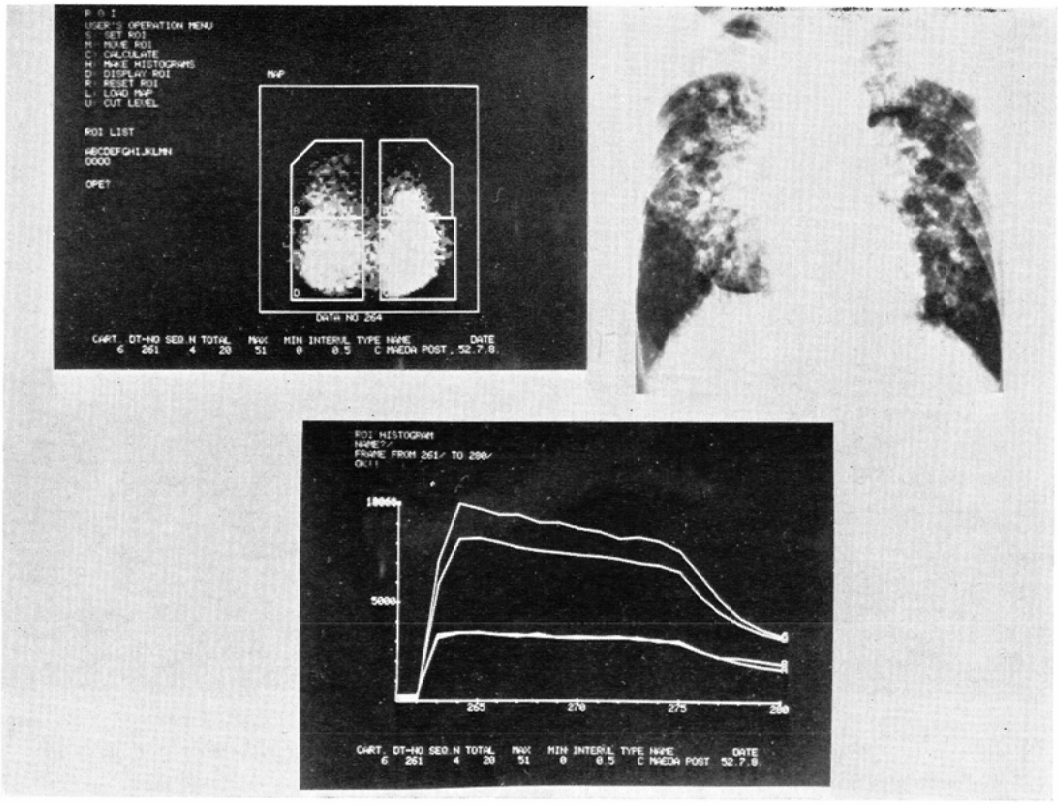

Fig. 5　54, Male, pulmonary metastasis of thyroid cancer

Right upper:　Chest X-P in P.A. view shows multiple metastasis of the lung bilaterally.

Left upper:　^{81m}Kr inhalation scan shows slight disturbance of inhalation in both upper lung fields.

Left lower:　Histogram shows slight disturbance of ventilation in upper lung when compared to lower lung when compared to lower lung bilaterally. (cf. Table 2, case 10)

た.

後面スキャンでの左，右上肺野を比較すると，5症例6検査について，病変部の RI カウント/全肺の RI カウント比は，平均値0.193，変動0.002であり，健常部の RI カウント/全肺の RI カウント比は，平均値0.268，変動0.037であった.

後面スキャンでの左，右下肺野を比較すると，4症例5検査について，病変部の RI カウント/全肺の RI カウント比は，平均値0.106変動0.007であり，健常部の RI カウント/全肺の RI カウント比は，平均値0.318変動0.037であった.

その結果，健常部と病変部との全肺に対する RI カウント比の間には，5％の危険率で有意差が認められた.

閉塞性肺疾患例では，平衡期の RI カウントにつき「右肺/左肺」比を計測した(Table 2)．この比の発作前，発作中および発作後における変化を検討した．この比は変動を示す症例が多く，発作が片側に強い傾向があることがわかった.

4)　他の検査との比較

^{81m}Kr による肺吸入シンチ以外の検査としては，胸部単純X線写真，気管支造影，^{99m}Tc-MAA による肺血流スキャン，スパイロ等を施行したが，症例の項で述べる加く，よく相関していた.

5)　症例提示

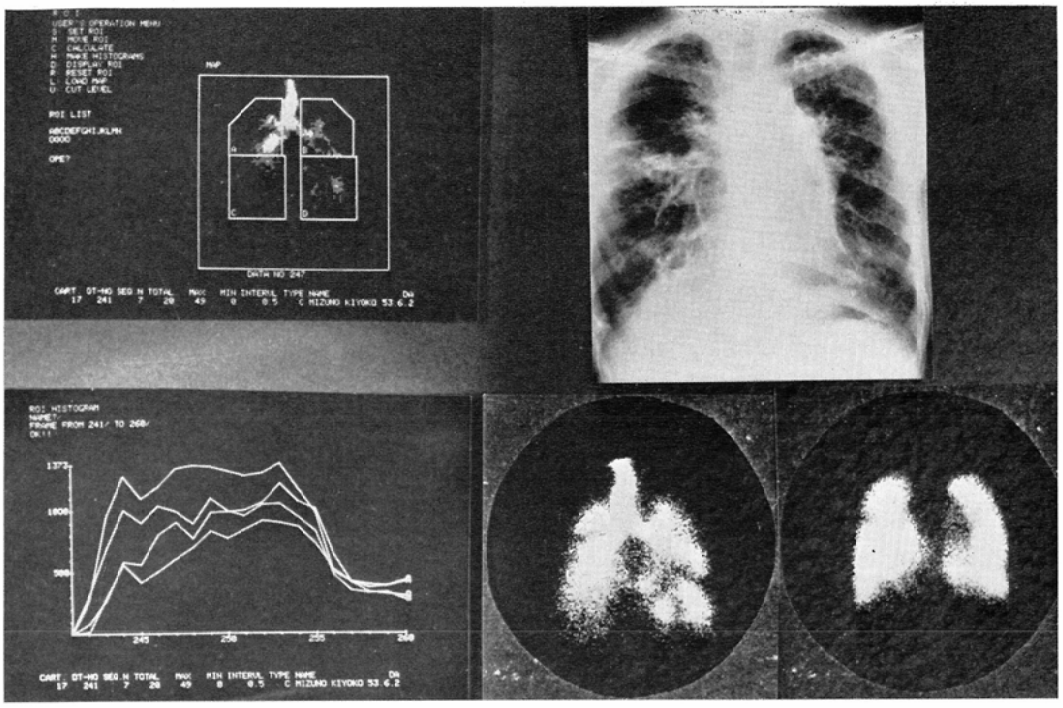

Fig. 6　32, Female, pulumonary fibrosis

Right upper:　Chest X-P in P.A. view shows moderate increase of linear density bilaterally.
Right lower (left):　^{81m}Kr inhalation scan shows moderate disturbance of inhalation bilaterally.
Right lower (right):　^{99m}Tc-MAA perfusion scan shows to be normal.
Left upper and lower:　Histogram shows slight disturbance of ventilation.

症例1，54歳男性．原発性肺癌による上大静脈症候群：呼出率は右肺野（AおよびC）がそれぞれ前面スキャンで0で，後面スキャンで0.19，0.39であり，左肺野（BおよびD）と比較して著明な低下が認められた．

半年後のスキャン再検時，症状は前回と同様であった．呼出率は右肺野（AおよびC）が前面スキャンでともに0，後面スキャンで，Aが0.13，Cが0であり，左肺野（BおよびD）と比較して著明に低下していた（Fig. 4，Table 4）．

症例2，54歳女性．右胸部痛を主訴とする肺癌：胸部単純X線写真にて右側 S_6 の異常陰影を認めた．8×13cm² の照射野にて6,000rad 照射した．スキャン施行時の胸部単純X線写真では，右側 S_6 の腫瘍陰影は著明に縮少した．

スキャン像では，右上肺野に RI の減少が認められた．RI の呼出率は，前面スキャンにて，右上肺野で0，左上肺野で0.21，右下肺野で0.25，左下肺野で0.28であった．また，後面スキャンにて，右上肺野で0.27，左上肺野で0.27，右下肺野で0.27，左下肺野で0.28であり，前面スキャンでの右上肺野の著明な低下を認めた(Fig. 2, Table 4)．

症例3，49歳男性．左下肺野の肺癌で，硅肺合併例：^{99m}Tc-MAA による肺血流スキャンで左下肺野に欠損像を認めた．^{81m}Kr ガスによる肺吸入スキャンでは，右上肺野に欠損像，RI カウントの低値および左下肺野に欠損像を認めた．呼出率は，左下肺野の前面スキャンで0であり右下肺野の0.60と比較して，著明に低下していた（Fig. 3, Table 4）．

症例4，55歳男性．易疲労感，複視を訴え，他院受診し，頚部腫瘤指摘されたが放置した．腫瘤

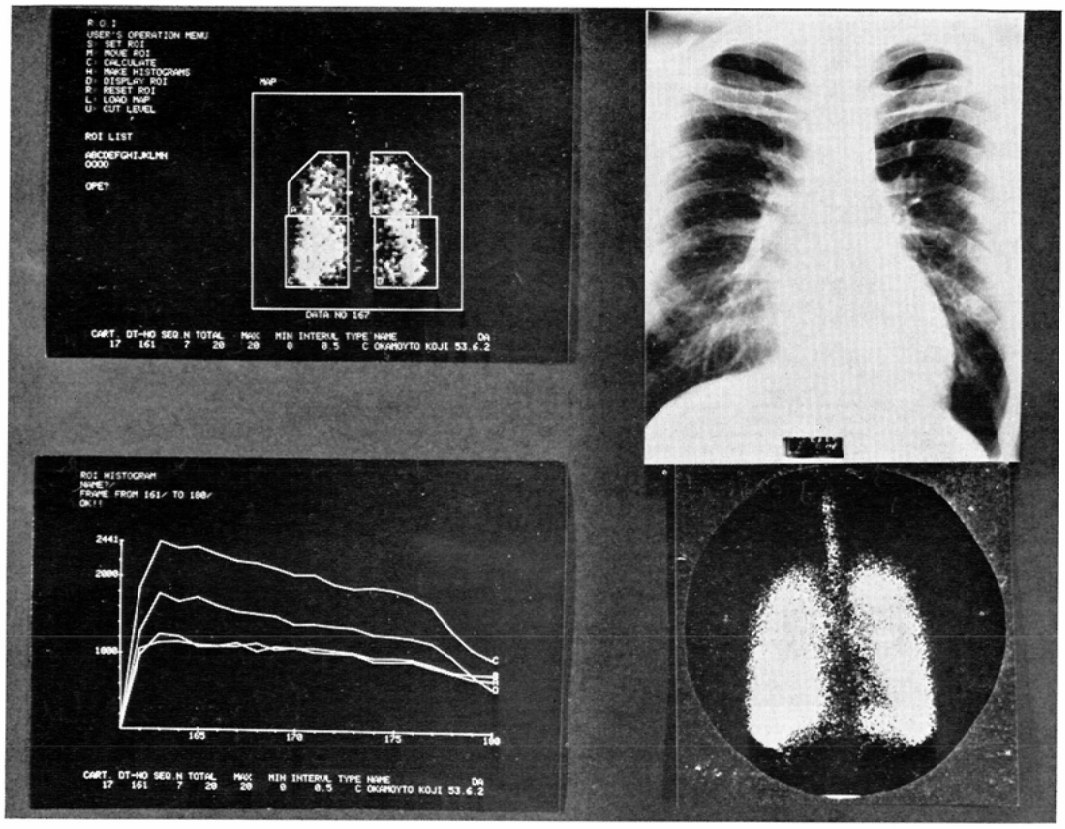

Fig. 7a　23, Male, bronchial asthma (pre-attack)

Right upper:　Chest X-P in P.A. view shows to be normal.
Right lower:　^{81m}Kr inhalation scan shows uniform distribution of RI in both lung.
Left upper and lower:　Histogram shows to be nomal. (cf. Table 3, case3)(cf. Table 4, case 3)

の増大に気付き，同院受診し，生検にて甲状腺癌と診断され，同時に，胸部単純X線写真にて肺転移指摘された：胸部単純X線写真では，中等度～小結節性陰影を散在性に認めた．とくに右肺野に著明であり，右上肺野には胸膜への浸潤も認めた．^{81m}Kr ガスによる肺吸入スキャン像では，両上肺野の RI カウントが低値であり，吸入不良を認めた．RI の呼出率は前面スキャンで，右上肺野が0，左上肺野が0，右下肺野が0.37，左下肺野が0.36であり，後面スキャンで，右上肺野が0.41，左上肺野が0.38，右下肺野が0.40，左下肺野が0.47であり，前面スキャンで両側上肺野（AおよびB）の換気不良が著明であった（Fig. 5, Table 4).

症例5，32歳女性．特発性肺線維症（拘束性肺疾患)：数年前から夜間の咳あるも放置．5年前に呼吸困難，喘息様発作あり．最近の胸部単純X線写真では，両肺野に線維化と思われる陰影あり，両側肺門の腫大を認めた．肺機能検査では，VC 1,640, IC 930, ERV 710, RV 1,910, RV/TLC 53.8, FEV_1/FEV 84であった．^{99m}Tc-MAA による肺血流スキャンでは，両肺野に多発性の欠損像を認めた．^{81m}Kr による肺吸入スキャンでは，^{99m}Tc-MAA による肺血流スキャンと比較して，より著明な欠損像を，ほぼ同一部位に認めた．RI の呼出率（1.5秒）は，四区域とも，正常例とパターンの差を認めなかった（Fig. 6).

症例6．30歳男性．閉塞性肺疾患：右肺/左肺

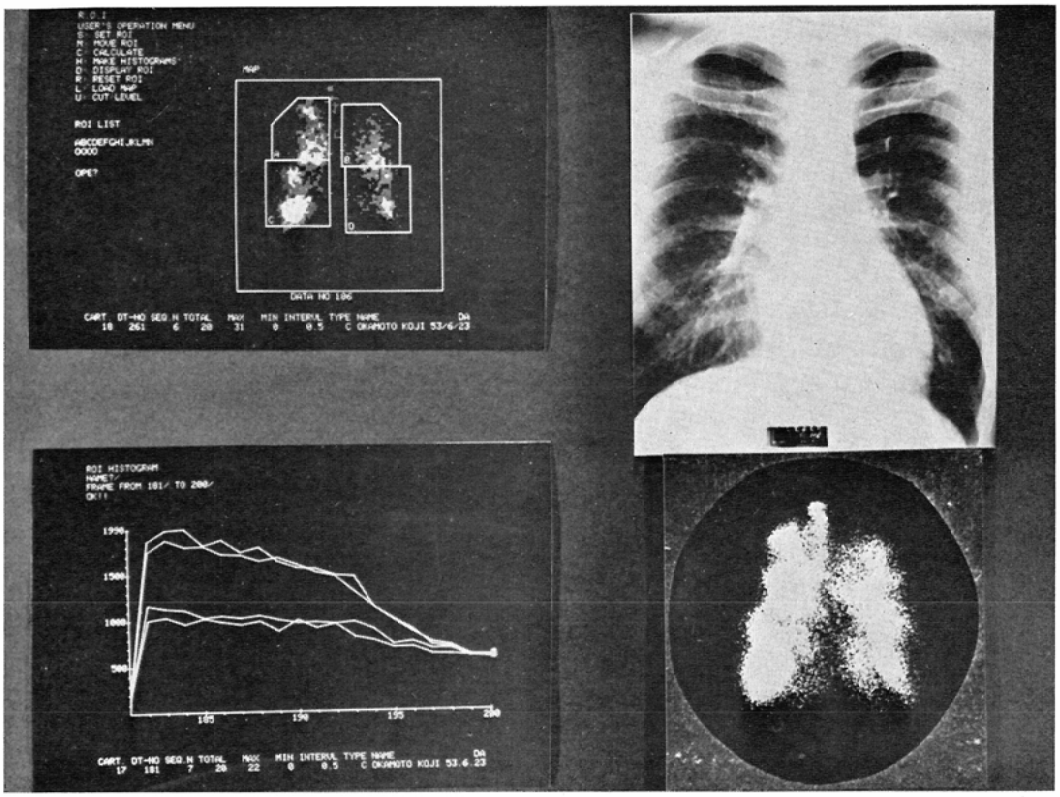

Fig. 7b　23 Male, bronchial asthma (in-attack)

Right lower: ^{81m}Kr inhalation scan shows moderate disturbance of inhalation in both lung.
Left upper and lower: Histogram shows moderate ventilation disturbance.

比は発作により1.44から1.14と低下した．これは左肺の換気障害に比較して高度であることを表わしていると考えた．RI の呼出率（1.5秒）は，前面スキャンの左上肺で0.09と低下し，後面スキャンでは発作中の下肺野（CおよびD）で，それぞれ0.35，0.28と発作前の0.50，0.40に比較して低下していた (Table 2, 6).

症例７．42歳女性．閉塞性肺疾患：右肺/左肺比は発作により，後面スキャンでは1.07から3.08と高値となり，これは左肺野（BおよびD）の高度の換気障害を表わした．RI の呼出率（1.5秒）は，右上肺野は発作により，0.20から0.07と低下し，左上肺野は後面スキャンで，0.28から０と低下し，両下肺野は後面スキャンで，右下肺野は，0.59から0.31へ，左下肺野は0.63から0.4へと低下していた．発作後のスキャンでも，発作前に比較して低下していた．とくに前面スキャンでは，右肺野の０が著明であった．これは，自覚，他覚症状消失後においても，換気障害は続いていると考えられた (Fig .8 a, b, c, Table 2, 6),

症例８．23歳男性．閉塞性肺疾患：右肺/左肺比は前面スキャンでは，発作前1.35，発作中1.51とほぼ同値であり，後面スキャンでは，1.57から1.08と低下した．右肺の換気障害は左肺に比較して高度であった．RI の呼出率（1.5秒）は発作前の前面スキャンで，右上肺野が0.24，左上肺野が0.14，右下肺野が0.39，左下肺野が0.32と正常例とは違っており，発作により，右上肺野が0.33と上昇していた．これは発作誘発前から軽度の発作をおこしているためと考えられた (Fig. 7 a, b,

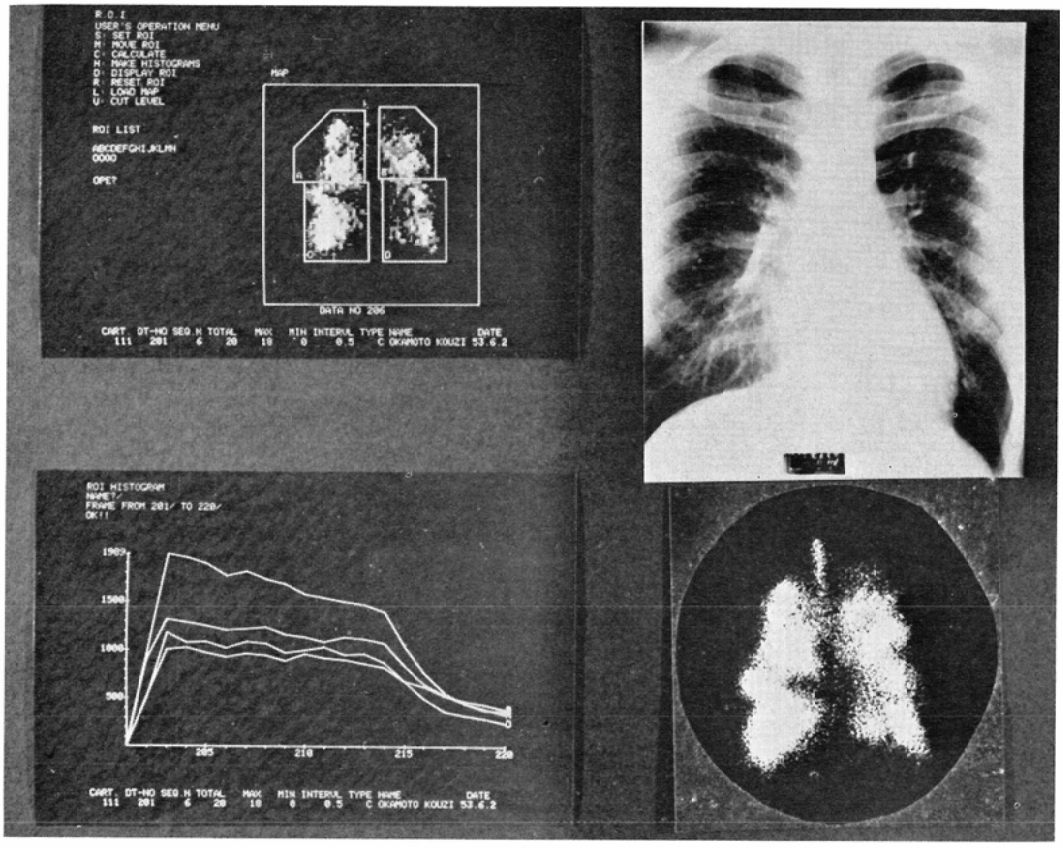

Fig. 7c　23, Male, bronchial asthma (post-attack)
Right lower: ^{81m}Kr inhalation scan shows slight disturbance of inhalation remaining.
Left upper and lower: Histogram shows apparent recovery from the attack.

c, Table 2, 6).

症例9．23歳男性．閉塞性肺疾患：右肺/左肺比は，前面スキャンで発作により，1.36から0.66と著明に低下していた．発作後のスキャンでは1.29に回復していた．RI の呼出率（1.5秒）では，下肺野（CおよびD）は発作により低下し，発作後のスキャンで回復していた（Table 2, 6).

症例10，37歳男性．閉塞性肺疾患：右肺/左肺比は，後面スキャンで発作により，0.73から1.39へと高値を示し，左肺の換気障害が高度であった．しかし，発作後の前面スキャンでは，右肺/左肺比が0.92とかえって低下した．これは発作が，局所的かつ断続的におこっていると考えられた．RI の呼出率（1.5秒）は，前面スキャンの右肺/左肺比と同じように，発作後のスキャンで下肺野（CおよびD）とくに右下肺野が発作中に比較して低下していた．後面スキャンでは，発作中，右上肺野で0.34，左上肺野で0.30，右下肺野で0.36，左下肺野で0.41と上肺野（AおよびB）と下肺野（CおよびD）との差が少なくなっていた．(Table 2, 6)．これは下肺野の換気障害のためと考えられた．

5．考　　察

RI 肺機能検査は大別して肺血流分布と換気分布を測定する方法に分類され，使用する検出装置や周辺機器により，また用いる放射性医薬品やその投与方法によって種々の検査法が臨床応用されている．それら検査法の内，シンチカメラを使用

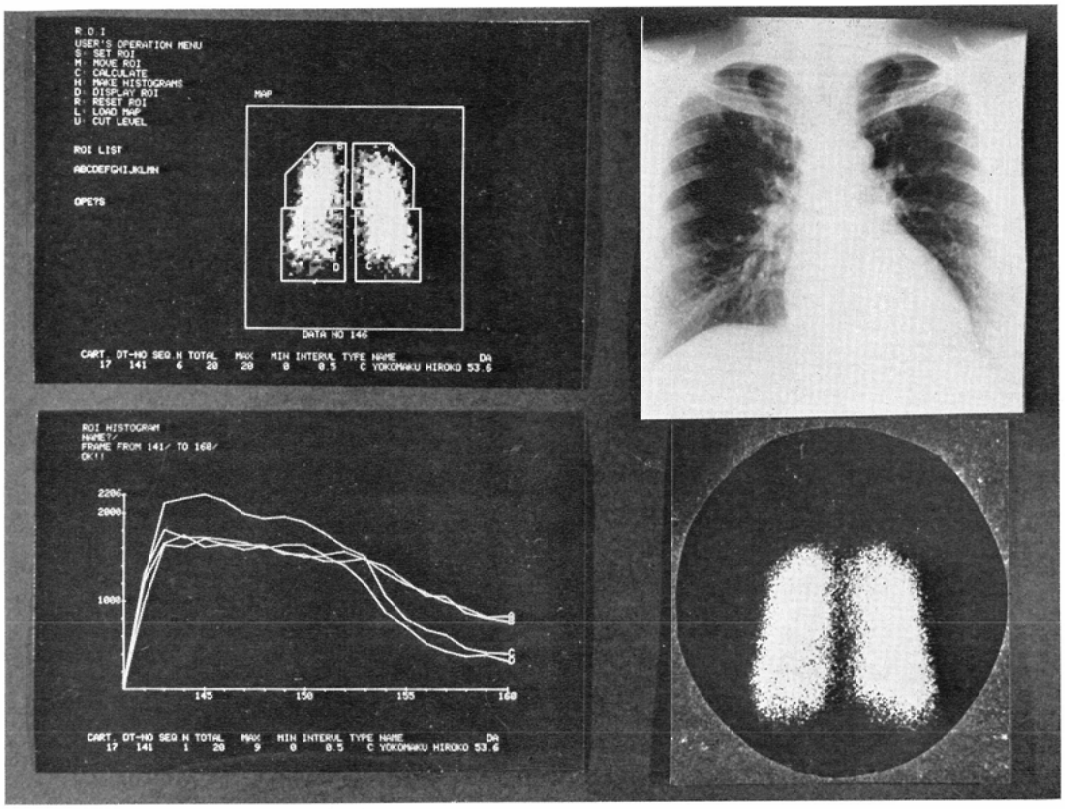

Fig. 8a 42, Female, bronchial asthma (pre-attack)

Right upper: Chest X-P in P.A. view shows to be normal.
Right lower: ^{81m}Kr inhalation scan shows normal.
Left upper and lower: Histogram shows normal. (cf. Table 3, case 2) (cf. Table 4, case 2)

した肺血流並びに吸入シンチグラフィは，局所肺機能検査が可能[10)13~15)]なことから，最も広く利用されている．肺血流シンチグラフィを目的とする場合，^{131}I-または ^{99m}Tc-MAA が汎用されているが，吸入シンチグラフィあるいは両検査には放射性不活性ガスが有用で，中でも ^{133}Xe が汎用されている．しかし，^{133}Xe は，緒言の項で述べた如く，その物理学的性状から検査上いくつかの問題点がある．これに対し，^{81m}Kr は，その γ 線エネルギーが比較的高いため，体内での吸収が少なく，体内の深い部位における RI 分布がより的確に体外測定できる．また，その半減期が非常に短いため大量投与が可能で，より精度の高い測定ができるだけでなく，短期間に反復検査ができ，多方向からの検査や薬物等による肺機能変化の検索を容易にし，更に患者被曝や検査室の汚染を軽減できる長所がある[10)11)]．ところが，^{81m}Kr には上記の如き多数の長所がある反面，その半減期が短かすぎるため，^{133}Xe のように閉鎖回路を用いた換気機能検査がむずかしく，また定量測定には半減期の補正を必要とする．

このような観点から，我々はシンチカメラ並びに医用コンピュータと ^{81m}Kr とを組み合わせ，1回吸入法にて肺の換気分布を吸入シンチグラフィで測定し，各 ROI と全肺の RI カウント比を算出し(Table 7)，次いで強制呼出を行い，1.5秒後の呼出率を計8箇所の ROI から局所的に算出し，全肺の呼出率との比を算出した(Table 5)．こ

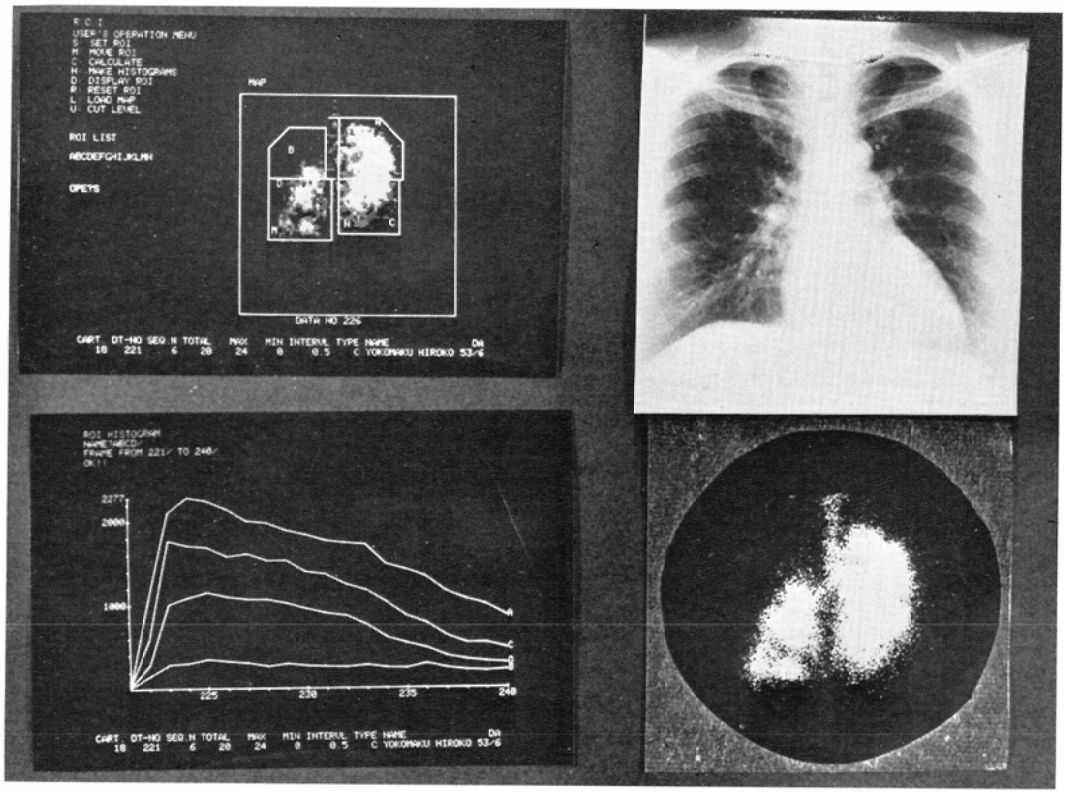

Fig. 8b　42, Female, bronchial asthma (in-attack)

Right lower: ^{81m}Kr inhalation scan in posterior view shows moderate disturbance of inhalation in left lung. Left upper and lower: Histogram shows moderate disturbance generally, particularly in the left upper lung.

の検査方法は，所要時間が比較的短く，手技も比較的簡便であるので，臨床応用上大きな問題がなかった．

我々は坐位による吸入スキャンを施行したが，これは坐位の方が臥位よりもより生理的であると考えたからである．体位による RI の分布[12]におよぼす影響については，左右上肺野，左右下肺野の比較に際しては，理論上影響は少ないと考えられ，また呼出率の計測には，分布した RI との比であるので理論上影響しないと考える．またスキャン施行前に，患者を過換気とする方法[1]は，重症例で，過換気に耐えられない症例も対象としたので施行しなかった．我々は吸入方法が一定となる様に，各症例ごと数回の練習をしてから検査を施行した．得られた結果は病変部と健常部との相対的比較を行ったので，総合的には問題となる程度の差はないものと考えられた．

従来，肺吸入によるスキャン像としての解析は，^{133}Xe が汎用されているが，他に ^{123}Xe，^{99m}Tc エアロゾル，^{81m}Kr ガスが用いられてきた[2)3)5)9)12)16)~20)]．それらは肺気腫，肺血栓，閉塞性肺疾患など各種肺疾患の診断に，肺血流スキャンを併用しておこなわれてきている．提示した我々の症例については，検査開始後2秒または2.5秒のスキャン像にて検討した．従来の，写真によって欠損像を認めるだけではなく，我々は ROI を設定してカウント比をも計算している．これにより，スキャン像上の欠損部は，対側および健常部に比較して，カウントの低値が明瞭となる．この低値の程度により病変部位の換気障害の程度が

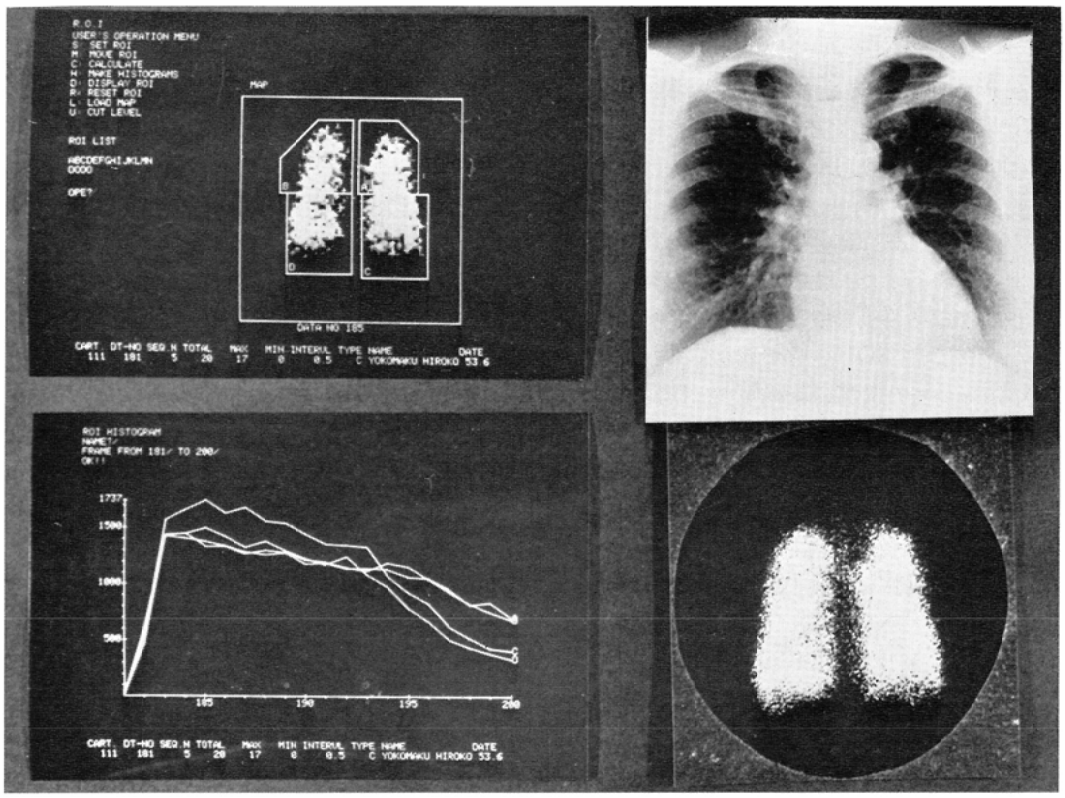

Fig. 8c 42, Female, bronchial asthma (post attack)
Right lower: ^{81m}Kr inhalation scan shows to be almost normal.
Left upper and lower. Histogram shows to be almost complete recovery in ventilation.

推察できるわけである.

喘息症例に用いれば，発作前，発作中，発作後の同一部位における比較も可能であり，左肺/右肺比および上肺／下肺比の「変化」も検討でき，発作部位および程度についての検討もできる.

^{133}Xe ガスに比較して，エネルギーが高く，より鮮明な像を得ることができる[10]. また ^{99m}Tc エアロゾル，^{113m}In エアロゾルのように粒子の大きさにより沈着する部位に変化をきたす[2)6)21)]ことはないので，より末梢の病変を確実に診断することができるものと考えられる.

^{81m}Kr 吸入肺スキャンの1回呼吸法による RI の分布は，換気量に比例する[9)22)]ので，1回呼吸法による検査は，^{81m}Kr ガスでは有力な方法である.

胸部4分画の各区画の RI カウントの経時的変化は，ヒストグラムで表わされるが，このヒストグラムは，「吸入期」「平衡期」および「呼出期」の3期に区分される. この経時的変化は，反復して RI カウントの減少を測定し，各種の指標により肺機能を検査しようとする ^{133}Xe ガスの「洗い出し曲線」[13]とは異なり，1回の呼吸により，局所の呼出の程度を測定しようとする，純粋に肺気道系の検査である. ^{133}Xe ガスの「洗い出し曲線」および，エアロゾルの「24時間貯留値」[8]に比較して，はるかに簡便であり，しかも反復が容易に可能でありしたがって重症例においても検査しうる.

RI の呼出率は，RI の吸入量で RI の減少量を除したもので，RI の「吸入量にかかわらず」

閉塞性疾患において低下し，スパイロによるFEV 1.0と相関する[23]と考えられる．ROI を設定して，RI の呼出率を計測することにより，この区域の閉塞性変化を推測することができ，他の領域の RI の呼出率と比較することが可能である．しかし横隔膜の挙上による修飾が加わるので，上肺野と下肺野の比較は困難である．我々は左右の比較を施行した．閉塞性肺疾患症例においては，発作による変動を検討した．原発性肺癌症例においては，各 ROI の呼出率を全肺の呼出率で除したデータを用いて，F-検定し，病変部においては健常部と比較して有意の差があることを認めた．

以上より ^{81m}Kr ガスの1回呼吸法により，RI カウントより局所の換気障害を，RI の呼出率より局所の閉塞性変化を検討できると考える．またこの検査法は，^{133}Xe を用いた閉塞回路での検査，エアロゾルを用いた検査と比較して，手技は，はるかに簡便であり，被験者に与える侵襲は少なく，反復が容易である．その上，比較的高エネルギーのγ線により得られる像は鮮明であり，医用コンピュータを利用することにより得られる情報も多いと考えられる．

室内の汚染に対してはフードを用いるという極めて簡便な方法で防護可能であり，^{133}Xe の場合に比べて容易である．

被験者の体内被曝は，^{81m}Kr の場合，吸入スキャンで5mrad 以下[9]，血流肺スキャンで，肺は4 mrad，右心は25mrad[10] であるといわれ，患者の被曝は軽微であり安心して実施しうる検査である．

6．結　語

1．スキャン像上，欠損像として描出される部位は，換気不良の部分である．気管支の閉塞の場合および狭窄の場合に欠損像として描出されるので，胸部単純X線写真の病変に比較して，より明瞭に描出された．

2．RI の呼出率（我々は呼出開始後1.5秒で計測した）はスパイロによる $FEV_{1.0}$ と相関している．$FEV_{1.0}$ が全肺を対象にしているのに比較して，RI の呼出率は局所を対象にしており，より小さな病変でも，異常を検討し得る．

3．肺癌および肺転移例は，スキャン像上に欠損像を認め，照射後の肺の変化の認められる部位においては，RI カウントの低値として示されている．前および後胸壁より2方向のスキャンにより，病変の局在を検討できた症例もあった．RI の呼出率では，肺癌症例については，病変部 ROI の低値が著明であり，左右上肺野左右下肺野の比較では，F-検定で有意差を認めた．

一方肺転移症例では，より軽度であった．これは気管支および肺組織への両者の与える影響の差を示していると思われる．

4．喘息症例は，発作前，発作中および発作後の3回スキャンを施行した．発作中のスキャンでは肺区域性の多発性の欠損像を示す．これは，^{133}Xe ガスを用いた閉塞性肺疾患の像と同様の所見であった．発作後のスキャン像では，発作中に比較してみると軽快しているが，やはり欠損像を認めることが多かった．臨床上異常を認めなくなっても，機能上は障害が残っていることがわかった．RI の呼出率は発作時に著明に障害されていた．3回のスキャンで平衡期の RI カウントの左肺/右肺比の変動を認めた．これは発作部位，障害に左右差があることを示していると考えられる．

5．副作用は施行した全症例について何等認められなかった．

本研究にあたつては日本メジフィジックス社の ^{81}Rb-^{81m}Kr ジェネレーターを使用した．

ここに改めて感謝する．

文　献

1) Inkley, S.R. and MacIntyre, W.J.: Measurement of regional area gas exchange by perfusion and clearance of ^{133}Xe from the lung. J. Nucl. Med., 14: 490—495, 1973
2) Lin, M.S. and Goodwin, D.A.: Pulmonary distribution of an inhaled radioaerosol in obstructive pulmonary disease. Radiology, 118: 645—651, 1976
3) Alpert, N.M., Mckusick, K.A., Correia, J.A., Shea, W., Brownell, G.L. and Potsaid, M.S.: Initial assessment of a simple functional image of ventilation. J. Nucl. Med., 17: 88—92,

1976
4) Trevers, S., Ahnberg, D.S., Laguarda, R. and Strieder, D.J.: Radionuclide evaluation of regional lung function in children. J. Nucl. Med., 15: 582—587, 1974
5) McNeil, B.J., Holman, L. and Adelstein, S.J.: The scintigraphic definition of pulmonary embolism. JAMA 227: 753—756, 1974
6) Itoh, H., Ishii, Y., Suzuki, T., Hamamoto, K., Torizuka, K., Oyamada, H. and Yoneyama, T.: Inhalation scintigraphy with radioaerosols in bronchogenic carcinoma. Radiology, 119: 623—631, 1976
7) 山田公二，杉田　実，岸本　亮，目島幸子，木村和文，久住佳三：肺局所 ^{133}Xe 洗い出し曲線の解析，核医学，12： 261—272，1975
8) Loberg, M.D., Phelps, M.E. and Welch, M.J.: Preparation of pure carrier-free ^{123}Xe for rare-gas washout studies. J. Nucl. Med., 14: 733—739, 1973
9) Fazio, F., Lavender, J.P. and Steiner, R.E.: ^{81m}Kr ventilation and ^{99m}Tc perfusion scan in chest disease: Comparison with standard radiographs. Am. J. Roentgenol., 130: 421—428, 1978
10) Yano, Y., McRae, J. and Anger, H.O.: Lung function studies using short-lived ^{81m}Kr and the scintillation camera. J. Nucl. Med., 11: 674—679, 1970
11) Goris, M.L., Daspit, S.G., Walter, J.P., McRae, J. and Lamb, J.: Application of ventilation lung imaging with ^{81m}Krypton. Radiology, 122: 399—403, 1977
12) Secker-Walker, R.H., Hill, R.I., Markham, J., Baker, J., Wilhelm, J., Alderson, P.O. and Potchen, E.J.: The measurement of regional ventilation in man: A new method of quantitation. J. Nucl. Med., 14: 725—731, 1973
13) Taplin, G.V., Poe, N.D. and Dore, E.K.: Radioaerosol Inhalation Scanning. (In) Gilson, A.T., Smoak, W.M. III, ed.: Pulmonary Investigation with Radionuclides. Springfield, Ill., Thomas, 1970, Chapt 31, pp. 296—317.
14) Fazio, F. and Tones, T.: Assessment of regional ventilation by continuous inhalation of radioactive Krypton-81m. Br. Med. J., 3: 673—676, 1975
15) Fazio, F., Solfanelli, S., Santolicandro, A., Palla, A., Fornal, E. and Giuntini, C.: Imaging of Pulmonary Ventilation in Asthma Assessed with Continuous Inhalation of Krypton-81m. Medical Radionuclide Imaging 12. Vienna, International Atomic Energy Agency, pp. 331—338, 1977
16) Quinn, J.L., Whitley, J.E., Houdspeth, A.S. and Prichard, R.W.: Early clinical applications of lung scintiscanning. Radiology, 82: 315—317, 1964
17) Alderson, P.A., Rujanavech, N., Secker-Walker, R.H. and McKnight, R.C.: The role of ^{133}Xe ventilation studies in the scintigraphic detection of pulmonary embolism. Radiology, 120: 633—640, 1976
18) DeNard, G.L., Gooldwin, D.A., Ravasini, R. and Dietrich, P.A.: The ventilation lung scan in the diagnosis of pulmonary embolism. N. Engl. J. Med., 282: 1334—1336, 1970
19) Secker-Walker, R.H., Jackson, J.A. and Goodwin, J.: Resolution of pulmonary embolism. Br. Med. J., 4: 135—139, 1970
20) Newhouse, M.T., Wright, F.J. and Ingham, G.K.: Use of scintillation camera and ^{133}Xenon for study of tomographic pulmonary function. Respir Physiol., 4: 141—153, 1968
21) Ramanna, L., Tashikin, D.P., Taplin, G.V., Elam, D., Detels, R., Coulson, A. and Rokaw, S.N.: Radioaerosol lung imaging in chronic obstructive pulmonary disease. Chest, 68: 634—640, 1975
22) Isawa, T., Shiraishi, K., Okubo, K., Matsuda, T. and Oka, S.: Postural effect on regional ventilation. Tohoku. J. Exp. Med., 97: 101—112, 1969
23) Kristersson, S., Sindell, S.E. and Suanberg, L.: Prediction of pulmonary function loss due to pneumonectomy using ^{133}Xe-radiosperometry. Chest, 62: 694—698, 1972