The University of Osaka
Institutional Knowledge Archive

Title	Short TR Single Shot Fast Spin Echo(SSFSE)法を用いたkinematic studyによる嚥下運動の観察
Author(s)	磯貝, 聡; 竹原, 康雄; 礒田, 治夫 他
Citation	日本医学放射線学会雑誌. 1999, 59(4), p. 143-145
Version Type	VoR
URL	https://hdl.handle.net/11094/19785
rights	
Note	

The University of Osaka Institutional Knowledge Archive : OUKA

https://ir.library.osaka-u.ac.jp/

The University of Osaka

Short TR Single Shot Fast Spin Echo(SSFSE)法を用いたkinematic studyによる嚥下運動の観察

磯貝　聡[1)]　竹原　康雄[1)]　礒田　治夫[1)]　小平　奈美[1)]　増永　初子[1)]
小澤福示郎[1)]　野崎　敦[2)]　椛沢　宏之[2)]　金子　昌生[1)]

1)浜松医科大学放射線科　2)GE横河メディカルシステム

Kinematic MRI Using Short TR Single Shot Fast Spin Echo (SSFSE) in Evaluating Swallowing

Satoshi Isogai[1)], Yasuo Takehara[1)], Haruo Isoda[1)], Nami Kodaira[1)], Hatsuko Masunaga[1)], Fukujirou Ozawa[1)], Atsushi Nozaki[2)], Hiroyuki Kabasawa[2)] and Masao Kaneko[1)]

【Purpose】To determine the utility of short TR single shot fast spin echo (SSFSE) MR imaging for evaluating swallowing.
【Materials and Methods】Five healthy volunteers underwent kinematic MR imaging of swallowing with a 1.5T MR scanner using the short TR (300 ms) SSFSE sequence. Twenty phases of sagittal sections were acquired within 6 sec, where the temporal resolution was 300 ms. For oral contrast medium, we used prune yogurt juice with Fe added.
【Results】The image contrast of short TR SSFSE was found to be somewhere like that of T1-weighted images. In all cases, both the buccal and pharyngeal stages of swallowing were successfully depicted. The Fe-added prune yogurt juice performed as a positive contrast medium and helped determine anatomical structures in the buccal stage.
【Conclusion】Short TR (300 ms) SSFSE was useful in evaluating swallowing. The combined use of Fe-added prune yogurt juice was helpful in enhancing the surface of the oropharynx.

Research Code No. : 504.9

Key words : *Deglutition, MR imaging, Contrast media, Pharynx*

Received Aug. 26, 1998; revision accepted Dec. 16, 1998

1) Department of Radiology, Hamamatsu University School of Medicine
2) GE Yokogawa Medical Systems

はじめに

嚥下運動は嚥下を開始する過程である口腔期，咽頭から食道へと食物が送られる咽頭期と食道内を通過して胃へと送られる食道期に分けられる[1)-3)]．この中でMRIによるkinematic studyによる運動観察の対象となるのは，観察範囲や解剖学的構造の制限から主に口腔期と咽頭期である．1秒以内の運動である咽頭期を画像にとらえるためには少なくともsubseconds以上の時間分解能が要求される．このため従来は数msのshort TRを用いたGradient Echo (GRE) 系の撮像法を利用した報告[4)-6)]がなされてきた．今回のわれわれの研究では嚥下運動の観察にSingle Shot Fast Spin Echo Sequence (SSFSE) 法[7)]を応用した．

対象と方法

使用MR装置はGE Signa Horizon 1.5T Software version 5.6であり，quadrature head and neck coilを使用した．SSFSE法を用い，300msの撮像間隔で喉頭中心の同一矢状断面を繰り返し20回撮像した．撮像条件はTR/TE/NEX = 300/27.0/0.5，Matrix = 256 × 128，FOV = 24～28 × 12～14cm，Slice Thickness = 10mm，Receiver Bandwidth (rBW) = 62.5kHzとした．refocusingパルスのflip angleは115°を用いた．経口造影剤として鉄添加プルーンヨーグルトジュース(飲むヨーグルトプルーン-Fe；雪印乳業株式会社)を使用した．これは液状のyogurtに対して3%のプルーンジュースとferric ammonium citrateを添加したもので，3.0mg/dLのFeを含有している．検査に先立ちプラスチックボトルのファントームを用いて撮像法のimage contrastを調べた．比較対象として水，1/100，1/200と1/300に希釈したGd製剤(Gd-DTPA；マグネビスト，日本シェーリング)，1.0，3.0 and 33.3mg/dLの鉄濃度を含むように希釈したMRI用経口造影剤(クエン酸鉄アンモニウム；フェリセルツ，大塚製薬株式会社)[8)]を用いて，同一の撮像条件でbody coilを用いて実験を行った．実際の正常ボランティア5名(男3名，女2名で平均年齢は34歳)を用いた実験では何も口に含まない状態と鉄添加プルーンヨーグルトジュースを口に含んだ状態で嚥下運動を撮

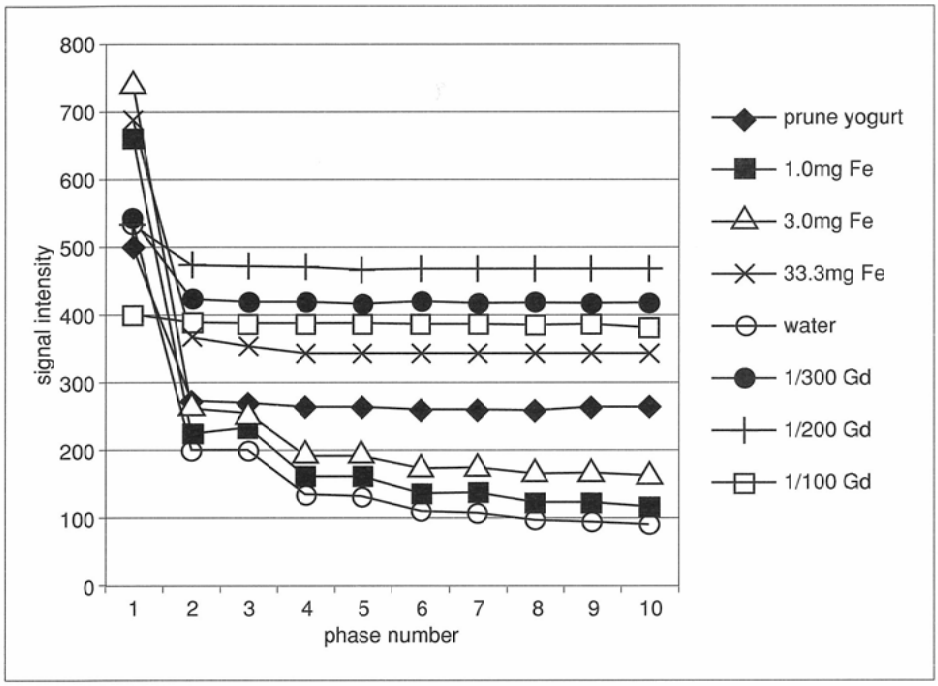

Fig.1 Result of phantom experiments. The signal intensity of various solutions was plotted at each phase during the repetition of SSFSE imaging. In the first phase, the contrast characteristics of water and diluted FerriSeltz solution are similar to those of T2-weighted images. In the latter phases, their contrast is much more like that of T1-weighted images.

像した．これら20フレームずつの画像から極端に画像のコントラストの異なる最初の1フレームを除き，残りの19フレームをコンソール上でシネループにて評価した．

結　果

ファントーム実験(Fig.1)

Short TR SSFSE法で得られた画像のコントラストは経時的に変化し，4～6 phase(1200～1800ms)以降ではsteady stateに達し，それぞれのファントームの信号強度はほぼ一定になった．最初のphaseは水の信号強度が強くT2強調画像に近いものであったが，続く2 phase目以降では全体の信号強度は低下し，T1強調画像に近いものとなった．鉄添加プルーンヨーグルトジュースの信号強度は2 phase 以降でほぼ一定で，3.0mg/dL and 33.3mg/dLの鉄を含有する希釈フェリセルツ溶液の中間であった．鉄含有量単独では3.0mg/dL相当であるが，同等量の鉄を含有する希釈フェリセルツ溶液よりも十分に高い信号強度が得られている．このため陽性造影剤として使用可能であると考えられた．

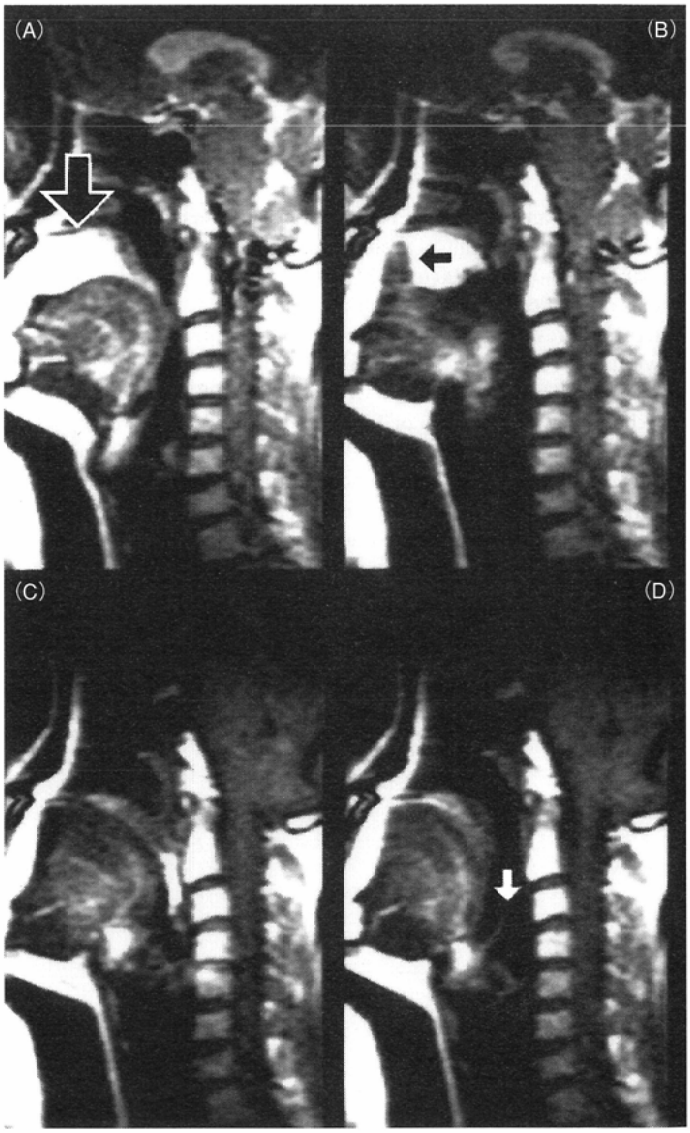

Fig.2 Kinematic imaging of swallowing.
A–D correspond to 2nd(300 ms), 3rd(600 ms), 6th(1500 ms)and 10th(2700 ms)phase images.
A shows that both the tongue and soft palate hold the contrast medium (arrow).
In the buccal stage(B)the anterior half of the tongue(small arrow) rises and contrast medium is pushed into the pharynx.
In the pharyngeal stage(C), laryngeal movement to cover the airway is observed.
D is post-pharyngeal stage(esophageal stage), where the laryngeal position(white arrow)returns to the normal position.

嚥下運動の観察

5例全例で嚥下運動が観察できた(Fig.2A～D)．鉄添加プルーンヨーグルトを使用したものではこれが高信号に描出され，舌や軟口蓋とのコントラストがつき，口腔期から咽頭期にかけての嚥下運動の描出に優れていた．

考　察

コントラストと画質

通常SSFSE法はlong TR, long TEを用いて，T2強調画像や水強調画像として利用されることが多い．今回使用した300msというphase intervalでは縦磁化の回復時間が十分に与えられないのでT1が画像コントラストに強く影響しT1強調画像に近くなってくると考えられる．また一方，多数のRFパルスによってスピンが飽和し，signal to noise ratio(SNR)が劣化する傾向が見られた．このためにphase encodingを128とし，rectangular FOVを用い，refocusパルスの総数を減らし36とした．次に広いバンド幅を用いることによりecho spaceを4.5msとした．これに最短TEを組み合わせ各エコー間でのT2 decayの効果を最低限にし，SNRの向上とblur-ringの抑制につとめた．SSFSE法は多数のrefocusパルスを使用するため，GRE法[4)-6)]に比してsusceptibilityに強く組織コントラストもよいと考えられる．

嚥下運動の描出能と限界

現在のところ，時間分解能と空間分解能とSNRはいわゆるtrade-offの関係にある．このため軟口蓋や喉頭蓋の動きを観察できる空間分解能とSNRを同時に実現するためには300msの時間分解能が最適化された値であると考えられた．もう一つの限界としてSignal Absorption Rate(SAR)の制限からも単位時間当たりに使えるRF pulseの量が限られるという問題がある．今後，より高い空間分解能を得るためにはソフトウェア上ではよりSARが低く，echo spaceの少ないRF pulseの開発，ハードウェア上はSNRを向上させるためのcoilの開発が待たれる．

鉄添加プルーンヨーグルトジュースの効果

3.0mg/dLのFeを含有しているが，同程度のFe濃度を持つ希釈フェリセルツよりも高い信号強度を呈し，陽性造影剤として使用可能であると考えられた．またヨーグルトの性質上，粘稠度が高く粘膜表面への付着が良好であると考えられるが，この現象は画像上でははっきりととらえることができなかった．これに関してはさらなる検討が必要であると考えられる．市販の食品であることから，安全性の面の心配は全くない．

対象となりうる症例

今後の展望として脳血管障害や頭頸部の悪性腫瘍及びその術後において嚥下障害が疑われる症例に対しての応用が期待される．

結　語

Short TR SSFSE法はkinematic MRIとして，嚥下運動の観察に有効であると考えられた．また本法において陽性造影剤として市販の鉄添加プルーンヨーグルトジュースの有効性が示唆された．

文　献

1) Donner MW, Bosma JF, Robertson DL: Anatomy and physiology of the pharynx. Gastrointestinal Radiology 10(3): 196-212, 1985
2) Jones B, Kramer SS, Donner MW: Dynamic imaging of the pharynx. Gastrointestinal Radiology 10(3): 213-24, 1985
3) Dodds WJ, Stewart ET, Logemann JA: Physiology and radiology of the normal oral and pharyngeal phases of swallowing [see comments]. AJR 154(5): 953-63, 1990
4) Suto Y, Kamba M, Kato T: Technical note: Dynamic analysis of the pharynx during swallowing using Turbo-FLASH magnetic resonance imaging combined with an oral positive contrast agent —A preliminary study. Brit J Radiol 68(814): 1099-102, 1995
5) Rasche V, Holz R, Proska R: Visualization of swallowing using projection reconstruction MR (abstr). Int Soc of Magn Reson Med (suppl 3): 1961, 1998
6) Napadow V, Chen Q, Wedeen R, et al: Characterization of lingual mechanics during swallowing by strain mapping with tagging(abstr). Int Soc of Magn Reson Med (suppl 2): 1127, 1998
7) Tang Y, Yamashita Y, Takahashi M: Ultrafast T2-weighted imaging of the abdomen and pelvis: Use of single shot fast spin-echo imaging. JMRI 8: 384-390, 1998
8) 古賀けい子，中村順二，中村利夫，他：クエン酸鉄アンモニウムを主成分とした新しい経口消化管造影剤のMRI信号強度増強効果について．　日磁医誌　10(2)：114-121，1990