The University of Osaka
Institutional Knowledge Archive

Title	抗AFPモノクローナル抗体を用いたRI腫瘍イメージングに関する基礎的検討
Author(s)	橋本, 禎介
Citation	日本医学放射線学会雑誌. 1987, 47(4), p. 629-643
Version Type	VoR
URL	https://hdl.handle.net/11094/19786
rights	
Note	

The University of Osaka Institutional Knowledge Archive : OUKA

https://ir.library.osaka-u.ac.jp/

The University of Osaka

日本医放会誌：47（4），629—643，1987（昭62）

抗AFPモノクローナル抗体を用いたRI腫瘍イメージングに関する基礎的検討

慶応義塾大学医学部放射線医学教室（主任：橋本省三教授）
橋　本　禎　介

（昭和61年8月7日受付）
（昭和61年10月7日最終原稿受付）

Experimental Study of Radioimmunodetection Using Anti-AFP Monoclonal Antibody

Teisuke Hashimoto
Department of Radiology, School of Medicine Keio University

Research Code No.: *733.1*

Key Words: *Radioimmunodetection, Anti-AFP monoclonal antibody, Hepatocellular carcinoma*

Radioimmunodetection is to be expecting as a method to detect the localization of cancer using the monoclonal antibody. In this paper, we discussed the possibility of radioimmunodetection of human hepatocellular carcinoma using anti-AFP monoclonal antibody together with tumor-bearing mice.

Anti-AFP monoclonal antibody (19F12) was prepared by the method of B cell hybridoma. It was labeled with ^{125}I or ^{131}I using chloramine T method. Male athymic mice (BALB/c-nu/nu, 6 weeks) were inoculated with hepatoma (NuE) or gastric cancer (MKN45).

Hepatoma bearing nude mice were intravenously injected of labeled 19F12 1.85～3.70 MBq (50～100μCi) 〔48.1～66.6 MBq (13～18mCi)/mg protei〕, and were imaged daily intervals. Eight days post injection, the mice were killed and biodistribution was determined.

Tumor localization was clearly visible 24hrs after administration of radiolabeled antibody, and became increasingly clear as body background decreased. Tumor to liver ratio of hepatoma was prominently higher than that of gastric cancer.

Comparing to ^{67}Ga-citrate which resulted in poor tumor to liver ratio, the radioiodinated monoclonal antibody gave much higher ratio.

Therefore, this anti-AFP monoclonal antibody is thought to be very promising agent to detect the localization of hepatoma in the liver, and to visualize the metastatic lesions.

I. 緒　言

核医学的手法による腫瘍シンチグラフィは，臓器中の腫瘍を欠損像として描出する陰性描画と，腫瘍親和性を有する放射性同位元素（RI）およびRI標識化合物により腫瘍を陽性像として描出する陽性描画の2つにわけられる．腫瘍の検出能においては，腫瘍親和性物質を用いた陽性描画の方が優れており，古くより種々の放射性化合物が試みられている．1930年 Herbert　Kahn らによる Radium E（＝蒼鉛^{201}Bi）を Ehrlich 腺癌移植マウスに皮下注射し，著明な腫瘍集積を認めたとの報告[1]に始まり，以後も種々の腫瘍親和性放射性化合物が開発されてきた．中でも，1969年に Edwards & Hayes ら[2]により^{67}Ga-citrate の腫瘍親和性が発見され，わが国では東ら[3]によりその臨床的意義が注目されて以来，現在でも広く臨床に用い

られている．しかし，^{67}Ga-citrateは悪性腫瘍のみならず炎症部位にも集積がみとめられ，癌にのみ特異的に集積するものではない．carcinoembryonic antigen（CEA），α-fetoprotein（AFP）等の腫瘍関連抗原に対する抗体は，癌の血清診断にradioimmunoassay（RIA）やenzyme immunoassay（EIA）として各種キットが作製され，すでに広く臨床に使用されている．癌に対する抗体を用いた免疫学的腫瘍イメージングは1959年のSpar[4]やDayら[5]の^{131}I標識ラット，フィブリノーゲン抗体及び^{131}I標識ラット，フィブリン抗体が選択的に移植ラット，リンパ肉腫に集積するとの報告に始まり，1963年Deweyら[6]による^{131}I標識抗フィブリン抗体の臨床応用が行われ，現在までに主としてCEA[7)~11)]，AFP[12)13)]，human chorionic gonadotropin（HCG）[14)]などに対するポリクローナル抗体（以下PoAbと略す）を用いた報告がいくつか見られる．一方，1975年KöhlerとMilstein[15)]により細胞融合法による新しい抗体産生系B cell hybridomaの開発がなされ，各種癌細胞の腫瘍マーカーに対する抗体が純粋な特異的モノクローナル抗体として入手する事が可能となった．このモノクローナル抗体（以下MoAbと略す）をRIで標識し，抗原抗体反応のもつ高い特異性を利用して，癌の局在診断を行う腫瘍放射免疫検出法（radioimmunodetection）は，癌にのみ特異的に陽性像を呈する腫瘍イメージング法として期待され，大腸癌[16)]，乳癌[17)~19)]，悪性黒色腫[20)21)]やCEA産生腫瘍[22)23)]等に対するMoAbによる腫瘍イメージングが諸外国で試みられているが，AFP[24)]に対するMoAbを用いた報告は少ない．今回我々は，従来の核医学的診断法に加えて，原発性肝癌やyolk sac腫瘍（中皮腫，睾丸腫瘍など）で特異的に産生され，これらの腫瘍の特異的なマーカーであるAFPに対する標識MoAbと，AFP産生ヒト肝細胞癌を移植したヌードマウスを用いて基礎的検討を行い，臨床におけるMoAbによる腫瘍イメージング，特に肝細胞癌の局在診断の可能性について検討したので報告する．

II. 材料及び方法

1）担癌ヌードマウス

① ヌードマウス：雄性ヌードマウス（BALB/c-nu/nu）で生後4～6週齢のものを用いた．

② 培養細胞：AFPに対する後述する抗体との酵素抗体法（Vector社製VECSTASTAIN™ ABC kit）にて陽染する[25)]ヒト肝細胞癌株（NuE）及び陽染しないヒト胃癌細胞株（MKN45）を10～15%，fetal calf serum加RPMI 1640を培養液とし，CO_2濃度5%，37℃で培養した．0.5%トリプシン＋0.02%EDTA処理により細胞を剝離してヌードマウスに移植した．

③ 培養液中のAFP濃度：無血清培地10ml中でヒト肝細胞癌（NuE）10^8個細胞を5日間培養したときの培養上清中のAFP濃度をRIA法（α-フェトリアバックAmersham）を用いて測定した．

④ 腫瘍：ヌードマウスの大腿皮下にヒト肝細胞癌株（NuE）或はヒト胃癌細胞株（MKN45）の細胞浮遊液10^8個/0.5ml in PBSを移植し，10～14日後腫瘍径が約1～3cmとなったものおよび，ヌードマウスに継代移植されているヒト肝細胞癌株（Li-16）を実験に供した．

⑤ 担癌（肝細胞癌）ヌードマウス血清中のAFP濃度：担癌ヌードマウスの血清を心穿刺にてヘパリン採血し，血液を遠心分離後（3,000*g*で10分間）RIA法にて担癌ヌードマウス血清中のAFP濃度を測定[26)]した．

2）抗ヒトAFP MoAb（19F12）：抗ヒトAFP MoAb（IgG2b）は，人胎盤由来精製AFP（森永生化研）を抗原としてBALB/cマウスを感作し，マウスの脾リンパ球とマウスミエローマP3U1とを3：1（×10^8）の割合でポリエチレングリコール4,000（Sigma）を用いて融合するマウスB cell hybridoma法により作成[27)]されたものを用いた（三菱化成より提供）．

3）標識法：クロラミンT法およびラクトペルオキシダーゼ法を用いて，放射性ヨード（^{125}I或は^{131}I）にて抗体の標識[28)29)]を行った．標識率はトリクロル酢酸法（TCA法）にて測定し，抗体活性はbinding assay法にて測定した．

4）担癌ヌードマウスにおけるRI標識抗AFP MoAbの腫瘍への集積及び体内分布：

① イメージング：RI標識抗AFP MoAb 1.85～3.7MBq（50～100μCi）/0.5ml（抗体量として5～10μg）を尾静注し，静注直後より8日目までピンホールコリメーターを装着したガンマカメラ（Toshiba GCA-10A）を用いて経日的に撮像し，データはオンラインで接続したコンピュータ（Toshiba GMS-55A）に128×128matrix/10分/frame或は128×128matrix/15～30K/frameのデジタル画像として収集した．ヌードマウスに^{99m}Tc-phytate，^{99m}Tc-熱処理赤血球，^{99m}Tc-MAA（macro-aggregated albumin），^{99m}Tc-DMSA（dimercapto succinic acid）を投与して得た肝，脾，肺，腎の臓器別シンチグラムを参考にして，腫瘍及び各臓器に関心領域を設定し，集積率を定量的に解析した．

② 体内分布（臓器放射活性の測定）：RI標識MoAb投与後4日目及び8日目に担癌ヌードマウスをエーテル麻酔下で心穿刺により脱血屠殺し，腫瘍及び各臓器を摘出，それぞれの重量を測定した後，これらの腫瘍，血液及び各臓器の放射能をウェル型シンチレーションカウンタ（Aloka ARC-300）にて測定した．この測定値より各組織グラムあたりの放射能を測定し，これらの腫瘍/血液比，腫瘍/肝臓比及び各組織の全放射能に対する比（%of injected dose/g tissue）を求めた．

③ オートラジオグラフィ：担癌（肝細胞癌）ヌードマウスに^{125}I標識抗AFP MoAb（19F12）3.7MBq（100μCi）を尾静注し，4日目にエーテル麻酔死させ，アセトン，ドライアイス（−78℃）で凍結．全身を正中線に平行に縦断し，8%carboxy methyl cellulose（CMC）ペーストに包埋し，アセトン，ドライアイスにて再凍結し，20μm厚切片を作製した．これをサクラ・マクロオートラジオグラフフィルム・トリチウムタイプ（小西六）で約2週間の露出を行いマクロオートラジオグラフィを作製した．

5）^{67}Ga-citrateとの比較：従来より腫瘍スキャン製剤として使用されている^{67}Ga-citrateと標識抗体との集積を比較する目的で^{67}Ga-citrate 3.7MBq（100μCi）/0.1mlをヒト肝細胞癌移植ヌードマウスに尾静注し，投与後4日目にイメージング及び体内分布の検討を行った．

6）^{99m}Tc標識ヒト血清アルブミン或は^{131}I標識ヒト血清アルブミンによる担癌ヌードマウスの血液プールイメージング：腫瘍をより明瞭に描出する為の減算シンチグラム及び腫瘍の血液プール像を見る目的で^{99m}Tc標識ヒト血清アルブミン3.7MBq（100μCi）/0.1ml或は^{131}I標識ヒト血清アルブミン1.85MBq（50μCi）/0.5mlを投与し，担癌ヌードマウスのイメージングを行った．

III. 結　果

1）培養液中のAFP濃度：ヒト肝細胞癌（NuE）10^8個細胞を5日間培養したときの培養上清中のAFP濃度は20.1±3.0ng/mlであった．

2）担癌（肝細胞癌）ヌードマウス血清中のAFP濃度：担癌（NuE）ヌードマウス血清中のAFP濃度は16ng/ml以下の低値を示した．

3）標識率及び抗体活性：TCA法にて求めた標識率は90%以上であり比放射能は約370MBq（10mCi）/mg proteinであった．抗体活性はbinding assay法にて抗体活性が保持されている事を確認した．

4）^{125}I標識抗AFP MoAbによる担癌ヌードマウスのイメージング：ラクトペルオキシダーゼ法にて標識された^{125}I標識抗AFP MoAbを投与した肝細胞癌移植ヌードマウスのシンチグラムを見ると，ラクトペルオキシダーゼ法では体内での脱ヨード化が生じやすく腫瘍への集積は劣っていたので，本研究ではクロラミンT法による標識を主として行った．クロラミンT法にて標識された^{125}I標識抗AFP MoAbを投与された肝細胞癌移植ヌードマウスの経日的シンチグラムをFig. 1（色刷）に示す．標識抗体投与後1時間目より，すでに腫瘍に集積像が認められ，経日的にバックグランドの放射能の低下とともに腫瘍への集積が相対的に明瞭となってくる．投与後3日目までは比較的腫瘍以外の部位にも分布が認められるが，投与後4日目では，バックグランドはかなり低下し，投与後8日目では，ほとんど腫瘍と甲状腺のみに陽性像が認められた．Fig. 2（色刷）には重量が0.17, 1.0, 2.1, 5.8gと大きさの異なる他の肝細胞癌移植ヌードマウスのシンチグラムを示す．腫

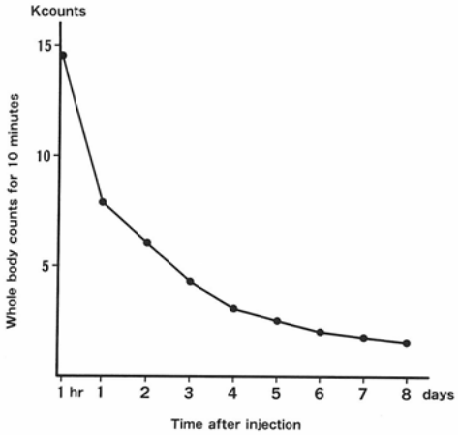

Fig. 4 Time course of whole body radioactivity of ^{125}I-labeled 19F12 in hepatoma (NuE) bearing nude mice. Whole body counts for 10 minutes were plotted against the time after injection and was shown as mean value of 2 nude mice for each point. Half of whole body counts was decreased to one-half at 24 hours and became one-third of initial counts at 60 hours. (n=2)

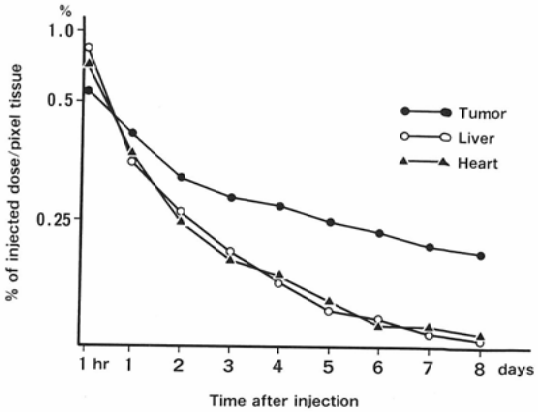

Fig. 6 Time course of biodistribution of ^{125}I-labeled 19F12 in nude mice bearing hepatoma (NuE). Percent uptake of injected dose per pixel tissue calculated from the data stored in computer was plotted against the time afetr injection and was shown as mean value of 2 nude mice for each point. ^{125}I-labeled 19F12 distributed in tumor was cleared more slowly and retained longer than that of liver and heart. (n=2)

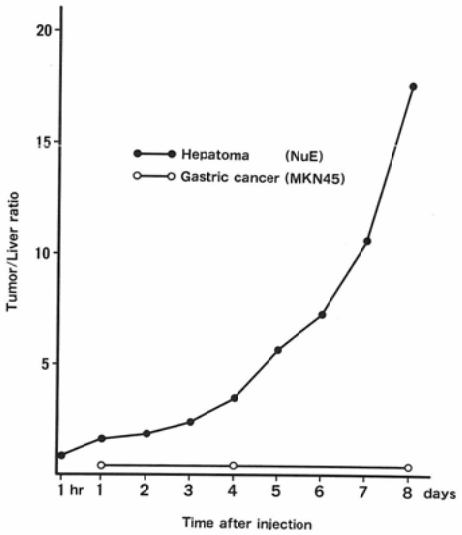

Fig. 5 Time course of tumor to liver ratio of ^{125}I-labeled 19F12 in nude mice bearing hepatoma (NuE) and gastric cancer (MKN45). Tumor to liver ratio was calculated from the data stored in computer by ROI method on CRT display and shown as mean value. (n=2)

瘍は大きさの大小を問わず，小さなものでは0.17 gのものまで明らかな陽性像として描出された．Fig. 3a, b（色刷）には肝細胞癌移植ヌードマウスを屠殺し，摘出した腫瘍及び各臓器を並べて得られたシンチグラムを示す．この場合でも腫瘍のみが明らかな陽性像を呈した．Fig. 4には10分間のpreset timeで収集し，半減期補正を行った標識抗体投与ヌードマウスの体内総カウントの経日的変化を示す．約1日で投与量の1/2が体外に排泄され，約2.5日で体内総カウントは1/3となった．又，イメージ上で腫瘍及び肝臓に関心領域を設定して得られた腫瘍/肝臓比をFig. 5に示す．腫瘍/肝臓比は投与後1日目より1.0を越し，経日的に上昇し，8日目には17.6となり，シンチグラムの所見を裏付ける結果が得られた．Fig. 6には標識抗体投与直後の体内総カウントにて腫瘍，肝および心のピクセル毎のカウントの平均値を除した値，すなわち，%of injected dose/pixel tissueの経日的変化を示す．腫瘍，肝，心いずれも投与直後にピークを示し，経日的にその値は減少しているが，腫瘍は肝，心と比べその減少の程度がゆるやかであった．又，^{125}I標識抗体のイメージングから^{99m}Tc標識ヒト血清アルブミンのイメージングを減算した減算シンチグラムをFig. 7（色刷）に示す．減算シンチグラムなしでも腫瘍は明らかな陽性像

として認められているが，減算シンチグラムを行うと，腫瘍のみが明瞭に描出された．一方，対照としたヒト胃癌移植ヌードマウスに，^{125}I 標識抗体を投与したシンチグラム（4日後）を Fig. 8（色刷）に示す．肝細胞癌と比べ胃癌は陽性描画されなかった．

5）^{125}I 標識抗 AFP MoAb の担癌ヌードマウスにおける体内分布：

① 正常ヌードマウスと担癌ヌードマウスの体内分布の比較：標識抗体投与後8日目の正常ヌードマウスおよび担癌ヌードマウスの体内分布（% of injected dose/g tissue）を比較すると，正常ヌードマウスでは担癌ヌードマウスと比べて肝，脾，腎，胃に分布が多く認められた．一方，血中の分布を見ると担癌ヌードマウスでは血中での分布が正常ヌードマウスと比較して多く認められた．

② 標識抗体投与後4日目と8日目の比較：^{125}I 標識抗体投与後4日目及び8日目にヌードマウスを屠殺し，体内放射能分布の検討を行った．腫瘍及び各臓器1g あたりの放射能と血液1g あたりの放射能の比（tissue/blood ratio）を Table 1に示す．肝その他の臓器では組織/血液比は4日目と8日目で殆ど変化していないが腫瘍/血液比は1.40が3.17と約2倍強の増加を示した．

③ 肝細胞癌と胃癌の比較：^{125}I 標識抗体投与後8日目の腫瘍/血液比は，肝細胞癌では3.17であるのに対し，対照として用いた胃癌では0.28と低く（$p<0.001$）腫瘍/肝臓比も肝細胞癌では9.29と胃癌の0.74と比べ高い値（$p<0.001$）を示した．肝細胞癌には標識抗体の0.70%が集積していたのに対し，胃癌では0.01%しか集積せず，^{125}I 標識抗 AFP MoAb の AFP 産生肝細胞癌への特異的な集積が裏付けられた．

④ 血清中 AFP 値による比較：血清中の AFP 値が16ng/ml 以下と低い肝細胞癌（NuE）移植ヌードマウスに対し，血清中の AFP 値が330μg/ml と比較的高い肝細胞癌（Li-16）移植ヌードマウスに^{125}I 標識抗 AFP MoAb を投与したイメージングを Fig. 9（色刷）に示す．また，体内分布を

Table 1　Distribution of ^{125}I-labeled 19F12 and ^{131}I-labeled 19F12 to human hepatoma (NuE) and human gastric cancer (MKN45) 8 days after administration (tissue/blood ratio[a])

Tissue	^{125}I-labeled 19F12			^{131}I-labeled 19F12
	Hepatoma (NuE)		Gastric ca. (MKN45)	Hepatoma (NuE)
	4th day (n=3)	8th day (n=6)	8th day (n=5)	8th day (n=2)
Tumor	1.40±0.31	3.17±1.21[b]	0.28±0.05	1.45±0.29
Liver	0.36±0.04	0.36±0.03	0.40±0.10	0.99±0.15
Spleen	0.27±0.06	0.28±0.05	0.28±0.08	0.74±0.19
Kidney	0.40±0.09	0.38±0.07	0.57±0.22	0.54±0.03
Heart	0.38±0.01	0.36±0.05	0.32±0.09	0.38±0.10
Lung	0.51±0.03	0.49±0.08	0.47±0.11	0.65±0.08
Pancreas	0.22±0.05	0.20±0.03	0.23±0.09	0.38±0.02
Stomach	0.24±0.03	0.27±0.05	0.35±0.08	0.32±0.05
Small intestine	0.16±0.04	0.16±0.03	0.19±0.03	0.29±0.01
colon	0.13±0.02	0.15±0.03	0.18±0.02	0.20±0.01
Brain	0.04±0.01	0.05±0.02	0.04±0.01	0.07±0.00
Bone	0.18±0.01	0.20±0.04	0.19±0.04	0.44±0.06
Muscle	0.14±0.01	0.21±0.04	0.16±0.03	0.36±0.06
Tumor/Liver ratio	3.83±0.16	9.29±3.39	0.74±0.17	1.52±0.23

a）cpm per gram of tissue/cpm per gram of blood, mean±SD

b）Tumor to blood ratio of hepatoma (NuE) was significantly higher than that of gastric cancer (MKN45). ($p<0.001$)

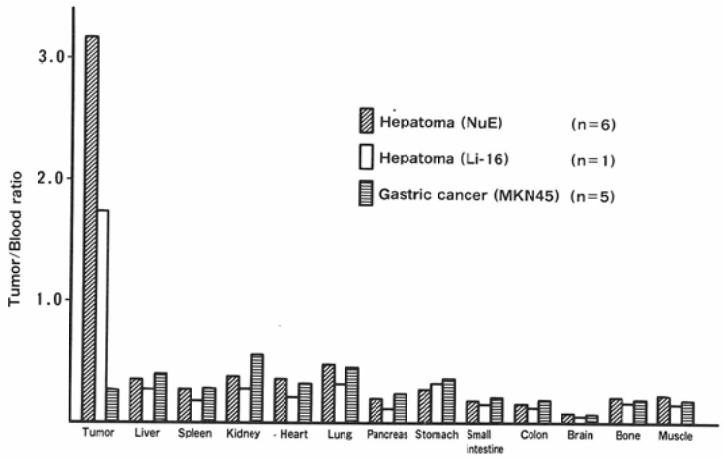

Fig. 10　Organ distribution of ^{125}I-labeled 19F12 in nude mice bearing hepatoma (NuE, Li-16) and gastric cancer (MKN45). Tumor to blood ratio on the 8th day after injection was shown as mean value of each group.

肝細胞癌（NuE）および胃癌（MKN45）と対比してFig. 10に示す．1例のみのデータではあるが血清中AFP値の比較的高いLi-16移植ヌードマウスでも腫瘍は標識抗体投与後1日目より明らかな陽性像として認められ，腫瘍/血液比は1.74，腫瘍取り込み率（%/g）は0.33%を示した．

6）**オートラジオグラフィ**：Fig. 11に標識抗体投与後4日目のマクロオートラジオグラフィを示す．標識抗体投与後4日目では，標識抗体は腫瘍をはじめ，血液，甲状腺，肝，肺，腎などに分布していた．腫瘍内の標識抗体の分布を見ると，必ずしも均一ではなく腫瘍の中心部に比べて周辺部に分布が多く認められた．

7）**^{131}I標識抗AFP　MoAbのイメージング**：^{131}I標識抗AFP MoAb投与後の経日的シンチグラムをFig. 12aに示す．投与後1時間目では腫瘍には集積像が認められなかったが，1日目より腫瘍は明らかな陽性像として認められ，経日的にバックグランドの低下とともに腫瘍の陽性像が

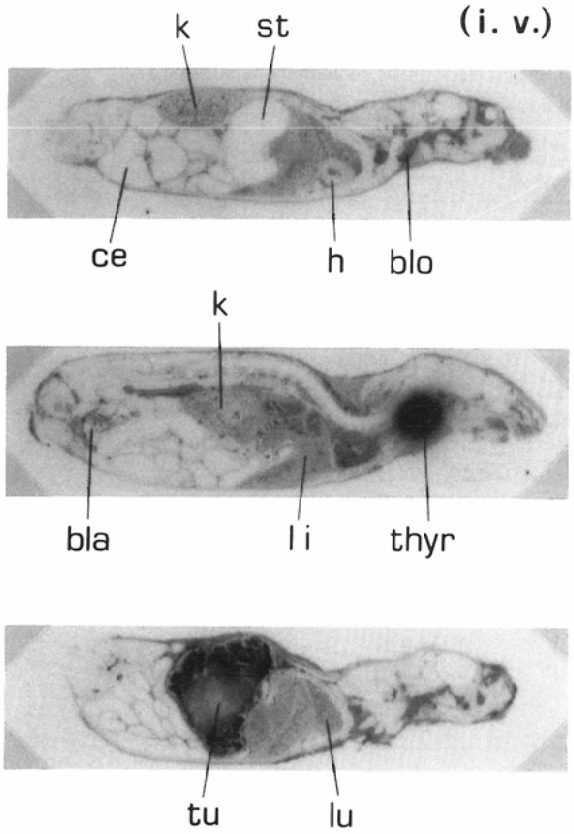

Fig. 11　Autoradiograms of nude mouse bearing hepatoma (NuE) in the middorsal region. Autoradiograms were made at 4 days after the injection of ^{125}I-labeled 19F12. Although, tumor shows higher radioactivity than that of other organs, the distribution of radioactivity in the tumor was not even but relatively inhomogeneous. k : kidney, st : stomach, bla : urinary bladder, h : heart, tu : tumor, blo : blood, ce : cecum, thyr : thyroid gland, lu : lung, li : liver

相対的に明瞭となった．しかし，^{125}I 標識抗体と異なり^{131}I 標識抗体では肝が比較的強く描出され，腫瘍及び肝に関心領域を設定して得られた腫瘍/肝臓比は1日目では0.88と1.0より低い値を呈した．しかし，経日的に上昇し，8日目には1.71となったが，^{125}I 標識抗体と比べると低い値を呈した．又，^{131}I 標識抗体より^{99m}Tc 標識ヒト血清アルブミンのイメージングを減算した，サブトラクションシンチグラムを Fig. 12b に示す．サブトラクションシンチグラムでは肝は消えて，腫瘍と甲状腺のみが陽性像として描出された．

8）^{131}I 標識抗 AFP MoAb の担癌ヌードマウスにおける体内分布：^{131}I 標識抗 AFP MoAb 投与後8日目の担癌ヌードマウスにおける体内分布を Table 1に示す．腫瘍/血液比は1.45腫瘍/肝臓比は1.52，腫瘍取り込み率（%/g）は0.18%と^{125}I 標識抗体投与ヌードマウスの3.17, 9.29, 0.54%と比べるといずれも低値を示した．

9）^{67}Ga-citrate による担癌ヌードマウスの腫瘍イメージング：従来から腫瘍スキャン製剤として広く用いられている^{67}Ga-citrate(3.7MBq(100 μCi)/ml) を投与した肝細胞癌（NuE）移植ヌードマウスのイメージングを Fig. 13(色刷)に示す．腫瘍は陽性描画されているが，標識抗体を投与したものと比べ，肝がかなり強く描出された．

10）^{67}Ga-citrate の担癌ヌードマウスにおける体内分布：^{67}Ga-citrate を投与した肝細胞癌移植ヌードマウスの腫瘍/血液比は6.51と標識抗体と比べ高い値を示したが，腫瘍/肝臓比は0.78と標識抗体の3.83と比べ低値を示した（$p<0.001$）．

11）RI 標識ヒト血清アルブミン（HSA）による担癌ヌードマウスのイメージング：サブトラクションイメージ（Fig. 7, Fig. 12b）でも示したように^{99m}Tc あるいは^{131}I 標識ヒト血清アルブミン投与後（^{99m}Tc 標識については1時間後，^{131}I 標識については8日後）の肝細胞癌（NuE）移植ヌードマウスのシンチグラムでは，ともに腫瘍部は陽性像として表れていないので，標識抗体による腫瘍の陽性像は血液プールによるものではない事が示された．

IV. 考　察

1965年に^{131}I-人血清アルブミンによる腫瘍の陽性描画が報告[30]されて以来，現在までに^{111}In-chloride[31]，^{169}Yb-citrate[32]，^{57}Co-，^{111}In-，^{99m}Tc-bleomycin など種々の腫瘍親和性放射性化合物が報告されているが，いずれも^{67}Ga-citrate を越えて使用されるにいたらず，1976年に腫瘍親和性が報告[33]されたのではなく，^{201}Tl-chloride が一部の腫瘍に臨床的に使用されているにすぎない．^{67}Ga-citrate は悪性腫瘍のみならず炎症部位にも集積が認められ，^{201}Tl-chloride も甲状腺癌のみならず良性甲状腺腫にも集積が認められるなど，腫瘍に対してより特異的に集積するシンチグラフィ製剤の開発が望まれている．近年，癌胎児性蛋白である CEA や AFP が腫瘍マーカーとして注目をあび，^{131}I 標識抗 CEA 抗体を用いての CEA 産生腫瘍の radioimmunodetection や，ラット肝癌を用いて抗 AFP PoAb が腫瘍に集積する事が報告されている．しかし，これらの radioimmunodetection に用いられた多くの抗体は PoAb であり，PoAb は腫瘍関連抗原に存在する数多くの抗原決定基に対する抗体を多数含んでいるために腫瘍特異性，親和性に関しては問題が少なくない．

1975年 Köhler と Milstein により細胞融合法が開発され純度の高い MoAb が得られるようになり，腫瘍親和性，特異性の高い MoAb を選択する事が可能となり，腫瘍集積性の向上が期待された．しかしながら従来行われている報告では，標識抗体投与後腫瘍が明らかな陽性像として認められるのには，数日を必要としており，この為に，^{99m}Tc 標識人血清アルブミン等による blood background subtraction[34]や，非特異的な結合に関与する抗体フラグメントの Fc 部分をはずした代謝の早い $F(ab')_2$ や Fab 分画などを用いる試み[35]，或は非標識抗体を同時投与したり，抗体投与後にリポゾームに封入した二次抗体[36]を投与して血中放射能を低下させるなどの種々の工夫がなされている．

これに対して，本研究に用いた 19F12 では Table 1に示す如く高い腫瘍親和性が認められたため，これらの操作を行う事なく，標識抗体のみで抗体投与後1日目より明らかな腫瘍陽性像が得

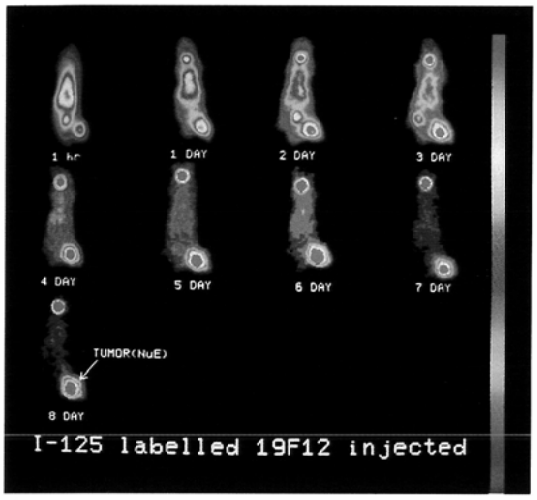

Fig. 1

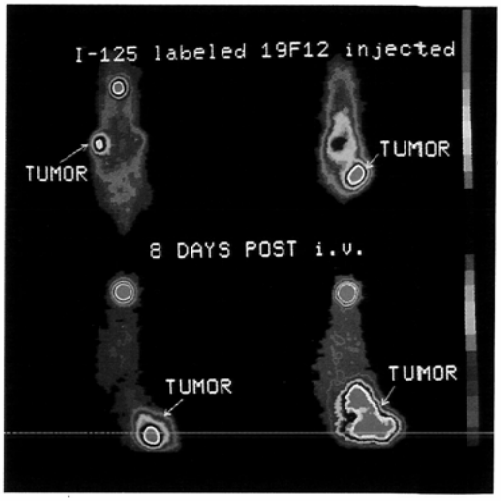

Fig. 2

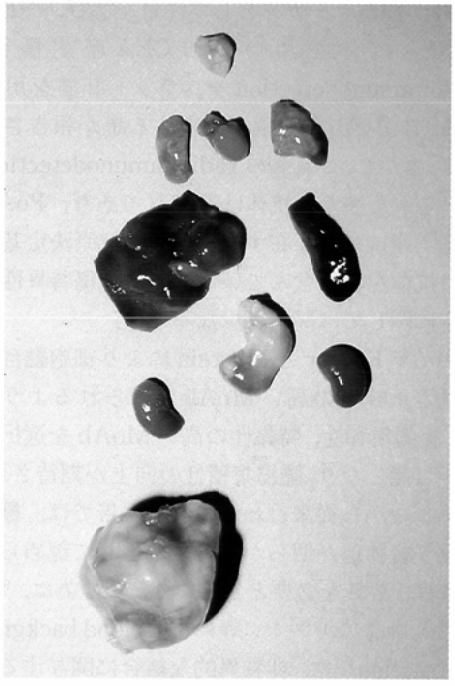

Fig. 3a

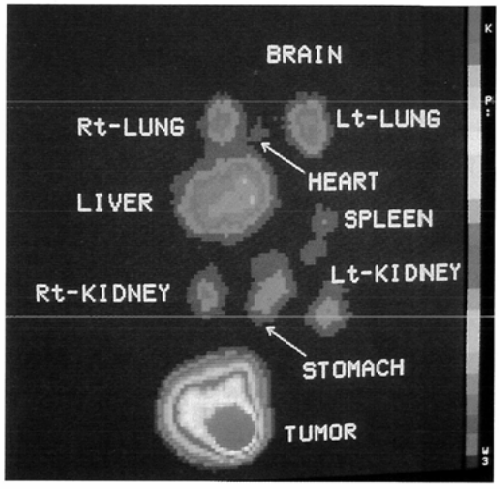

Fig. 3b

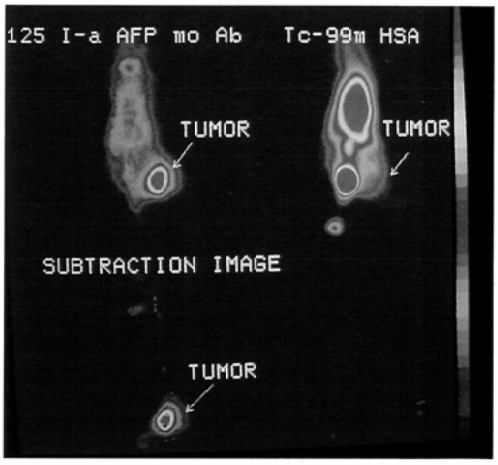

Fig. 7

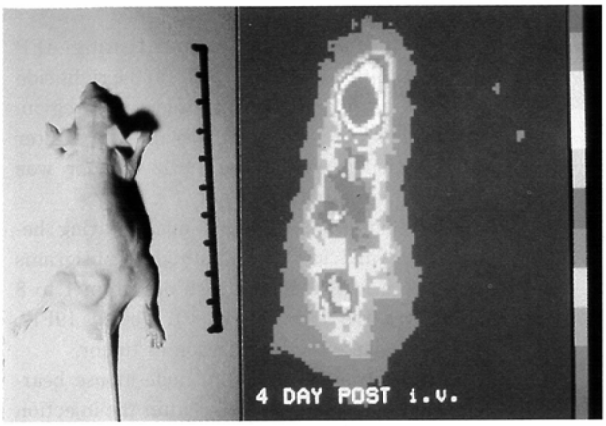

Fig. 8

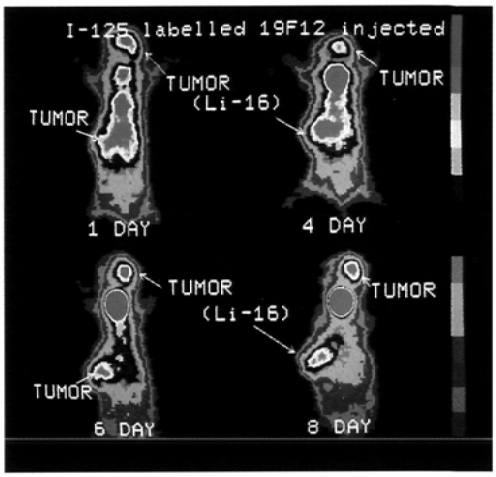

Fig. 9

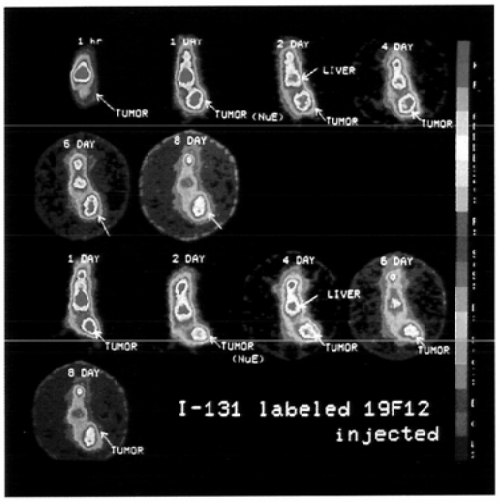

Fig. 12a

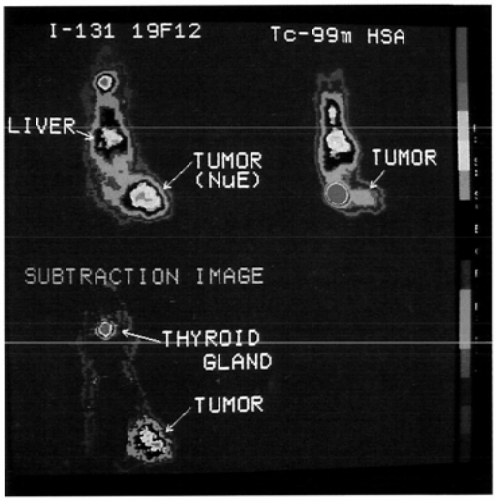

Fig. 12b

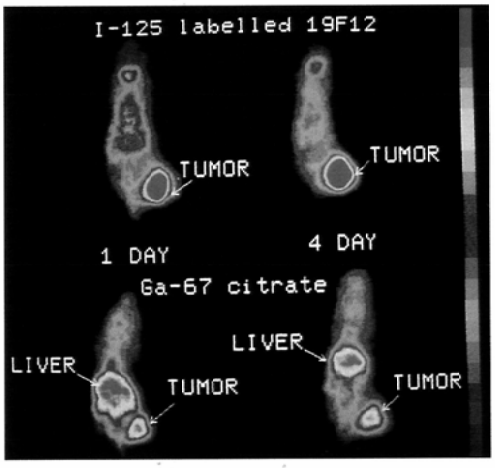

Fig. 13

Fig. 1 Scintigrams of nude mouse bearing hepatoma (NuE) in the right thigh. Scintigrams were taken at 1 hour and each day from 1 to 8 days after the injection of ^{125}I-labeled 19F12. Arrow indicates the location of the tumor.

Fig. 2 Scintigrams of nude mice bearing various size (0.17~5.8g) of tumor (NuE). Each tumor was clearly visible unrelated with tumor size.

Fig. 3a Photo of the removed various organs and tumor of the nude mouse bearing hepatoma (NuE).

Fig. 3b Scintigram of the removed organs of nude mouse bearing hepatoma (NuE) in the right thigh. Nude mouse was sacrificed at 8 days after the injection of ^{125}I-labeled 19F12. Radioactivity of tumor was prominently higher than that of other organs.

Fig. 7 Subtraction image of nude mouse bearing hepatoma (NuE) at 4 days after the injection of ^{125}I-labeled 19F12. ^{99m}Tc-HSA was injected 1 hour before imaging. Only the tumor was clearly visible after subtraction.

Fig. 8 Scintigram of nude mouse bearing gastric cancer (MKN45) in the left thigh. Scintigram was taken at 4 days after the injection of ^{125}I-labeled 19F12. Tumor was not positively visualized.

Fig. 9 Scintigrams of nude mouse bearing AFP high-producing hepatoma (Li-16) in the right side of the head and in the left middorsal region. Scintigrams were taken at 1, 4, 6 and 8 days after the injection of ^{125}I-labeled 19F12. Tumor was positively visualized.

Fig. 12a Scintigrams of nude mice bearing hepatoma (NuE) in the right thigh. Scintigrams were taken at 1 hour and each day from 1 to 8 days after the injection of ^{131}I-labeled 19F12. Arrows indicate the localization of tumor.

Fig. 12b Subtraction image of nude mouse bearing hepatoma (NuE) at 4 days after the injection of ^{131}I-labeled 19F12. ^{99m}Tc-HSA was injected 1 hour before imaging. In the subtraction image tumor and thyroid gland were remained.

Fig. 13 Scintigrams of nude mice bearing hepatoma (NuE) in the right thigh. Scintigrams were taken at 1 day and 4 days after the injection of ^{125}I-labeled 19F12 and ^{67}Ga-citrate. Arrows indicate the localization of tumor. In case of the scintigrams of nude mouse injected ^{67}Ga-citrate, the liver was strongly visualized comparing with that of labeled antibody image.

られ，経日的に腫瘍の陽性像を，よりいっそう明瞭とすることが出来た．標識抗体投与後早期より腫瘍が陽性描画される事より，腫瘍の陽性像が血液プールによるものではないかとの疑問がもたれるが，^{99m}Tc 或は^{131}I 標識ヒト血清アルブミンのシンチグラムにおいて，腫瘍はいずれも陽性描画されず，腫瘍の早期陽性描画は血液プールによるものではなくて，標識抗体の腫瘍親和性，あるいは特異性の高さによるものであると思われる．この様に特異性，親和性の高い抗体を選択すれば，標識抗体単独でも明瞭な腫瘍陽性像が，抗体投与後早期より得られる可能性があると思われる．

腫瘍の大きさと描出能について検討してみると，本研究においては，腫瘍は小さなものでは0.17 gのものから大きなものでは5.8gのものまで，大きさの大小を問わず，全例明らかな陽性像として描出されている．したがって今回の様な実験動物系では，腫瘍の陽性描画の条件として，腫瘍の大きさは，必ずしもあまり問題にならないのではないかと思われた．

次に，CEA や AFP 等癌胎児性蛋白に対する抗体を用いたイメージングを行う場合，血中にこれらの抗原が存在する事が問題になる．まず血中の抗原が少ない場合を考えてみると，今回の研究で用いた肝細胞癌(NuE)は血清中 AFP 値が非常に低く，血清診断においては，肝細胞癌の存在診断は非常にむずかしいが，シンチグラフィを施行すると血清中 AFP 値の低い肝細胞癌（NuE）移植ヌードマウスにおいても明瞭な腫瘍陽性イメージングが得られた．すなわち，血清診断にて肝細胞癌の存在診断が困難な症例においても，腫瘍の局在診断が行える可能性が示唆され，臨床的有用性は非常に高いものと考えられた．逆に，投与した抗体量が血中抗原量に比して，著しく少ない antigen exess の状態，すなわち，血清中 AFP 値が高値の肝細胞癌（Li-16）においても，標識抗体の腫瘍への集積が認められた．Goldenberg ら[37]は，^{131}I 標識抗 CEA 抗体を用いた腫瘍イメージン

グで抗原量（血清CEA値）や，標識抗体量に関係なく，腫瘍の陽性イメージングが得られたと報告しており，小路[38]，石井ら[39]は投与された^{131}I標識抗AFP抗体が，血清中AFP値を中和するのに必要な理論的抗体量よりはるかに少ない抗体を投与した場合でも，freeの^{131}I標識抗体が血中に存在するという報告を行っている．また，血中の抗原は抗体の腫瘍への集積の妨げにはならないとの報告[40]もあり，血中の分泌抗原と細胞膜上，或は細胞膜中の抗原とは抗原決定基の構造が異なっているのではないかとも推測される．この様に血清中AFP値が非常に高い症例でも腫瘍の局在診断がradioimmunodetectionにより可能かもしれない．

本研究では^{125}I，^{131}Iにて抗AFP MoAbの標識を行い，いずれも明らかな腫瘍陽性イメージングが得られたが，^{125}I標識抗AFP MoAbと，^{131}I標識抗AFP MoAbとを比較してみると必ずしも同じ体内分布をとらず，^{131}I標識抗体の方が^{125}I標識抗体にくらべて腫瘍への集積が劣っていた．この原因としては標識用^{131}I試薬の純度や標識方法，あるいは^{131}Iがβ-emitterであり抗体活性を障害する事などが考えられ，標識条件の検討や症例によってはsubtractionが必要な場合もありうると思われる．

そこで抗体を標識する標識方法および放射性核種について検討を行ってみると，従来，蛋白の標識法としては，クロラミンT法を始めとして，放射性ヨードに対する種々の標識法が一般的に確立されている．今回，我々はクロラミンT法及びラクトペルオキシダーゼ法により抗体の標識を行い，両者の体内挙動を比較してみた．ラクトペルオキシダーゼ法により標識した抗体は体内挙動が不安定で遊離のヨードを生じやすく，腫瘍への集積はクロラミンT法に劣る結果が得られた．クロラミンT法は標識率は高いが抗体活性が損なわれ易いと一般的に言われているが，標識条件を考慮すれば十分に高い抗体活性が保持される[41)~43)]事から標識方法の簡便なクロラミンT法によってヨード標識が可能と思われる．また現在臨床的に主として用いられている^{131}Iは，γ線のエネルギーピークが高いため必ずしもガンマカメラによる撮像に適してはいない等の問題点がある．したがって描画特性（imaging characterics）のより優れた核種による腫瘍イメージングが必要となる．その候補として第一に^{123}Iが考えられている[44]．^{123}Iであれば従来確立されている標識法で簡便に抗体の標識が行え，ガンマカメラに適したエネルギーのγ線を放出するために良好な画像が得られる等の利点を持っている．本研究の如く，標識抗体投与後早期より腫瘍の陽性像が得られる場合には，半減期が13時間と短くても，臨床的に十分使用可能である．一方において^{99m}Tc，^{67}Ga，^{111}Inなどの放射性金属核種と抗体とをdeferoxamineやDTPAなどのいわゆる“bifunctional chelating agent”を用いて標識する方法[45)~50)]が開発されてきている．これらの核種は^{123}I同様，β線を放出せずガンマカメラに適したエネルギーピークを持ち，新しい腫瘍イメージング法として期待されている．しかし，我々の経験でも^{111}In等のような金属核種は肝への集積が非常に高くなってしまうため，肝内での腫瘍の局在診断には限界があると思われるが，他方において放射性ヨードの様に生体内での脱ヨード化[51]がなく，抗体との結合が強い事から，腫瘍への集積性に優れているとの報告[52]もあるので，肝外での腫瘍の検出には放射性ヨードより優れていると思われる．このように標識核種を選択する事によって肝外の腫瘍の陽性描画において^{67}Ga-citrateを越える可能性が考えられる．

一方，実験動物系では異種のIgGの他に色素，高分子物質など種々の物質が非特異的に腫瘍に集積する事が知られており[53]，これは腫瘍内の出血，壊死巣等に抗体が非特異的にとりこまれる事によると考えられる．抗AFP抗体にしても，抗AFP抗体が腫瘍細胞表面や細胞質内に局在したとの報告[12)54)]に対し，むしろ細胞間隙や腫瘍壊死部に結合していたという報告[55]もある．本研究においてもオートラジオグラフィを見ると，腫瘍の壊死部にも標識抗体の分布が一部認められており，抗原抗体反応に基づく特異的な腫瘍細胞への抗AFPモノクローナル抗体の集積の他に，非特異的な抗体の腫瘍への集積も一部関与しているとも思わ

れ，抗体の腫瘍への集積の機序や，腫瘍細胞及び腫瘍組織内抗原と抗体の結合の機序について，より詳細な基礎的研究が必要と思われる．

従来，腫瘍スキャン製剤として広く臨床的に用いられている^{67}Ga-citrateとの比較を行ってみると，^{67}Ga-citrateでは，標識抗体を投与したものと比べ，腫瘍のみならず肝が非常に強く描出され腫瘍/肝臓比は1.0以下であり，従来報告[56)~58)]されている値とほぼ同様の値を示し，肝内での肝細胞癌の陽性描画ならびに検出は必ずしも容易ではないと思われた．一方，^{111}In標識抗体では肝臓集積性が問題となるが，放射性ヨード標識抗体では^{67}Ga-citrateと比べ高い腫瘍/肝臓比が得られ肝内での肝細胞癌の陽性描画，検出に本法は有用と思われる．腫瘍/血液比，腫瘍集積率（%/g）でみると^{67}Ga-citrateの方が高い値を示しているとはいうものの，腫瘍特異性の面ではradioimmunodetectionに遠く及ばない．

現在までに各種の抗体を用いたradioimmunodetectionの臨床応用が諸外国で行われ[59)~61)]，本邦においても悪性黒色腫[62)~64)]やCEA[65)]などに対するMoAbおよびAFPに対するPoAb[66)67)]を使用したヒトにおける臨床結果が報告されてきており，標識抗体の臨床使用基準[68)]なども提唱されている．本法によって腫瘍が陽性描画された場合には，^{67}Ga-citrateと比べて，その臨床的意義は非常に高いものと思われ，各種の抗体を用いることにより，腫瘍の局在診断がよりいっそう向上することが望まれる．しかし，現在用いられている抗体は異種免疫グロブリンであり，現在までにアナフィラキシー等の副作用は診断に用いる程度の抗体量では認められていないし，治療量として1,500mgを使用した場合でも，軽症で一過性であると報告[69)]されてはいるが，頻回に反復して施行する場合は，免疫複合体による副作用の危険性を常に考慮する必要がある．又，マウスMoAbでは，MoAbの生産過程においてウイルスの混入などの危険性も考えられるので，ヒトMoAb抗体を用いることが望ましいと考えられる．その一方において，標識抗体は他の組織と比べclearanceが遅く，腫瘍中に留まりやすい事を利用して，β-emitterである^{131}Iや^{90}Yを用いてradioimmunodetectionのみならずradioimmunotherapy[70)]が可能であり，さらにこれらの核種と抗体と抗癌化学療法剤とをリポソーム封入体[71)72)]やアルブミンとの多鎖結合体[73)]を用いる事により結合させた，いわゆるミサイル療法あるいはradiochemoimmunotherapyも可能と思われ，今後の成果が期待される．

V. 結　語

従来使用されてきた抗AFPモノクローナル抗体より特異性の高いと思われる，抗AFPモノクローナル抗体（19F12）を用いて腫瘍イメージングの基礎的検討を行った．

1）肝細胞癌は放射性ヨード標識モノクローナル抗体投与後，1日目の早期より陽性描画され，経日的にバックグランドが低下し，腫瘍の陽性像が明瞭となった．

2）投与後8日目での腫瘍/血液比，及び腫瘍/肝臓比は，肝細胞癌では対照とした胃癌に比べて有意に高い値が得られた．

3）腫瘍スキャン製剤として広く臨床的に使用されている^{67}Ga-citrateでは，肝細胞癌のみならず肝が強く描出されたのに対し，標識モノクローナル抗体では高い腫瘍/肝臓比が得られ，肝内での肝細胞癌の陽性描画あるいは確定診断に本法は有用であると思われた．

稿を終わるに臨み，御指導，御校閲を賜った慶応義塾大学医学部放射線医学教室橋本省三教授に深謝致します．又，直接御指導頂いた，久保敦司助教授，中村佳代子博士に深い謝意を表わし，更に研究に多大の御援助を賜った慶応義塾大学生理学教室塚田裕三教授，高坂新一助教授，藤城正敏助手，および三菱化成，長池一博博士，細川斉子，安田雅美両女史に深く感謝します．また撮像に御協力頂いた慶応義塾大学病院技術室桜田潤二，岡野義幸両技師に心より感謝致します．

なお本論文の要旨は第4回世界核医学会（昭和61年アルゼンチン・ブエノスアイレス）第25回日本核医学会総会（昭和60年徳島）および第44回日本癌学会総会（昭和60年東京）において発表した．また本研究に際し，慶応医学会（昭和59，60年度）の助成を受けた，記して謝意を表します．

文　献

1) Kahn, H.: Die Ablagerung von aktivem Wismut in malignen Tumoren. Strahlenther., 37: 751—766, 1930

2) Edwards, C.L. and Hayes, R.L.: Tumor scanning with ^{67}Ga citrate. J. Nucl. Med., 10: 103—105, 1969
3) 東　与光，池本眞一，久田太郎，中山義之，鈴木慎二，加藤秀夫，棚田　勲，村田　晃，杉山道雄，大下寿隆：^{67}Ga-citrateによる癌の診断（第1報）．核医学，6: 217—226, 1969
4) Spar, I.L., Goodland, R.L. and Bale, W.F.: Localization of ^{131}I labeled antibody to rat fibrin in transplantable rat lymphosarcoma. Proc. Soc. Exper. Biol. and Med., 100: 259—262, 1959
5) Day, E.D., Planinsek, J.A. and Pressman, D.: Localization in vivo of radioiodinated antirat fibrin antibodies and radioiodinated fibrinogen in the Murphy rat lymphosarcoma and in other transplanted rat tumors. J. Natl. Cancer Inst., 22: 413—426, 1959
6) Dewey, W.C., Bale, W.F., Rose, R.G., et al.: Localization of antifibrin antibodies in human tumors. Acta Un. Int. Cancer, 19: 185—196, 1963
7) Goldenberg, D.M., Preston, D.F., et al.: Photoscan localization of GW-39 tumors in hamsters using radiolabeled anticarcinoembryonic antigen immunoglobulin G. Cancer Res., 34: 1—9, 1974
8) Goldenberg, D.M., Kim, E.E., et al.: Radioimmunodetection of cancer with radioactive antibodies to carcinoembryonic antigen. Cancer Res., 40: 2984—2992, 1980
9) Prismus, F.J., Wang, R.H., et al.: Localization of human GW-39 tumors in hamsters by radiolabeled heterospecific antibody to carcinoembryonic antigen. Cancer Res., 33: 2977—2982, 1973
10) Hoffer, P.B., Lathrop, K., et al.: Use of ^{131}I-CEA antibody as a tumor scanning agent. J. Nucl. Med., 15: 323—327, 1973
11) Mach, J.P.: Specificity of tumor localization of radiolabeled anti-CEA antibodies and their fragments in patients with carcinoma. VIII th Meeting of International Society for Oncodevelopmental Biology and Medicine, Sept. 1980.
12) Koji, T.: Localization of radioiodinated antibody to alpha-fetoprotein in rats with transplanted hepatocellular carcinoma. Oncodevelopmental Biology and Medicine, 1: 359—368, 1980
13) Koji, T., Ishii, N., Munehisa, T., et al.: Localization of radiolabeled antibody to alpha-fetoprotein in hepatoma transplanted in rats and a case report of alpha-protein antibody treatment of a hepatoma patient. Cancer Res., 40: 3013—3015, 1980
14) Goldenberg, D.M., Kim, E.E. and DeLand, F.H.: Human chorionic gonadotropin radioantibodies in the radioimmunodetection of cancer and for disclosure of occult metastases. Proc. Natl. Acad. Sci. U.S.A., 78: 7754—7758, 1981
15) Köhler, G. and Milstein, C.: Continuous cultures of fused cells secreting antibody of predefined specificity. Nature, 256: 495—497, 1975
16) Keenan, A.M., Colcher, D., Larson, S.T., et al.: Radioimmunoscintigraphy of human colon cancer xenografts in mice with radioiodinated monoclonal antibody B72.3. J. Nucl. Med., 25: 1197—1203, 1984
17) Colcher, D., Zalutsky, M., Kaplan, W., et al.: Radiolocalization of human mammary tumors in athymic mice by a monoclonal antibody. Cancer Res., 43: 736—742, 1983
18) Colcher, D., Hand, P.H., Nuti, M., et al.: A spectrum of monoclonal antibodies reactive with human mammary tumor cells. Proc. Natl. Acad. Sci., 78: 3199—3203, 1981
19) Khaw, B.A., Strauss, H.W., et al.: Sequential imaging of Indium-111-labeled monoclonal antibody in human mammary tumors hosted in nude mice. J. Nucl. Med., 25: 592—603, 1984
20) Fawwaz, R.A., Wang, T.S.T., et al.: Immunoreactivity and biodistribution of Indium-111-labeled monoclonal antibody to a human high molecular weight melanoma associated antigen. J. Nucl. Med., 26: 488—492, 1985
21) Beaumier, P.L., Krohn, K.A., et al.: Melanoma localization in nude mice with monoclonal Fab against p. 97. J. Nucl. Med., 26: 1172—1179, 1985
22) Mach, J.P., Buchergger, F., Forni, M., et al.: Use of radiolabelled monoclonal anti-CEA antibodies for the detection human carcinomas by external photoscanning and tomoscintigraphy. Immunology Today, 2: 239—249, 1981
23) 近藤征文：抗CEAモノクローナル抗体のCEA産生性肝癌に対する集積性．肝臓，26: 1337—1345, 1985
24) 阪原晴海，遠藤啓吾，中島鉄夫，他：標識抗ヒトα-Fetoprotein抗体を用いる腫瘍イメージングの基礎的検討—第2報．モノクローナル抗体IgGとF(ab')$_2$分画の比較—．核医学，22: 377—382, 1985
25) 細川斉子，長池一博：抗ヒトAFPマウスモノク

ローナル抗体（19F12）による肝癌細胞株中のAFPの認識．生物物理化学，28：126，1984(Abst.)

26) Hirohashi, S., Shimosato, Y., et al.: Production of α-fetoprotein and normal serum proteins by xenotransplanted human hepatoma in relation to their growth and morphology. Cancer Res., 39: 1819—1828, 1962

27) 村松　実，細川斉子，長池一博：抗ヒトAFPマウスモノクローナル抗体の作製とリシンA鎖結合体の細胞障害性．生物物理化学，28：86，1984 (Abst.)

28) Hunter, W.M. and Greenwood, F.C.: Preparation of iodine-131 labeled human growth hormone of high specific activity. Nature, 194: 495—496, 1962

29) Greenwood, F.C., Hunter, W.M. and Glover, J. S.: The preparation of ^{131}I-labeled human growth of high specific radioactivity. Biochem. J., 89: 114—123, 1963

30) Hisada, K., Hiraki, T. and Ohba, S.: Positive delineation of human tumors with ^{131}I-human serum albumin. J. Nucl. Med., 7: 41—49, 1966

31) Hunter, W.W. Jr. and Riccobono, X.J.: Clinical evaluation of ^{111}In for localization of recognized neoplastic disease. J. Nucl. Med., 11: 328—329, 1970

32) Hisada, K., Tonami, N., Hiraki, T., et al.: Tumor scanning with ^{169}Yb-citrate. J. Nucl. Med., 15: 210—212, 1974

33) 利波紀久，久田欣一：^{201}Tl-chlorideによる臨床腫瘍スキャンニング．Radioisotope, 25: 829—831, 1976

34) Green, A.J., Richard, H.J., Bagshawe, K.D., et al.: Analysis of radioimmunodetection of tumors by the subtraction technique. J. Nucl. Med., 25: 96—100, 1984

35) Wahl, R.L., Parker, C.W. and Philpott, G.W.: Improved radioimaging and tumor localization with $F(ab')_2$. J. Nucl. Med., 24: 316—325, 1983

36) Begent, R.H.J., Keep, P.A. and Green, A.J.: Liposomally entrapped second antibody improves tumor imaging with radiolabelled (first) antitumor antibody. Lancet, II: 739—742, 1982

37) Goldenberg, D.M., Deland, F., et al.: Use of radiolabeled antibodies to carcinoembryonic antigen for the detection and localization of diverse cancers by external photoscanning. New Engl. J. Med., 298: 1384—1388, 1978

38) 小路敏彦，石井伸子，湊久竜夫：抗AFP抗体による肝癌の治療．第4回AFP抗血清協議会記録，37—43, 1981

39) 石井伸子，塚田　裕，平井秀松，他：放射標識AFP抗体による癌の局在診断．日本癌学会総会記事，40: 61—69, 1982

40) Prinmus, F.J., Bennett, S.J., Kim, E.E., et al.: Circulating immune complexes in cancer patients receiving goat radiolocalizing antibodies to carcinoembryonic antigen. Cancer Res., 40: 497—501, 1980

41) 阪原晴海，遠藤啓恋，中島鉄夫，他：標識抗ヒトα-fetoprotein抗体を用いる腫瘍イメージングの基礎的検討—第1報．ヨード標識による抗体活性の変化．核医学，21: 805—812, 1984

42) Lefkowitz, J.R., Roth, J., Pricer, W., et al.: ACTH receptors in the adrenal: Specific binding of ACTH-^{125}I and its relation to adenyl cyclase. Proc. Natl. Acad. Sci. U.S.A., 65: 745—752, 1970

43) Goldfine, I.D., Amir, S.M., Peterson, A.W., et al.: Preparation of biologically active ^{125}I-TSH. Endocrinology, 95: 1228—1233, 1974

44) Epenetos, A.A., Britton, K.E., Bodmer, W.F., et al.: Targeting of iodine-123-labelled tumor-associated monoclonal antibodies to ovarian, breast, and gastrointestinal tumors. Lancet, 6: 999—1004, 1982

45) Hanatowich, D.J., Layne, W.W. and Childs, R. L.: The preparation and labeling of DTPA-coupled albumin. Int. J. Appl. Radiat. Isot., 33: 327—332, 1982

46) Paik, C.H., Murphy, M.A., et al.: Factors influencing DTPA conjugation with antibodies by cyclic DTPA anhydride. J. Nucl. Med., 24: 1158—1163, 1983

47) Childs, R.L. and Hanatowich, D.J.: Optimum conditions for labeling of DTPA-coupled antibodies with Technetium-99m. J. Nucl. Med., 26: 293—299, 1985

48) Endo, K., Furukawa, T., Ohmomo, Y., et al.: Perparation of Ga-67 labeled monoclonal antibodies using deferoxamine as a bifunctional chelating agent. J. Nucl. Med., 25: 56, 1984 (Abst.)

49) Sakahara, H., Endo, K., Nakajima, T., et al.: Indium-111 labeled monoclonal antibodies (Ab): The effect of DTPA conjugation on the Ab activity and tissue distribution. J. Nucl. Med., 25: 113, 1984 (Abst.)

50) 古川高子，遠藤啓吾，鳥塚莞爾：ガリウム標識抗体を用いる腫瘍のradioimmunodetection：ガリウム標識の抗体活性に及ぼす影響について．核医学，23: 337—343, 1986

51) Carrasquillo, J.A., Larson, S.U., et al.: Imag-

ing of cutaneous T-cell lymphoma with monoclonal antibodies. 核医学, 22：1104, 1985(Abst.)
52) 阪原晴海, 遠藤啓吾, 他：111In 標識モノクローナル抗体による radioimmunoimaging. 日本癌学会総会記事, 44：119, 1985(Abst.)
53) Duran-Raynals, F.: Studies on the localization of dyes and foreign proteins in normal and malignant tissues. Am. J. Cancer, 35：98—107, 1939
54) 山口俊晴, 平井秀松：抗 alpha-fetoprotein 抗体の肝癌細胞への到達性に関する免疫組織化学的検討. 癌と化学療法, 9：43—46, 1982
55) 山下邦康：抗 CEA 抗体および抗 AFP 抗体の肝癌への結合性に関する研究. 肝臓, 24：1160—1168, 1983
56) Larson, S.M.: Mechanism of localization of Gallium-67 in tumors. Semin. Nucl. Med., 8：193—203, 1978
57) Chauncey, D.M., Halpern, S.E., Alazraki, N.P., et al.: Tumor model studies of ^{131}I-tetracycline and other compounds. J. Nucl. Med., 17：274—281, 1975
58) Zayas, F., Oliva, J., Lastra, G., et al.: ^{67}Ga-citrate distribution in solid hepatoma 22. Eur. J. Nucl. Med., 9：157—160, 1984
59) Chatal, J.F., Saccavini, J.C., et al.: Immunoscintigraphy of colon carcinoma. J. Nucl. Med., 25：307—314, 1984
60) Moldfsky, P.J., Powe, J., Koprowski, H., et al.: Metastatic colon carcinoma detected with radiolabeled F(ab')$_2$ monoclonal antibody fragments. Radiology, 149：549—555, 1983
61) Berche, C., Mach, J.P., Tubiana, M., et al.: Tomoscintigraphy for detecting gastrointestinal and medullary thyroid cancers: First clinical results using radiolabelled monoclonal antibodies against carcinoembryonic antigen. Br. Med. J., 285：1447—1451, 1982
62) 小山田日吉丸：^{111}In 標識モノクローナル抗体によるヒトのメラノーマイメージングの試み. 日本医放会誌, 46：233, 1986(Abst.)
63) 石井勝巳：^{111}In 標識モノクローナル抗体による悪性メラノーマのイメージング. 核医学, 22：1271, 1985
64) 阪原晴海, 遠藤啓吾：In-111 標識モノクローナル抗体を用いる悪性黒色腫イメージング. 日本医放会誌, 46：233, 1986(Abst.)
65) 伊藤和夫, 秦　温信, 他：^{131}I 標識抗 carcinoembryonic antigen (CEA) 抗体を用いた腫瘍シンチグラフィ. 核医学, 22：901—905, 1985
66) 柳沢宗利, 三木　誠, 平井秀松：AFP 産生ヒト生殖細胞腫瘍の実験的研究. 放射性ヨード標識抗ヒト AFP 特異抗体による腫瘍イメージングについて. 日泌尿会誌, 72：1559—1598, 1981
67) 小泉　潔, 油野民雄, 久田欣一：^{131}I 標識抗 α-fetoprotein (AFP) 抗体を用いた肝癌免疫イメージング. 核医学, 23：397—401, 1986
68) 飯尾正宏：標識抗体の臨床使用基準：新薬開発研究事業. 核医学診断薬剤開発研究班, 3—4, 1984
69) 内野純一, 平井秀松：抗 AFP 抗体の AFP 産生肝癌に対する効果の臨床的研究. 癌と化学療法, 9：47—53, 1982
70) Hanatowich, D.J., Virzi, F. and Doherty, P.W.: DTPA-coupled antibodies labeled with Yttrium-90. J. Nucl. Med., 26：503—509, 1985
71) 今野弘之, 多田隈卓史, 阿部令彦：抗ヒト AFP モノクローナル抗体結合, adriamycin 封入リポソームの抗腫瘍効果. 日本癌学会総会記事, 42：114, 1983(Abst.)
72) 鈴木啓一朗, 多田隈卓史, 阿部令彦：抗ヒト AFP モノクローナル抗体結合, adriamycin 封入リポソームの生体内動態. 日本癌学会総会記事, 43：256, 1984(Abst.)
73) 梅本直司, 高橋　豊, 塚田　裕：血清アルブミンを中間支持体とする抗 AFP 抗体—MMC 複合体の AFP 産生ヒト胃癌/ヌードマウスに対する抗腫瘍効果. 日本癌学会総会記事, 44：120, 1985(Abst.)