The University of Osaka
Institutional Knowledge Archive

Title	Half Fourier Single Shot Fast Spin Echo法を用いたDynamic Magnetic Resonance Dacryocystography
Author(s)	竹原, 康雄; 栗橋, 克昭; 礒田, 治夫 他
Citation	日本医学放射線学会雑誌. 1998, 58(9), p. 524-526
Version Type	VoR
URL	https://hdl.handle.net/11094/19787
rights	
Note	

The University of Osaka Institutional Knowledge Archive : OUKA

https://ir.library.osaka-u.ac.jp/

The University of Osaka

Half Fourier Single Shot Fast Spin Echo法を用いた Dynamic Magnetic Resonance Dacryocystography

竹原　康雄[1)]　栗橋　克昭[2)]　礒田　治夫[1)]　磯貝　聡[1)]　小平　奈美[1)]
杉山　雅洋[1)]　小澤福示郎[1)]　増永　初子[1)]　金子　昌生[1)]　野崎　敦[3)]

1)浜松医科大学放射線医学教室　2)栗橋眼科　3)GE横河メディカルシステムス

Dynamic Magnetic Resonance Dacryocystography Using Half Fourier Single Shot Fast Spin Echo Sequence

Yasuo Takehara[1)], Katsuaki Kurihashi[2)], Haruo Isoda[1)], Satoshi Isogai[1)], Nami Kodaira[1)], Masahiro Sugiyama[1)], Fukujirou Ozawa[1)], Hatsuko Masunaga[1)], Masao Kaneko[1)] and Atsushi Nozaki[3)]

Dynamic magnetic resonance dacryocystography (MRD) was implemented using 1.5T superconductive imager with a standard head coil. Prior to MRD, a pair of polyethylene microcatheters were inserted into the lower lacrimal canaliculi. Injecting a mixure of 6 ml of saline and 4 ml of xylocaine (0.5%) as a substitute for contrast medium, repeated measurement of thick section heavily T2 weighted image using half Fourier single shot fast spin echo (SSFSE) sequence was performed. MRD could well depict the pathologies of the lacrimal sac and the lacrimal duct in five cases of epiphora. It pinpointed the level of lacrimal duct obstruction, which was confirmed by both X-ray dacryocystography and intraoperative findings. Dynamic MRD is a reliable method of diagnosing nasolacrimal duct obstruction without using ionizing radiation or chemical contrast medium.

Research Code No. : *504.9*

Key words : *Nasolacrimal Duct, MR imaging*

Received Mar. 19, 1998; revision accepted Jun. 18, 1998

1) Department of Radiology, Hamamatsu University School of Medicine
2) Kurihashi Eye Clinic
3) GE Yokogawa Medical Systems

はじめに

流涙は眼科外来受診患者の多くが訴える症状であり，常に顔面に涙が溢れ出ることによる社会生活上の不都合を生じるのみならず，流涙の程度が強い時は視力障害を来す．また，流涙の原因は大抵の場合には良性の涙道閉塞が原因であるが，時に悪性腫瘍による涙道閉塞の結果として，出現することもあり，診断にあたり，その症状を一概に軽視することは禁物である．

われわれは，水晶体への電離放射線被曝がなく，しかも特別な造影剤を使用せず，比較的良好な時間分解能で涙道の動的造影が可能なMR dacryocystographyを考案したので報告する．

対象および方法

対象は，流涙を主訴とし，眼科外来を受診した5名(男2名，女3名，平均年齢65歳)である．造影に先立ち，患者の両側下涙点よりピンセットを用いてマイクロカテーテルを挿入して，両前頬部上に粘着テープにて固定した．2本のマイクロカテーテルの基部に3方活栓を接続，10ml disposable plastic syringeを接続し，患者自身によるシリンジのピストン加圧によって，カテーテルを介して両側涙小管から同時に薬液が注入されるようにした．

dynamic MR dacryocysto-graphy (MRD)では，造影剤のかわりに，生理的食塩水7mlに0.5%のキシロカイン溶液を3ml混合して使用した．MRDの撮影はSigna Horizon 1.5T (GE Medical Systems, Milwaukee)上で，standard head coilを装着して施行した．撮像は，fast spin echo法でT2強調横断像を得，これを元に，涙嚢，鼻涙管を含む冠状断面で，20-30mm厚のheavily T2 weighted imageの撮像をhalf Fourier Single Shot Fast Spin Echo sequence (SSFSE)を用いて繰り返す．パラメータは，TR/TE (ms) = 4000/600-1000，FOV = 14cm，256 × 256 matrix，RBW = 62.5kHz．1フレームに要する正味の撮像時間は約1.5秒である．最初の1フレームを撮像後，撮影装置内での生理的食塩水の用手注入を患者に指示し，4秒に1フレームで撮像を開始する．撮像は最

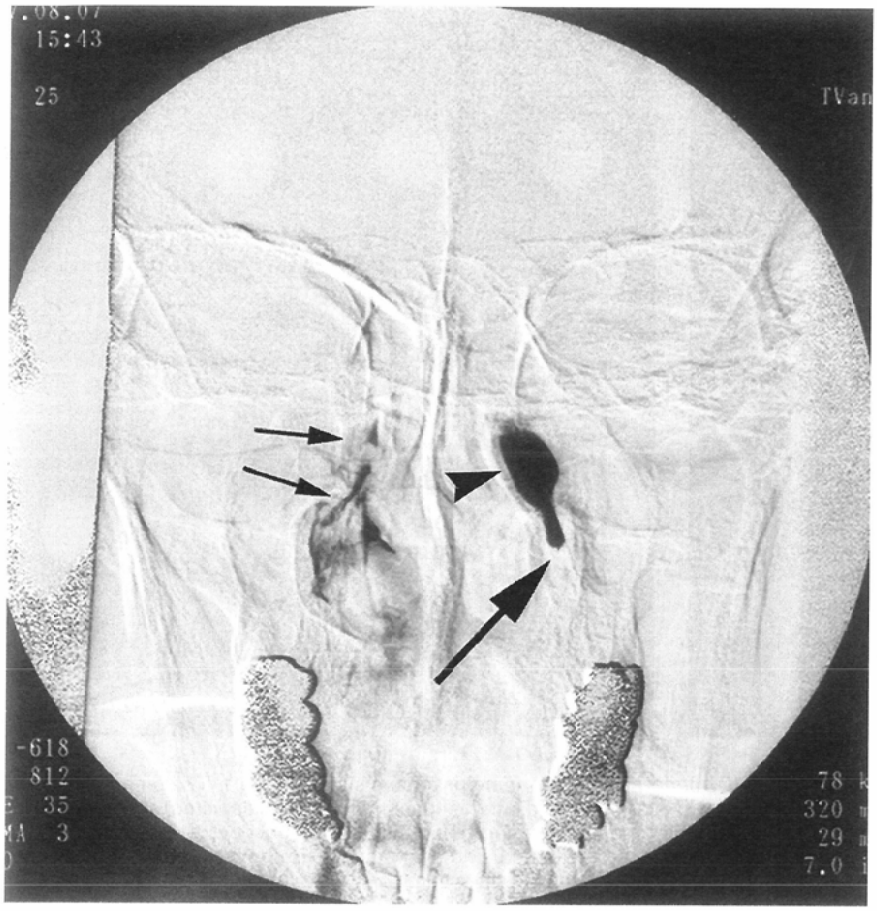

Fig.1　Fifty-eight year old female with left epiphora. Digital subtraction dacryocystography exposed 40 seconds after the commencement of contrast injection clearly delineated the obstructed points in the left lacrimal duct (large arrow). The lacrimal sac was inflated by the pressure injection (arrowhead). Note there is a normal passage in the contralateral side (small arrows).

短でも１分，最長で３分間にわたり繰り返した．位置決めを含めて，全体のMRの検査時間は15分以内であった．

全例でX線dacryocystography（CD）を施行した．撮影は，基本的にCaldwell, Waters, right or left anterior oblique projectionの３方向を造影前後に（管電圧85kV，管電流200mA）で撮影している．うち２例ではdynamic digital subtraction dacryocystography（DSD）を併用している．DSDには，7 inch image intensifierを有する多目的X線テレビ装置とディジタルラジオグラフィ装置を使用した（管電圧78kV，電流320mA）．3.5秒に１フレームで約60秒間の撮影を行った．造影剤の注入はMRDと同様の方式で行い，造影剤としてはオムニパーク350（第一製薬，東京）7mlに１％のキシロカイン溶液を3ml混合して使用した．DSDでは，まず，造影剤を注入しない状態で，マスクイメージを撮像し，撮像開始と共に造影剤の用手注入を患者に指示した．

注入速度は毎分1-2ml程度であり，CD，DSD，MRDともに，撮影は造影剤ないしは生理的食塩水の加圧注入下で行われている．

上記CD，DSDとMRDの所見は２人の放射線科専門医によって，事前情報なく，独立に診断され，その結果が観察者間とmodality間で比較検討された．検査後２週間以内に手術が施行され，閉塞部位，結石，腫瘍の有無等について，術中に肉眼及び手術顕微鏡下で確認された．

結　果

MRD上，涙道閉塞は6/10側にみられ，病側の涙嚢拡大を伴っていた．この所見はX線によるCDまたはDSDと完全に一致した．症状とX線涙道造影の情報に基づき，施行された病側の手術において，涙嚢の拡大，粘液の存在等の術中所見はMRD所見を裏付けるものであった．５例全例において，涙道の閉塞部位の有無と，涙嚢の拡張程度，閉塞のレベル，内部占拠性病変の有無に関する診断結果は観察者間においても，MRDとX線涙嚢造影とのmodality間においても完全に一致し，その結果は手術所見とも一致していた．

考　察

近年，MRIを用いた，電離放射線被曝の無い涙道造影が報告されているが，造影剤としてGd-DTPAを使用するため[1]，造影剤過敏症の患者では使用に制限が生ずる．また，通常，CTやMRIでは，造影後の静的画像が情報として得られるのみである．動態画像としては，X線によるdigital subtractionを用いた涙道造影法（DSD; digital subtraction dacryocystography）が報告されているが[2]，水晶体への電離放射線の連続曝射という不利益がある．SSFSEによるMRDは電離放射線被曝がなく，造影剤を使用しないため，涙嚢

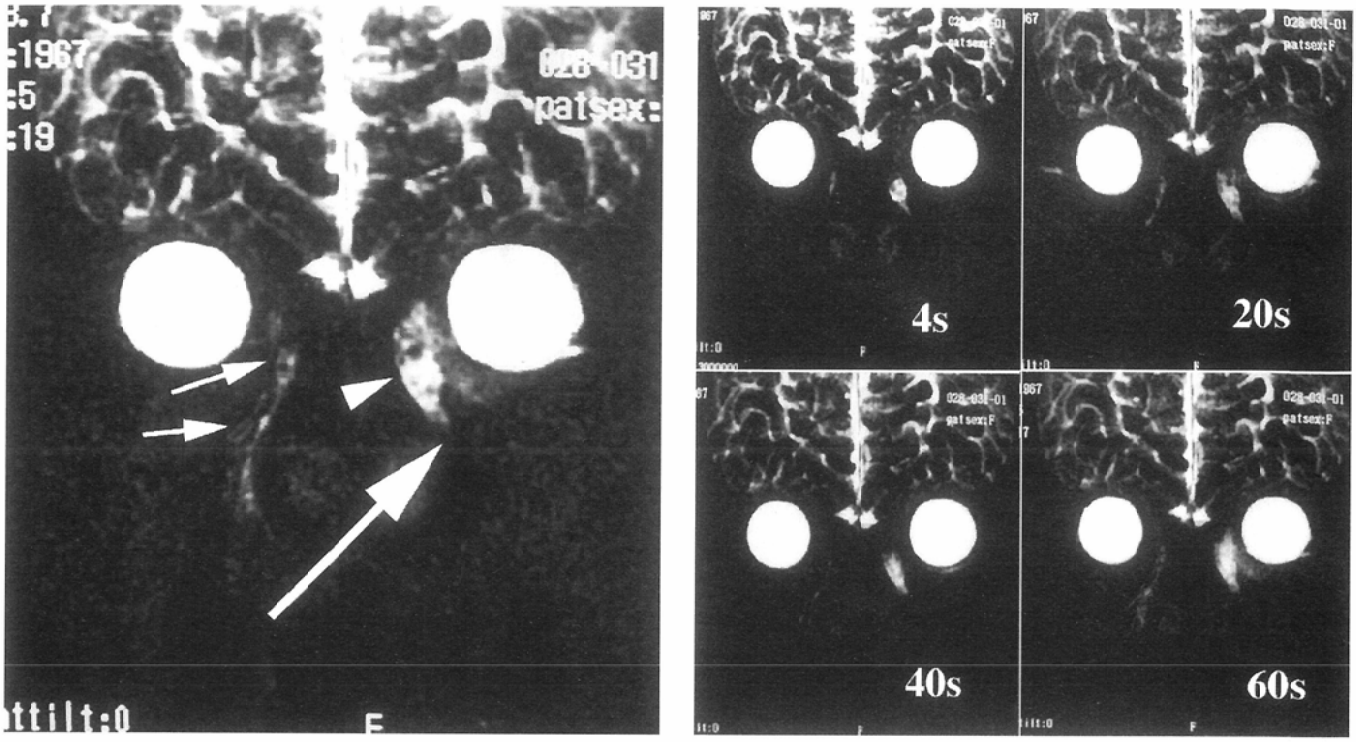

(A) (B)

Fig.2 A: Dynamic magnetic resonance dacryocystgraphy (MRD) performed on the same patient as shown in Fig.1. The presented image was acquired 44 seconds after the injection of saline-xylocaine was started. The dilated left lacrimal sac was depicted (arrowhead), but the passage of the left lacrimal duct was undetectable throughout the repeated imagings. Non-dilated lacrimal duct is shown on the contralateral side. Large arrow: obstructed point. B: Four consecutive images acquired using dyanamic MRD show chronological changes occured in the nasolacrimal duct 4 s, 20s, 40s and 60s after saline-xylocaine mixture injection.

炎を起こしている患部への化学的刺激も最小限である．しかも，時間分解能が良いため，注入時の生理的食塩水の動態(流れの方向，涙嚢の伸展と虚脱，流涙の様子等)を観察することが可能で，加圧時の涙嚢の最大拡張時の状況や涙道の疎通性を知ることが可能である．これは，通常のX線による涙道造影や，MRIやCTといった静的撮像法が，ともすると造影後の至適な撮像タイミングを逃す場合があるのと比べて，信頼性が高い．粘稠度から考えても，本方法は造影剤を用いた造影より，注入が容易であり，涙により近い動態を見ていると考えられる．欠点としては，溢れた涙や生理的食塩水と重なり，涙小管の描出が，造影剤を用いた場合よりも悪いことである．その他，涙小管へのカテーテルの挿入が必要といった技術的問題や，検査手段として比較的高価なMR装置を必要とするという問題があるが，MRの検査時間がきわめて短時間で済むことと，高価な非イオン性造影剤を使用しない点では経済的であるし，カテーテルの挿入も数回のトレーニングで実行可能である．

結　論

Dynamic MRDは造影剤による副作用がなく，水晶体被曝のない検査法であり，至適タイミングでの涙道病変の描出が可能である．その診断精度は少なくとも鼻涙管閉塞診断に関してはCD，DSDに匹敵し，正確である．

文　献

1) Goldberg RA, Heinz GW, Chiu L: Gadolinium magnetic resonance imaging dacryocystography. American Journal of Ophthalmology 115(6): 738-741, 1993

2) Steinkogler FJ, Huber E, Karnel F, et al: Dynamic documentation of digital dacryocystography. Ophthalmic Surgery 24(8): 556-559, 1993