The University of Osaka
Institutional Knowledge Archive

Title	超音波診断による頚部リンパ節転移の検討
Author(s)	内藤, 久美子
Citation	日本医学放射線学会雑誌. 1990, 50(8), p. 918-927
Version Type	VoR
URL	https://hdl.handle.net/11094/19798
rights	
Note	

The University of Osaka Institutional Knowledge Archive : OUKA

https://ir.library.osaka-u.ac.jp/

The University of Osaka

日本医放会誌：50（8），918—927，1990（平2）

超音波診断による頚部リンパ節転移の検討

広島大学医学部放射線医学教室（主任：伊藤勝陽教授）
内　藤　久　美　子

（平成元年11月6日受付）
（平成2年1月10日最終原稿受付）

Analysis of Cervical Metastatic Lymphadenopathy by Ultrasonography

Kumiko Naito
Department of Radiology, Hiroshima University School of Medicine
(Director: Prof. Katsuhide Ito)

Research Code No. : 510.2

Key Words : Ultrasonography, Cervical lymph node, Metastasis

One hundred and eight cervical lymph nodes of 37 patients were evaluated by ultrasonography. All lymph nodes were examined histologically, and among them 63 lymph nodes were metastatic nodes.

If submandibular, submental, mid and inferior internal jugular lymph nodes larger than 8 mm, and superior internal jugular lymph nodes larger than 9 mm had been regarded as metastasis, high sensitivity (92%) was demonstrated.

All of 31 lymph nodes with unclear or irregular margin were metastatic. Eccentric hyperechoic area, which was considered to be the hilus of the lymph node, was observed in 20 nodes. Those were non-metastatic lymph nodes. Otherwise, all of 48 lymph nodes with inhomogeneous internal echoes or with central hyperechoic area and peripheral hypoechoic zone were metastatic.

The in vivo and in vitro ultrasonograms of 25 lymph nodes were compared with histopathological findings. The metastatic region was not differentiated with the remaining area of the lymph node by ultrasonography. Necrosis showed an-, hypo-, iso-, or hyperechoic. Fibrosis showed iso- or hyperechoic. Inhomogeneous internal echoes were proved to be necrosis and fibrosis, and such a lymph node was metastatic. The eccentric hyperechoic area of the non-metastatic lymph node was attributed to fatty tissue.

Ultrasonography was a useful examination for evaluating cervical lymph nodes.

緒　言

近年超音波診断法は，様々な進歩をとげ，応用範囲も多岐にわたっている．その一つに，高周波探触子による表在性疾患への応用があげられる[1)~4)]．頭頚部領域では甲状腺疾患に対する報告が多い．一方，頭頚部の悪性腫瘍において，臨床病期や治療方針決定に際し重要である頚部リンパ節転移の有無は触診で行われることが多い[5)6)]．CT，MRI[7)~10)]による報告もみられるが，画像診断の占める役割は，他の部位ほど大きくないのが現状である．しかし，超音波検査による頚部リンパ節の検出率は触診よりすぐれ[11)12)]，N因子決定，治療効果判定[13)]，さらに腫大リンパ節の鑑別[14)~18)]などにも，その有用性が報告されつつある．

今回，頚部リンパ節転移の有無の判定を目的として，癌転移の有無が病理学的に確認されたリンパ節の超音波像について，大きさ，辺縁の性状，内部構造などを検討した．さらに，摘出されたリ

ンパ節の超音波検査を施行し，術前の超音波像及び病理組織像と対比した．

対象および方法

対象は，頚部郭清術により摘出されたリンパ節に関して転移の有無の病理学的検索がなされ，その大きさ及び位置を参考にして，術前の超音波像との対応が可能であったリンパ節計108個，37症例である．37症例の悪性腫瘍の原発巣の内訳は，舌11例，舌以外の口腔内15例（口腔底5例，口蓋4例，歯肉3例，頬粘膜3例），咽頭6例，唾液腺2例，喉頭1例，以上頭頚部領域が35例であり，残り2例は原発巣不明であった．その組織型の内訳は，扁平上皮癌30例，腺癌3例，未分化癌2例，悪性黒色腫2例であった．

頚部郭清術が施行され，摘出後のリンパ節の超音波検査が可能であった症例は5症例であり，その摘出リンパ節の総数は39個であった．この内25個は，術前の超音波像とも対比可能であった．原発巣の内訳は，口蓋2例，口腔底1例，歯肉1例，咽頭1例で，組織型は，扁平上皮癌4例，悪性黒色腫1例であった．

使用した超音波装置は，アロカ SSD-250，650，日立 EUB-40であり，探触子は5または7.5MHzのリニア電子スキャン探触子を用いた．なお，水浸法として water bath，あるいは Kitecko を適宜併用した．仰臥位頚部伸展位にて，顎下部では下顎骨に平行する面と直行する面で，両頚部は総頚動脈を横断する面と平行する面で，耳下部から鎖骨上部まで走査を行った．検討項目は，リンパ節の大きさ，辺縁の性状，内部構造の3項目である．

摘出リンパ節に関しても同様に，7.5MHz のリニア電子スキャン探触子を用い水浸法にて施行し，その内部構造について病理組織像と対比した．

検定は Wilcoxon test を使用し，分布は box plot で表した．

結　果

(1) 臨床例における検討

リンパ節計108個の内，転移陽性リンパ節は63個(58%)であった．リンパ節の存在部位は，上内深頚リンパ節42個，中及び下内深頚リンパ節47個，顎下及びオトガイ下リンパ節19個であった．このうち，転移陽性リンパ節はそれぞれ32個，15個，17個であった．

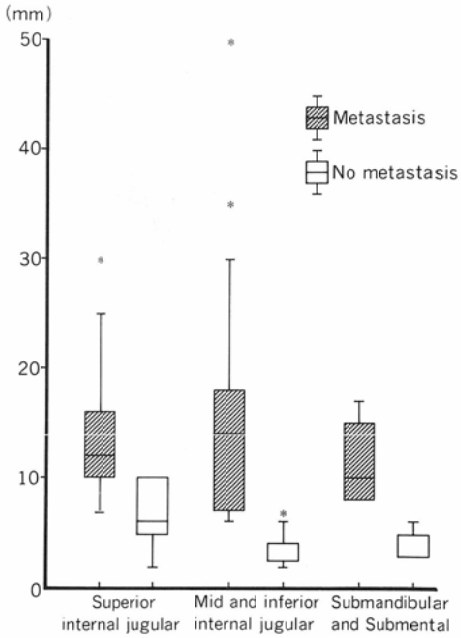

Fig. 1 Shortest diameter of lymph nodes.

まず，リンパ節の大きさ，特に短径について検討した．転移陽性リンパ節63個の短径は，最大50mm，最小6mm，中央値は12mm であったのに対し，転移陰性リンパ節45個の短径は，最大10mm，最小2mm，中央値4mm であった．両者の分布には有意の差が認められ($p<0.005$)，大きなリンパ節ほど転移陽性のものが多くみられた．

次に，リンパ節の存在部位別に大きさを検討した．転移陽性リンパ節の短径の最大値，最小値，中央値は，上内深頚リンパ節が30mm，7mm，12mm，中及び下内深頚リンパ節では50mm，6mm，14mm，顎下及びオトガイ下リンパ節では17mm，8mm，10mm であった．一方，転移陰性リンパ節45個については，それぞれ，上内深頚リンパ節10mm，2mm，6mm，中及び下内深頚リンパ節7mm，2mm，4mm，顎下及びオトガイ下リンパ節6mm，3mm，5mm であった．存在部位別に検討しても，転移陽性と陰性リンパ節の短径は有意差を示した($p<0.01$)（Fig. 1）．

上内深頚リンパ節について，仮に9mm 以上を

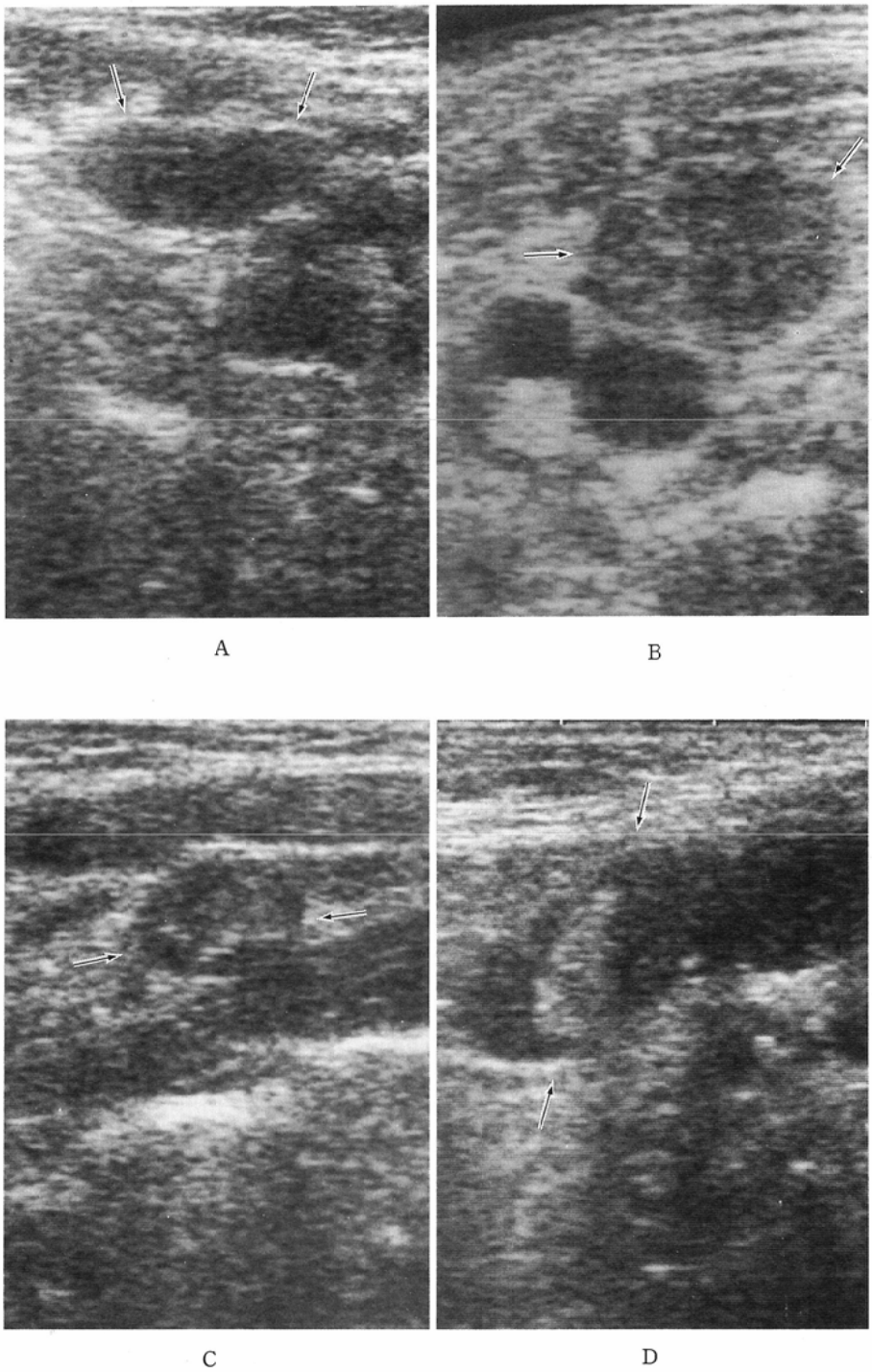

Fig. 2 The margins of lymph nodes (arrows) were categolized as (A) smooth and (B) unclear or irregular.
The internal echo pattern of lymph nodes (arrows) were categorized as (A) homogeneous, (B) inhomogeneous, (C) with central hyperechoic area and peripheral hypoechoic zone, and (D) with eccentric hyperechoic area.

転移陽性とする基準を設定すると，sensitivity 87%，specificity 70%，accuracy 83%と最も高い正診率が得られた．中及び下内深頚リンパ節に関して8mm 以上を転移陽性とすると，それぞれ93%，100%，97%という正診率が得られた．顎下及びオトガイ下リンパ節は，8mm 以上がすべて転移陽性であった．上内深頚リンパ節9mm 以上，中及び下内深頚リンパ節，顎下及びオトガイ下リンパ節8mm 以上を転移陽性とする診断基準が妥当と考えられ，この診断基準による全体の正診率は，sensitivity 92%，specificity 93%，accuracy 92%であった．

辺縁の性状に関しては，平滑と不明瞭或は不整の二つに分類し検討した(Fig. 2A，2B)．転移陽性リンパ節63個中，平滑が32個(51%)，不明瞭或は不整が31個（49%）であったのに対し，転移陰性リンパ節では，45個全例平滑であった（Table 1)．辺縁が不明瞭あるいは不整な場合は，全例転移陽性であった．

転移陽性リンパ節22個を対象とし，辺縁の性状とリンパ節外浸潤の有無に関して検討した．リンパ節外浸潤が認められた16個中，辺縁が不明瞭或は不整であったものは10個（63%)，平滑が 6 個(38%)であった．一方，リンパ節外浸潤が認められなかった 6 個中平滑が 5 個(83%)，不明瞭或は不整が 1 個（17%）であった（Table 2)．辺縁が不明瞭或は不整なリンパ節は，節外浸潤の可能性が示唆された．

内部構造についての検討では，Fig. 2 の如く，(A）均一，(B）不均一，(C）中央に高エコー域を有しその周囲に低エコー帯を有する，(D）偏在する線状域はやや不整形の高エコー域を有する（この高エコー域は，リンパ節門部と考えられる）の 4 群に分類した．転移陽性リンパ節63個中，A 群15個（24%)，B 群36個（57%)，C 群12個（19%）であり，D 群の内部構造を呈したリンパ節は 1 例もなかった．一方，転移陰性リンパ節45個中，A 群25個（56%)，D 群20個（44%)，B 及び C 群に属するリンパ節はなかった（Table 3)．すなわち，B および C 群の内部構造のものは転移陽性リンパ節を，D 群の内部構造のものは，転移陰性リンパ節を示唆するものであった．しかし，転移陽性リンパ節の組織型による内部構造の差異は認めら

Table 1 Margin of Lymph Nodes

	Smooth	Unclear or irregular	Total
Metastasis	32	31	63
No metastasis	45	0	45

Table 2 Margin of Lymph Nodes

	Smooth	Unclear or irregular	Total
Extranodal growth	6	10	16
Intranodal growth	5	1	6

Table 3 Internal Echo Pattern of Lymph Nodes

	A	B	C	D	Total
Metastasis	15	36	12	0	63
No metastasis	25	0	0	20	45

A：Homogeneous B：Inhomogeneous
C：With central hyperechoic area and peripheral hypoechoic zone
D：With eccentric hyperechoic area

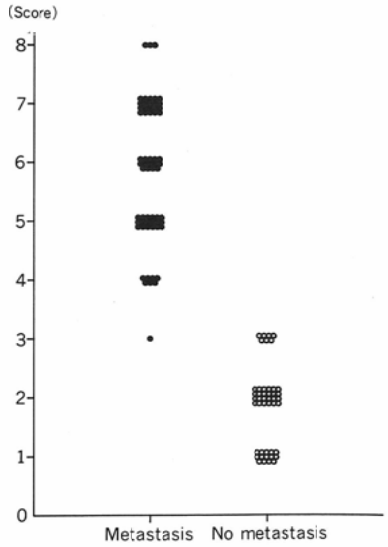

Fig. 3 Scoring for differentiation of metastasis from non-metastasis.

れなかった．

リンパ節の大きさ・辺縁の性状・内部構造から，転移の有無を鑑別する目的で，超音波所見の点数化を試みた．リンパ節の大きさに関しては，短径が5mm 以下は0点とした．短径のみの判定基準，すなわち上内深頚リンパ節は9mm，中及び下内深頚・顎下及びオトガイ下リンパ節は8mm 以上を2点とし，その間を1点とした．辺縁の性状は，不明瞭或は不整なものは3点，平滑なものは1点とした．内部構造は，A 群 B 群 C 群 D 群それぞれ1点2点3点0点とした．この様な点数配分により，臨床例108個の点数化を行うと，Fig. 3 の如く転移陽性は3から8点，転移陰性は1から3点に分布した．4点以上を転移陽性とすると正診率99%となり，この点数化による診断は，非常に有意義なものと考えられた．

(2) 摘出例における検討

摘出リンパ節39個の内部構造を，臨床例と同様 ABCD 4群に分類すると，転移陽性リンパ節8個中5個は B 群，残りの3個は C 群に属した．転移

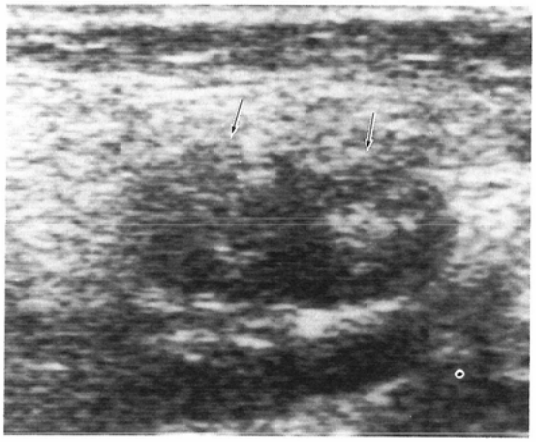

A

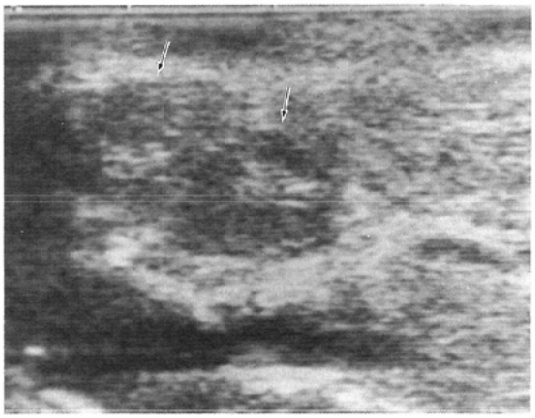

B

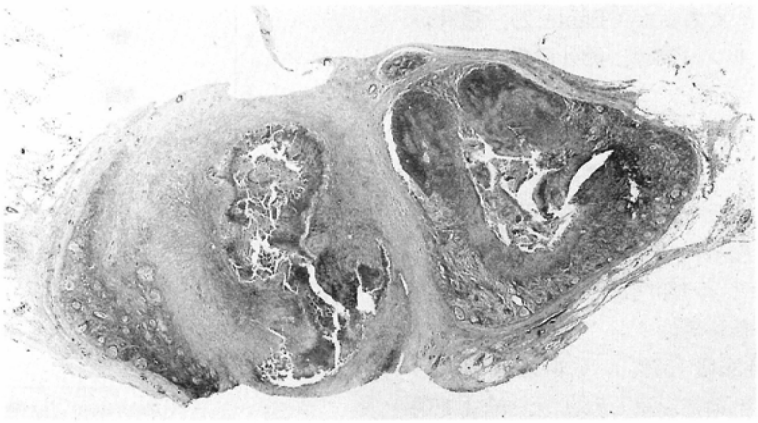

C

Fig. 4　Two superior internal jugular lymph nodes (arrows) with metastasis. A: In vivo ultrasonogram B: In vitro ultrasonogram C: Histological feature
The peripheral hypoechoic zone corresponds to metastatic tumor tissue, fibrosis, and remaining areas of the lymph node. The central hyperechoic areas correspond to necrosis.

陰性リンパ節31個は，A群B群D群がそれぞれ10個，3個，18個であった．これは，臨床例とほぼ同傾向にあった．

術前の超音波像との対応が可能であった25個（転移陽性リンパ節8個，転移陰性リンパ節17個）について，その術前と摘出後の超音波像を比較すると，摘出前後でほぼ同様の画像が得られた．

次に，超音波像と病理組織像を対比した．転移陽性リンパ節8個の内3個の超音波像は，中央が高エコーでその周囲に低エコー帯が認められた．病理組織像で低エコー帯は，腫瘍組織・残存のリンパ節組織・線維化を呈する部分に一致したが，超音波像上での三者の区別は困難であった．中央の高エコー域は，壊死に陥った腫瘍組織に対応していた（Fig. 4）．残り5個の超音波像は，不均一な内部構造を呈していた．その内3個は，内部に数mmから1cm前後のほぼ円形の低エコー域が数個認められ，それらの間は軽度の高エコー域がとりまき，不均一に描出された．病理組織像では，円形の低エコー域は中央に壊死を伴う転移巣を示し，高エコー域は転移に伴う周囲の線維化に一致した（Fig. 5）．さらに，残りの内1個は，低エコー域の中央に無エコー域が認められたが，病理組織像では腫瘍の中央に壊死巣が存在していた．

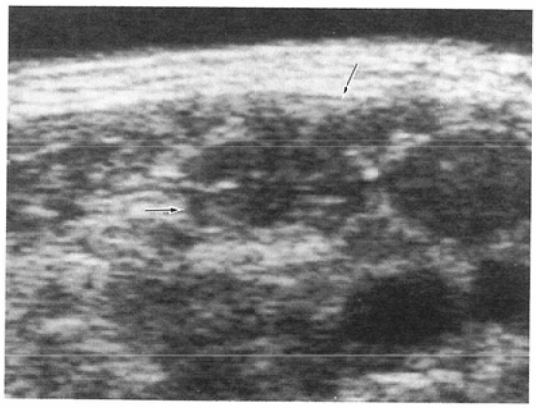

A

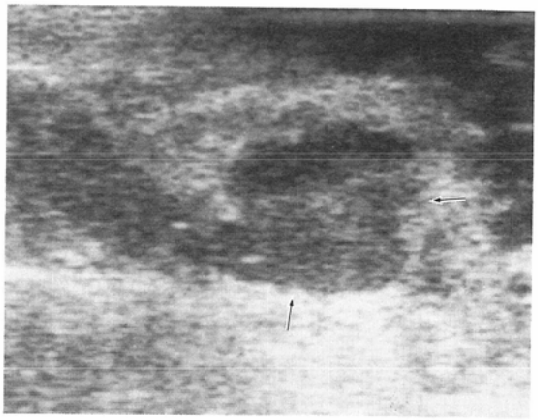

B

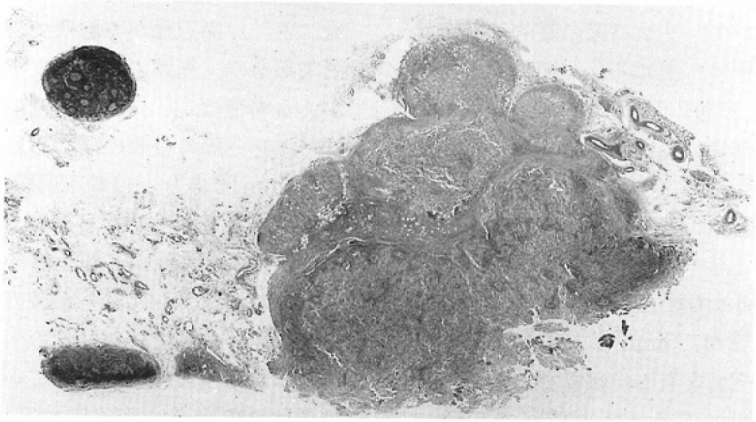

C

Fig. 5 A superior internal jugular lymph node (arrows) with metastasis. A : In vivo ultrasonogram, B : In vitro ultrasonogram, C : Histological feature
The hypoechoic areas correspond to metastatic tumor tissue and hyperechoic areas correspond to fibrosis.

転移陰性リンパ節17個中8個において，偏在しリンパ節外に移行する高エコー域が，脂肪織からなり，リンパ節門部に対応することが確認された．不均一な内部構造を持った3個中2個で，線状に高エコー域が認められた．周囲の低エコー域は出血に，高エコー域は線維化に一致した．残り1個では，低エコー域が認められたが，病理組織像では，リンパ組織の過形成に一致した．

即ち，腫瘍組織と残存するリンパ節組織との区別はできず，腫瘍自体の特異的な超音波像はなかった．しかし，転移陽性リンパ節は，転移に伴う壊死や線維化により，不均一な超音波像を呈した．

考　察

頚部腫瘤の最も多い原因はリンパ節腫脹であるとされている[19]．リンパ節腫脹の原因として，腫瘍性・炎症性・その他とあるが，頻度は腫瘍性特に悪性腫瘍のリンパ節転移が最も多い．しかし，触診上からその良性悪性を鑑別することは困難な場合が少なくない．一方，頭頚部の悪性腫瘍において，頚部リンパ節腫脹の評価は，従来主に触診によりなされていたが，近年超音波・CTなどの画像診断により，客観的評価が可能となった[20)~25)]．特に超音波診断は，簡便である上に描出能も優れ，質的診断においても，その有用性が徐々に認められつつある．

超音波診断において，リンパ節の質的診断すなわち良性悪性の鑑別は，主にリンパ節の大きさによりなされている．三浦ら[26]は，病的リンパ節の大きさについて，確立された判定基準はないとしながらも，jugulodigastric nodeと顎下リンパ節は1.5cm以上，その他のリンパ節は1cm以上を病的とする報告が多いと述べている．またHajekら[27]は，良性悪性の鑑別は困難としながらも，5mm未満のリンパ節は正常で，5mm以上になると炎症性あるいは腫瘍性病変を有し，癌転移を認めた最小のリンパ節は8mmであったと述べている．Brunetonら[11]は横径が8mm以上のものは悪性のリンパ節が疑われるとしており，8ないし10mm以上を転移陽性とする報告が多い．最近ではリンパ節の長径と短径を比較し，転移陽性リンパ節では短径が長径に近づき，類円形になるという報告も散見される[28)~30)]．自験例では短長径比，長径，短径などを検討したが，短径8mm以上を転移陽性の判定基準として採用することにより，最も高い正診率が得られた[31]．今回，上内深頚・中及び下内深頚・顎下及びオトガイ下リンパ節に分けて検討したが，転移陰性リンパ節でも，上内深頚と中及び下内深頚の短径には有意差があり，転移陽性の判定基準もそれぞれ9mm，8mmと上内深頚を大きな値に設定することにより，高い正診率が得られた．Sakaiら[32]も部位別に検討し，内頚リンパ節は9mm以上，顎下・オトガイ下は7mm以上を転移陽性とし，自験例と同様の傾向を報告している．

リンパ節の超音波像の辺縁や内部構造から，転移の有無を検討した報告は少ない．辺縁の性状に関して，転移陽性リンパ節は辺縁明瞭であるとする報告[30)33)]と，不整なものが多いとする報告[34]があり，一定の見解が得られていない．自験例において，辺縁平滑なリンパ節は，それのみで転移の有無の判定は困難であったが，辺縁不明瞭あるいは不整なものは転移陽性と考えられた．転移陽性リンパ節のなかでリンパ節外浸潤の有無は，予後及び治療上大きな影響を及ぼすため，その診断は重要である[35)36)]．3cm以上のリンパ節転移でも，60%はリンパ節外浸潤があるとされる[37]，画像上も，リンパ節辺縁が不鮮明で周囲脂肪層の著明な消失があり，周囲の筋肉や皮下組織の浮腫や肥厚がある場合は，リンパ節外浸潤を疑う[26]．自験例では，リンパ節外浸潤の認められたリンパ節の最小径は8mmであり，辺縁不明瞭或は不整なリンパ節は，小さくてもリンパ節外浸潤が示唆される．一方，false negative即ち超音波像上は辺縁平滑であったが，リンパ節外浸潤の認められたリンパ節は6個存在していた．その内3個は病理組織学的には線維性被膜で覆われていたが，その被膜及び周囲の結合織や筋肉内に腫瘍細胞が認められた．辺縁の平滑さは被膜を示しており，顕微鏡的レベルの腫瘍浸潤は，超音波像では捉えられないためと考えられる．残り3個は，一部に被膜の断裂が認められたが，これが超音波像で描出されな

かったのは，超音波像の分解能の限界によるものと推測されるが，走査上の技術的問題も関与しているかも知れない．また，false positive 即ち辺縁が一部不明瞭であったが，リンパ節外浸潤のなかったリンパ節は1個のみであった．病理組織学的には，超音波像の不明瞭な辺縁に対応する部分が認められなかった．検査時の注意深い観察と，高分解能を有する高周波探触子の使用により，誤診例は減少するかも知れないと考えられる．

内部構造に関しては，自験例において，門部と考えられる高エコー域を有する（D群）リンパ節は20個認められ，全例転移陰性であった．リンパ節門部は被膜が厚く，動静脈・輸出リンパ管・脂肪織が存在するが[38)~40)]，門部の高エコー域は脂肪織を反映している．また実質部分は，リンパ球・形質細胞・細網細胞など多数の細胞が充満しているため，リンパ節門部をとりかこむように，馬蹄状またはドーナツ形の低エコー域として描出される．このようなリンパ節は，転移陰性リンパ節と考えられる．転移陽性リンパ節の病理像は，腫瘍組織・壊死部分・線維化部分・残存するリンパ節組織に分けられる．古田ら[30)]は，超音波像上，腫瘍部分と正常リンパ組織の境界は同定できないとしており，自験例の摘出リンパ節による検討でもその区別は困難であった．そのため，転移の有無を内部構造から判断する場合は，二次的変化である壊死や線維化に注目せざるを得ない．壊死はその状態で，無エコー域や高エコー域を呈するとされる[32)41)]．自験例の摘出リンパ節の検討においても，壊死の部分はB群（不均一）では無ないし低エコー域に，C群（中央に高エコー域を有しその周囲に低エコー域を有する）では高エコー域に描出された．しかし中には，病理像の壊死部分が超音波像上に対応できないリンパ節も存在し，壊死は無エコーから高エコーまで様々なエコーレベルを呈すると考えられる．線維化に関しては，転移陽性リンパ節は，中心部ほど間質成分が増加するため，高エコーになるという報告がある[30)]．自験例では，腫瘍部分と線維化部分との明確な区別が困難なリンパ節もあったが，線維化部分が腫瘍部分よりやや高エコーに描出されたリンパ節もみられた．即ち，壊死や線維化の混在によりリンパ節の内部構造は不均一となり，転移陽性の診断が可能になるものと考えられる．

頚部リンパ節に対し超音波診断を用いることにより，大きさ，内部構造，辺縁の性状に関しての客観的評価が可能となる．従来の大きさだけの判定基準に加え，今回辺縁の性状や内部構造も検討し，総合的な点数化を試みた．これにより，転移の有無の正診率が向上すると考えられた．また，今後治療効果判定や治療後の経過観察にも，超音波診断が応用されるべきと考えられる．

結　語

頚部リンパ節転移の有無の判定を目的として，病理学的に検索された108個のリンパ節の超音波像を検討した．また，摘出された25個のリンパ節について，術前と摘出後の超音波像と病理組織像の対比も行った．

1）リンパ節の存在部位別に検討し，上内深頚リンパ節9mm，中及び下内深頚・顎下及びオトガイ下リンパ節8mm 以上を転移陽性とすると，sensitivity 92%，specificity 93%，accuracy 92%と高い正診率が得られた．

2）辺縁不明瞭或は不整なリンパ節は，転移陽性であり，さらにリンパ節外浸潤も示唆された．

3）内部が不均一か（B群），中央に高エコー域を有し周囲に低エコー域を有するリンパ節（C群）は全例転移陽性であった．反面，リンパ節門部の脂肪織に一致する高エコー域を有するリンパ節（D群）は全例転移陰性であった．

4）リンパ節の短径・辺縁・内部構造の総合評価のため点数化を行い，99%という高い正診率が得られた．

5）摘出リンパ節の超音波像の内部構造と，病理組織像とを対比した．残存のリンパ節組織と腫瘍部分は鑑別が困難であった．壊死は無エコーから高エコーまで様々なエコーレベルを呈し，線維化は高エコー域或は等エコー域を呈する場合があった．即ち，不均一な内部構造は腫瘍の壊死や転移に伴う線維化の混在を示すものであり，これにより転移陽性と診断することが可能であった．

稿を終えるにあたり，御指導御校閲を賜った伊藤勝陽教

授に深甚なる感謝の意を表します．また，症例の提供及び御指導を賜りました耳鼻咽喉科学教室，歯学部第1，第2口腔外科学教室，歯学部口腔病理学教室，歯科放射線学教室，原爆放射能医学研究所生物統計学研究部門の先生方に深謝いたします．また，終始御協力御助言を戴いた教室員各位に，感謝を表します．

文　献

1) 東野英利子，植野　映，角田博子，他：触知不能あるいは困難な甲状腺疾患に対する超音波検査および超音波誘導下穿刺吸引細胞診，超音波医学，16：264—269, 1989
2) 石川隆志，宮本幸夫：7.5MHz 高分解能リアルタイム電子リニア型探触子による乳癌の超音波診断，日本医放会誌，49：15—22, 1989
3) 速水恭子，伊藤勝陽，内藤　晃，他：肩関節の新しい画像診断—コンピュータ断層肩関節造影法及び肩腱板超音波断層法について，広大医誌，36：1115—1121, 1988
4) 南部敏和，篠原正裕，荻野利彦，他：超音波断層による四肢ガングリオンの描出，臨放，34：999—1003, 1989
5) Spiessl B, Beahrs OH, Hermanek P, et al: UICC TNM Atlas, 3rd ed, 1989, Springer-Verlag, Berlin・Heidelberg・New York・London・Paris・Tokyo
6) 日本頭頚部腫瘍学会編：頭頚部癌取扱い規約，1982，金原出版，東京．大阪・京都
7) Stark DD, Moss AA, Gamsu G, et al: Magnetic resonance imaging of the neck. Part I: Normal anatomy. Radiology 150: 447—454, 1984
8) Stark DD, Moss AA, Gamsu G, et al: Magnetic resonance imaging of the neck. Part II: Pathologic findings. Radiology 150: 455—461, 1984
9) Dooms GC, Hricak H, Crooks LE, et al: Magnetic resonance imaging of the lymph nodes: Comparison with CT. Radiology 153: 719—728, 1984
10) 宇野公一，安西好美，有水　昇：頚部(リンパ節)腫瘍，画像診断，8：433—437, 1988
11) Bruneton JN, Roux P, Caramella E, et al: Ear, nose, and throat cancer: Ultrasound diagnosis of metastasis to cervical lymph nodes. Radiology 152: 771—773, 1984
12) Bruneton JN, Normand F, Balu-Maestro C, et al: Lymphomatous superficial lymph nodes: US detection. Radiology 165: 233—235, 1987
13) 長基雅司，桑島　章，瀧俊治，他：超音波診断による頭頚部温熱治療効果の検討，日超医論文集，49：399—400, 1986
14) Hillman BJ, Haber K: Echographic characteristics of malignant lymph nodes. J Clin Ultrasound 8: 213—215, 1980
15) Majer MC, Hess CF, Kolbel G, et al: Small arteries in peripheral lymph nodes: A specific US sign of lymphomatous involvement. Radiology 168: 241—243, 1988
16) Morton MJ, Charboneau JW, Banks PM: Inguinal lymphadenopathy simulating a false aneurysm on color-flow Doppler sonography. AJR 151: 115—116, 1988
17) 山下雅知，比嘉　司，武島正則，他：頚部腫瘤の超音波像，臨放，32：915—919, 1987
18) 西野郁生，森下一夫，尾澤光久，他：顎口腔領域の腫脹リンパ節における超音波断層診断法，日超医論文集，51：111—112, 1987
19) 竹田千里：頚部転移リンパ節，特に原発不明の転移リンパ節．石川七郎 総集編：臨床腫瘍学，186—191, 1982，朝倉書店，東京
20) Mancuso AA, Maceri D, Rice D, et al: CT of cervical lymph node cancer. AJR 136: 381—385, 1981
21) Mancuso AA, Harnsberger HR, Muraki AS, et al: Computed tomography of cervical and retropharyngeal lymph nodes: Normal anatomy, variants of normal, and applications in staging head and neck cancer. Part I: Normal anatomy. Radiology 148: 709—714, 1983
22) Mancuso AA, Harnsberger HR, Muraki AS, et al: Computed tomography of cervical and retropharyngeal lymph nodes: Normal anatomy, variants of normal, and applications in staging head and neck cancer. Part II: Pathology. Radiology 148: 715—723, 1983
23) Reede DL, Bergeron RT: Cervical tuberculous adenitis: CT manifestations. Radiology 154: 701—704, 1985
24) Friedman M, Shelton VK, Mafee M, et al: Metastatic neck disease: Evaluation by computed tomography. Arch Otolaryngol 110: 443—447, 1984
25) Muraki AS, Mancuso AA, Harnsberger HR: Metastatic cervical adenopathy from tumors of unknown origin: The role of CT. Radiology 152: 749—753, 1984
26) 三浦寿美子，多田信平：頚部リンパ節の診断—超音波，CT，MRI—，画像診断，9：251—258, 1989
27) Hajek PC, Salomonowitz E, Turk R, et al: Lymph nodes of the nech: Evaluation with US. Radiology 158: 739—742, 1986
28) 康本真由美，鈴木丈夫，渋谷　均，他：頚部リンパ節の US 像，日超医論文集，51：117—118, 1987

29) 康司則之，小野田昌一，磯野可一：食道癌頚部リンパ節転移における超音波断層法の検討—短長径比(S/L)と癌巣占拠率の関連について—，超音波医学，14：501—509, 1987
30) 古田智彦，江浪博昭，深田代造，他：転移性腫脹表在リンパ節の超音波診断，日超医論文集，49：373—374, 1986
31) 内藤久美子，伊藤勝陽，伊藤祥子，他：頚部リンパ節転移の超音波診断，歯放，29：45—50, 1989
32) Sakai F, Kiyono K, Sone S, et al: Ultrasonic evaluation of cervical metastatic lymphadenopathy. J Ultrasound Med 7: 305—310, 1988
33) 村田洋子，秋本　伸，井手博子，他：リンパ節の超音波像—経時的観察を中心に—，日超医論文集，52：381—382, 1988
34) 高梨　昇，南里和秀，小林久雄，他：頚部リンパ腺腫の超音波所見，日超医論文集，51：115—116, 1987
35) Jesse RH, Lindberg RD, Westbrook KC: Neck nodes. Fletcher GH ed: Textbook of radiology. 3rd ed. 249—271, 1980, Lea & Febriger, Philadelphia
36) Suen JY, Wetmore SJ: Cancer of the neck. Suen JY, Myers EN ed: Cancer of the head and neck. 185—211, 1981, Churchill Livingstone・New York・Edinburgh・London・Melbourne
37) Som PM: Lymph nodes of the neck. Radiology 165: 593—600, 1987
38) 星　素：輸入リンパとリンパ節皮質の構造，リンパ学，10：27—34, 1987
39) Haagensens CD: General anatomy of the lymphatic system. Haagensens CD, Feind CR, Herter FP, et al, ed: The lymphatics in cancer. 22—41, 1972, WB Saunders Company, Philadelphia・London・Toronto
40) Rosai J: Lymph nodes. Rosai J ed: Ackerman's surgical pathology. 6th ed. 1150—1228, 1981, The CV Mosby Company, St Louis・Toronto・London
41) Lange IM, Hill MC: Focal liver lesions. Kurtz AB, Goldberg BB ed: Clinics in diagnostic ultrasound 23: Gastrointestinal ultrasonography. 1—55, 1988, Churchill Livingstone, New York・Edinburgh・London・Melbourne