氣管枝造影法による氣管枝の生理學的病態生理學的研究
－吸氣呼氣，各位相に於ける，氣管氣管枝各部位の位置移動－

日本医科大学放射線医学教室（主任　山中太郎教授）
小　倉　敏　郎

（昭和33年2月14日受付）

目　次

気管，気管枝系は呼吸に伴つて運動しており，従つてその各部位は決して同じ位置に固定されているのではない．之に関する研究は既に古くからなされており，レ線学的には1919年 Weingaertner[1] の記載を始めとし，Macklin（1925[2]～1932[3]），Hudson et Jarre[4]（1929），Huizinga et Smelt[5]，Stutz[6]（1949）等の業績があり，又 Weber[7]（1936），佐藤—篠井[9]（1939）等はブロンコキモグラフィーを用いて観察しているが，近来の肺—気管枝病学の進歩は更にこの種の詳細な研究を必要としている．この点から，1952年 Liebschner et Vieten[9] は吸気時と呼気時の気管

枝像を重複せしめて撮影せる所謂 "Veratmungsbronchographie" の方法により気管分岐部の呼吸性移動を観察し，それによつて気管枝癌の手術可否決定上の重要な知見を得ており，更に1956年 Brücker[10] はこの方法により肺外科手術後の気管の呼吸性移動がその原因的疾患（癌，結核等）により異ると主張している．我が国でも最近窪田等[11]（1956）は高圧撮影によりやはり気管のみの呼吸性移動を観察し，肺癌と肺結核との鑑別診断上これを有力な手段としている．かように新な見地に立つて研究が始められているが，私は昭和28年10月以降，吸気時並びに呼気時のブロンコグラムを採取して，気管，気管枝各部位の呼吸性位置変動について検索し，種々な知見を得たので報告する．

第1章　氣管，氣管分岐部に於ける移動

第1節　正常肺に於ける気管，気管分岐部の呼吸性移動

第1項　上下の移動

Weingaertner[1] は気管内にアルミニウム板をとり付け，異れる呼吸相に於てその金属片の動きを測り，気管が吸気時に下降し呼気時に上昇することを実験的に認め，その程度は10㎜以上になることは稀なりと称した．この気管の呼吸性移動については，既に古くは V. Schrötter[12]（1906），Brünings[13]（1910）等により，近くは Bariety[14]（1951）等多くの気管支鏡検索によつて認められている処であるが，Macklin[2)3] はレ線写真上脊椎を目印として呼吸性移動を測り，21㎜も移動し得ると述べている．その後 Goedel, Assman 等により気管の吸気性伸長が云われ，最近では Hasselwander[15]（1949）が呼吸によつて一脊椎の高さを移動すると述べている．

気管，気管分岐部の上下の位置変動と気管の長さに於ける伸縮とは同一に論ぜられない．呼吸運動によつて位置を換えることの少ない喉頭に連なる気管である（Stutz[6]；Huizinga[5]）から気管分岐部の上下の運動は，その解剖学的構造から云つて主として気管の伸縮によると考えて差支えないと思う．之は時として気管レリーフ像が得られて，気管軟骨輪像を浮出している場合，その軟骨間距離の伸縮によつて証明されようし（第1図），

第　1　図

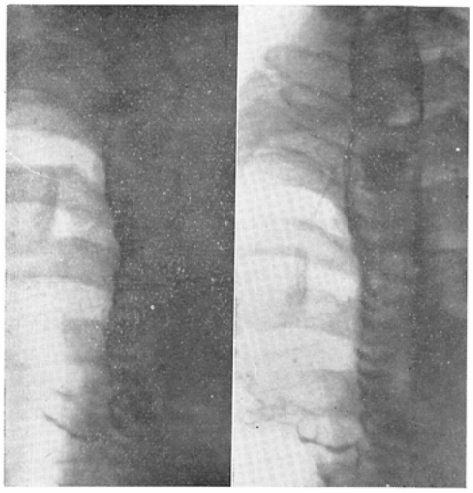

吸気時　　呼気時

気管軟骨輪間距離が吸気時が呼気時より大である．

或は又後述するように，分岐部の上下移動が妨げられても吸気性に攣曲を示せる気管が呼気時に真直になる理由にもなろう（第6図）．換言すれば，上下方向に固定された気管が呼気性に真直ぐになるには気管自体が上下方向に収縮せねばならないからである．従つて気管の上下の移動はその伸縮と密接な関係があり，その程度は部位によつて異ると考えられるが，レ線学上は気管分岐部の高さの変化を観察し，気管の上下の移動から推測する以外にはない．只比較的屢々みられる気管分岐異常である "Tracheal Bronchus"（気管下部より直接上葉気管枝が出るもの）の起始部の上下の移動をみると，それより下位に当る気管分岐部より常にその程度が小なる故，気管が分岐部より遠ざかるにつれてその伸縮度を減ずると考えられる．第2図はその好例で，分岐部では13㎜の呼吸性上下移動がみられるのに比し，気管気管枝起始部では7㎜の移動がみられるに過ぎない．

私が気管分岐部の呼吸性移動を第6胸椎上縁を目印として測定した成績は第1表の如くで，健常

第　2　図

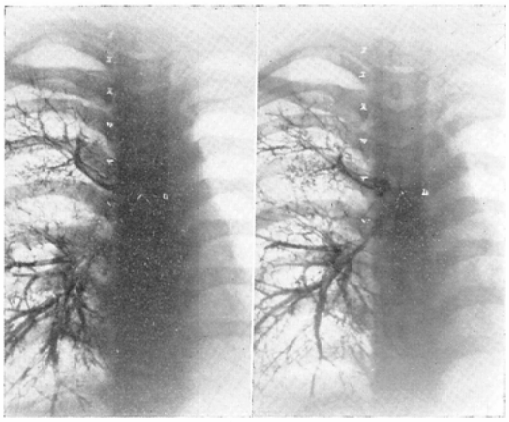

吸気時　　呼気時

右側上葉支が気管下部より分岐している所謂 "Tracheal Bronchus" である．気管分岐部の呼吸性上下移動が気管気管枝起始部のそれよりも大きい．

第　1　表

番号	症例・性	I B 投影（胸椎部）	I B 下へは⊖上へは⊕とする離VI胸椎よりの距 mm	E B 投影（胸椎部）	E B VIりの胸椎よ離距 mm	呼吸差 mm
1	H. N. ♀	VI	− 4.0	V−VI	+ 2.0	6.0
2	K. T. ♂	VI	− 3.9	V−VI	+ 2.4	6.3
3	H. B. ♂	VI	−17.3	VI	− 4.3	14.0
4	Y. A. ♂	VI	−10.5	VI	− 4.6	5.9
5	T. T. ♀	V	+ 8.6	V	+15.0	6.4
6	H. H. ♀	V−VI	+ 2.8	V	+ 8.8	6.0
7	T. Y. ♀	V−VI	+ 3.3	V	+11.5	8.2
8	T. Y. ♀	VI−VII	−21.2	VI	−12.4	8.8
9	T. M. ♂	VI	− 9.6	V−VI	+ 2.2	11.8
10	S. Y. ♂	V−VI	+ 3.5	V	+ 9.2	5.7

肺では，吸気時第6胸椎上縁以下の場合が多く，第5胸椎の高さにある場合はむしろ呼気時のことが多い．而も女子が幾分高位のようである．移動差は最低 5.3mm，最高14mmに及んだ．之等の関係は第3図に示される．かように分岐部の高さが呼吸の条件によつて異ることは，又従来の解剖学書に記載されている分岐部の正常の高さが一定して

第　3　図

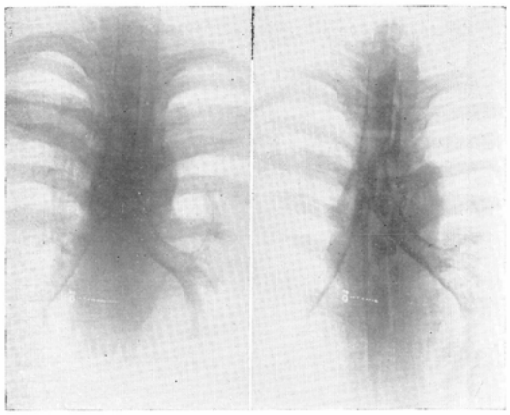

吸気時　　呼気時

気管分岐部は吸気性下降，呼気性上昇を示す．気管体部は吸気時既にやゝ右偏しているが，呼気時更に右方へ移動している．食道も之に随伴して移動している．（ŏ 食道）

おらず又レ線学上の位置と異る理由の1つとも考える．即ち一般解剖学書の記載は剖検上の知見であり，正常分岐部の高さが第4乃至第5胸椎にあることを教えている（Pernkopf[16]；Spalteholz[17]；Gray[18]）が，生体のレ線学的観察では之よりも低位にあり第5乃至第6胸椎（Zuppinger[19]）或は第6胸椎（Huizinga[5]）とせられている．Hayek[20]は剖検上脊臥位で固定すれば第5胸椎上縁にあるが，生体では吸気時に下降すると述べており私の観察に一致している．

第2項　左右の移動

気管は一般にその頸部はほゞ正中線上にあるが，上部縦隔に入る胸部では下方にゆくにつれて漸次右側に偏することが多く，之は解剖学的（Pernkopf[16]；Luschka；Gray[18]；小出等）にも又レ線学的（Huizinga[5]；Schinz 等）にも認められている処であるが，更に気管下端が胸椎側縁からはみ出す場合もある．之は健常肺に於ても，気管下端右側に接して存する奇静脈弓部の正切像が，普通背ー腹方向写真にて中央陰影から右方，肺野に突出していることが少くないことからも証明されよう（山中，小倉[21]）．気管分岐部は気管の中央線上にはなく，やゝ左方に偏していることは私の

第　2　表　(註)

番号	症例・性	投影方向	造影側	I B 横径	I B 胸部 外縁	I B 胸部 内縁	I B 分岐部	E B 横径	E B 胸部 外縁	E B 胸部 内縁	E B 分岐部	呼吸差 mm ( )は分岐部変化
1	H. N. ♀	Ite.	左	18.0	+ 7.6	− 9.4	− 3.0	15.9	± 0	−15.9	− 8.3	—
2	K. J. ♂	IIte.	右	17.5	+11.8	− 5.7	± 0	15.0	+ 7.2	− 7.8	− 1.1	—
3	H. B. ♂	Ite.	左	23.4	+ 7.5	−15.9	− 7.8	22.0	± 0	−22.0	−16.4	—
4	S. T. ♀	IIte.	右	18.7	+ 8.7	−10.0	− 6.7	17.2	+ 2.2	−15.0	−11.7	—
5	T. T. ♀	D→V	右	13.0	± 0	−10.2	右へ 3.6	12.2	+ 1.5	−12.5	右へ 4.3	R→1.9 (0.7)
6	H. H. ♀	D→V	右	14.0	+ 3.8	−10.8	右へ 6.4	12.6	+ 5.9	−14.3	右へ 8.1	R→2.8 (1.7)
7	T. Y. ♀	D→V	右	13.8	− 7.2	− 6.0	右へ 0.2	12.9	− 9.5	− 4.6	左へ 0.5	L→1.9 (0.7)
8	T. Y. ♀	D→V	左	18.2	− 3.8	− 5.0	右へ 2.6	17.8	− 1.8	− 7.4	右へ 3.6	R→2.2 (1.0)
9	T. M. ♂	D→V	左	14.3	− 2.9	−10.8	右へ 3.3	13.0	− 3.6	−18.9	右へ 3.3	±0 (± 0)
10	S. Y. ♂	D→V	両	18.4	− 1.7	− 8.7	右へ 3.9	16.8	+ 3.0	−15.0	右へ 7.7	R→5.5 (3.8)

(註) 1) 外縁とは第1斜位のときは左側縁を示し，第2斜位のときは右側縁を示し，内縁は之と逆とする．
2) 脊椎側縁より突出せる場合を (+), 内方にとゞまる場合を (−), 縁上にある場合を (±0) とする．
3) 呼吸差は椎骨縁より気管中心部（気管胸部では）迄の距離変動を示す．
4) 気管分岐部の場合は脊椎中心より測つた．斜位のときは，第1，第2により夫々左，右縁より測つた．
5) 斜位における横径は実際値ではなく投影値である．

ブロンコグラムの所見（第3図）も Jackson[22] の気管支鏡所見に一致するが，気管下部が右側偏位しているため，胸部正中線を標準とすれば右偏することが多い．次に呼吸運動に伴う左右の移動については，Brüning; V. Schrotter; Weingaertner 等は只気管が側方運動を行うと述べているに過ぎない．運動方向については，本邦佐藤—篠井のレントゲンキモグラフィーによる観察[3] では，気管，気管分岐部の吸気時左側に向う振子運動をなすと云つている．

又 Liebschner et Vieten[9] が所謂 "Veratmungsbroncho graphie" の方法によつて観察した成績では，健常肺では縦隔の左右への移動はみられず，気管分岐部も上下方向に移動するにすぎぬと述べている．かような点を私の観察成績からみると第2表の如くである．測定に当つては，気管は胸部気管として第4胸椎上縁の高さに於ける部位を選んだ．

之は一般胸部疾患では頸部気管は胸部気管の変化の間接の影響を受けるにすぎないと考えられるからである．一般に吸気時撮影せるものでは，気管は正中線よりやゝ右偏せる場合が多く（No. 5, 6,

第　4　図

吸気時　　呼気時

左側に対して第1斜位で撮つたもの．吸気時気管の外方への出つ張りが呼気時のそれより大である．又同時に造影されている食道も気管の移動に平行している．

8, 9), 呼気時には更に右方に移動している（第3図). 而も気管分岐部も之に平行するがその程度は気管体部に比して小である．しかし何れの呼吸相にあつても気管の彎曲はみられない．軽度の斜位(約15度)で撮影すると，気管の外方への出つ張りが第2斜位の場合(No. 2, 4,)は, 第1斜位の場合(No. 1, 3)よりも大なることが多く，それによつても気管の右方偏位の多いことが分る．又正常の場合の如く何れの斜位でも気管の左右運動が軽度の場合には, 呼気時の脊椎ー気管間投影距離が, 吸気時のそれを越えることはない（第4図）（No. 1～4). 呼気時気管が右偏する故，第2斜位では吸気時のそれより出つ張るようにも考えられるが，実際上は吸気時胸廓前後径の拡張に伴い，気管ー脊椎間及び気管ー胸壁間距離も増大し投影面も吸気時大となり，之がため軽度の呼気性右偏などは投影上減殺されるのである．もし気管の振子運動が大となり，第2斜位にても呼気時の気管軸が脊椎縁より離れる度合が著しく大となれば当然吸気時よりも突出することになる．然し気管の呼吸性移動をみるにはブロンコグラフィーに於て普通スタンダードと云われる斜位写真では一般に不都合である．更に気管，気管分岐部の呼吸に伴う運動方向について深く論をすゝめると No.5, 6, 8, 10は何れも呼気時右方に移動している（第5図1)が，No. 7は之と逆になつている．而も之は一般と異り，吸気時既に気管は左偏している（第5図2). 呼吸により左右の関係を殆んど変らぬものは No. 9の如く1例にすぎない（第5図3). この際造影剤注入側によつてこの関係が変化するのではないかと云う疑問は，No. 10の如く両側造影の場合にもこの傾向があり，又時をかえて片側宛のブロンコグラフィーを行つた結果でも解明される．後述するように気管軸の左右の運動方向は，他の生理的条件によつても変動するから，逆な運動があつたとて直ちに病的とは云えず，他の諸因子を斟酌する必要がある．

次に気管移動と縦隔移動との関係であるが，縦隔内容である気管の移動は縦隔の移動と平行すると考えられそうであるが（一般にはそう考えられているようであるが）果してそうであろうか．

第 5 図

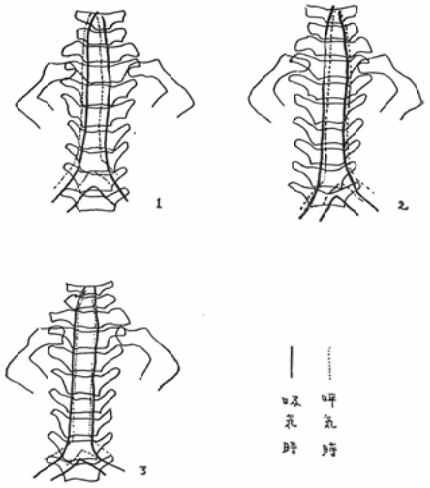

第 6 図

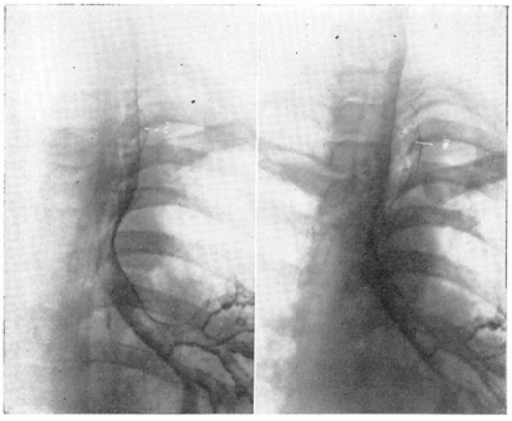

吸気時　　呼気時

気外の管方への出つ張りが吸気時に大であるが，食道では呼気時にかえつて大になつている．之は気管と食道とが逆な方向に呼吸性変動を示している．

Schneider[23] は健康人に於て，胸骨ー心膜靱帯が右心房に広く附着しているため，縦隔の呼吸性動揺は右方に向つてあらわれるといゝ，Zuppinger[19]はレ線キモグラフィーの観察から，縦隔は吸気によつて右方へ僅かに移動し，呼吸により軽度の振子運動を行うと述べているが，もし気管と縦隔の移動が互に平行するとすれば，佐藤ー篠井の説や私の観察とは相反することになる．そもそも縦隔は両側縦隔肋膜で界されているとはいえ，

特に上部縦隔ではその陰影自体の境界を正確に決めることさえ困難故，軽度の偏位などは普通平面写真では容易に之を判断し得ない．従つて私は健常肺に於ける気管の移動と縦隔の移動との関係については結論し得なかつた．然し病態肺に就て観察した結果（後述）を検討すると，健常肺にても気管と縦隔との移動は別に考える必要があると予想される．例えば，縦隔と一口に云つても各部（上，下，前，後部）に分別せられ，外力にする抵抗性も夫々異つており，特にある部位が高度の偏位を来せる場合は"縦隔ヘルニア"とよばれ，私も以前之について報告した処[24]であるが，この場合も，必しも気管偏位が之に平行するとは限らない．更に又造影剤が嚥下せられて偶然食道が造影された場合にも気管，縦隔の関係が分る．即ち第3，4図の如く食道と明らかに同一方向に動く場合もあれば，第6図の如くに全く逆な方向を示す場合もある．

Kraus u. Strnad[39]（1955）の食道キモグラフィーによる観察によれば，癌の如く縦隔内淋巴腺の破壊変化がなければ，高度の縦隔肋膜肥厚を示す縦隔側淋巴腺結核にあつても，心臓搏動の食道への伝達の影響はみられぬと述べているが，このことはとりも直さず縦隔陰影そのものから直ちに縦隔内諸臓器の運動影響（状況）を推測し得ぬ証左と考える．

第3項　前後の移動

気管，気管分岐部は呼吸に伴つて上下，左右方向のみならず，前後方向にも変動する．

之は胸廓前後径の拡張並びに縮小によつて当然考えられることであるが，その呼吸差と気管の動移差とは一致せず，簡単に考えるわけにはゆかない．側面ブロンコグラムに於て，第4胸椎上縁より気管中央線迄の距離及び分岐部の高さに於ける胸椎前縁より気管中央迄の距離を測り，胸部気管並びに分岐部の前後の移動を示すと第3表の如くである．この際同時に気管－前胸壁間距離並びに胸廓前後径を測つた．測定成績から次の如き知見が得られた．

1）吸気時，呼気時をとわず，気管像の縦軸は脊椎に正しく平行せず，頭尾方向にやゝ前→後をとつている．後→前をとつたものは2例（No. 5, 8）にすぎない．

2）脊椎骨と気管との距離の呼吸差は，胸部気管で7.4mm，気管分岐部で8.5mmの最大値を得た．Hayekは気管は吸気によつて約3cm椎骨より離れると称しているが，私の観察では最小14.8mm，最大33.5mmに及んでいる．

3）胸部気管と分岐部との前後の移動は，むしろ分岐部が大なる場合が多く，次で殆んど差のな

第　3　表

番号	I B 気管胸部 I	I B 気管胸部 II	I B 気管胸部 III	I B 気管分岐部 I	I B 気管分岐部 II	I B 気管分岐部 III	E B 気管胸部 I	E B 気管胸部 II	E B 気管胸部 III	E B 気管分岐部 I	E B 気管分岐部 II	E B 気管分岐部 III	呼吸差 気管胸部	呼吸差 気管分岐部
1	20.6	43.0	110.0	15.5	67.0	138.0	15.5	27.3	98.0	12.9	51.0	120.0	5.1	2.6
2	23.2	50.8	133.0	21.3	77.2	153.0	20.4	45.4	112.0	13.6	79.5	148.7	2.8	7.7
3	20.8	47.8	123.2	18.0	83.0	163.4	17.5	46.0	113.3	15.0	80.2	154.1	3.3	3.0
4	14.8	51.6	132.8	12.5	76.9	164.1	13.8	45.6	116.1	12.1	71.5	145.0	1.0	0.4
5	33.5	69.5	146.0	36.5	85.4	171.0	26.1	45.0	121.7	28.0	67.0	152.0	7.4	8.5
6	21.6	34.9	130.0	21.6	68.0	142.0	16.0	28.1	92.0	13.2	71.5	138.8	5.6	8.4
7	19.2	45.6	104.0	18.6	64.8	124.0	13.8	38.0	91.0	11.0	60.0	116.0	5.4	7.6
8	25.0	70.0	143.0	26.5	68.0	144.5	19.8	57.0	138.1	21.4	66.0	141.1	5.2	5.1
9	24.6	52.1	138.0	23.5	72.0	150.2	21.5	47.0	115.2	20.2	70.0	135.0	3.1	3.3
10	26.7	71.5	145.0	21.8	69.2	146.2	20.9	59.0	139.2	15.4	67.2	142.0	5.8	6.4

註　1. No 10は第2表とは症例を異にす．
　　2. I：椎骨前縁よりの距離，II：前胸壁よりの距離，III：該部位における胸廓の前後径

いものが多い．気管がその上端で喉頭に移行する部位が比較的不動性で，漸次運動性を増し，分岐部に於て最大となると考えられる．

4) 気管の移動度は，その高さに於ける胸廓の前後径の拡張度と必しも比例しない．従つて又気管ー前胸壁間の距離差とも比例していない．胸廓前後径の拡張が少くても，気管の移動がそれより大なる場合があり（No. 8），その逆なこともある（No. 6）．かようなわけで，Weingaertner が胸廓前壁と気管分岐部との距離を測つて，気管の前後運動を観察していることは当を得ていない．

第2節　病態肺に於ける気管，気管分岐部の呼吸性移動

病態肺としては，結核病巣を中心としたが，非結核病巣例についても随時検討した．

第1項　上下の移動

気管分岐部に於ける上下の移動を背ー腹ブロンコグラムにより観察した処，その結果は次の如きグループに分けることができた．即ち，

Ⅰ群：変動の程度がほゞ正常値（5～15㎜）を示すもの．

Ⅱ群：変動が著しく抑制されているもの（5㎜以下）．

Ⅲ群：変動が全くないもの．

Ⅳ群：変動が著しく大なもの（15㎜以上）．

Ⅴ群：奇異運動（吸気時かえつて挙上し，呼気時下降する）を示すもの．

の如くで，之を無選擇的に片側結核病巣を有するもの左，右夫々100例と，両側に病巣を有するもの50例を抽出してみると，

Ⅰ群：右側76例（上葉68；中葉2；下葉6），左側82例（上葉75：下葉7）で両側は31例．

Ⅱ群：右側は何れも上葉で9例，左側7例（上葉6，下葉1），両側は11例．

Ⅲ群：右，左側何れも上葉でそれぞれ9，6例，両側は8例．

Ⅳ群：右，左側何れも上葉で5例宛．

Ⅴ群：右側上葉の1例のみ．

で，左，右何れの側に病巣があつても，片側であれば気管分岐部の上，下移動はⅠ群の如く一般正常値を示すことが絶対的に多い．而も如何なる結核病型に於てもみられる．Ⅱ～Ⅲ群は病巣が広範囲に及ぶとか，萎縮硬化のつよいものに多く，撮影時それ程の病変を示していない例にあつても，過去にさかのぼつてみると以前相当高度の病巣を有していたことが分り，之等は所属肺門部（多くは上葉気管枝根部）の不動性を伴つており，気管枝ー血管周囲組織の瘢痕化を思わせるものである（第7図）．かような例は肺切除に際し何れも肺門剝離が困難であつた．Liebschner, Vieten[9]，窪田[11]等は気管分岐部の呼吸性不動な場合には肺癌の手術が不可能であると述べているが，肺結核に於てもこの不動がかなりの率にみられることを銘記すべきである．而も肺上野病巣では，吸気時患側に弓状膨隆を示すことが多いが下野病巣の瘢痕萎縮例にはみられない．

之は上方に挙上固定された分岐部であれば，吸気時その長さを伸そうとする気管は，患側に向おうとする偏位性と相俟つて尙更膨隆を余儀なくせられるのであるが，異常に下方で固定された分岐部であれば，吸気時にそれ以上伸びようとする傾向は少ない筈であるから，弓状膨隆がみられないのである．かように肺門部が固定されていると，たとえ横隔膜の呼吸性昇降運動があつても気管はそれに随伴し得ないことが判つたが，逆に横隔膜運動が妨害された場合に分岐部がそれに従うか否かゞ問題になる．勿論意識的に浅表な呼吸をすれば横隔膜の動きも，分岐部の上下移動も少いことは明白であるが，胸廓運動が主で横隔膜運動の少い一時としてはむしろ奇異運動の如き様相を呈する（Pseudoparadoxe Bewegung）ー場合にもやはり気管の上下運動は認め難い．（第8図）然し乍ら横隔膜神経麻痺や人工気腹を行つた例では確かに気管の挙上がみられるから，横隔膜昇降運動の異常は気管の上下運動に影響を与えることが多いと考えられる．ところがある少数例に於ては，横隔膜運動が妨害されているようなものでも，気管の上下運動があまり影響されない場合がみられた．例えば第9図の例では，右側横隔膜は正常の呼吸運動をしているが左側はかなり抑制され，吸

気時既に右側より高位にあるに拘らず呼気時にはかなり低位を示しているので，一見 Paradoxe Bewegung の格好である．然し気管分岐部にはかなりの上下移動がみられる．之は気管が吸気時横隔膜の抵抗に打勝つて下降しうることを表している．従つて気管の上下移動は病態肺にあつても横隔膜昇降度に隨伴しない場合があるわけである．然し片側病肺にあつても，気管上下移動が障害されることが少くないことは注意すべきである．

次にⅣ群であるが，之は比較的小病巣例に多く，少く共肋膜癒着もなく全体として呼吸運動が大なるものであつて，かかるものは同時に肺葉気管枝幹部（特に上葉支）の移動がつよい．従つて健常肺についても多数例を検索すればかような例（Macklin は21㎜にも達すると云う）が出てくると考える．かような意味では病態肺にあつては単に呼吸運動が旺盛なことを表現しているにすぎぬであろうが，尙興味ある点は之以外の所見である．それは肺上葉の破壊強く且肋膜肥厚の高度なものが2例，肺底部の肋膜癒着のあるものが1例あつたことである．即ち第10図の如く肋膜肥厚を伴う左側上葉の広汎且崩壊のつよい例であるが，分岐部の移動は著明である．下葉末梢枝は健常肺の如く吸気性下降を示しているが，上，下葉気管分岐部は，下葉の代償性肺膨張機能により吸気時反つて挙上している．之は上葉の機能障害によると考えられる．吸気時に主気管支が反つて上向となり上方に牽引されている故，分岐部の吸気性下降が妨害されている筈なのにこのような著しい移動は，気管自身の伸展力によるものと考えたい．勿論肺門部には緻密な瘢痕はないと考えられる．又第11図は右側下葉底部の癒着があり，横隔膜の呼吸運動は対側に比し少いが，気管枝の伸縮は著明で，上葉支も高度に呼吸性移動を示している．加うるに健側の著しい呼気性挙上によつて分岐部の高度の呼気性挙上を来したものと考えられる．

最後にⅤ群の1例であるが，之は気管枝瘻で第12図の如く，分岐部は吸気時に正常より高く第5胸椎上縁の高さにあり，呼気時に反つて低く第6胸椎上縁の高さに迄下降している．同時に上葉支幹部にも逆運動がみられ，中，下葉支は吸気時，より一層伸びようとし呼気時には，より縮まろうとしている．之は上葉支が肋膜遊離腔と瘻を形成し，呼吸によりこの腔内に空気の出入を許しているが，吸気時，中葉の代償性膨張によりこの腔を縮小せしめる結果となり，呼気時，中，下葉の縮小著明で腔を拡大することになり，分岐部に対して呼気性下降作用を及ぼすためと考えられる．

第2項　左右の移動

呼吸に伴う気管の側方への移動は病態に於てはいろいろと変化する．之を脊ー腹ブロンコグラムにより観察した結果は次の如くに分類される．即ち，

Ⅰ群：移動変化の認められぬもの．

Ⅱ群：吸気時明かに患側に向うもの．

Ⅲ群：吸気時明かに健側に向うもの．

Ⅳ群：呼気時明かに患側に向うもの．

Ⅴ群：呼気時明かに健側に向うもの．

で，之をまづ正矢状方向写真にて片側病巣例左右50例宛を検討してみると次の通りである．

Ⅰ群：左側8例（上葉5，下葉3），右側9例（上葉7，中葉1，下葉1）．

Ⅱ群：左側33例の上葉のみで内11例は第2図の如く吸気時弓状に膨隆している．右側26例（上葉22，中葉2，下葉2）で内2例が吸気時膨隆を示す．

Ⅲ群：左側にはなく，右側1例のみである．

Ⅳ群：左側5例（上葉4，下葉1）：右側は5例で総て上葉である．

Ⅴ群：左側4例，右側9例で何れも上葉でのみある．

以上の如く，気管が呼吸性不動のもの（Ⅰ群）は非常に少く，而もこの中には吸気時患側への著明な偏位があつても呼気時復元の傾向のないもの（第7図）も含まれているが之は更に少い．之に反して吸気時患側に偏位するもの（Ⅱ群）が圧倒的に多く，その程度が著しく大きいときは，分岐部の移動が胸部のそれに劣るために弓状膨隆を余儀なくされる．之は特に左側が多い．Brückner[10] によれば甲状腺の右葉が左葉よりも発達してお

第 7 図

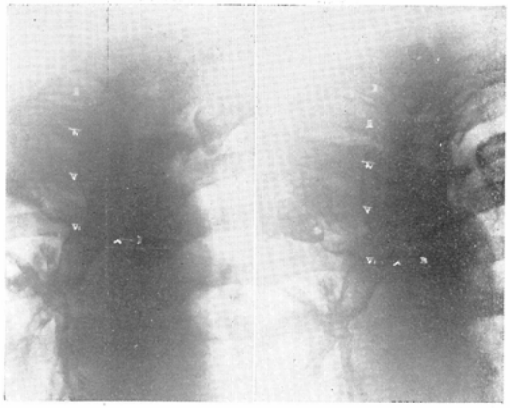

吸気時　　呼気時

呼吸に伴つて気管分岐部，上葉気管枝根部の上下の移動がみられない．

り，喉頭をやや左方へ圧迫しているので，気管が右方へ偏位する場合にはS字状の走向をとると云うが，私の観察では左側病巣群にこの吸気性膨隆が多い．

次にⅢ～Ⅴ群に至る例は一見奇異なる現象であるが，ブロンコグラムの所見からよく検討してみると重要な示唆を与えている．まづ只1例のⅢ群のものは第13図に示すように右側肺下部の肋膜癒着を示しているが，造影剤は全肺野に広汎，末梢迄到達し而も呼吸性移動も十分なことから，病肺としての性状を示すに至らずかような所見を呈したと解すべきである（健常肺の項参照）．Ⅳ群及びⅤ群は何れの症例にあつても縦隔の明瞭なる呼吸性

第 8 図

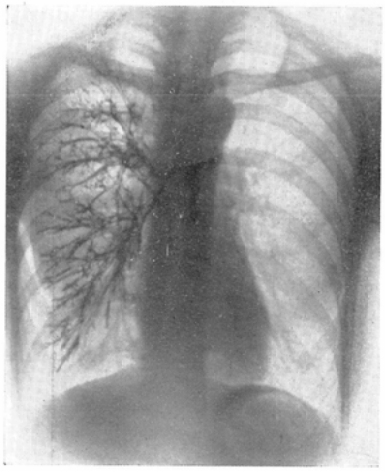

吸気時　　呼気時

吸気時右側横隔膜の高さは呼気時よりむしろ高位をとつているが胸廓の呼吸性変動が明瞭（左右径の伸縮が大）で"Pseudoparadoxe Bewegung"を示している．気管，気管枝各部位の上下移動がみられない．

移動に平行して気管移動がみられることが特徴である．Ⅳ群では罹患側肺葉（多くは上葉）が同側隣接肺葉（多くは中，下葉）の代償性肺機能（代償性肺気腫）のため，正常では吸気時下降すべき上葉がかえつてその運動が妨げられ，次で呼気時代償性気腫肺葉の著明な収縮によつて罹患肺葉（特に上葉）の呼気性挙上が妨げられ，結局縦隔側の気管を牽引して幾分でも罹患側肺葉の収縮をはかろうとしている（第14図）．

Ⅴ群でもほゞ同様な理由によるものと考えられ，かような所見を示すような症例では呼気時写真に於て，すべて健常部肺内容量（含気量）が著しく減少しているのが特徴で，可及的縮小せんとする力は縦隔，気管に及んで之を健側に牽引する結果となるのである（第15図）．このことからすれば，Ⅳ群に於ても病肺葉が嚢置されたまゝで健常肺葉の伸縮によつて生ずるとも考え得よう．Ⅳ，Ⅴ群何れの例にあつても極端な場合には，レ線写

第　9　図

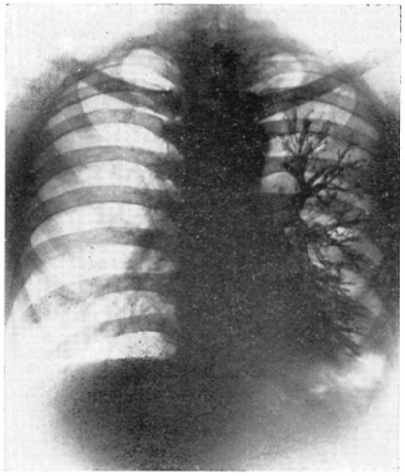

吸気時

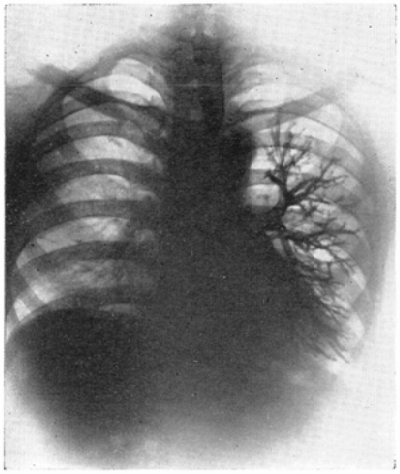

呼気時

吸気時健側横隔膜は患側より下降し呼気時は上昇せるため一見‘‘Paradoxe Bewegung’’に似ているが実際は患側も軽度乍ら上下運動がみられる．

第　10　図

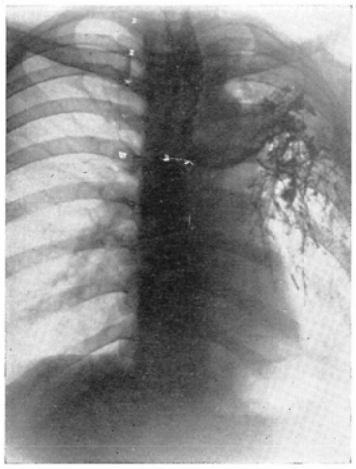

吸気時

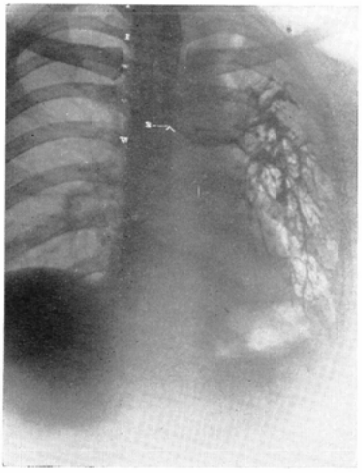

呼気時

患側肺上葉の崩壊像がつよいが，気管分岐部の上下移動は著しい．

真上，呼気時それぞれ患側，健側に弓状膨隆を呈するに至るのである．その理由はⅡ群と同様である．窪田[11]は気管が呼気時健側に向う場合は癌の疑が濃厚であり，患側に向う場合は結核が多いと述べているが，私の以上の観察では結核でも呼気時健側に向う場合が（Ⅱ＋Ⅴ群）圧倒的に多かつた．

窪田の観察と私との相違は症例の撰擇，レ線手技の違いによるであろうが，この気管の左右移動によりつて肺結核と肺癌とを鑑別することは無理であると云うのが私の主張である．

次に片側病巣を有する例を右側に対しては第2，左側に対しては第1斜位をとらしめたブロンコグラムを検討すると次の如くである，左右夫々

第 11 図

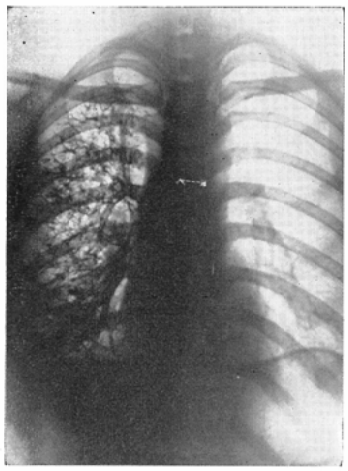

吸気時

呼気時

左側肺の呼気性収縮がつよいために気管分岐部の上下移動が著しい.

第 12 図

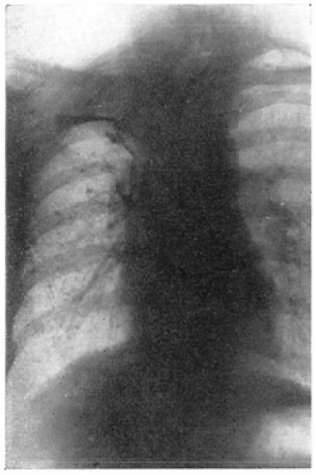

吸気時

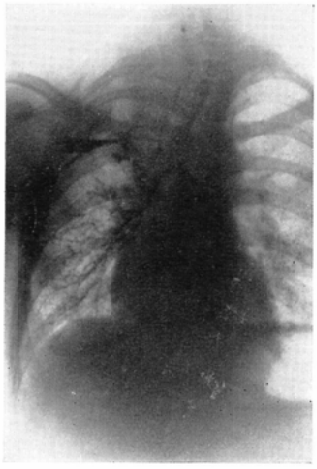

呼気時

50例宛で，結果は何れも計測上の移動である.

Ⅰ群：左側では上葉3例のみで，右側では13例ですべて上葉.

Ⅱ群：右側では上葉45例（内7例は弓狀膨隆を示す), 下葉は1例であり，右側では上葉35例（内3例が弓狀膨隆を示す), 下葉の1例である.

Ⅳ群：左，右共上葉の1例宛である.

以上の如く正矢狀方向写真とはかなりちがうが之は斜位のため投影上の変化をきたすからであり，その意義も又変つてくる．即ちⅠ群では右側病巣群に対する第2斜位のものが非常に多いが之は実際上, 気管が呼吸性に不動と云うことでなく, 病肺にあつても気管は呼気性に右偏する傾向のあることを示している．椎骨縁から気管壁への距離が同じと云うことは，呼気時旧位置に戻ろうとするのが妨げられると考えてよい．逆に左側病巣群

第　13　図

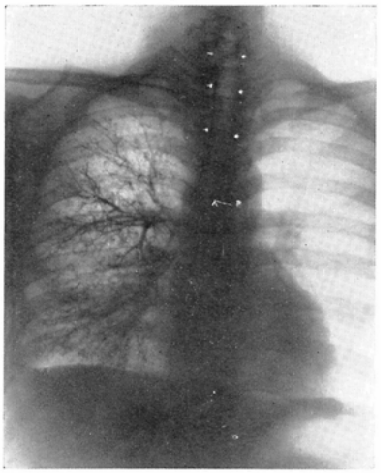

吸気時

呼気時

気管は吸気時健側（左側）に移動し呼気時戻つている．

第　14　図

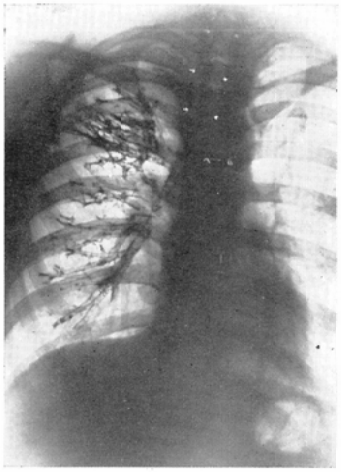

吸気時

呼気時

呼気時，隣接健常肺領域（中，下葉）の呼気性収縮つよいため機能減弱の上葉を下方に牽引しており，その余波を受けて気管も患側へひつぱられている．

に対する第1斜位のものは呼気性に反対側(右側)に移動せんとする傾向のため，気管の呼吸性移動は大となり，計測上同じようになるⅠ群が少いと考える．Ⅱ群に於て左側の多いのも同じ理由によるが，この内には投影上正矢狀方向写真のⅠ群に入るものが含まれる．Ⅳ群の如く，呼気時の気管像が投影上吸気時のその出つ張りより大となるには相当の吸気性移動がなくてはならず，従つて非常に少数にすぎないのも当然である．Ⅴ群は投影上Ⅱ群と区別しにくい故斜位では決め得ないしⅢ群も余程でないと明瞭とならない．

斜位写真で分ることは，やはり患側に吸気性移動をなすこと，並びに病肺にあつても吸気時に右偏の傾向を有することである．

第 15 図

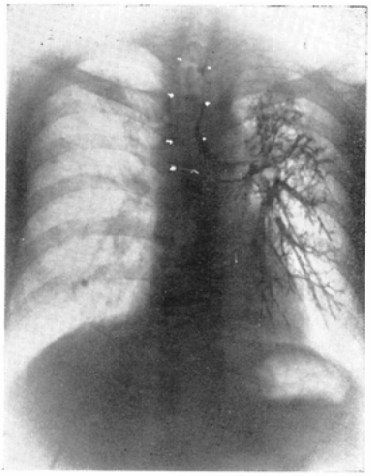

吸気時

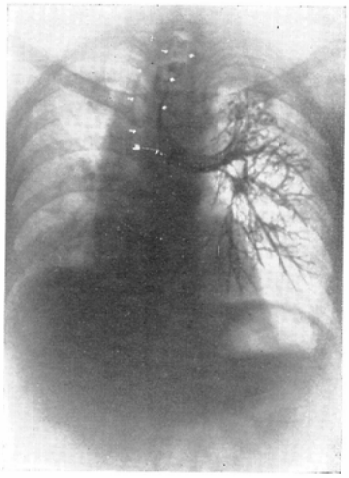

呼気時

呼気時，健側肺（右肺）の強力な呼気性収縮（横隔膜並びに縦隔を牽引している）のため気管が健側に移動し而も弓状に膨満している．

第 16 図

吸気時

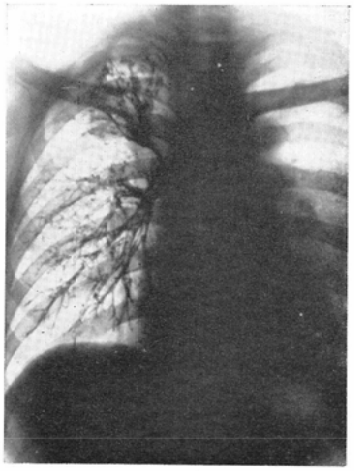

呼気時

吸気時気管並びに縦隔の患側移動のため，縦隔肋膜肥厚像にみえるが呼気時之等の移動がえに戻ると肥厚像は消失しているため，実際は肥厚ではない．

最後に両側病巣例についてであるが，Ⅰ群15例，Ⅱ群35例であり片側例に較べて移動性の少いことが分る．之は両側病巣が気管に対して同じ様に影響を与えるのか或は又たとえ片側病巣のみの影響によつても両側に波及するほどの時期になると，やはり気管も固定性をおびてくるであろう．

Ⅱ群の内吸気性左偏するものが24例でこの場合もやはり上述の性狀を如実にものがたつている．病肺所見から逆に第1節に述べた健常肺の気管の呼吸性移動についての私の考えを一層確実なものとしている．

× × ×

第　17　図

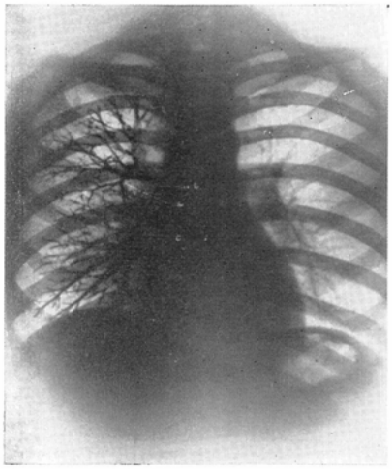

吸気時

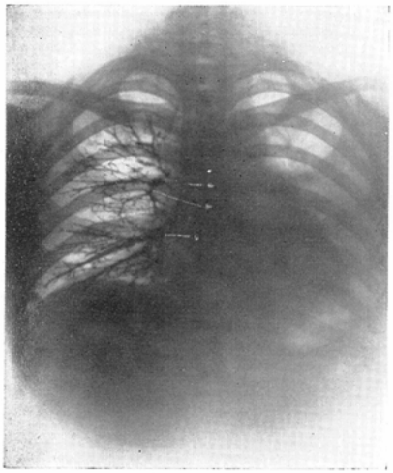

呼気時

呼気時の健側肺（左肺）の呼気性収縮著明なるため気管，気管支を健側に牽引している．
患側肺（右側）に弁状狭窄などあるわけではない．

第　18　図

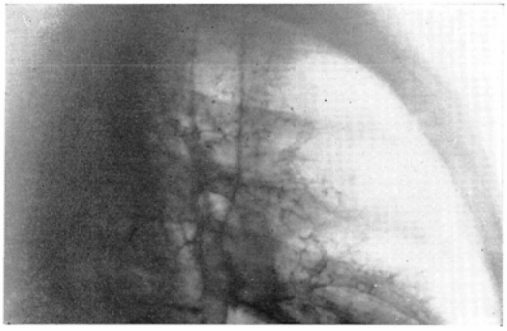

吸気時

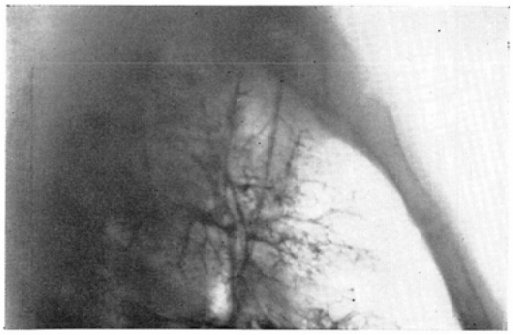

呼気時

気管—脊椎間の距離が呼吸により殆んど変らない．気管の前後運動がないものである．S_2の病巣であるが気管—前胸壁間の距離は呼吸により可成の伸縮をみせている．之はS_3の代償機能のあらわれである．

第　19　図

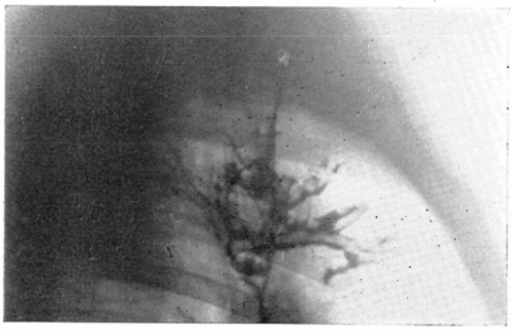

吸気時

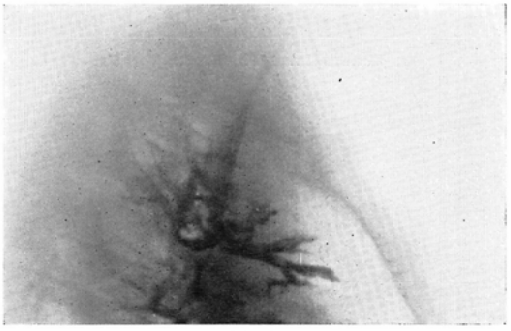

呼気時

気管—脊椎間の距離が呼吸により著しく伸縮している．S_2,S_1 の機能が旺盛なることを示す．之に反し気管—脊椎間の距離即ち S_3 の呼吸性伸縮が少い．即ち第20図と全く逆の関係にある．

縦隔移動と気管移動との関係

気管が縦隔の移動と必しも平行しないことは既に述べたが，病態肺に於ては更に詳細な検討が必要である．

そもそも縦隔は比較的移動しにくいが個人差がかなりあつて移動し易い者も少くない．縦隔は主として両側肺の弾性組織による張力の平衡関係に於て胸廓の中央に支えられ，呼吸によつて大凡左右平行して－（厳密には多少異るが）－変動するが，肺の各種病変によつて種々なる偏位を来す．之については1899年 Holzknecht[25] の気管枝狭窄，1900年 Béclére[26] の硬化性肺病変に於ける報告に始まる．即ちそれぞれ患側に向つて縦隔偏位を来し，吸息時に著明となり呼息時に復旧せることを観察した．この現象は Holzknecht-Jacobson 氏現象と称せられている．更に又閉塞性肺気腫の如き瓣状気管枝狭窄にあつては呼気時健側に偏位する（Jackson[22]，Huizinga[27]）と云われている．私は吸，呼気両相のブロンコグラムから間接的に縦隔乃至対側肺との関係を知ることが出来たので，縦隔偏位の呼吸性移動と気管のそれとを較べたい．

まづ左，右 150例宛を観察した結果は，

Ⅰ群：呼吸性移動がみられぬもの　274例
Ⅱ群：吸気時患側に向うもの　19例
Ⅲ群：呼気時健側に向うもの　7例

で，呼吸により縦隔が顕著に左⇄右に変動することは非常に少く僅か26例（8.7%）にすぎない．更に吸気時既に萎縮病巣のため患側に偏位している例でも呼気時それが著しい位置変動をみることは少く，比較的不動性である．Robinsohn[28] は縦隔の偏位を≪fix immigration≫（固定性偏位）と≪migro immigration≫（可動性偏位）に分ち，前者は縦隔が偏位しても呼吸性に移動のないものであり，後者は吸気時偏位し呼気時復旧するもので Holzknecht-Jacobson 氏症候に相当する（Lecoeur[29]）と云われている．私のⅠ群は≪fix≫を含みⅡ群は≪migro≫に相当するが，後者を広義に解すればⅡ群もこれに入れてよいと思う．縦隔偏位は普通写真にて判じ得ぬ場合が少くないので，軽度の移動などはⅠ群に含まれる可能性があるが之を気管の呼吸性可動性に較べるとかなりの相違である．又著明な縦隔偏位があつても，気管の如き呼吸性移動がみられる場合（第16図）よりも縦隔はむしろ不動性のこと（第10図）が多く，反対に呼吸性不動の縦隔であつても気管は相当に左，右に変動する（第10図）ということは特記すべきであろう．

Ⅱ群の例を分析すると右側病巣が16例，左側は3例である．而も総べて縦隔側の肋膜肥厚等の変化に乏しいものである．ここで注意すべきは縦隔が吸気性に患側に偏位するため，縦隔陰影そのものを肋膜肥厚と誤つてはならないことである．真に肋膜肥厚があるさいには反つて呼気性にも不動性なることによつて辨別される．即ち第16図の例は右側上葉の気管枝拡張性空洞を有する結核病巣であり，外側上部の肋膜肥厚を伴い，吸気時には気管の右方への偏位並びに縦隔側の肥厚陰影があり相当の癒着が想像せられるが，呼気時には縦隔側陰影は消失し気管も旧位置に戻つている．肺切除のさい之を観るに，縦隔側には肋膜肥厚なく，比較的疎鬆な癒着にすぎなかつた．外科医がよく云う“開けてみなければ分らない”と云う言葉があるが，観察を密にすれば可成の予想はつくと考えたい．Jackson[22]，Hnizinga[27]，Lecoer[29] 等はⅢ群のように呼気時，縦隔が健側に著明に偏位するのは閉塞性肺気腫の如き辨状狭窄のレ線症候と見做しているが，私の観察群7例は何れも気管枝の狭窄を認めておらず，むしろ健側の呼気性収縮が特に顕著なるために起つている．例えば第17図は右側上葉の小結節性病巣を有する例であるが，呼気時には両肺共吸気時よりも横隔膜は呼気性に挙上し，胸壁の縮小もあるが，左側肺は縦隔を同側に著明に牽引している．縦隔上部は陰影の幅広く，恰も肋膜肥厚像の如くである．Ⅱ群の患側と呼吸相を異にする同一現象である．更に特異な点は右側肺含気量に比し，左側肺内含気量の減少で，特に中，下野に著しく一見アテレクターゼ像である．

従つてⅢ群のレ線像形成の最大の原因は健側の顕著な呼気性収縮である．患側の気管枝像は末梢迄よく描出せられ瓣状狭窄など見当らず，正常で

は脊椎側縁より気管枝各部への距離が吸気時が呼気時よりまさつているのであるが，本群ではその差が著しく，気管枝各部位は中央脊椎陰影内に近く入りこんでいる（a, b, c）．かように呼気時健側に向う場合は，気管の移動と縦隔の移動とが平行していることは既述の通りである．

以上を総括すれば縦隔の呼吸性移動は気管のそれに比して少く，縦隔が固定性に偏位している場合に於ても気管は呼吸性移動を営み，縦隔が異常に可動性偏位を示している場合は必ず気管の偏位に随伴している．

第3項　前後の移動

病肺に就て側面ブロンコグラムから観察し，その動きの程度によつて次の各群に分つた．

Ⅰ群：気管胸部，分岐部共に健常肺と同時に移動し且その程度は胸部＜分岐部を示すもの．

Ⅱ群：気管胸部＞分岐部の移動程度が健常値より大なもの．

Ⅲ群：気管胸部，分岐部共に殆んど移動がみられないもの．

Ⅳ群：気管胸部，分岐部共に著しい移動（10mm以上）を示すもの．

之を片側 100例宛，両側50例の成績では，

Ⅰ群：右側74例（上葉69，中葉2，下葉3），左側70例（上葉68，下葉2），両側は73例．

Ⅱ群：左，右何れの側でも10例宛の上葉，両側は12例．

Ⅲ群：右側は何れも上葉で8例，左側は14例，両側は15例．

Ⅳ群：右側8例（上葉7，下葉1），左側6例で何れも上葉．

となる．このように病態にあつても気管の前後の運動が損われないものが最も多く，移動程度が分岐部＞気管胸部を示すのも健常肺と同様である．結核病型としては各種のものがみられるがⅠ群は比較的軽度な小病巣で気管枝の変化にも乏しいものに多く，萎縮硬化の強いものにはみられない．Ⅱ群は健常肺に比しかなりの率にみられ，之は潰瘍一空洞性或は乾酪性の病変で気管枝破壊像の強いもので且 S_2，或は S_{1a} の如く病巣が後方にあるものに多い（70%）．既述の如く健常肺でもこの型をとるものがあるがその運動程度は低い．

Ⅲ群では更に病変が広汎で崩壊像強く且縦隔側肋膜肥厚像を呈するものが大部分（93%）である．而もⅡ群と同様に病巣は S_2，S_{1a} にあるものに多く，そのため気管は後方に牽引固定されており，気管－前胸壁間の距離が呼吸により相当に伸縮する．即ち S_3 の代償機能がみられる（第18図）．この中にはレ線上一見縦隔側の病変がみられなくても，肺切除のさいに肺門部の線維化が強く剝離困難なことが多い．両側では片側のみの病変に比して，軽度でもみられるが，之は両側からの2重の影響と考えれば了解し得よう．Ⅳ群は病巣の部位に特長があり S_3 が大部分で次で S_{1b} である．而もⅢ群とは逆に気管－前胸壁間の距離の伸縮は甚だ少く，気管－後胸壁間の伸縮が大である．即ち S_2，S_{1a} の代償機能のあらわれである（第19図）．

第2章　氣管枝各部位の呼吸性移動

主気管支以下の諸気管枝はその走向，分岐型式がかなり複雑であつてレ線投影上，気管のようにその呼吸性移動を簡単に決めることはできない．例えばある区域気管枝にしてもその走向がひどく前傾している場合もあれば大凡垂直な場合もあり，又長短もいろいろであつて，分布肺領域にも非常に変異がある（拙著所謂腋窩領域の所属気管支に就て参照[30]）．

それで多少の違いはあるにしても短い上下に走る1本の気管のようにはゆかない．従つてブロンコグラム上で測定した値を以て気管枝の位置変動を云々することは多くの厳密さを欠くが，このような方法によつて得られた大ざつぱな動態観察でさえ臨床レ線診断上どの程度の意義を見出すことができるか，更に生理学上如何なる知見が得られるかを検討する目的をもつて主題の如き研究を行つたのである．気管の際と同様に脊椎を目印として測定し，脊腹方向で上下及び左右の移動，側面方向で前後の移動をみた．測定は高次気管枝（末梢枝）が低次気管枝（中枢枝）より分岐する部位を選んだ．左側と右側では解剖学的関係が若干異つ

第　5　表

番号	造影側	症例・性	吸気時 上下移動	吸気時 左右移動	吸気時 前後移動	吸気時 胸廓左右径移動	吸気時 胸廓前後径移動	呼気時 上下移動	呼気時 左右移動	呼気時 前後移動	呼気時 胸廓左右径移動	呼気時 胸廓前後径移動	呼吸差 上下	呼吸差 左右	呼吸差 前後	呼吸差 左右径	呼吸差 前後径
1	右	T, Y, ♀	−35.4	10.5	20.0	111.2	156.3	−20.0	8.8	14.1	107.7	136.2	15.4	1.7	5.9	3.5	20.1
2	右	T, M, ♀	−18.8	17.6	17.4	92.1	138.0	± 0	3.9	12.5	88.4	127.1	17.8	13.7	4.9	3.7	10.9
3	右	H, H, ♀	−16.1	15.2	26.6	98.0	168.2	− 9.0	11.7	18.2	91.2	155.1	7.1	3.5	8.4	6.8	13.1
4	右	Y, A, ♂	−33.4	18.0	26.2	118.0	178.3	−16.2	14.7	16.4	113.0	161.4	17.2	3.3	11.6	5.0	16.9
5	右	S, T, ♀	−27.8	18.2	30.7	103.1	155.3	−22.8	17.1	24.5	101.2	143.0	5.0	1.1	6.2	1.9	12.3
6	左	T, I, ♂	−30.0	37.6	27.5	125.0	158.1	−18.5	34.5	20.4	149.0	122.1	11.5	3.1	7.1	2.9	9.1
7	左	S, Y, ♂	−23.0	35.0	24.7	108.1	167.0	−13.7	31.1	16.1	105.3	150.3	9.3	3.9	8.6	2.8	16.7
8	左	H, N, ♀	−14.6	54.5	21.0	119.1	162.0	− 8.5	44.3	17.2	110.0	156.1	6.1	10.3	3.8	9.1	5.9
9	左	E, O, ♀	− 6.1	41.2	22.6	109.0	136.0	− 1.0	35.6	18.7	106.2	131.2	5.1	5.6	3.9	2.8	4.8
10	左	S, S, ♂	−20.4	35.2	31.0	115.0	152.1	−10.3	33.4	24.9	113.0	144.9	10.1	1.8	6.1	2.0	7.2

（註）上下移動は第6胸椎上縁より測定し，之より上方へは＋，下方へは－とす．

に，上下移動は最高に達する（第23図）．之等の所見は当該肺領域が吸気時上方に膨張し，中枢枝の下降に拘らず末梢方向である上方へ伸びている証左となる．従つて B_3 末梢枝ではかようなことはなくあくまで吸気性下降，呼気性挙上である．而も下位にゆくほどその移動度は大となり，従つて右側 B_{3b} 末梢終枝の移動が最大で17mm以上にも及んでいるのがあり，その例の B_{2a} 終枝の動きは5mmに足りない（第23図）．次に左右移動は，比較的次数が少い気管枝分岐のものに於ては中枢枝より内側に位置する場合が多いのでその移動は末梢枝が大であるが，B_1 或は $B_{1+2\ a,\ b}$, B_{3b} の高次末梢枝は，むしろその中枢枝よりも内側をとつているため移動は小となつている．末梢終枝と中枢枝との左右のひらきが最もはなれて外側位をとる B_{2b} の呼吸性移動が最大である．例えば B_{2b} 末梢枝の移動が 8.5mm を示した例の B_{2b} 小枝は 6.1mm，B_{2a-b} 分岐部は 3.8mm であり，更に中枢枝であるＯＬＢ幹部の移動は 3.1mmである．それにひきかえ B_{3b} 末梢終枝の動きは殆んどみられず，その中枢たる B_{3a-b} 分岐部の移動は 3.4mmである．之等移動状況は縦隔側より遠ざかるに従つて高値を示している．前後移動は前後方向に走る気管枝が大きく，特に B_3 末梢終枝が最大である．B_{2a} 末梢枝は次数を増し終枝に近ずくと前後移動の関係が逆となり，気管枝は呼気時は吸気時より脊椎から遠ざかる．然し之は他枝の移動に比すれば甚だ小である．

之は吸気時僅か乍ら脊椎後方に肺が膨張している証拠となる．末梢枝になると走向が非常に複雑なので何れの方向の呼吸性移動も変化に富んでいるが，その走向と胸廓，横隔膜の運動方向と考え合せればおのずと理解し得る．

第2項　中葉気管枝各部位の移動

Ⅰ　中葉（舌）枝幹部の移動

右側ＭＬＢはＯＬＢより約 2.5～ 3.0cm下方で中気管枝幹部の腹面から分岐しているが，之に相当する左側舌枝はＯＬＢ自体から外側前下方に分岐している．従つてそれらの分岐下角部は左側よりも右側が低位にある．然し個人差が大なることはＯＬＢと同様である（第5表）が，左，右何れにしてもほゞ第7－8胸椎の高さを占めており，呼気時にもその高さを越すことは殆んどなく（No. 9は例外），呼吸に伴つて上下移動がみられる．ところが右側では常にＯＬＢより移動が大であるに拘らず，左側ではＯＬＢより高位であるか低位であるかによつて移動が小であるか大であるかゞ決められる．然し之は大した差違ではない．左右（内外）移動は右側が 1～3mm内外，左側 2～5mm内外でやはり左側が大きい．ＭＬＢ（或は Ling.B の高さに於ける胸廓左右径の伸縮は，右側ではＯＬＢの高さのそれより大である

が，左側では大差なく，之等の変化に従つて気管枝の右左（内外）移動も影響されている．前後移動は左右何れも，ＯＬＢよりも大きい．

胸廓前後径は右側では常に拡張度が上部より大きいが，左側では一定していない．然し前後径の変化がより少くても舌気管枝の移動が大きいのは，やはりその位値が既に前方位をとつているためと考えられる．

Ⅱ　中葉（舌）区域枝の移動

右側ではＭＬＢ起始部より約１～ 1.5cm末梢に於て外側に向う B_4 と内側に向う B_5 とに分れ，左側では Lower-Division から分岐して上位にある B_4 と下位にある B_5 となるが，之等 B_4-B_5 分岐部はその中枢部より必ず低位にあつて上下移動も常に大きい．従つて外下方に走るＭＬＢ幹部とその中枢枝とのなす角度は呼気時大となる．左右(内外)移動はＭＬＢ幹部とほゞ同値をとつているが，之は区域枝幹部の位置変動のないことを示し，その呼気性收縮は中枢枝（中幹）との傾斜角度の増加によつて測定値に変化を来さぬものと考える．前後移動はＭＬＢ起始部よりも１～２㎜内外大きいが左，右側の区別はない．

Ⅲ　中葉（舌）末梢枝の移動

中葉（又は舌）枝分岐枝はその次数を増しても呼吸性移動はあるが，上葉枝と異つてそれ自身の上下移動はない．卽ち中枢枝である B_4-B_5 分岐部，更にＭＬＢ（Ling. B）起始部の移動値に較べて差異が小さく，末梢に至る程この傾向は強くなり而も之は区域枝の相違によつて他肺葉枝程影響されない．例えばＭＬＢ起始部の上下移動が 17.2㎜ の No. 4 では B_4-B_5 分岐部が 18.4㎜，B_4-B_4 及び B_5-B_5 分岐部がそれぞれ16.7㎜：18.7㎜で，更に末梢終枝近くでは B_{4a}, B_{4b}, B_{5a}, B_{5b}, に於て夫々16.0：15.5：18.8：19.2㎜と云うように，中枢枝に比して，相対的に非常に少い値を示している．この所見は側面ブロンコグラムにて明かに分る（第25図）が，左側 B_5 は比較的他枝と分別し得るので脊腹ブロンコグラムでもはつきりする．例えば第15，20図の B_5 末梢枝は呼気時横隔膜に近づいて一見，吸気時よりも下降しているかようにみえるが，実際は横隔膜挙上に拘らず Ling. B 末梢枝の上昇が左程伴わないためにおこぬる現象である．換言すれば中葉（若くは舌部）はその中枢幹部が大きく上下に移動するが，末梢部位は主としてそれに附隨しているにすぎないことになる．左右移動は上葉の場合と同様で，内側方に向う B_5 末梢枝は終枝に近づくにつれて移動は小さくなるが，外側方に向う B_4 末梢枝は逆に大きくなつている．前後移動も分岐次数を増すにつれて大きくなり，特に B_5 末梢枝で前胸壁に向う枝が最大である．例えばＭＬＢ起始部の前後移動が11.6㎜である No. 4 は B_4-B_5 分岐部が17.5㎜：B_4, B_5 末梢終枝近くがそれぞれ 22.9：24.8㎜である．

第３項　下葉気管枝各部位の移動

ＵＬＢは諸気管枝中最も広い範囲に亘つて分布しているが，この内 B_6 は他区域枝とはかなり距離もはなれ，而も所属領域である S_6 が他区域と間溝によつて分離されることが少くなく，又この部位に限局して病巣が存することが多いので特に“Posterior Lobe (Dévé)[31]”とか，“Dorsal Lobe (Nelson[32])”とかの肺葉名が附けられることさえあり，又最近 Garraud[33] も“Lebelon”なる概念のもとに上葉，中葉と同様に一単位としている位であるので私も便宜上別箇に扱つた．

Ⅰ　上－下葉枝の移動

B_6 は右側では殆んどＭＬＢと同じ高さで分岐（第25，31図）し，之より低位なことはむしろ少い（第18図）が，時としては高位のことさえあるし，又左側ではＯＬＢより下方で分岐する場合（第３，４，５図）が大部分とは云え，同じ高さのこと（第15図）もあつて，位置的関係が一定しない．そのため B_6 起始部の上下移動もＭＬＢ（左側では Ling B）起始部と同高か否かによつてその差異が現われ，低位にある B_6 の移動が強い．右側では10～20㎜の上下移動がみられるが左側では之より数㎜内外低値を示す．この移動は B_6 の第一次，第二次分岐枝（区域間分岐部）では B_6 幹部より１～２㎜大きいが，それ以遠の高次枝になるとその高さに比例して増減する．従つて上行

枝（B_{6a}）は移動が小さく，下行枝(B_{6c} 乃至 B_{6b})が大きい．例えば B_6 起始部の移動が 7.5mmの No. 3では B_{6a} 末梢終枝近くが 2.1mm，B_{6b}, B_{6c} の終枝近くはそれぞれ 4.9：11.4mmである．B_6は右側では中気管枝幹部背面から出るとは云え厳密には Esser[34], Brock[35] 等がいうようにやや外側方に偏している（MLB入口部を12時とすれば B_6 入口部は5時に相当する）ので，左右（内外）移動はMLBより大きいが左側では遙か内方にあるためか Ling. B よりも小さい．然し末梢枝が横にのびる傾向が少いため左右移動も B_6 中枢枝と余り変らないが，B_{6c} 終枝近くではむしろ小さい位である．ところが前後移動になるとかなり活潑で分岐次数を増すにつれてその移動度を増す．之は肺末梢部が吸気時に，より多く前方転位をおこすことを示している．然し終枝近くになると吸気時かえつて脊椎前縁より後方に移動するに至るが，之は S_6 に於ても肺が後方へも僅か膨張していることを示している．

Ⅱ　肺底一下葉枝の移動

右側に於て B_6 を分岐した下気管枝幹は約 1.5cm下方で B_7 をその内側から出し，更にやや下方で脊側から B. subsuperior を出すことがあるが之を欠如すること（約50%）もあり，その後はB_8（B_7 より約 0.5cm下位），更にそれより約 1.5cm下方で B_9 が分岐し残りは B_{10} として後下方に走る．左側に於てもほゞ同様であるが B_7 を欠き B_8, B_9, B_{10} が殆んど同時に分岐している点が右側と異つている（Brock[35]）．而も更に末梢に至るにつれて分岐上の位置もかなり複雑なのでその移動性を比較する上にも難点が少なくない．

A　肺底枝幹部の移動

肺底枝幹部と云つても正確には一定部位を決め得ないが，便宜上 B_8 が分岐する上角部に於ける下幹の中点の移動を観察した（第6表）．左側はB_7を欠いているが B_6 から B_8 迄の距離は左右共大凡2cm下でほゞ同高である（Brock）から好都合である．まづ上下移動は他肺葉枝幹部に較べて最も大きいが，之はその位置が最下位にあるため当然である．左右（内外）移動は右側では常に中枢側肺葉枝起始部より大であるが，左側では Lingŭla 起始部よりむしろ小であり，OLB幹部とは，之に比して大きいことも小さいこともあり大差はない．之は右側は肺底枝幹部が最外側にあるが，左側では之が Ling. B 起始部よりむしろ内側にあるためであろう．

前後移動はその部位が気管枝幹部中最も脊位にあるためか最小値を示している．

B　肺底区域枝並に末梢枝の移動

肺底下葉枝（Basal-B.）はその名が示すように横隔膜に向つているため上下移動はかなり大であり，区域枝幹部ではその位置的関係に左右せら

第　6　表

番号	造影側	症例・性	吸気時 上下移動	吸気時 左右移動	吸気時 前後移動	吸気時 胸廓左右径移動	吸気時 胸廓前後径移動	呼気時 上下移動	呼気時 左右移動	呼気時 前後移動	呼気時 胸廓左右径移動	呼気時 胸廓前後径移動	呼吸差 上下	呼吸差 左右	呼吸差 前後	呼吸差 左右径	呼吸差 前後径
1	右	T, Y, ♀	−20.2	21.9	13.5	109.1	157.1	− 2.5	19.0	8.3	107.0	140.0	17.7	2.9	5.2	2.1	18.1
2	右	T, M, ♀	−17.4	21.1	12.0	94.0	140.2	+ 5.9	7.0	9.0	88.6	131.1	23.3	14.0	3.0	5.4	9.1
3	右	H, H, ♀	−22.0	17.4	8.5	99.2	175.1	− 9.8	13.2	± 0	92.0	162.3	12.2	4.2	8.5	7.2	12.8
4	右	Y, A, ♂	−35.1	43.1	19.5	120.0	181.1	−14.8	32.2	12.1	117.0	164.0	20.3	10.9	7.4	13.0	17.1
5	右	S, T, ♀	−34.8	25.1	23.1	103.1	157.0	−16.7	22.2	19.0	101.2	145.1	18.1	2.9	4.1	1.9	11.9
6	左	T, I, ♂	−23.0	34.9	19.5	127.0	162.4	− 5.2	31.8	17.0	124.5	152.1	17.8	3.1	2.5	2.5	10.3
7	左	S, Y, ♂	−32.1	36.2	12.0	110.0	171.2	−12.7	33.6	± 0	108.2	158.0	19.4	2.6	12.0	1.8	13.2
8	左	H, N, ♀	− 8.5	49.0	14.1	125.1	163.7	+ 0.6	42.1	12.3	115.2	157.2	9.1	6.9	1.8	9.9	6.5
9	左	E, O, ♀	− 4.8	40.9	8.3	110.0	141.2	+11.6	36.8	6.7	109.2	135.7	16.4	4.1	1.6	1.8	5.5
10	左	S, S, ♂	−14.5	33.1	15.2	118.3	161.5	− 1.4	31.5	11.4	115.1	152.3	13.1	1.6	3.8	3.2	9.2

（註）上下移動は第7胸椎上縁より測り，之より上方へは＋，下方へは－とす．

れ，最高位にある B_7 起始部が運動度最も低く，B_{10} 起始部が最も高い．末梢枝に就ても同様で漸次，次数を増すにつれて移動も大となるが更に同じ分枝次数であつても $B_7<B_8<B_9<B_{10}$ をとつている．従つて B_{10c} 末梢終枝が最も上下移動がつよい．左右（内外）移動は区域の別なく正中線より遠ざかるにつれて増加する．而も末梢に至るに従つてその程度を更に増加している．従つて B_{9b} 末梢終枝が最大である．前後移動は最前部にある B_8 が最大で B_{10} が最小である．この移動は末梢にゆくにつれて増加するが，B_{10} では終枝に近づくと吸気時かえつて脊椎より後方に遠ざかる．

第4項　各気管枝移動間の関係

第1～第3項に於て気管枝各部位の呼吸性移動をある一定肺領域（主として肺葉）毎に中枢枝より末梢枝へと分岐次数の増加に伴つて，系統的，縦断的に論じて来たが，之等の得た成績から気管枝相互間に如何なる移動関係を示すかゞ分る．かように横断的に観察することが臨床上むしろ重要なのである．

Ⅰ　中枢枝に於ける相互関係

1.　上下移動　肺葉乃至区域気管枝幹部にあつてはその所属領域をとわず，おしなべてそれらの部位の高低によつて上下移動が左右される．即ち同一例では常に B_9-$B_{10}>B_8$-$B_9>B_7>B_4$-$B_5>B_6 \gtreqless$ MLB（Ling. B）$>B_2$-$B_3>$ OLB $>B_1$-B_2 をとつている．

肺葉気管枝起始部の移動は主として之を分岐している左，右気管枝幹の昇降並に伸縮変化に依存している．

2.　左右移動　OLB幹部が最小値をとつているがMLB（或は Ling.B）とULBとでは左，右側により異つている．即ち右側では常にMLB＜ULBであるが左側ではむしろ Ling. B≧ULBをとる場合が多い．之は右側ではMLB起始部はULB中点部よりかなり内側にあるが左側では余り差異がなく，反つて幾分外側位をとつているためと考えられる．区域枝については B_7 起始部が最小であるが，他枝は胸廓左右径の伸縮に伴つて大凡同様な動きをみせ，区域分岐部は吸気時外側位をとるものが内側位をとるものより大であつて，肺領域別の差異は余りみられない．従つて吸気時も呼気時も相対的には大凡同位置をとつている．

3.　前後移動　ULB幹部が最小である．之は諸気管枝幹部中最も脊椎より近いためであるが，MLBはOLBより前方位をとるため移動が大きいことが多いのであるが，胸廓前後径の拡張度が上部に著明なときは，MLB＜OLBをとることもある（第4，5表参照）．処が左側 Ling. B では常にOLBより大である．区域枝では肺葉別をとわず吸気時前方位をとるものより多く移動する．只上，中，下部にて胸廓前後径の拡張度に著しい変化を生ずる場合に限つてそれに順応しようとして若干の相違はみられる．従つて左右移動と同様に側面像に於ても吸気，呼気時共に相対的には大凡同位置をとつている．

Ⅱ　末梢枝に於ける相互関係

区域枝より分岐次数を増してくると，その呼吸性移動もかなり複雑となつてきて，中枢枝のように只単にその位置的関係のみによつては決定せられず，むしろ各気管枝の特徴が現われてくる．吸気時の同一高さに於ける各気管枝の位置が，呼気時に如何なる程度の相違を示してくれるかによつて上下移動についての気管枝の特異性を知ることができるし，同様に脊椎から側方への一定位置並に矢状方向への一定位置に於ける各気管枝の位置の呼吸性変動によつて，それぞれ左右移動並に前後移動についての気管枝相互間の移動関係を知ることができる．

1.　上下移動　末梢枝の上下移動が横隔膜の昇降運動に左右されることは既に繰り返し述べた処で，横隔膜面に近い気管枝が移動も著しいことは論を俟たないが，その程度がすべて同じではなく，吸気時同一の高さにある異種気管枝間には呼気時かなりの相違がみられる．而もその移動程度は B_6 を除いて必らずOLB＜MLB（Ling B）＜ULBの原則をとつている．B_6 末梢枝はMLBとの高低の差によつてきまる．例えば第21図の如く B_{3b} 末梢枝（a）の高さにはMLBでは B_5

分岐枝（b），ＵＬＢでは B_8-B_9 分岐部（c）があるが，呼気時には b, c 点ははるか上方に転位している．

又吸気時ＭＬＢ起始部（b′）に相当する高さに於ける B_{8b} 末梢枝（a′），B_{6b-c} 部（c′）も，呼気時には B_{8b} では下位をとり B_{6b-c} 部は上位をとつている．従つて呼気時，中，下葉枝の著しい挙上によつて B_3 がかえつて下降しているような錯覚に陥ることがある（第25図）．上葉並に下葉の末梢枝は，その中枢枝よりも下位になる程移動も大であるが中葉枝に限つて末梢にゆくにつれてその移動度を増すことが少いことは，呼吸運動に際して何か他肺葉と異つた動き方を表わしていると考えられる．中枢枝のみが大きく上下に移動し，末梢部は上，下葉に挾まれて軽度に施回しているのであろう．そのため側面像に於て，ＭＬＢ（或は Ling B）末梢枝が呼気時一線を示すような格好を示すに至る（第25図）．かように各肺葉の運動には相違があるため，呼吸に際して肺葉間には当然滑走運動が行われ，ズレが生じ得る．之は特に右側中，下葉間に著明であつて，第25図の如く吸気時肺葉間面を形成していたＭＬＢ末梢終枝は，呼気時にはかなりズレて横隔膜面を形成するに至ることから証明される．左側では Upper-Lower Division 間は分離されていないのでこの間のズレはみられないが，横隔膜面との関係は右側と同様である（後述）．上ー中葉間，上ー下葉間にもズレがみられるが軽度である．

2.　左右移動　背腹ブロンコグラムにて脊椎側縁から同距離にある気管枝末梢枝の諸点は呼吸によつてかなり変動するものがあるが，上下並に前後移動に較べて左右移動度は少なく，肺葉固有性は認め得ない．之は気管枝走向によつて決り各肺領域はほゞ同傾向を示す．即ち第22図の如く B_{1a} の一点（a）から下せる垂直線上にある各気管枝を辿つてみると，吸気時，呼気時がほゞ一致した位値にあるのは a, d, i, であるが，残りは之より内側に位し（呼気時），その点 b,c,e,f,g,h を結ぶ線もほゞ一線を示す．而して a, d, i では大凡上下に走る気管枝であり，残りは左右に走る気管枝であつて，之によつて横走する気管枝末梢枝が肺葉の別なく左右移動度が大きく，従つて同じような傾斜を示す同次分岐枝ではその移動はほゞ同じである．

第21図　（第25図の模写図）

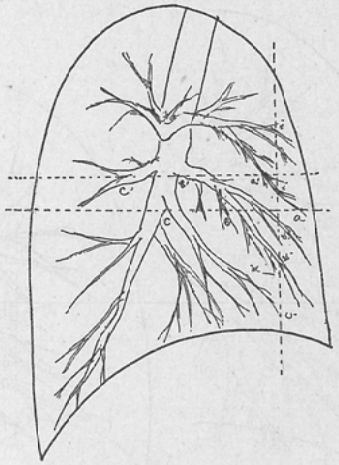

吸気時

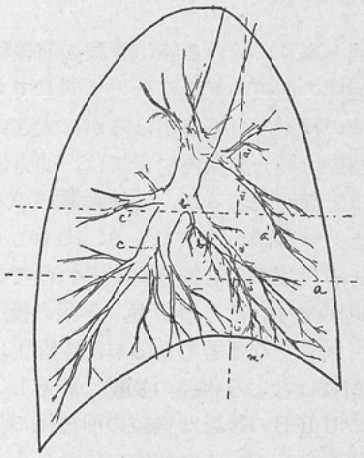

呼気時

3.　前後移動　脊椎前縁からある一定距離に於て垂直線をひき，吸気時に於けるその線上の気管枝各部の呼気時に於ける変動をみると，呼気時にはＵＬＢ各枝が後退の度合が最も著しく，次でＭＬＢでＯＬＢは最も少い．之は胸廓の上，中，下部ではその前後径の呼吸性拡張ー縮小度が異るため各肺葉枝によつて差異が生ずるのは当然であろ

第　22　図

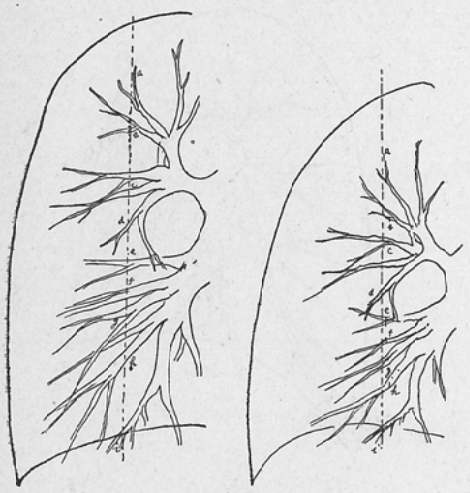

吸気時　　呼気時

うが，同一高さに於ける諸気管枝の前後移動をみても，胸廓の前後の変動がたとえ同じでも，気管枝末梢枝の移動はＵＬＢがはるかに大きい．一般に前後移動は同一肺葉内に於ては，前方位にある末梢枝ほど著明であるが，他肺葉領域の末梢枝と較べると大分様子が変つてくる．即ちこゝにも肺葉別にある程度の固有性を有するわけである．下葉の後退が強ければ当然中葉，上葉の後退もそれに準じて大きくなる筈であるが，実際上は大きくなく末梢枝はむしろ胸腔の変動に順応しようとする．このＵＬＢの後退は胸腔の前後径の変動値に近似な値をとるが，この部位に於ける上，中葉は只之にひきずられて後転するような格好であり，而もその値が低いのは中，下葉の変転によるものと考える．之等の関係を例示すると第21図の如く，吸気時に於ける B_8 末梢終枝 c_1 を通る垂直線上にはＭＬＢでは b_1 点，ＯＬＢでは a_1 があるが，呼気時には c_1 を通る線上には，ＭＬＢ及びＯＬＢでは吸気時に於ける部位よりもかなり中枢部である b_1, a_1 点に相当している．又吸気時中一下葉間面を形成しているＭＬＢ末梢枝（m）は呼気時ズレて横隔膜（m′）に対持している．

第５項　気管枝移動と隣接臓器との関係

気管枝は，左右それぞれの主気管支肺門部を根幹として漸次分岐し，結局は末梢樹枝像として分布し，その拡がりによつて片側肺の全貌が明らかとなる．従つてブロンコグラムの検索によれば，普通平面写真では他臓器（横隔膜並に縦隔内諸臓器）に重複投影されている肺領域をもはつきりさせることができる．横隔膜を境として，外側は胸廓にて囲繞せられ，内側は縦隔を境として両胸腔を占居している肺と之等の臓器との関係は，結局末梢樹枝像との関係をみることによつて正確を期し得られる．

Ⅰ　気管枝－胸壁間移動関係

肺が胸壁の呼吸運動に隨つて膨張，縮小することは当然であるが，その肺表面が胸壁と全く密に附隨しているかどうかを，気管枝末梢樹枝の各部位と肋骨面との対持関係からみると，例えば第23図の如く，吸気時にて第４前肋骨上縁部に対持する B_{3a} の末梢終枝（ａ）は，呼気時には第３前肋骨部に対持し，吸気時には第４後肋骨部に対持する B_{2a}（ｂ）は，呼気時にて第３後肋間部に移動している．更に下葉 B_8 末梢枝（ｃ）も，第５前肋骨部からはるか上方の第３前肋骨部へと対持関係を変えている．このように対持関係が変動するということは，肺肋膜によつて表面を被われた肺表面は，壁肋膜を介して胸壁に対持し，呼吸運動によつてこの内壁を滑走することを如実に示している．従つて肺が胸壁運動に隨伴して動くとは云えかなりのズレを生じるわけである．このズレは胸廓運動に対して，主として横隔膜昇降運動の干渉，気管枝獨自の呼吸性移動が関与するためであるが，このズレは体位変動による諸臓器移動と肺との間にもみられ，例えば側臥位をとらしめるとやはり肺－胸壁間移動がみられることからも，胸壁の変動に適合しようとしていることが分る．

Ⅱ　気管枝－横隔膜間移動関係

呼吸に際して横隔膜は吸気時下降，呼気時上昇するが，只単なる昇降運動ではなく下部胸壁の運動も加わつて穹窿部扁平並に凸化を来す．この際横隔膜面を形成している肺領域の所属気管枝末梢樹枝の各部位が対持している横隔膜面が，常に一定部位ではなかろうことは既に論述せるように，

第　23　図

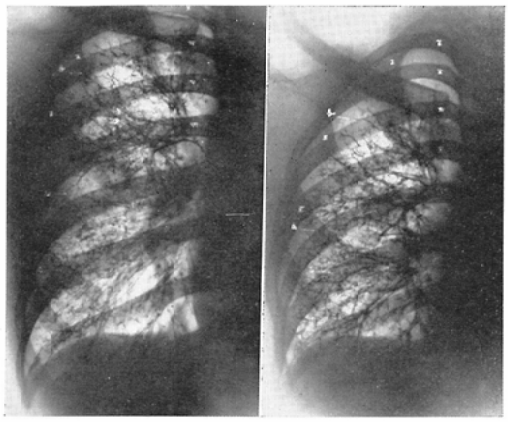

吸気時　　呼気時

吸気時，第4前肋骨上縁部に対持する B_3a の末梢終枝（a）は呼気時には第3前肋骨部に対持し，吸気時には第4後肋骨部に対持する B_2a（b）は，呼気時，第3後肋間部に移動している．更に下葉 B_8 末梢枝（c）も呼気時はるか上方へと対持関係を変えている．

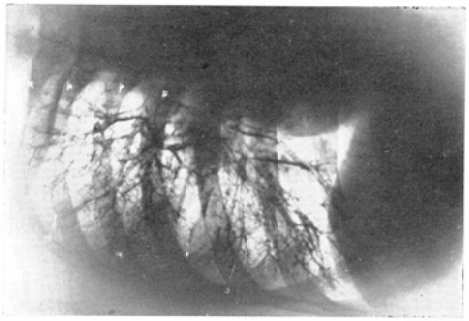

側臥位

気管枝各部位は体位変換によつても移動す．之等によつて肺表面・胸内壁間の移動性が判然とする．

下葉末梢枝の移動度の相違から考えられることであるが，更に側面像から横隔膜面に対持する気管枝を分析してみると一層明確となる．今健常肺或は肺下葉に影響を及ぼさぬと考えられる僅小病巣を有する左，右夫々 100例に就て，気管枝末梢枝が横隔膜面に関与する程度を検討してみた結果は次の通りである（第24図）．

Ⅰ　群：吸気，呼気時共に関与せる場合
　　右側：62例，左側：60例

第　24　図

吸気時　呼気時　吸気時　呼気時

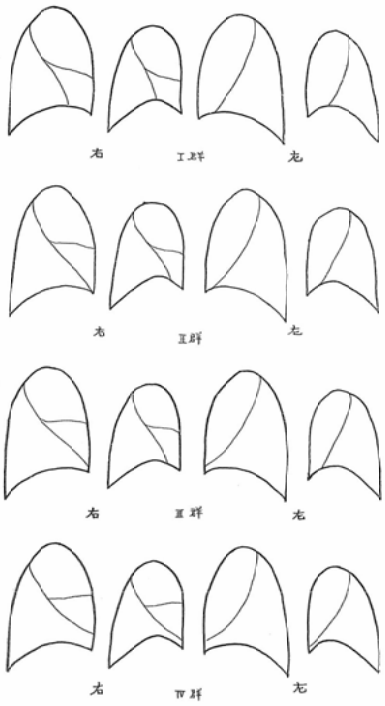

Ⅱ群：吸気時には anterior costo-phrenic angle の一部を占め，呼気時には関与せる場合
　　右側：18例，左側：19例
Ⅲ群：呼気のみにて関与する場合
　　右側：6例，左側：5例
Ⅳ群：吸気，呼氣時共に関与せぬ場合
　　右側：14例，左右：16例

以上の如く横隔膜面を形成する肺葉は呼吸によつて変動することが多い．一般に下葉の S_6 を除いた各区域が肺の横隔膜面を形成していることは，それらの諸区域が basal segment と呼ばれている所似であるが，中葉（或は舌部）も之に関与する場合が多く，而もその関与の程度は呼吸相によつて変るものである．

更に又たとえ吸気時関与しなくても，呼気時に関与してくる（II, III 群）し，又たとえⅠ群にあつても呼気時の占める割合が吸気時のそれよりも大であるし，Ⅳ群にても呼気時には横隔膜に接近

第　25　図

吸気時

呼気時

第　26　図

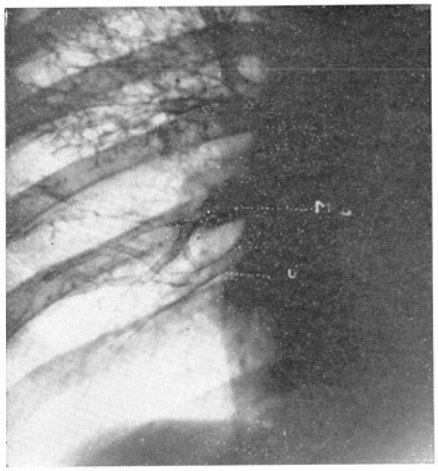

吸気時

MLBとULBははなればなれになつてよく分別しうる．

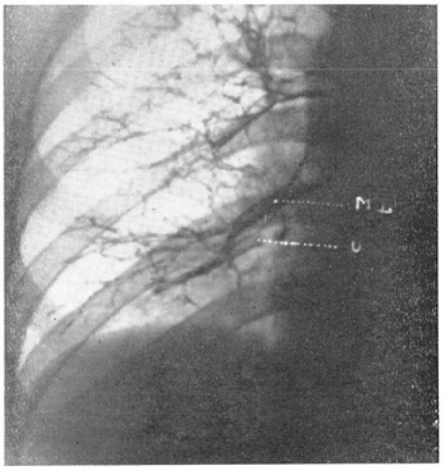

呼気時

ULBの与上並に後退のためMLBに接近，重畳されようとしている．

してきている．之等は横隔膜面を形成している諸肺領域が，呼吸運動に伴つて横隔膜上を滑走している証拠である．従つて肺底気管枝末梢枝の横隔膜対持面は呼吸によつて変つてくる（第25図）わけで，下葉前方向区域枝（主として B_8 或は B_9 乃至 B_7）末梢枝の呼気性挙上後退並にその収縮が，MLBのそれに較べて程度が強いからである（第4項参照）．

又それがため，中一下葉間に対持せるMLB末梢枝が呼気時横隔膜面に対持するに至ることも，この要因となつている．この資料に用いたようにこの関係は，側面像で最も分り易いのであるが脊腹像でも，呼気時MLBが直接横隔膜上の大部分を占め，ULBの後退挙上著しいため，一見，MLBのみがおし出された格好をよく認める．例えば第26図に示す例の如きは，MLB並に B_8 のみ

しか造影されていないので，この中，下葉間の関係がよく分る．吸気時，MLBと B_8（u）は，はなればなれになつているが，呼気時には B_8 が著明に挙上するため，MLBがおし出された格好を示している．

Ⅲ　気管枝－縦隔間移動

縦隔に対持している気管枝は，左，右主気管支根部以外は，B_6 を除く各区域末梢枝であり，呼吸に伴つてそれらの対持面が移動することは，既に述べた末梢枝の呼吸性移動によつて当然考えられることではあるが，このズレを上下について肋骨面に対し，前後について横隔膜面に対して末梢枝の動きから捉えられたようにはゆかない．之は縦隔は広範で且一定部位を決めることがむづかしいからである．然し末梢枝の前後の関係が呼吸によつて相当のちがいがあることや，横隔膜面形成気管枝が呼吸により変つてくることからすれば，縦隔と肺縦隔面との間にかなりのズレが生ずることになろう．実際上は，このようなズレを臨床上レ線学的に問題にすることは少ないと思われるが，只健側肺との相互関係を検討する場合に，単に縦隔の偏移をみるよりも，縦隔側気管枝末梢枝対持面の左右の偏位をみた方が，より一層正確を期しうるものと考える．

第2節　病態肺に於ける呼吸性移動

複雑多岐に亘る気管枝各部を細別することに徒らに混亂を招くので，大ざつぱに中枢枝と末梢枝とに分け，その移動変化を主として肺結核について観察すると，病態肺の上，下，左右並に前後の諸移動変化は健常肺とは異つた動態を示すが，之等は何れも次の如きカテゴリーに入れることができる．

Ⅰ群：移動がある程度以上みられるもの

Ⅱ群：移動が殆んどないが，全くないもの

Ⅲ群：移動が甚だ著しいもの

Ⅳ群：移動が正常と逆な方向卽ち奇異運動を示すもの

之等の分析成績は症例の選定の仕方によつてその率はかなり変つてくるであろうが，大体同じ症例で気管－気管枝系の病態をみると，その率の絶対値よりも，いかなる因子によつてその群に入るかを考究してゆくことが最も重要である．

第1項　中枢枝に於ける移動変化

Ⅰ　上下移動

無撰擇的に左右夫々 100例宛を分析してみると第7表の如くになる．之から考えると左，右共Ⅰ群が最も多いが，この率はOLBからULBへと下位枝に至るにつれて更に増大している．之は結核病巣が肺上野に大多数であつたためで，それが移動に及す影響が病巣より遠い気管枝には少いことを表している．従つてⅡ群が下位枝にかえつて少率であるのも同理由による．左側では OLB, Ling B, B_6 が位値の高低に大差がないため，その受ける影響がほゞ同じである．然し左右何れのOLBにしても呼吸性不動性を示す率が，それより更に高位にある気管分岐部のそれよりも多いのは，分岐部は単に片側肺のみでなく両側肺の関与によつて決るためであり，従つて可動性の率も亦OLBの方が少いわけである（第1章第2節参照）．Ⅱ群に於て気管分岐部の不動性があれば，右側OLBは殆んど常に之と同じ態度をとり（第7図），その成り立ちも同様で広範な病巣，癒着，瘢痕萎縮の強い例にみられる．左側では気管分岐部

第　7　表

		Ⅰ	Ⅱ	Ⅲ	Ⅳ
右	OLB	72	21	5	2
	MLB	82	12	3	3
	B_6	81	10	3	4
	ULB	84	6	5	2
左	OLB	72	16	6	6
	Ling B	76	15	5	4
	B_6	73	16	6	5
	ULB	83	4	5	6

OLBとはかなり離れているので，両者の不動性が平行している場合よりも，異る場合がはるかに多い．例えば左側OLB分岐部のに発生せる淋巴腺結核症の場合に，この部の不動性を来しても，気管分岐部の移動に迄影響を与え得ないことがある（第27図）．又気管分岐部が不動性であつても必しも左OLB根部が不動性とも限らない．このことは既述せる如く，気管分岐部の運動を阻止するほ

どの病巣が1側肺にあつても，対側肺が健常であれば当然考え得るのである．ところが横隔膜運動が旺盛であれば広汎な病巣とか，肋膜肥厚像があつても，中枢枝根部につよい癒痕がなければ上下移動のおかされぬこともある（第15，16図）から注意を要する．即ち健常肺と同様に病肺にあつても横隔膜運動が気管枝の上下移動に大いに関与しているのであつて，Ⅱ群は病巣が小さく，この呼吸運動が大きい場合が殆んどであるが，只特殊なものとして気腫性嚢胞の1例があつた．即ち第28図の如く肺上葉に発生せる巨大嚢胞のため，左OLBが相当に下方へとおし下げられているが，横隔膜運動の直接影響を受け易くなつたせいか，上下移動はかなりみられる．之に反して浄化空洞の如き巨大嚢胞では，むしろ上下移動は減少している（第29図）．前者は肺胞系の異常で大部分の気管枝系は正常であるが，後者は末梢気管枝が罹患せる大病巣のちがいであるが．Ⅳ群は何れも肺上の広汎な病巣である．吸気時非罹患肺葉（主とし葉て下葉）の代償性呼吸運動のために，吸気時下葉上部が上方へ拡がろうとするため，上葉の機能減弱部の下方への膨張が抑制され，呼気時下葉全体の強い収縮によつて上葉が下方にひきづられるためにおこる奇異現象を解せられる．即ち第10図はその好例で，肺上葉は肋膜肥厚を伴う有空洞性萎縮病巣群であるが，吸気時OLB諸気管枝は呼気時よりも挙上せられ，ULBは上行末梢枝がそれに附隨して挙上するが（上方への膨張を示す），その他の枝は夫々の方向に充分のびており，下行枝はすべて下降している．気管分岐部は生理的に上下移動が著明であるので，吸気時左側主気管枝は呼気時よりもかえつて上向きを示している（正常では下向きを示す）．又人工気胸よつにて上葉が選擇的に虚脱しておれば，やはり同様な理由でこの現象がみられる（第30図）．更に第12図の如く肋膜一気管支瘻で空気の出入が自由なものでは，呼気時気胸腔内の圧が昂つてこの奇異現象は一層顯著となる．

Ⅱ　左右移動

中枢の左右（内外）移動は上下並に前後移動に較べて軽度が僅小であり，そのため異常動態もⅡ群は運動が全くみられぬものとした．

左右夫々50例宛の分析の結果は第8表の通りである．このように病肺に於ても健常肺の如く左右の移動がみられることが圧倒的に多く，全く不動性のことはむしろ稀なのである．之はたとえ片側気管枝が固定しようとしても，健側肺の呼吸運動によつて吸気時患側外方へ，呼気時内方へと移動しようとするためであつて，之は気管分岐部の左右移動の因子と同様であるが，之より影響が更に大である．健側肺の呼気性收縮が患側に較べて甚しく大きいときには呼気時，患側中枢枝は高度に健側にひつぱられ正中線に及ぶほど移動する．之が即ちⅢ群である（第11，17図）．従つてこの場合は殆んど縦隔並に気管の呼気性健側への移動がみられる．

第　8　表

		Ⅰ	Ⅱ	Ⅲ	Ⅳ
右	OLB	39	3	6	2
	MLB	42	1	4	3
	B_6	43	0	4	3
	ULB	44	0	3	3
左	OLB	41	5	2	2
	Ling B	41	5	2	2
	B_6	41	5	2	2
	ULB	41	4	2	3

第　9　表

		Ⅰ	Ⅱ	Ⅲ	Ⅳ
右	OLB	76	21	3	0
	MLB	87	7	6	0
	B_6	85	9	6	0
	ULB	86	5	8	2
左	OLB	77	19	4	0
	Ling B	80	15	5	0
	B_6	86	7	7	0
	ULB	84	6	10	0

然し乍ら気管のかような移動がみられても気管枝が必しもⅢ群に入るとは限らず，この際にはその気管枝周囲の緻密な癒着，高度の病変がある．例えば第15図の如き例は気管，縦隔の高度な呼気性健側への移動に拘らず気管枝各部位の移動は著

第　27　図

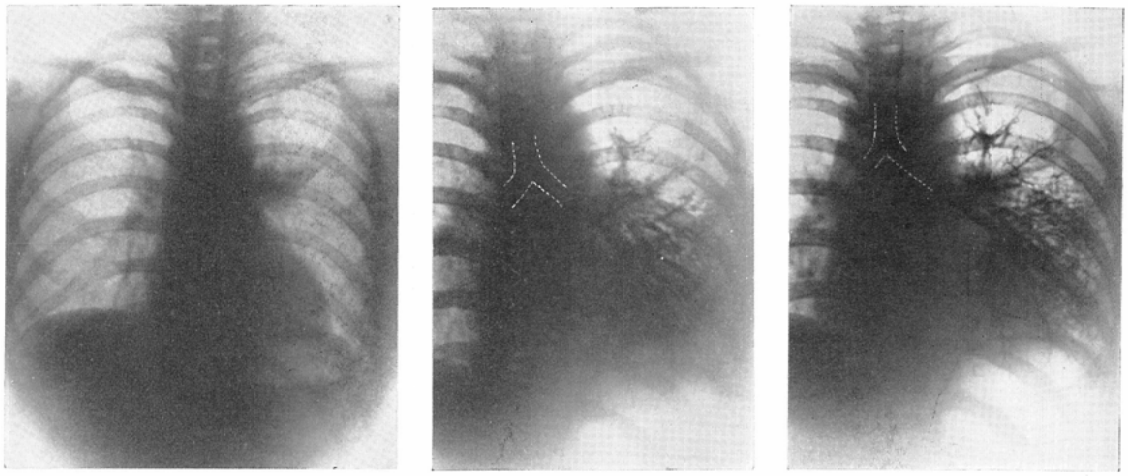

普通写真　　吸気時　　呼気時

左側上葉支肺門部淋巴腺腫脹　気管分岐部の上下移動はみられるが，ＯＬＢ根部の移動はみられない．

第　28　図

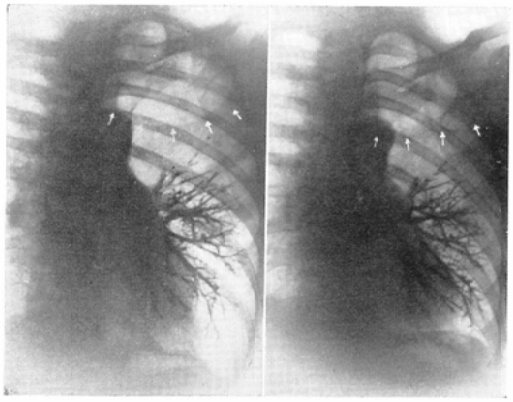

吸気時　　呼気時

左側上葉の気腫性嚢胞のためＯＬＢは下方に転移し，而も呼気性上下移動は著しい．

第　29　図

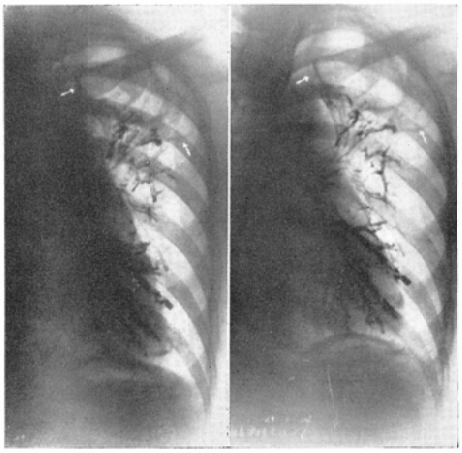

吸気時　　呼気時

左側上葉の浄化空洞による巨大嚢胞であるがＯＬＢの転位はなく呼吸性上下移動も殆んどない．

明でない．Ⅳ群はⅢ群とは反対で，呼気時患側に向う気管，縦隔の移動に随伴して生ずる．この場合上，中，下葉枝がひとしく逆な左右移動を示すもの（第12，13図）と，ＯＬＢのみが特に目立つもの（第14図）があるが，Ⅳ群はすべて患側（一肺葉性又は全肺葉性に）の呼気性收縮が強いため生ずる現象である．

Ⅲ　前後移動

第9表の如く移動性が保持されている場合（Ⅰ群）が最も多く，特にＵＬＢはⅢ群を加えるとその大部分が十分運動していることになる．之は病巣が大部分上葉にあるためで当然であろう．Ⅱ群を分析してみるとその殆んどが後部肺領域（S_2, S_6, S_{10}）に高度の病巣があるもの(第18図)で，後方への萎縮性変化が強いいため吸気時前方に移動しにくい．かような際に前部肺領域は必然的によ

第　30　図

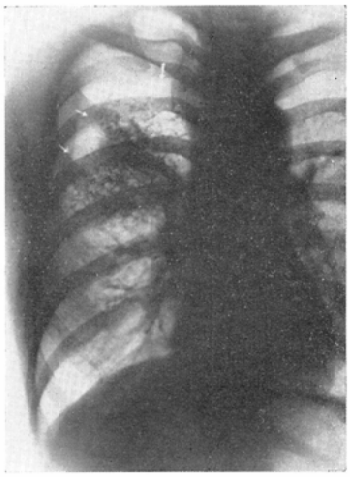

吸気時

呼気時

人工気胸肺にして，吸気時ＯＬＢ（）は呼気時よりも高位を示している．
呼吸に伴う奇異運動である．

第　31　図

吸気時

呼気時

上，中葉枝中枢枝は吸気時前進，呼気時後退を示す正常運動であるが，下葉枝幹部，区域枝幹部，は吸気時後退，呼気時前進即ち奇異運動を示している．

く動いてくる．病巣が S_1 とか S_3 などにある時は前後移動は左程抑制されない．之は前，後部肺領域の代償機能によつて受働的に前後に動くためである．ところが S_3, MLB, S_8 の如き病巣になると，後部領域が前方に転位し而も代償力により呼気時後方への移動も著明である（第19図）．かような前後移動は気管のそれと較べるとI, III群では気管に多く，Ⅱ群では気管枝に多い．前2群では健側肺の影響がかなり入つて気管枝ほど移動が抑制され得ないことを示し，Ⅱ群では罹患側肺病態の影響が気管枝に対する程気管には強くないため当然であろう．最後のⅣ群の奇異現象は右側

S_1, S_2 浸潤巣で OLB, MLB, B_6 は何れもⅡ群に入つているが，ULBが呼気時，吸気時よりかえつて前方位をとつている．如何なる意義を有するか不明であるが，（第3項参照）中葉の呼気性收縮が著明であることは確かである（第31図).

第2項　末梢枝に於ける移動変化

小区域枝以下では分岐次数を増す程，それらの位置は極端に変つているので，中枢枝の如く一定値を求めてそれから異常を決めると云うように一律に分けることはできない．然し呼吸性移動には中枢間或は他末梢枝間に大凡の原則があるから常に全体的に，低次枝より高次枝にゆく上に於てこの原則を破る場合をみれば，その異常動態を知りうるのである．即ち末梢枝終枝を辿つてその相互関係をみれば，肺領域間の移動を知りうるので，種々なる病変によつてこの肺領域間に動態異常がみられるわけである．

Ⅰ　上下の移動

この異常動態を次の3群に大別できる．

Ⅰ群：末梢枝にゆくにつれて移動が減少する場合．

Ⅱ群末梢枝にゆくにつれて移動が甚しく増大する場合．

Ⅲ群：末梢枝が奇異運動，即ち吸気時かえつて挙上し，呼気時下降する場合．

之等を各群毎に観察してみる．

（第1群）　病巣を有する肺葉内の末梢枝は大多数に於て，多少共この傾向があるがその程度は，末梢枝が中枢枝の移動値とほゞ同じもの（Ⅰ型）から，末梢枝近くの位置が呼吸相により殆んでど変化のないもの（Ⅱ型）まである．かように末梢枝の変動が減少すると云うことは，肺末梢部自身の伸縮が少く，他の（左右並に前後の）呼吸性移動の減少と相俟つて隣接肺領域よりも呼吸機能が劣つていることを示すと考える．この場合更に病巣の存する区域差によつて，その減少の程度が変つている丈である．即ち上葉では S_3 の病態に最も強く S_1 のものに最も弱い．下葉では S_{10} のものに強く S_7 に弱い．上下移動の減少はブロンコグラム上，吸気時には他肺葉の気管枝と比較的にバランスをとつているが，呼気時にその位置にとゞまろうとしており，之は健常隣接肺領域の呼気性收縮が強いので，之にひつぱられる結果と考える．移動変化に余り影響を与えないのは主として病巣が S_1 の場合である．

（第2群）　ある区域内病巣の場合隣接区域末梢枝は代償性に働くので，ある程度その移動の増大がみられることもあるが，之はあくまで同一肺葉内に於ての相対的なことであつて，かような異常動態はむしろ隣接健常肺葉内気管枝にみられる現象である．之には吸気，呼気時共に移動が著明な場合（Ⅰ型）と，吸気時にはほゞ正常位をとり乍ら，呼気時にかなりの挙上を示す場合（Ⅱ）とがある．Ⅰ型では中枢枝自体が正常よりかなり下位を示し，末梢枝が之に随伴している場合（第28図）の他は，すべて罹患肺葉内枝の奇異運動に伴う隣接肺葉末梢枝の移動を示している（第14図).

（第3群）　之は第1群の程度が非常に強いので，隣接健常肺葉末梢枝の代償力による強力な吸気性拡張並に呼気性收縮による移動のために，罹患肺葉末梢枝がおしきられた格好である．従つて健常肺領域に於ては，中枢枝より上位にある末梢枝は，吸気時にかえつて挙上し，呼気時下降している（第10，14図). かような場合の病巣の位置は，殆んど S_2 か S_3 である．

以上の如き隣接肺葉間の異常動態関係は右側上，中葉間に最も多くみられる．左側では舌部に於て，その中枢枝が他区域枝の中枢枝と同じくOLB幹部であるために，上葉内病巣による影響が若干舌部にも及び左右側の中葉の如く，獨立性をおし出すことが右側より劣るためと考える．中一下葉間移動は比較的捉え難いが，B_6 は下葉底枝とは別箇に分岐しており捉え易い．

Ⅱ　左右移動の異常

左右移動の異常動態は次の3型に大別できる．

Ⅰ群：殆んど移動がみられぬ場合．

Ⅱ群：移動が著しい場合．

Ⅲ型：吸気時内転，呼気時外転する場合．即ち奇異運動を呈する場合．

（Ⅰ型）　この型式のものには理論上，(1)吸

気時のまゝの場合と（2)呼気時のまゝの場合とがあるが，之は健常気管枝の動態を比較して決めねばならないし，正常にても左右移動が軽度なために，このⅠ型を云々することはむづかしい．

（Ⅱ型）　吸気時外転し，呼気時著しい内転を示す場合である．胸廓の左右径の拡張，縮小丈では到底及ばず，胸腔内病態に影響される．之には（1)縦隔性のものと，（2)肺内性のものがある．（1)は縦隔の呼吸性移動異常に随伴するもので，全葉枝が移動する場合（第11図）や，ある一部の枝のみが移動する場合（第17図）とがある．この縦隔性のものは縦隔に近い枝が最大で，之より離れるに従い漸次その移動が減少しているのが特徴である．之に反して（2)では総べて末梢枝の上下の奇異呼吸の場合に限られる．即ち吸気時水平方向をとつた末梢枝が，呼気時その著しい下降のために斜方向をとるために生ずる（第14図)．然し中枢枝幹部の不動性を条件とする場合が多いので余り顕著な例は見当らない．

（Ⅲ型）　之は吸気時肺の膨張が他肺に較べて著しく大きいときは，吸気時縦隔を反対側に圧排し，縦隔面に対待する末梢枝はかえつて内転し，呼気時縦隔の復旧に従つて外転する（第13図)．之は病側の場合は殆んどなく，むしろ1側肺が広汎におかされたさいの健側肺の態度と云うことができよう．同様な理由で更に患側肺内でみられるものは，主として隣接健常肺領域の末梢枝である．例えば第12図の如く中葉 B_4 上行枝が呼気時よりも吸気時の方が急峰な走向をとるため，末梢枝は呼気時脊椎から，より遠ざかつている．

以上の如く，もんだいとなるような左右移動の異常動態は，上下移動と密接な関係がありむしろ副的所見のことが多い．

Ⅲ　前後移動の異常

病態肺に於ても吸呼に伴う胸廓前後径の増減により生ずる末梢枝の前後移動の差についてはもんだいない．肺内の種々なる病態にあつては，隣接肺領域末梢枝が互いに影響し合つて動態異常を示す．之には著しく減退乃至消失するもの（Ⅰ型)，著しいもの（Ⅱ型)，吸気時後退し呼気時前進する（Ⅲ型）に分ちうるが，総体的に云つて病変がある程度以上の大いさ（一区域以上）になると，病変の性状よりもその部位が移動異常に影響を与える．即ち病巣が後部(S_2, S_6, S_{10})にあれば健常肺でも余り移動が顕著でないため，Ⅰ型としてはつきり示さなれにくいことが多いが，隣接末梢枝（S_1, S_3, S_8, S_9）がⅡ型を示すので，それから逆に罹患部の移動減弱を知り得る．之に反して前部(S_3, S_4, S_5, S_8)の病巣ではその動態異常が目立つが，このさいにもやはり隣接末梢枝の代償性のため，上下移動異常と組合さつてⅠ型が生ずる．例えば第19図の如く，S_3 の病巣例では吸気時 B_3 は上向き，呼気時には下向きを示しているが，之は健常肺領域 S_4, S_5 の代償性によるのであつて，B_3 の末梢枝は健常肺ではその中枢枝たる B_2-B_3 分岐部より前後移動が大きい筈なのに，この場合にはかえつて減少しているのである．格別に大きな病巣がなくても，上，中葉枝では前胸壁と緻密な癒着があれば移動は減弱する（第60図)．之は気管枝の前後移動が只単に胸廓前後径の拡張，收縮に随伴しているのではなくて，横隔膜の昇降運動が大きく関与しているためである．即ち胸壁面とはかなりのズレを生じつゝ前後に移動しているである（後述)．下葉の如く横隔膜に対持している末梢枝は，横隔膜のつよい癒着があれば，前後移動が抑制されることは論を俟たない．Ⅲ型のものは第31図の如き特別な例を除いては，罹患部に隣接せる健常末梢枝間にみられる．

例えば第58図の如く，下葉の病巣例では，中葉の S_8 対持末梢枝が吸気時かえつて後退し，呼気時前進すると云う奇異現象を示している．

第3項　各種病態肺に於ける気管枝の移動変化

前項に於て，病態の種類に捉われず，比較的小病巣を有する例にて，気管枝の呼吸性移動を，その各種移動方向に就べ述べたが，レ線写真上みられる病像はその範囲，性状も決して単一ではなく，比較的大きな病巣を有する例では，大凡肺区域乃至肺葉大を単位とせるものが最も定型的なレ線症候を示す．即ちそれらの病態はその病変の成り立ち如何をとわず，レ線写真上，一般に次の如

第 32 図

吸気時

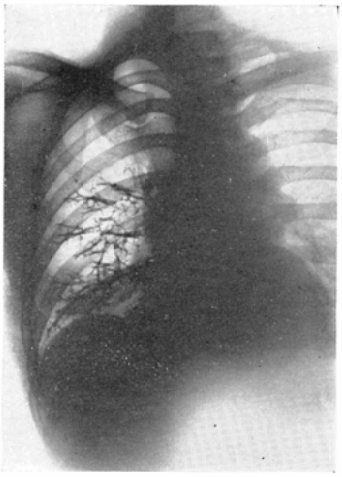

呼気時

脊一腹，軽度の第2斜位，B_3 及び中葉への牽引がみられるが側面像（第33図）と参照して明確となる．然し下葉枝の呼気性挙上が著明であることは下枝の正常動態を示しており，罹患部が中葉であることは想像に難くはない．

第 33 図

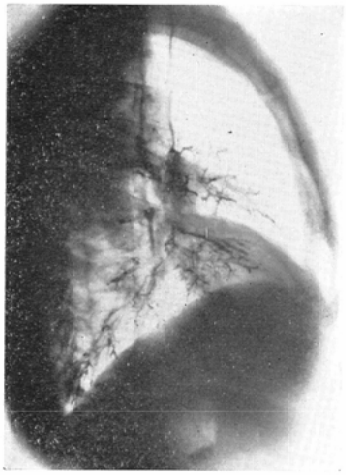

吸気性

呼気性

B_3及B_9ばの中葉への牽引が明かである．前胸壁及び横隔膜に対持する筈である中葉面が，帯状収縮のため僅小部分に限られている．ＯＬＢ—ＭＬＢ起始部間の呼吸性伸縮の差がみられず，そのため呼気時，横隔膜挙上により中葉収縮帯は，吸気時より水平位をとろうとしている．之によつて普通平面写真で呼気時陰影の幅が吸気時より狭いことが解明される（第○図参照）．呼気により末梢枝横隔膜面対持関係が余り変動をみせないのは，中葉の呼吸性伸縮のない証拠である．

くに分類することができる．

第1群：無気肺症候群：均等なる濃厚陰影を示し，罹患部の容量減少を来しているもの．

第2群：減気肺症候群：明確なる濃厚陰影は示さないが，健常肺と較べると含気量のかなりの減少を考えさせるものであるが，第1群との移行型

第　34　図

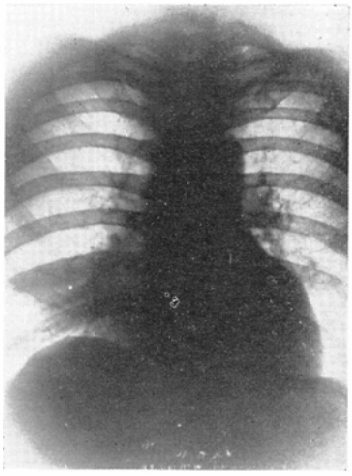

吸気時

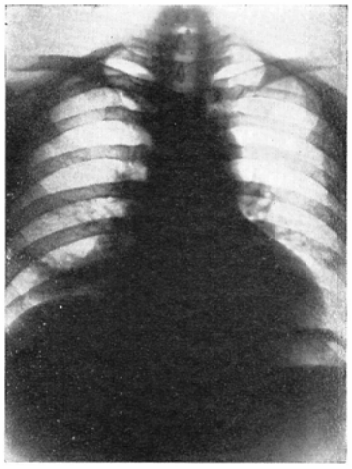

呼気時

中葉枝閉塞による中葉無気肺，無気肺領域は呼気時狭小となつている．

第　35　図

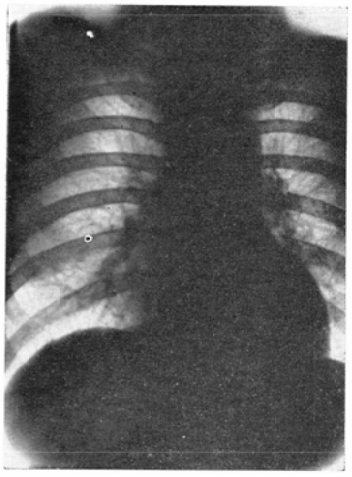

吸気時

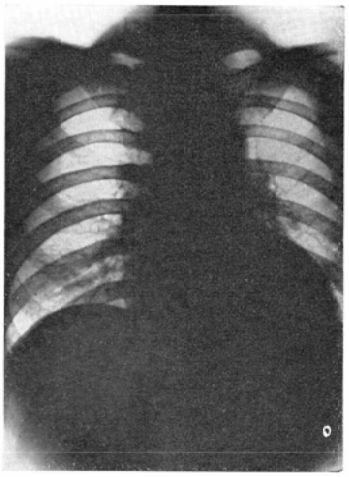

呼気時

気管枝造影法により中葉の狭窄性肺気腫を確認された例である（第36図と同例）が，普通写真上特記すべき異常動態は見当らない．

も多く，区別し難いことも少くない．

第3群：気腫肺症候群：透過性が異常に亢進して他部とはつきりしたコントラストを示しているもの．

第4群：充実肺症候群：肺胞の浸潤，滲出等のため濃厚陰影を示すが，罹患肺葉の容量減少を来していないもの．

第5群：萎縮肺候群：病巣の瘢痕萎縮性変化のため容量減少を来しているものであるが，第1群と異つて均等陰影のことはなく，又可逆性のことはあり得ない．

第6群：無症候群：透過性に格別異常を認めないが，精密検査により病変を証明しうるもの．主として気管枝病変である．

之等症候群に於ける動態を，上，下葉に挾まれる中葉病態を中心として検討したい．

（1） 無気肺症候群

罹患肺葉内容量減少と内圧低下により，隣接肺領域を牽引する所見がブロンコグラムにて始めて明瞭となる．之は脊腹像（第32図）でも見当つくが，気管枝相互の重複の少い側面像（33図）に於て最も判り易い．即ち第33図の如く，無気肺のため縮小せる中葉に対して隣接肺区域枝（B_3, B_8）がひきよせられているのが分る．B_8 は特に著明で無気肺帯にくいこんでいる．之等の諸枝は呼気時（b）にても牽引されたまゝになつており，中葉枝根部が固定したまゝになつていて，その上，横隔膜挙上により横隔膜形成面の中葉が挙上するために，吸気時より無気肺帯は水平位に近づく．之がため普通写真（第34図）に於て呼気時の無気肺帯の幅が吸気時のそれよりも狭くなつている様に見える．又正常態の如く（第20図），B_8 の呼気性後退がみられない．

（2） 気腫肺症候群

肺葉性に本症候を示すものには狭窄性肺気腫，気腫性嚢胞，代償性肺気腫などがある．

（イ）狭窄性肺気腫：気管枝の瓣状狭窄のため，吸気時空気の流入を許すが呼気時には気管枝内腔の縮小のために空気の排出ができず，そのため肺胞が過膨張をきたすものである．本症については，呼気時の写真によつて罹患肺葉部位の透過性が変らないことによつて診断しうると云われている（Jackson[1] 等）が，私が確認し得た症例では普通平面写真では全く変化をみとめなかつた（第35図）．本所見が気管枝内の単純な瓣状機転のみにて生ずるとすれば，それによる肺膨張は決してその程度が際限のない程になるとは考えられず，罹患肺葉と隣接健常肺との内圧にバランスがとれる程度にしか膨張しない筈である．それ以上に及ぶ場合には他の諸因子が加わるであろう．従つてこの程度の差では普通平面写真に於て透過性の相違を出すことはむしろ少いと考えたい．ブロンコグラム上呼気時，肺葉別に收縮の程度がかなりちがつておつても，普通写真上透過性のちがいを出すことはごく限られたものであることからも当然考えられることである（後述）．かような理由からすれば狭窄性肺気腫のレ線診断は，気管枝樹枝のブロンコグラムによる分布，特にその動態所見より追求さるべきである．即ち第36図は第32図と同一例であり，時期を異にして，気管支鏡により中葉気管支の高度の狭窄をみとめた時のブロンコグラムである．第37図にみられるように中葉枝の狭窄が分る．而も中気管支前壁がよく造影されているので手技上の欠陥のために造影剤が中葉枝に入らなかつたのではないことが分る．一見目立つことは下葉 B_8 末梢枝が後方に圧排せられ互に集束し且 B_9 と相重つていることである．特に中葉面に対持する末梢枝は，その中枢枝に対する分岐角が鈍角になるほど圧迫されている格好である．

この所見はとりも直さず中葉の膨張機転即ち肺気腫を示しており，無気肺症候群とは全く逆な所見である．横隔膜を下方に圧排してはいない．この圧排所見は上葉 S_3 に対しても当然現われる筈であり，このブロンコグラムでも健常時のもの（第5図）と比較すると，B_3 下縁が水平位をとり，上方に圧排されているのであるが，只この一枚の所見のみでは正常態でも同様なことがあるから決められず，むしろ B_2, B_1 の各枝間に較べて B_3－中葉間の末梢枝間の集束が重要所見である．之は吸気時下方にのびようとした上葉が過膨張中葉肺に妨げられた結果と見做してよい．呼気時（a）には B_8 の圧排は若干緩んだようである．然し B_8 の後退は殆んどみられない．之は中葉末梢枝の横隔膜対持面が移動していないこと即ち中葉内の気管枝の動態異常を示している．然し B_8 の呼気性挙上は保持せられこれは脊腹像（第36図）にても明らかである．B_3 末梢枝も B_1, B_2 の呼気性挙上後退により，吸気時よりも相対的に散開の傾向を示している．

（ロ）代償性肺気腫：之は機能喪失せる肺組織の損失に対して隣接せる健常肺葉が機能的に補填の役をなせるもので，最も極端な場合としては肺葉切除後の隣接肺葉の代償であろう．然しそのような組織欠損がなくてもある部位の機能が障害さ

第　36　図

呼　気　時

吸　気　時

中葉部の造影欠損は明白であるがその成因はすぐには摑めない．第32図に較べると明かに B_3 の圧排が著しい．下葉枝の呼吸性上下移動は保持されている．

第　37　図

吸　気　時

呼　気　時

中気管支部前壁はよく描出されているが，中葉枝はみられない．中葉起始部の狭窄を考える．B_3は後方に圧排せられ且つ他区域枝の吸気性膨張のため，B_3末梢枝は集束せられている．にB_8も同様のことが云えるがB_8ほど顕著ではない．

れゝば，健常肺は当然よけいの仕事をなすことになろうが，レ線写真上機能喪失部は大凡萎縮性陰影として現われているので，普通写真上この領域とはかなりのコントラストを示している．例えば無気肺症候や萎縮肺症候を示す肺葉の隣接肺葉は代償性気腫症候を示しているわけである(第15, 32図). 然しこのような例はむしろ本来の病態が強くおし出されており，気腫像は附随的なものと考えるべきで又特別の意義はもたぬであろう．ところがブロンコグラムからこの動態を検討してみると，本来の病変よりもむしろこの代償性気腫像が強調されている場合が観察せられるのである．既に述べたように多少とも僅かな病巣を有する肺葉内各領域はために機能が低下し，隣接肺葉は代償性に機能亢進し，呼吸性位置変動も活潑となり，

第 38 図

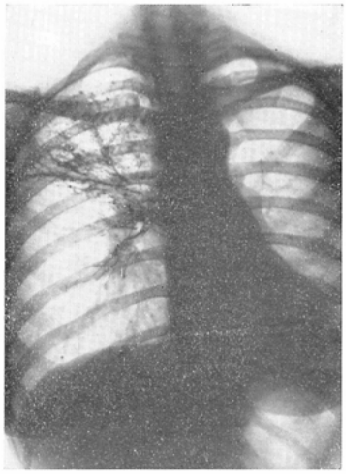

吸 気 時

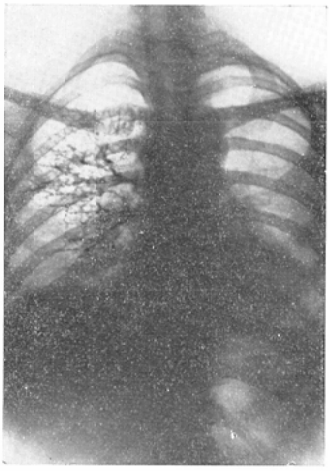

呼 気 時

上葉の小病巣に於ける中，下葉の代償性肺気腫の例．諸枝が吸気時集束且つ挙上し，呼気時散開且つ下降している矛盾運動である．又，中，下葉の呼気性収縮が強いために透過性が著しく減少し，上葉とコントラストを示している．

極端な場合には罹患肺葉内気管枝が隣接肺葉内気管枝の移動にひきづられて矛盾運動を来すに至る．而もこの程度は必ずしも病巣の程度によらず，むしろ隣接健肺葉の異常機能亢進を思わしむるものがある．このような場合には普通写真上吸気時透過度が大であり，呼気時はそのつよい呼気性収縮のためかえつて過透性が異常に減少することでさある程度これを知りうるが，ブロンコグラム上の動態観察がより重要である．即ち第38図に示せる例は，上葉 S_{2a} に小浸潤巣を有するものであるが，吸気時（a）では B_3 は挙上し一見萎縮病変のために上方に牽引されているように見受けられる．しかし気管枝諸枝には病像は殆んどなく只末梢枝が集束された格好であり，ブロンコグラムからむしろ中葉に於ける高度の狭窄性肺気腫が疑われる（第36図参照）．処が呼気時（b）に於ては，吸気時集束されていた B_3 諸枝は異常な迄に散開し，且位置的関係に於て本来呼気性挙上を示すべきものが逆に呼気性下降を示している．之は呼気時中葉のつよい収縮により下方に牽引されたと考えるべきである．即ち矛盾運動をしているのである．

従つて本例は中葉の高度な代償性気腫症候を示せる適例と云うことができる．

（ハ）気腫性嚢胞

之は肺胞系の異常であつて気管枝病変が主体ではない（Lecoeur[7]）ので，たとえ一肺葉の全体を占めるような巨大嚢胞であつても，肺葉内諸気管枝は圧排のみで破壊所見等みられないのが原則である（第28図）．この場合は他の肺気腫とは異り，肺胞破壊が高度であるため，その占める肺領域の大いさにしては空気含量が甚だ多く普通平面写真に於ても，周囲とは分離されて之をみとめう

第 39 図

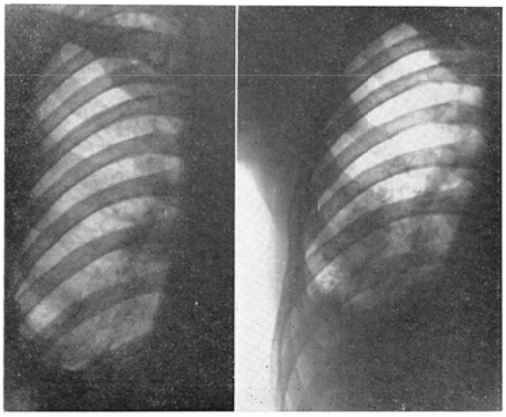

(a) (b)

第　40　図

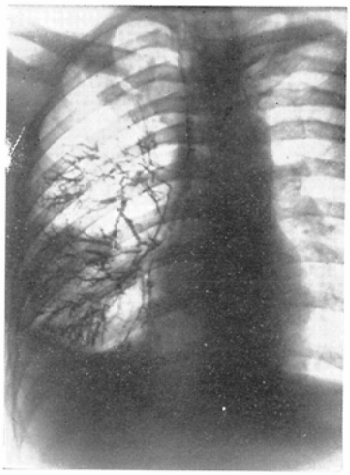

吸　気　時

呼　気　時

中葉の充実肺症候の1例である．B_4の一部を除いて中葉気管枝は末梢樹枝像を描き末梢迄よく造影されている．

第　41　図

吸　気　時

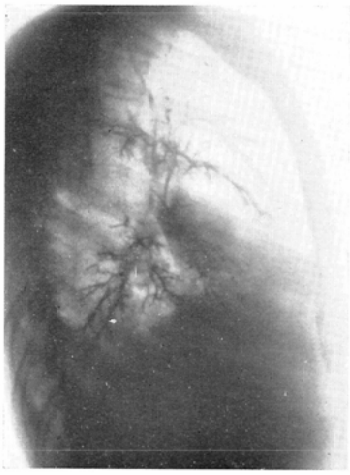

呼　気　時

中葉の呼吸性変化のないことが分る．膨張，収縮が不十分なわけである．

るものである．（第28図）

本例は左側上葉に於けるもので，そのブロンコグラムは第28図の如く上葉残部は全体として圧排されているに拘らず，上葉支起始部が相当下方に圧排されているため，嚢胞隣接末梢枝の集束はみられない．上葉支起始部の呼吸性上下移動はかえつて大きいが，之は正常よりも下位にあるため横隔膜昇降運動の影響をより多く受け易くなつたためであろう．然しその動態所見が本型の気腫に特徴的なものであるか否かは決断し得ない．

（3）　充実肺症候群

急性肺炎や乾酪性肺炎として一肺葉がおかされる場合にみられる．肺胞内の空気のかわりに滲出物で埋められているため罹患肺葉の容量の変化は

第　42　図

原則としてみないものである．第39図（b）に示す例は，右側肋膜癒着を有せるもの（a）が下肺野に広汎な浸潤影を生ぜるものである．こる陰影が中葉に一致するものであることはブロンコグラムにて明白である（第40図).

而も中葉気管枝はごく一部を除いて該陰影内を広く造影していることは気管枝に直接関係をもたない肺実質病変による陰影である証左となる．而もこの中葉内気管枝分布状態と隣接肺葉内気管枝分布状態との間に特別の関連性変化が認められないので，この大きな陰影が無気肺，萎縮肺等の陰影ではないことが分る．この例は未だ陰影のなかつた1年前のブロンコグラムに比較しても(第42図)，中葉枝分布状態に大差がないことから，一層この陰影が容量減少等を伴つてはいないことが立証される．又かような一枚の気管枝像のみにては，正常態と判別し難いが，吸気，呼気の2枚の撮影を行うとその病態を把握し得る．即ち動態異常である．正常では(第20図）呼気時挙上すべき中葉末梢枝が，本例ではその中枢枝の移動に随伴し得ず呼気時かえつて下向きを示していることである．又肺胞内滲出のため，たとえ気管枝内の容量が呼気時減少しても，他肺葉の呼気性収縮には及ばず，レ線写真上その陰影の呼気性収縮も少ないことがその側面像（第41図）によつて明確にされる．隣接諸気管枝の動態には殆んど変化をみとめない．

第　43　図

a.　吸気普通写真

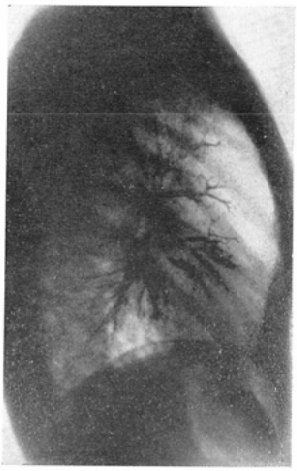

b.　吸　気　時

無症候群の一例：普通写真にては変化をみとめないが，気管枝造影により中葉気管枝拡張を証明す．

（4）　萎縮肺症候群

肺病巣が慢性化すれば必ずその修復機転として瘢痕収縮化が生じてくる．その結果としてレ線写真上線状－索状陰影が多くなつてくる．その病変の軽度も種々雑多であるので之を一概に決めることは出来ない．従つて本群は他の肺症候群の性状をいろいろとり混ぜた状態と云うことになる（第15図).

（5）　無症候群

c.　呼気時

中葉枝の呼気性変化並に移動がみとめられない，上，下葉枝は正常の移動を示す．

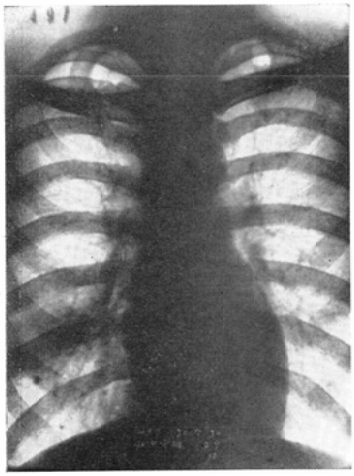

d.　普通写真

中葉の病的陰影を招来せるもの．

普通のレ線写真で所見が見出されない病態は気管枝病変である．気管枝の完全閉鎖があつても他肺葉との分離が不完全であれば Kollateral-Ventilation の効果が現われて無症候を示すことが多い（拙著論文[8] 参照）．単純な気管枝拡張症でも無所見のことが少くないがブロンコグラムではその全貌が明かとなる．第43図はその普通写真（a）に於ては一見無所見であるが，ブロンコグラム（b）では明らかに中葉枝の拡張症である．

第　44　図

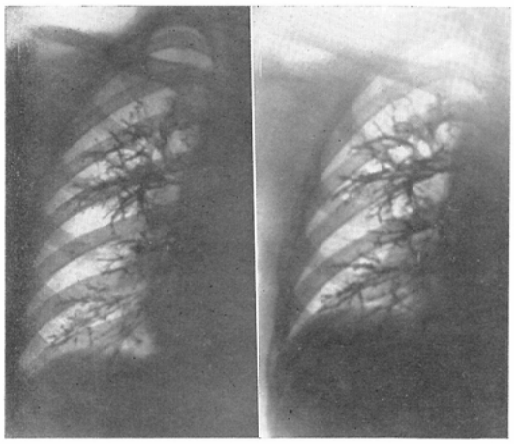

吸気時(a)　　呼気時(b)

肺下野の造影不全部がその呼吸動態によつて中葉なることが想像せられる．

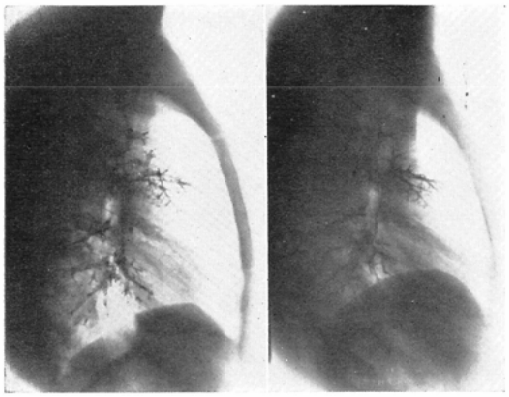

吸気時(c)　　呼気時(d)

中葉枝は全く造影されていない．しかし隣接気管枝末梢枝の分布状態は正常で呼吸性変動にも異常がない．手枝欠陥による中葉造影不全の例である．

呼気時（c）には上，下葉各枝の変動は明かであるが中葉枝は殆んど不動で呼気性内腔狭縮もみられない．中－下葉間毛髪線からも，中葉の横隔膜面関与の程度に大差のないことが判り，中葉の位置並に容量の変動は余りないと考えられる．

然し気管枝病変は時に応じて肺内病変（肺炎など）を招来することが少くない（第43図 d）．このように普通写真に於て所見がみられなくてもブロンコグラムではかなりの所見を見出すことが少くないことは非常に重要なことであるが，ブロンコ

第 45 図

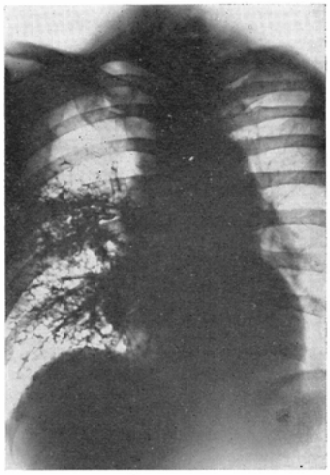

吸 気 時

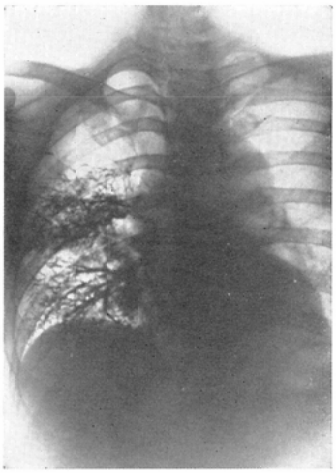

呼 気 時

第32，36図に示す例が正常態に戻つた時のブロンコグラム．気管枝各部位が正常の呼吸性移動している．

第 46 図

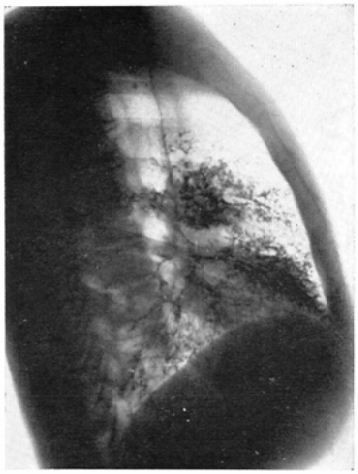

吸 気 時

呼 気 時

左記に同じ

グラムにても手技上の欠陥のために気管枝閉塞像と誤診する場合がある．しかしたとえ気管枝が造影されなくても造影された隣接諸気管枝の動態を観察すれば逆に手技上の欠陥を指摘しうるのである．

即ち第44図がその好例である．背腹像（a, b）にて動態を観察すると肺下野の諸気管枝の呼吸性挙上が大なることから之は下葉枝であり，造影欠損部は中葉と想像せられるが，側面像（c, d）にて之が更に明らかである．即ち中葉枝（c, d）が全く造影されていない．一見狭窄性肺気腫像である．然し隣接気管枝末梢枝である B_3, B_3 の分布状態は正常であり，第36図の如き圧排現象などはみられない．

又中葉自身の呼気性変動がある証拠には，第43図の不動性とちがつて呼気時横隔膜面形成の程度が正常態の如くに相対的に広くなつている．かような点は第32，36，37図と同一例で，之が正常態

第　47　図

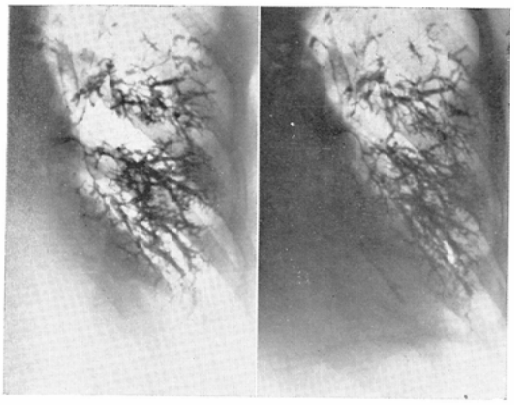

吸気時　　呼気時

助膜癒着がうすいようにみえるが末梢枝，胸壁間移動なく，緻密な癒着である．

第　48　図

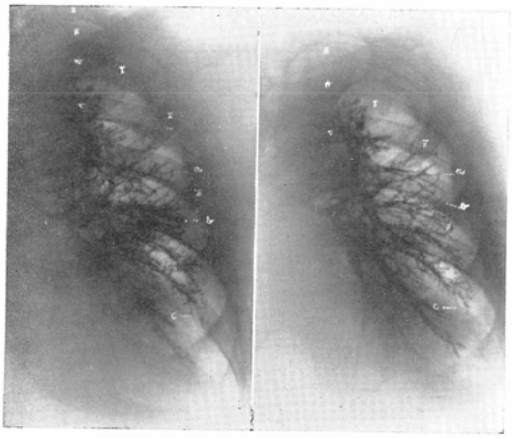

吸気時　　呼気時

助膜肥厚所見を呈しているが，末梢，枝胸壁間移動がみられ癒着は疎である

に戻つた際のブロンコグラム（第45，46図）と比較すれば一目瞭然である．

第4項　気管枝ー隣接臓器間の呼吸移動の病態生理学的意義

I　気管枝ー胸壁間移動に関連して

一般に吸気時に於ける肋骨に対する位置的関係は，呼気時に於けるそれよりもかなかなり下位を占めている（第23図）．従つて壁肋膜と肺肋膜とが緻密に癒着している場合には，吸気，呼気両相に於ける気管枝末梢枝ー胸壁間の対持関係に変化がなくなつてくる筈である．然し肺結核患者にあつては多少の癒着があつてもこの両者間の移動はみられるのであつて，之は胸腔鏡検査乃至胸腔切開（肺切除の目的）によつて軽度の癒着を証明した例を検討しても，疎鬆な癒着下に肺はよく動いているのが可視されることで明らかである．癒着の緻密固着性の場合にはこの肺ー胸壁間の移動は抑制される．

ところがこの癒着の緻密固着性ということは，普通レ線写真上の肋膜肥厚所見とは必しも一致していない．はつきりした肥厚所見がなくても強く密着した癒着もあれば，かなりの胼胝を示していても案外疎鬆な癒着性を示しているもある．隈部[37]は滲出性肋膜炎の場合の胸壁肋膜或は胼胝そのものと，肺肋膜との癒着は必しも強靱なものでなく粗鬆であつてそのため空気を入れてもある程度之が迷路のように，癒着している間隙をぬつて徐々に浸潤する場合があると述べているが，之は気管枝レ線学的に立証されるわけである．かようなことは又薄層肋膜炎(lamelläre Pleuritis(Fleischner)）の際に Laurell[38] が指摘した"吸気時不明瞭な外側方の線状陰影が，呼気時に明瞭となる"所見の説明ともなろうし，実際私の観察例でもこの肺ー胸壁間移動がかなりみられている．以上の如き知見を例を挙げてみると，まづ第47図に示す例は肋膜癒着は薄いようにみえるが肺ー胸壁間移動が少く，呼気時中枢枝の挙上のために所謂しだれ柳（Trauerweid）像を呈しており，肺切除のさいこの癒着の強靱なことが証明された．又第48図に示せる例は肋膜肥厚があり癒着が密なると想像されるが拡張を示す $B_{1+2\ a+b}$ を除いては，肺ー胸壁間移動が保持せられ（a, b, c）ており，呼気時にても前例の如きしだれ柳を示さず，之も肺切除のさい案外肺肋膜との剝離が容易であつて，胼胝を介して肺の移動があると考えられたのである．薄層肋膜炎のブロンコグラフィーを行い得た例が第49図である．右側上葉の小結核腫を有せるもの（1)が，無自覚性に右側の薄層肋膜炎（2)を生じ全肺野が暗くなり，毛髪像が明確となつて，上野外縁に狭い帯状陰影が肋骨像に沿つて

第 49 図

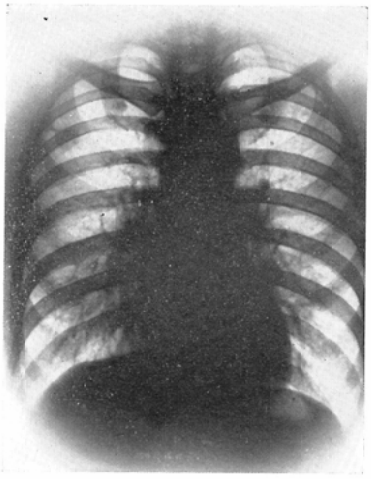

(1) 右側上野に小結核腫

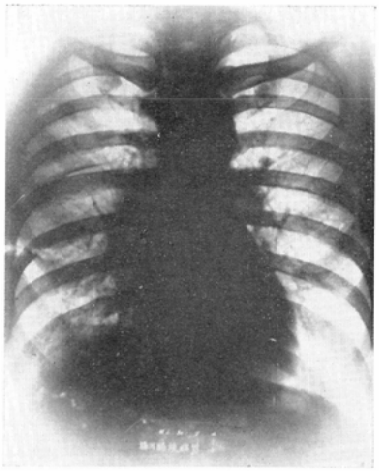

(2) 薄層助膜炎を生じ肺野暗く毛髪像が現われている

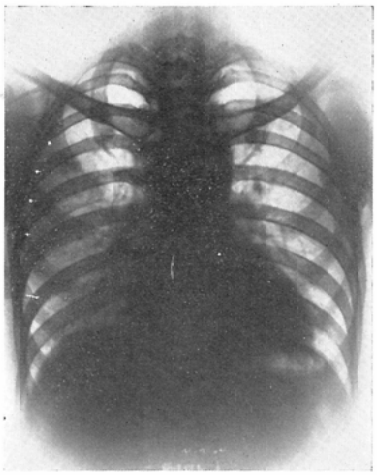

(3) 呼気時所謂 Laurell 現象がみられる

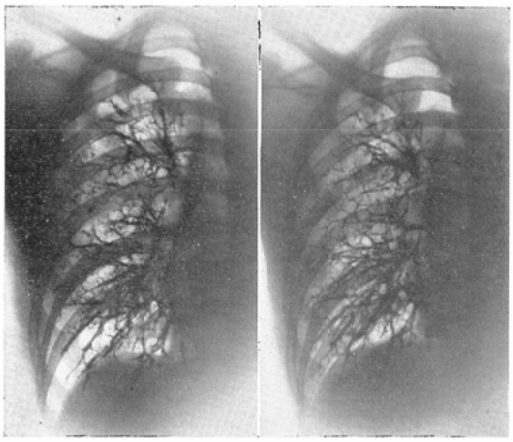

(4) 吸気時ブロンコグラム
(5) 呼気時ブロンコグラム
末梢枝移動に異常をみとめない

現われ，呼気時（3)にて Laurell が指摘したようにそれが著明となり且下方に迄及んでいる．呼吸に伴い肺は膨張，收縮しているのが分るが，ブロンコグラムにて気管枝末梢樹枝の位置変動がみられ，肋骨との対持関係が変つてこの点を更に明確にしている．又かような立場から肺ー胸壁両肋膜癒着程度の少い肋膜游離腔（不完全気胸，新鮮な気管枝ー肋膜瘻のある場合）はやはり呼吸性移動があり，癒着の強い游離腔（特に濃胸）ではこの移動がみられず，この際には又肺内か肺外の病巣位置診断に役立つ．即ち第12図に示す例は右肺上葉切除後，1箇月後精密検査の結果偶然に B_2 の気管枝ー肋膜瘻が発見された．気管枝切断端に連なる胸腔後部に侵入せる造影剤が呼吸運動により著明な位置変動を示しているのがみられる．即ち吸気時に後部第3肋骨ー第4肋間部を占める造影剤は呼気時では第5肋骨ー第5肋間を占めるに至つている．之は残存肺葉の癒着が比較的に疎で，肺ー胸壁間移動が障害されていない証拠である．然し肋膜癒着が広汎に及んでいることは不完全気胸を示すブロンコグラムにても明かである．

何となれば若し外界と通じている瘻があれば，肺は高度に萎縮してしまうからである．気管枝再切除の目的で開胸した処，果して肋膜は比較的高度に肥厚していたが，その下部に於て残存肺葉がある程度，呼吸運動によつて移動するのを透視し得たのである．

I　気管枝－横隔膜間移動に関連して

上，下葉に挾まれているMLB末梢枝の変動は，中葉そのものの病態によるとは限らない．例えば下葉がすでに萎縮後退し，中葉が吸気時すでに横隔膜面形成の大部分を占めているような場合には，中葉全体としての肺－横隔膜間移動は少くなる．第50図は結核性気管枝拡張を伴う下葉の萎縮肺で，中葉の高度の後退があるが呼吸性変動はみとめにくゝ，むしろ呼気時，中葉の強力な收縮のためULB諸枝を前方に牽引し，横隔膜との対持面が全般として減少せんとする傾向さえある．かような例は中，下葉に病巣のない例で，MLBが吸気時すでに横隔膜面の相当部分を形成しているものにみられる．上葉萎縮巣の場合には特別の影響は見られなかつたが，之等は肺葉間の移動変動化を云うことになるので別に述べる．次に横隔膜－肺底面に強靱な癒着があれば，この間の対持関係には変化を及さなくなるのは勿論で，之は肺－胸壁間移動の場合と同じことが云える．之によつて又肺底部の何れの区域が強靱な癒着を有しているかを知り得る．例えば第51図に示すものは中，下葉間の肥厚像を呈し，中葉－横隔膜間には移動がみられずこの部の癒着を思わせ，下葉末梢枝の対持関係はかなり変つているので，下葉－横隔膜間には強い癒着は考えられない．然し乍ら一般的に云つて，肺結核患者にあつては上葉病巣群が大多数を占めている関係もあつて，この肺－横隔膜間移動が障害されることは少く，むしろ中葉－下葉の肺葉間移動に特徴を示すことが多い．中葉－下葉間肋膜に肥厚癒着があるさいには，大低之へ横隔膜との癒着がみられ，この場合には中葉，下葉の横隔膜面形成関与の程度は吸気，呼気時で変化を及さない．然し肺－横隔膜間癒着が強靱であれば，中枢枝の障害がない限り，中枢部の呼吸性移動は保たれようとするから，こゝに吸気時と呼気時とでは気管枝全体の走向の形態が非常に不自然になつてくる．例えば第52図の如く，MLB，OLB共その末梢部は anterior costo-phrenic angle を占めている．中－下葉間並に中，下葉－横隔膜間の対持関係が呼吸によつて全く変化がない．しかしULB中枢部の呼気性後退のため，呼気時中枢－末梢間部の屈曲が著しく，全般として吸気，呼気とではその走向，形態がかなり異つている．

第　50　図

吸　気　時

呼　気　時

下葉病巣で隣接の中葉末梢枝は吸気時後退，呼気時前進している

第 51 図

吸 気 時

呼 気 時

中葉—下葉の助膜肥厚所見がみられる

第 52 図

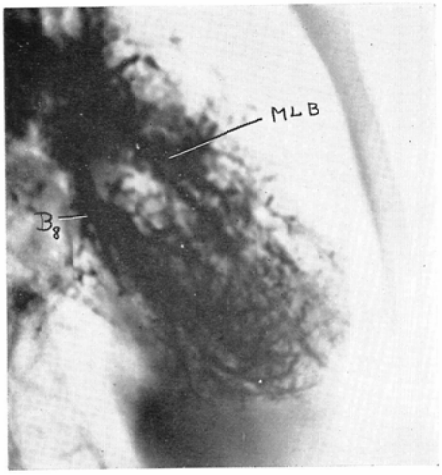

吸 気 時

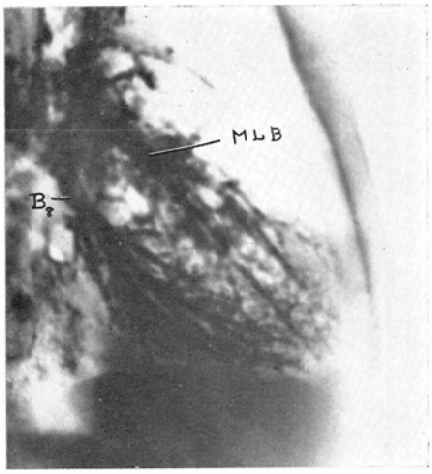

呼 気 時

中葉，B_3 末梢枝の癒着のため気管枝—核隔膜間移動がみられないが中枢枝の移動によつて末梢枝走向の形態がかなり変動している

肺—胸壁間移動障害の一所見としての"しだれ柳像"に類似するものである．

第3章 總 括

私は昭和28年10月から昭和31年12月迄の間に，主として肺結核患者を対象として得られた吸気，呼気各位相のブロンコグラムから，気管，気管枝各部位の呼吸性位置移動につき検討し，普通吸気時に撮影せる写真に示される気管，気管枝の分布状態は，呼気時にかなりの変動を示し，所属肺領域相互の位置関係が決して常に一定しておらず，呼吸運動によつて著しく変動し，特に病態肺に於ては種々の異常動態がみられることを知つた．結局普通1枚の平面写真は只その時のある呼吸状態に於ける所見を示すにすぎない．

1） 気管分岐部は吸気時，第6胸椎の高さが多く，之は一般解剖学書に示されている高さ（Ⅳ～Ⅴ胸椎）よりも低い．呼気時には，5～14㎜上昇し，第5胸椎の高さにある場合には呼気時のことが多い．

2）正常気管分岐部は吸気時下降，呼気時挙上するが，この呼吸性上下移動は単なる受働的移動ではなく，主として気管自体の伸縮運動に基因し，気管の伸縮程度は下部にゆくほど著明で，分岐部が最大である．

3）正常気管は吸気時，下方にゆくにつれて漸次右偏することが多く，呼気時更に右偏する．この程度は分岐部より気管胸部が大きい．

4）気管の呼吸性変動をみるには，気管枝造影法に於て普通スタンダードと云われている斜位写真では一般に不都合である．

5）気管の呼吸性左右移動と縦隔の呼吸性移動とは別箇に考える必要があり，正常肺にてはこの差異は認め難いが，病態肺（結核）にあつてはこの両移動が必しも互に平行するとは限らない．即ち縦隔の呼吸性移動は気管のそれに比して少く，縦隔が不動固定性に偏位している場合も，気管のみがかなり移動する．然し可動性縦隔偏位では，吸気時，気管は縦隔の呼気性移動に平行することが多い．換言すれば，縦隔の呼吸性移動それのみよりも，気管の移動がレ線写真上，有意義な知見を与えてくれる．

6）正常気管は吸気時脊椎より，遠ざかり，呼気時接近する．この前－後運動の程度は分岐部に於て顕著である．即ちその呼吸差は胸部気管では 7.4㎜，気管分岐部では 8.5㎜の最大値を示した．

7）気管の呼吸性上下移動は主として横隔膜の呼吸運動によつて左右せられ，純型胸式呼吸では上下移動はみられない．

8）一側のみの横隔膜運動障害では気管の上下移動は余り妨害されない．

9）横隔膜運動がかなり保持されていても，気管分岐部の上下移動が抑制されているものは，肺門周囲の瘢痕萎縮を示す．之は広汎且崩壊病巣を有する例に多く，又既に病巣の改善がみられても，かような所見を呈するものは，以前相当の病巣のあつたことが分る．之に反して肺門部瘢痕を生じていない結核病巣では気管の上下移動が抑制されず，むしろ正常よりも亢進せる例がみられ，之は健側横隔膜運動も著明であり，健側肺の代償性呼吸運動に基因する．

10）レ線上肋膜肥厚所見があつても，気管分岐部の上下移動が大きければ，肺門部瘢痕を否定しうる．気管分岐部の上下移動が抑制される場合は，左側が右側よりも頻度が少いが，之は左側では主気管支が長く，肺葉根部からの距離が長く，右側より肺葉内病巣の影響を受け難いためと考える．

11）気管分岐部が吸気時挙上し，呼気時下降する所謂奇異運動は上葉支気管枝瘻の1例にみられたが，之は肺中，下葉の上方への吸気性膨張が高度なためである．

12）有結核病巣例では，その病変の程度如何をとわず，吸気時患側に偏位する場合が半数以上を占め，左側病肺に於て一層この傾向が大きい．更に呼気時，健側位にあることが大多数である．従つて呼気時に患側移動が多いと云う説には賛同出来ない．

13）有結核病巣例に於て，呼気時でも，患側に向う例がみられるが，之は病巣部に隣接する同側非罹患肺葉の代償機能の現われであつて，該肺領域の強力な収縮によつて気管を患側に牽引する結果である．何れの場合に於ても，呼気性の偏位は呼気時の肺領域間の収縮の程度によつて決まる．従つて之等の関係は結核に特異的なものとは考え難く，呼吸性左右移動によつて，直ちに肺結核と非結核性疾患とを鑑別することはできない．

14）病態肺に於て，気管の前－後移動が妨害されることは少く，病変が高度且広汎なものに限つて之が妨げられるが，この際には，分岐部が気管体部より影響を受け易い．

15）気管の前－後移動が著しく大きいものは，その病巣の位置に特徴があり，前上葉枝或は肺尖下枝にある場合が大部分である．

之は肺尖枝又は固有肺尖枝領域の代償機能によるのである．之に反して後上葉枝或は固有肺尖枝領域の場合は，罹患肺領域が後方に固定する傾向を有し，前後移動は減弱する．

16）気管枝各部位の呼吸性変動は，気管と同様に，上下，左右，前後の移動を観察し得るが，之等は正常態でもかなりの個人差があり複雑ではあ

るが，それには大凡一定の範囲がある．而して計測された絶対値よりも，各気管枝相互間の移動関係を相対的に観察することが重要である．

17）正常肺に於ける中枢枝（肺葉乃至区域気管枝）は，その所属肺領域をとわず，その位置的関係によつて移動差が決められ，上下移動は下位気管枝ほど大きく，従つて上ー下葉枝はその起始部が中葉（舌）枝より高く分岐するか，低く分岐するかによつて両枝間の移動差を生ずる．即ち同一例では常に，外側肺底枝ー後肺底枝＞前肺底枝ー外側肺底枝＞内側肺底枝＞外側中枝ー内側中枝＞上ー下葉枝≧中葉（舌）気管枝幹部＞後上葉枝ー前上葉枝＞上葉気管枝幹部＞肺尖枝ー後上葉枝である．前後移動は前方位気管枝ほど大きく，中葉（舌）気管枝＞上葉気管枝＞上ー下葉枝＞下葉気管枝をとつている．左右移動の領域別の差は殆んどなく，吸気時内側位のものほど移動が少い．従つて上葉枝幹部が最小位をとつているが，中葉ー下葉枝間の関係は，左，右側で異り，右側では，常に，中葉枝＜下葉枝であるが，左側ではむしろ舌枝≧下葉枝をとる場合が多い．

18）正常肺に於ける末梢枝(小区域気管枝以下)はその分枝次数を増すにつれて呼吸性移動も複雑となり，中枢枝のように只単にその位置的関係のみによつて決められず，むしろ各気管枝の特徴が現われてくる．即ち吸気時同じ高さに末梢枝各部位が，呼気時に挙上する程度は同じではなく，上葉末梢枝＜中葉末梢枝（舌枝）≧上ー下葉末梢枝＜下葉末梢枝である．而も中葉（舌）末梢枝は特別で，分岐次数を増すにつれてその移動度は強まらない．即ち中枢枝のみが大きく上下し，末梢枝は上，下葉に挟まれて軽度に旋回しているそのため，背ー腹ブロンコグラムに於て，中葉（舌）末梢枝は呼気時，横隔膜に近づいて，一見中葉枝は呼気時，横隔膜に近づいて，一見吸気時よりも下降しているようにみえる．之等の移動によつて肺葉間にはかなりの滑走運動が行われ，ズレが生ずる．之は右側中，下葉間に特に著明である．左右移動は比較的領域差がなく，その気管枝走向がほゞ同じものがほゞ同様な移動を示す．前後運動は下葉末梢枝が最大で，上葉枝が最小である．肺上葉，下葉後方向末梢終枝は吸気時かえつて脊椎より後方に退るが，之は吸気時，肺が後方に膨張せる証左となる．又上葉上向枝は末梢終枝が吸気時挙上するが，之は吸気時肺が上方に膨張する証左となる．

19）末梢終枝の呼吸性移動からみると肺表面と隣接臓器間との対持関係は呼吸相により変動し，之により，肺表面と肋骨内面との間にズレが生ずるが，この滑走運動の消失は肋膜癒着を示し，又その狀況により肋膜癒着の性狀，程度をかなり知ることができる．肺結核患者にみられる肋膜癒着（病巣部以外の）の多くは比較的疎で，之等のズレに影響を及さない．又肋膜肥厚所見と癒着の緻密固着性とは一致せず，かなりの胼胝を示しても，このズレがみられる場合はその癒着は疎である．薄層肋膜炎の1例を示し，気管枝末梢枝の呼吸性の移動，即ち肺表面が胸腔内を移動していることを証明した．

20）横隔膜面を形成する肺葉を，その末梢樹枝の対持関係から分析すると，呼吸によつてその狀況が変化する．即ち中葉が，吸気時には全く関与せぬか，又はせいぜい前ー肋骨横隔膜角部の一部を占めるにすぎない場合でも，呼気時には，横隔膜面形成に大きく関与しているし，又吸気時関与している場合でも，呼気時，その関与の程度が相対的に広くなる．之は下葉前方向区域枝（主として前肺底枝或は外側肺底枝）末梢枝の呼気性挙上，後退並にその收縮が，中葉枝のそれに較べて程度が強いからである．又それがため，中ー下葉間に対持する中葉末梢終枝が呼気時，横隔膜面に対持するに至ることも要因となつている．この対持関係は中葉病態のみならず，下葉がすでに萎縮後退し，中葉が吸気時すでに横隔膜面形成の大部分を占めているような場合には，中葉全体としての肺ー横隔膜間移動は少くなる．横隔膜に緻密な癒着があれば，対持関係が不変であるが，気管枝中枢部に病変がなければ，その呼吸性移動により，気管枝全体の走向形態に大きな変化をきたす．

21）病肺では，中枢枝の動態異常をきたすことは少く，その上下移動は，正常肺の如く，横隔膜運動に平行することが多い．病巣が上葉に多い関係上，下葉枝の動態異常は更に少い．右側上葉枝幹部の呼吸不動性は気管分岐部の不動性を伴い易いが，左側上葉枝幹部の不動性は気管分岐部の移動性とは別箇のことが多い．之等中枢枝が呼吸性不動を示すものは，肺葉気管枝肺門部の広汎な病巣，癒着，瘢痕萎縮が強い．たとえ広汎な肺病巣があつても，横隔膜運動が大きければ中枢枝の運動は抑制されない．吸気時反つて挙上し，呼気時下降する中枢枝の奇異運動は末梢枝の奇異運動に随伴していた．左右移動は末梢枝の奇異運動に随伴していた．左右移動の不動性は少いが，之はたとえ片側気管枝が固定しようとしても，健側肺の呼吸運動によつて吸気時患側外方へ，呼気時内方へと移動しようとするためである．呼気時患側に偏位する場合もみられるが，之はむしろ健側肺の強力な呼気性収縮により患側を健側に牽引するためである．前後移動も保持されている場合が多く，上葉に病巣を有する例に，下葉の奇異運動を示す2例を認めたが，之は中葉の著明な呼気性収縮を伴つていた．

22）末梢枝の動態異常としては，上下移動に就ては，Ⅰ群：末梢枝にゆくにつれて移動が減少する場合，Ⅱ群：末梢枝にゆくにつれて移動が甚しく増大する場合，Ⅲ群：末梢枝が奇異運動，即ち吸気時かえつて挙上し呼気時下降する場合がみられ，病巣を有する肺葉内末梢枝は，大多数に於てⅠ群の傾向を有する．Ⅱ群を示すものは，その大部分が非罹患，隣接肺葉内末梢枝であり，有病巣領域の罹患程度が強い場合には，隣接肺葉領域はその代償力によつて，強力な吸気性膨張並に呼気性収縮による移動のためにⅢ群を示すが，小病巣である例にも若干この現象がみられたことは，小病巣によりその所属肺領域が機能上かなりの減弱を生じたためと考える．左右移動の異常動態も比較的少いが，吸気時外転し，呼気時著しい内転を示す場合は，胸廓の左右径の拡張，縮小丈では到底及ばず，胸腔内病態に影響される．之には縦隔性のものと，肺内性のものとがある．前者は縦隔の呼吸性移動異常に随伴するもので，全葉枝が移動する場合と，ある一部が移動する場合とがあり，この縦隔性のものは，縦隔に近い末梢枝が最大で，之より遠ざかるにつれて漸次その移動が減少しているのが特徴であり，肺内性のものは，すべて末梢枝の上下の奇異運動の場合に限られる．即ち吸気時水平方向をとれる末梢枝が，呼気時，その著しい下降のために，その末梢枝が斜方向をとるために生ずる．然し中枢枝幹部の不動性を条件とする場合が多いので，余り顕著な例は見当らない．又吸気時内転，呼気時外転する場合，即ち奇異運動を呈する場合は1側肺が広範囲におかされた際の健側肺の態度と云うことが大多数で，吸気時の肺膨張が他側肺に較べて大きいため，吸気時，縦隔を反対側に圧排し，縦隔に対持する末梢枝はかえつて内転し，呼気時縦隔の復旧に伴つて外転する．又時として肺葉性にこの現象のみられることもある．末梢枝は横隔膜に強い癒着があれば前後移動は抑制される．隣接領域の代償性が強大となると奇異現象を呈してくる．

23）比較的大きな病巣を有するものでは，大凡肺区域乃至肺葉大を単位とせるものが最も定型的なレ線学的病候を示す．即ちそれらの病態はその成り立ち如何をとわずレ線写真上，(1)無気肺症候群，(2)減気肺症候群，(3)気腫肺症候群，(4)充実肺症候群，(5)萎縮肺症候群，(6)無症候群に分けられる．之等の気管枝像の呼吸性移動をみると，無気肺では，隣接気管枝が無気葉部にひきよせられ而も呼吸性変動がみられない．呼気時無肺領域の変型は，隣接領域の気管枝移動にひきづられるためである．狭窄性肺気腫では，之とは逆に，隣接気管枝は圧排せられ而も隣接気管枝は圧排せられ而も隣接肺葉内気管枝は相互に集束される傾向にある．呼気時この圧排，集束は緩和される．代償性肺気腫では，単に機能喪失部を充塡するのみでなく，呼吸性移動も亢進している．この際，罹患部は必ずしも広範囲に及ぶとは限らず僅かな病巣を有する肺葉にあつても，その隣接肺葉の代償性肺気腫が目立つことが少なくない．充

実肺では罹患肺葉内気管枝は造影されているに拘らず，その呼吸性移動はみられず，隣接肺葉内気管枝の移動に随伴しているにすぎない．無症候肺では，気管枝病変のことが多く，その種類，程度により気管枝動態を異にする．斯くして気管枝造影手技欠陥による造影不全も，造影気管枝の呼吸性移動から，他の気管枝閉塞による造影不全と区別しうる．

24）気管枝の動態異常を観察するに当つては，常に中枢枝から末梢枝へと縦断的に，又各肺領域の気管枝相互の関係を検討する必要がある．之がためには，全葉枝造影が診断上重要と考える．

（擱筆するに当り終始御懇篤なる御指導，御校閲を賜つた恩師山中太郎教授に深謝致します．御支援と御厚意を頂いた，教室の先輩諸兄に厚く御礼申し上げます）

文　献

1) Weingaertner, M.: Physiologicsche und topographische Studien am Tracheobronchialbaum des lebenden Menschen, Arch. f. Laryngol. u. Rhinol. 1919. —2) Macklin, C.: X-ray studies on bronchial movements, Am. J. Anat, 35: 303, 1925. —3) Macklin, C.: The dynamic bronchial tree, Am. ReV. Tub., 25 : 393, 1932. —4) Hudson, W. et Jarre, H.: Cin-ex camera studies of the fracheobronchial tree, Arch. Surg., 19 : 1236, 1929. —5) Huizinga, E. et Smelt, G.: Bronchography, Assen, 1949. —6) Stutz, E.: Bronchographische Beiträge zur normalen und pathologischen Physiologie der Lungen, Fontschr. Röntgenstr. 72 : 309, 1949. —7) Weber, H.: Die normal Atmung, In Stumpf-Weber-Weltz : Röngenkymographische Bewegungs lehre einnerer Organe, Leipzig, 1936. —8) 佐藤，篠井：気管及気管支の運動，日本耳鼻咽喉科全書，第10巻の6，昭14年. —9) Liebschner, K. et Vieten, H.: Das Veratmungs bronchogramm, Lihre Möglichkeit zur Erfassung pathologischer Bifurkations Bewegungen, Fortschr. Röntgenstr. 76 : 443, 1952. —10) Brückner, H.: Die postoperativen Veränerungen am Tracheobronchial Baum, am Zwerchfell und am Thoax nach lungenchirungischen Eingniffen, beobachtet am Veratmungs-Röntgenativbild, Thor axchirurgie, Bd 4 : 42, 1956. —11) 窪田，他：日本胸部外科学会総会演説，昭32年10月，：肺癌のX線鑑別診断，日本医学放射線学会シンポヂアム演説，昭32年5月. —12) v. Schrötter: Über Bewegungsverscheinung en an den menschlichen Bronchien, Wien klin. Rundschan, 1906. —13) Brünings, W.: Die direkte Laryngoskopie, Bronchoskopie und Ösophagoskopie, 1910. —14) Bariety, M. et al.: La trachée et les bronches, Massyn et Cie, Paris, 1951. —15) Hasselwander, A.: Über die Gestalt des Zwerchfells usw, Z. Anat., 114 : 375, 1949. —16) Pernkoff, E.: Topographische Anatomie d. Menschen, Bd. Brust, Urban und Schwarzenberg, 1948. —17) Spalteholz,: Handatles und Lehrbuch der Anatomie des Menschen, 1954. —18) Gray,: Gray's anatomy, Longmon, London, 1954. —19) Zuppinger, A.: Schinz's Röntgenciag nostik, 5 Lif. Georg Thieme Verlag, Stuttgert, 1952. —20) Hayek, H.: Die menschliche Lunge, Springer-Verlag, Barlin, 1953. —21) 山中他：奇静脈弓のレ線学的観察．綜合臨床，4 : 1810，1955. —22) Jackson, C. et al.: Bronchosophagology, W.B. Saunders, Philadelphia, 1954. —23) Schneider, P.: Hein-Kremer-Schmidtt's Kollapstherapie d. Lungentuberkulose, Georg Thieme, Leipzig, 1938. —24) 小倉他：縦隔ヘルニアに就て，治療，35 : 1079，1952. —25) Holzknecht, G.: quoted from Rist's Les Symptômes de la tuberculose pulmonaird, Masson et Cie, Paris, 1949. —26) Béclére, A.: Le deplacemant pathologique du mediastin, Bull. et Med. 1900. —27) Huizinga, E et al.: La bronchostenose, Les Bronches, 1 : 71，1951. —28) Robinsohn.: quoted from Lecour —29) Lecoer, J.: Les maldies des Bronches, Vigot Freres, Paris, 1950. —30) 小倉：所謂"肺窩領域"の所属気管支について，結核研究の進歩，9: 171, 1955. —31) Dévé, F.: Bull. et mém. Soc. Anat. de Paris; 74 : 489, 1899. —32) Nelson, H.: quoted from Brock. —33) Garrand, R.: 加藤"肺亜葉について"より引用，日佛医学，3: 12，1956. —34) Esser, C.: Topographische Ausdeutung der Bronchien im Röntgenbild, Georg Thieme Verlag, Stuttgart, 1951. —35) Brock, R.: The anatomy of the bronchial tree, Oxford Medical Pub. 1954. —36) 小倉：肺領域間の呼吸性変動，未発表. —37) 隈部：肺結核症のX線読影，文光堂，1955. —38) Laurell: quoted from Schinz. —39) Kraus u. Strand: Hat die Oesopeaguskymographie eine praeoperative Bedleutung für den Thoraxchirurgen ?, Thoraxchirungie, 3 : 319, 1955. —40) 小倉：吸気，呼気各位相に於ける気管枝像の概観，結核研究の進歩（投稿中）

Normal and Pathologic Physiology of Tracheobronchial Tree "Bronchographic Studies on Respiratory" Movement in the Dispositions of the Parts

Toshiro Ogura

Dept. of Medical Radiology, Nippon Medical College, Tokyo, Japan
(Director: Prof. Taro Yamanaka)

Bronchograms made in the stages of inspiration and expiration showed that there is respiratory changes in positions of the trachea and all the branches of the bronchial tree. The dispositions of the parts of the tracheobronchial tree may be varied by respiration so that the regions occupied from tracheobronchialsegments are not mainted constantly and parcularly, in the pathologic states abnormal respiratory movements was observed. In other words, lung in the stage of the expiration is not of plain contraction of its volume in inspiration. A routine film shows only finding in one stage of the respiratory phases.

1. Up-and down-movement of the bifurcation is not simply passive but mainly due to elongation in inspiration and shortening in expiration. And this expiratory contractibility is stronger in the lower part of the trachea. This movement depends upon the diaphragm, is not seen in pure costal breathing.

2. Up-and down-movement of bifurcation is not inhibited by the only disturbance of the unilateral diaphragm. When phrenic movement is mainted but tracheal excursion is inhibited, there is shown the cicatric shrinking in hilar circumference. So-called paradoxic movement-inspiratory up and expiratory down-was observed in one case of bronchialfistle.

3. Commonly, the lower part of the normal trachea is slightly deviated to right side from median and this tendency increases in the stage of expiration.

4. Respiratory lateralwards movement of the trachea must be differented from the mediastinal movement. Although this difference is not so observed in physiologic state but in the lung involved, the movements of trachea and mediastinum are not parallel each other, namely, trachea can move even if mediastinum is immobile. But in the case of reversible respiratory mediastinal displacement, trachea does parallel with mediastimm in expiration

5. In pulmonary tuberculosis, trachea shift to the invaded side during inspiration without distinction of severity of lesions and this finding was observed in more than 50%. Adding to displacement of trachea to intact side resulted from the strong expiratory contraction, trachea may be situated on the intact side in the stage of expiration in the most of the pathologic cases.

6. In physiologic state, up-and down-movement of the large bronchi (lobe or segment) is greater in the bronchi directed downwards; ventral-and dorsal-movement is greater in the bronchi directed forwards; and side-and side-movement is greater in the bronchi directed medialwards.

7. Small bronchi are complicated in respiratory movements and these are not so determined by the direction of the bronchi as large bronchi, then special characters of each bronchi may be shown.

8. The thoracic face of the diaphragm is composed of one lobe (lower lobe) or two lobes (lower plus middle or lingular) but differs in degrees contribute to it. Middle lobe more widely lies on the diaphragm in the expiratory phase than in the inspiration. This change results from the larger expiratory up and dorsal displacement of the bronchi directed forwards.

9. Distal bronchi do not constantly keep up rivalry each other in the interlobar fissure.

10. In pathologic state (mainly in pulmonary tuberculosis) motionanomaly of the large bronchi is relative small. Respiratory movements of the large bronchi are inhibited by the diffuse lessions, adhesions and cicatric contractions etc. in the hilar parts. So-called paradoxic movement was observed in two cases.

11. As respiratory up-and down-motionanomaly of the small bronchi, there is (1) increasing, (2) decreasing and (3) paradox ot the movement. Paradoxic movement results from the compensatory respiration of the intact areas that expand greater in inspiration and contract greater in expiration.

12. A large side-and side-movement of the bronchial-branches is accompanied with the respiratory mediastinal displacement and paradoxic up-and down-displacement.

13. A segmental or lobar unit involved in the relative large lessions, usually shows typical radiographic (without bronchography) syndromes, namely, these are. atelectasis-, dystelectasis-, emphysenra-, hepatisation-, retraction-and signless syndromes and these have several dynamic bronchographic characters.
