The University of Osaka
Institutional Knowledge Archive

Title	消化管(食道並びに小腸)のステント留意に関する基礎的研究
Author(s)	吉田, 弘太郎; 沢田, 敏; 田辺, 芳雄 他
Citation	日本医学放射線学会雑誌. 1991, 51(7), p. 764-767
Version Type	VoR
URL	https://hdl.handle.net/11094/19805
rights	
Note	

The University of Osaka Institutional Knowledge Archive : OUKA

https://ir.library.osaka-u.ac.jp/

The University of Osaka

日本医放会誌：51（7），764—767，1991（平3）

消化管（食道並びに小腸）のステント留置に関する基礎的研究

鳥取大学医学部放射線医学教室
吉田弘太郎　沢田　敏　田辺　芳雄
藤原　義夫　太田　吉雄

（平成2年7月4日受付）
（平成2年10月15日最終原稿受付）

Experimental Study of Endoesophageal and Intestinal Expandable Metallic Stent Placement

Koutarou Yoshida, Satoshi Sawada, Yoshio Tanabe,
Yoshio Fujihara and Yoshio Ohta
Department of Radiology, Tottori University School of Medicine

Research Code No. : 511.9, 513.9

Key Words : Expandable metallic stent, Gastrointestinal tract, Endogastro intestinal wire stent

Gianturco expandable metallic stents were implanted into the esophagus and small intestine of 10 rabbits in order to evaluate the influence of wire stents on the gastrointestinal tract.

The stents were constructed of 0.010 inch stainless steel wire. The relaxed diameter of the stents was 12~14 mm and the length was 10 mm.

Except for one stent placed in the small intestine, the stents did not migrate and were covered with thickening mucosal epithelium. The mucosal inflammatory changes were slight, but severe intestinal adhesions were noted. The findings in the two groups were not significantly different at three and six weeks.

Five rabbits died within three weeks of intestinal disorders caused by severe intestinal adhesions and/or perforations. The experimental data showed that implantation of metallic wire stents into the gastrointestianl tract resulted in severe damage to the esophagus and small intestine of rabbits.

はじめに

expandable metallic stent（以下ステントと略す）は管腔臓器の閉塞性病変の解除に有用なことが報告されている[1)~3)]．しかし消化管に対する報告は未だ見当たらない．今回筆者らは家兎の食道及び小腸にステントを留置し，消化管粘膜面の変化ならびに周囲器官に及ぼす影響について検討したので報告する．

対象及び方法

家兎（体重2～3kg，食道径6～7mm，小腸径10～12mm）10羽を用い，ケタラール2ml，セラクタール1mlの混合液（1ml/kg）による筋注麻酔下で実験を行なった．用いたステントはGianturco型で0.010インチのステンレススチールワイヤー（COOK）で長さ10mm，径12～14mm，6ベンド，2連（フックなし）のものである．ステントの挿入は6Frロングシースを用いて下部食道に直接ステントを留置した．小腸に対してはその後，開腹して空腸の一部にタバコ縫合を行い，その部よりセルジンガー法で6Frのシースを挿入しステントを留置した．ステント留置後の観察期間は3週間と6週間の2群とした．評価方法として，食道で

はガストログラフィンによる造影とファイバースコピーによる経時的な観察を行い，資料を組織学的に検討するためネンブタール深麻酔下で屠殺した．尚小腸では壁肥厚の状態をみるため資料の軟線撮影を追加した．

結　果

1）ステント挿入家兎10羽のうち5羽は3週間までに死亡した．1羽は留置後10日目よりanorexiaの状態となり2週間で死亡した．剖検の結果，腹腔内は癒着が強くイレウス状態であった．別の2羽はそれぞれ1週間，16日で死亡したが，ステント屈曲部による小腸壁の穿通が認められ，腹腔内へ糞便が漏出していた（Fig. 1）．残り2羽は剖検を施行しておらず，死亡原因は不明であるが，それぞれ10日，2週間で突然死した．

2）生存家兎における検討

生存家兎では3羽を3週間後，2羽を6週間後に屠殺した．

（a）食道　ガストログラフィンによる造影とファイバースコピーによる観察で食道内腔は比較的平滑で狭窄性変化を認めず，またステント表面は食道粘膜で覆われていた（Fig. 2）．ステントの移動は認めなかった．剖検時の肉眼所見ではステント留置部の壁肥厚は著明で，周囲組織と強く癒着していた．特にステントの屈曲部では5羽全例

Fig. 1　Photograph taken at section of the rabbit died seven days later after stenting. The wall of intestine was perforated by a tip of stent implanted (arrow) and residuum was seen around perforated area (arrow heads).

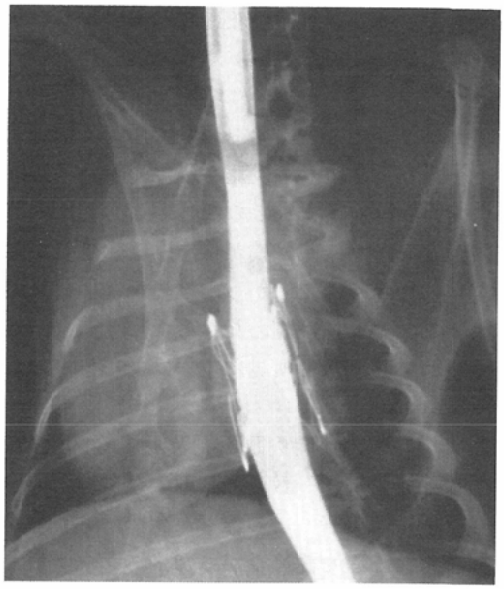

Fig. 2　Esophagogram with Gastrografin shows no stenosis or obstruction. Esophagus is dilated with expandable metallic stent. The inner surface of the esophagus is comparatively smooth.

Fig. 3　Photomicrograph taken at the esophageal wall. The round and discrete space is noted where the wire was located (arrows). There are mild inflammatory changes around the space. Hematoxylin and eosin, ×20.

で，ステントの両側端が外膜面に突出しており癒着の程度は高度であった．

組織所見ではステントは増殖肥厚した扁平上皮で覆われていた．ステント周囲に浮腫と線維芽細胞の増生を認めたが，炎症を示す顆粒球（好酸球が主体）の浸潤は軽度であった（Fig. 3）．固有筋層は断裂しており，外膜から周囲組織に及ぶ強い炎症反応を認めた．しかし，外膜面は保たれておりステントの穿通は認めなかった．3週間，6週間の2群でこれらの所見に差異は認められなかった．

(b) 小腸　剖検時肉眼所見及び軟線撮影では，ステント留置部に一致して高度の壁肥厚と周囲組織（胃大網，腸管）との癒着を認め，これらは留置期間による差を認めなかった．ステント屈曲部では穿通を認めなかったが，漿膜面に突出する傾向が認められ食道と同様であった．しかし，内腔面では4羽でステントは完全に粘膜で覆われておらず一部小腸内腔に露出していた．1羽ではステントは体外へ糞便とともに排泄されていた．この家兎では3週間後屠殺時でも腹腔内の炎症はほとんど認めず，腸管の癒着もわずかであった．

組織所見では食道とほぼ同様の所見であったが，炎症反応即ち，好酸球の浸潤の程度は食道より強かった．

考　察

消化管は壁が薄く柔軟でありステントは挿入直後よりfull expansiveの状態となり，小腸ステントの一例を除き確認しえた全例（8羽）においてステントの移動は認められなかった．体外へ排泄されたステントは他に比べやや径が小さく，挿入部小腸とほぼ同じ径であった．留置消化管に見合った径と拡張力があれば体動あるいは蠕動運動によるステントの移動は起こらないと考えられた．

内腔面は粘膜の肥厚による多少の不整はあるもののほぼ平滑でステント周囲の炎症反応は軽微であり，ステントの粘膜面に及ぼす影響は軽度であることが確認された．消化管粘膜の脱落再生は1週間以内に行なわれるため，ステントは早期に粘膜で被覆され，以後の粘膜の炎症は軽度であると考えられた．

しかし，固有筋層は断裂し，外膜から周囲組織にまで及ぶ強い炎症と癒着があり，通常のGianturco expandable metallic stentでは生体への強い侵襲が加わることが予想された．腹腔内での高度の炎症反応は癒着性イレウスを引き起こすことになり，一方，縦隔では心肺系に重篤な影響を及ぼす．死亡例ではステントによる小腸穿孔が認められているが，消化管内は蠕動運動による機械的刺激を受けるためステント部（特に屈曲部）での穿通，穿孔が起こったと考えられた．今回の検討では食道のステントによる穿通は認められなかったが，藤原らは雑種成犬を用いた実験で，食道のステント留置による穿通を報告している[4]．このことは食道においても拡張力，径が不適切な場合は，ステントによる穿通が起こりうることを示している．

臨床的には壁肥厚をともなう狭窄病変，あるいは周囲からの圧排病変への応用が期待されるが，術後狭窄などの線維化の程度は一定しておらず，また正常の粘膜にまでステントが及ぶこともあり，適切な拡張力を持ち周囲に及ぼす炎症をできるだけ押さえるステントの工夫が必要と思われる．このため現在のところ消化管へのステントの留置は臨床応用に際してさらに慎重な検討が必要と思われる．

結　語

1）10羽の家兎消化管（食道及び小腸）にステントを留置し3週間と6週間飼育観察した．

2）10羽のうち5羽は3週間までに死亡した．剖検で癒着性イレウス，腸管の穿孔が確認された．

3）1つの小腸ステントを除きステントは消化管粘膜で覆われており移動は認められなかった．

4）粘膜面の炎症は軽度であるが周囲の炎症は高度であり，通常のステントでは生体への強い侵襲が加わることが確認された．

5）臨床応用に際してはさらに慎重な検討を要し適切なステントの開発が望まれる．

文　献

1) Charnsangavej C, Carrasco CH, Wallace S, et al: Stenosis of vena cava: Preliminary asse-

ssment of treatment with expandable metallic stents. Radiology 161 : 295—298, 1986
2) Wallace JM, Charnsangavej C, Ogawa K, et al : Tracheobronchial tree : Expandable metallic stents used in experimental and clinical applications. Work in progress. Radiology 158 : 309—312, 1986
3) Duncan Irving J, Adam A, Dick R, et al : Gianturco expandable metallic biliary stents : Results of a europian clinical trial. Radiology 172 : 321—326, 1989
4) 藤原義夫, 他 : Expandable metallic stent の気管を中心とする使用の試み. 動物実験を中心として. 第25回日医放学会秋季臨床大会予備集, p27, 1989