The University of Osaka
Institutional Knowledge Archive

Title	経上腕動脈性選択的脳血管Intra-arterial digital subtraction angiographyの有用性
Author(s)	松永, 尚文; 林, 邦昭; 上谷, 雅孝 他
Citation	日本医学放射線学会雑誌. 1988, 48(5), p. 570-578
Version Type	VoR
URL	https://hdl.handle.net/11094/19811
rights	
Note	

The University of Osaka Institutional Knowledge Archive : OUKA

https://ir.library.osaka-u.ac.jp/

The University of Osaka

日本医放会誌：48（5），570—578，1988（昭63）

経上腕動脈性選択的脳血管 Intra-arterial digital subtraction angiography の有用性

長崎大学医学部放射線医学教室
松永　尚文*　林　邦昭　上谷　雅孝　平尾　幸一
福田　俊夫　相川　久幸　岩尾　政明　本保善一郎

（昭和62年6月17日受付）
（昭和62年9月14日最終原稿受付）

Usefulness of Selective Cerebral Intra-arterial Digital Subtraction Angiography by Transbrachial Approach

Naofumi Matsunaga, Kuniaki Hayashi, Masataka Uetani, Koichi Hirao, Toshio Fukuda, Hisayuki Aikawa, Masaaki Iwao and Zen-ichiro Hombo
Department of Radiology, Nagasaki University School of Medicine

Research Code No. : 504.4

Key Words : Transbrachial IA-DSA, Cerebral angiography

Selective cerebral intra-arterial digital subtraction angiography (IA-DSA) by the transbrachial approach was performed on 53 patients (including 34 outpatients) with suspected cerebrovascular diseases or brain tumors. 80-cm-long, 4F modified Simmons catheter was used.

Success rates of selective catheterization to the common carotid and vertebral arteries were 86.0% from right transbrachial approach (35 cases) and 79.6% from left approach (18 cases). Successful catheterization to the common carotid and ipsilateral vertebral arteries is obtained in 91.3% from right transbrachial approach, and 78.7% from left approach. Righ common carotid artery could be catheterized in all 55 cases from right transbrachial approach, but in only 6 of 15 patients (40%) from left approach. As for contrast material, 4 or 6 ml of Iopamidol 300 mgI/ml were mechanically injected into common carotid artery at a flow rate of 2—3 ml/sec, and 9 ml two-fold diluted Iopamidol were injected into the vertebral artery at a flow rate of 6 ml/sec. There was no recoil of the catheter. Visualization of the relatively small vessels such as cortical branches was excellent in most cases. However, smaller vessel such as meningohypophyseal trunk was not well visualized with IA-DSA. Spatial resolution of IA-DSA was generally satisfactory. However, conventional angiography was still required, particularly to clearly delineate small cerebral aneurysms. Major complications were never experienced.

It was concluded that this procedure is useful, particularly for the screening and postoperative follow-up studies, and can also be applied to outpatients.

Digital fluorography（DF）による digital subtraction angiography（DSA）の開発により造影剤の静注内投与で動脈造影の可能な静注 DSA（以下 IV-DSA）が当初注目されたが，IV-DSA では，

* 現　日赤長崎原爆病院放射線科
Present address; Japanese Red Cross Nagasaki Atomic Bomb Memorial Hospital

診断上満足できる像が得られず，中途半端な検査に終る場合も少なくなかった．最近では大動脈注入による動注DSA（以下IA-DSA）の有用性が強調されるようになってきたが，血管の重なりのため良好な画像が得られず，改めて従来の脳血管造影の追加を必要とすることも少なくなかった．我々は最近開発された4Fのmodified Simmonsカテーテルを用い上腕動脈経由で選択的脳血管IA-DSAを行い，すでに本誌に研究速報として報告した[1]．その後症例を重ね臨床上有用であるとの確信を得たので，その方法，外来患者でも施行できることなどの有用性，および問題点について報告する．

I．対象，方法

1）対象

対象は，1986年8月より1987年5月までの10か月間に長崎大学放射線科にて上腕動脈経由による選択的脳血管IA-DSAを施行した53例（入院19例，外来34例）である．従来の脳血管造影がすでに施行されているものや同時に併用したものは，頚動脈領域で10例，椎骨動脈領域で11例であった．男性33例，女性20例，年齢分布は14～80歳（平均48.9歳）であった．対象疾患は，脳動脈瘤10例（疑い8例，術後2例），椎骨脳底動脈循環不全症9例，neurovascular compression 8例，脳梗塞8例，一過性脳虚血発作6例，脳腫瘍4例，動静脈奇形4例（疑い2例），てんかん2例，頚動脈雑音と上矢状洞血栓症に伴う硬膜動静脈瘻とがそれぞれ1例ずつであった．総計で358回造影（頭蓋内血管は283回造影），1例につき平均7回造影を施行した．上腕動脈のアプローチ側は右側からが35例，左側からが18例であった．

2）上腕動脈から大動脈へのカテーテル挿入法

穿刺は肘関節部で上腕動脈の最もよく触知される部位で行った．18G Jelco針，4Fイントロデューサー，0.032インチのBentsonガイドワイヤー（先端10cm flexible，Cook社）を用いて，長さ80cmの4F modified Simmons catheter（Mallinckrodt社製）を上行大動脈に挿入する．ヘパリン3,000単位を注入した後，カテーテル先端を上行大動脈内で反転させた（Fig. 1）．

3）カテーテルの選択的挿入法

通常は上行大動脈内で反転したカテーテルの先端を頚動脈や椎骨動脈に向け，カテーテルを引いてくると，選択的に挿入することができた[2]．選択的に入りにくい場合には，ガイドワイヤーを用いて挿入した．この4Fカテーテルは細く壁も薄いので，透視では見にくかったが，カテーテル内を造影剤でみたすか，ガイドワイヤーを挿入すると見やすくなった．透視では9インチより6.5インチの

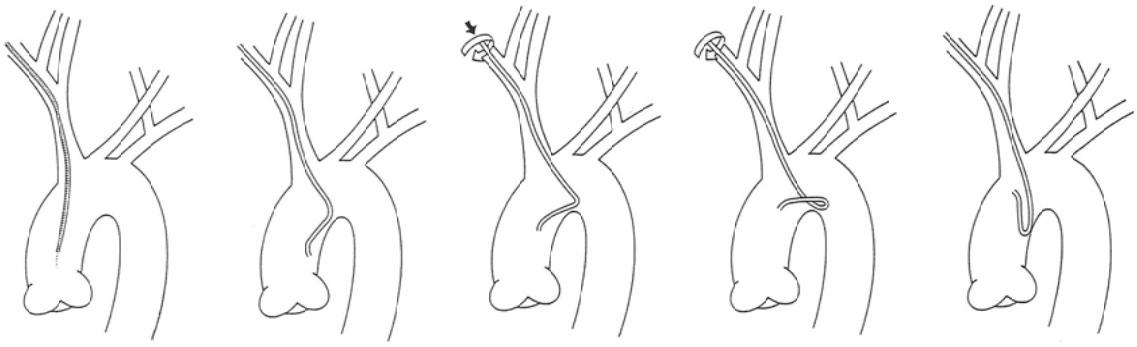

Fig. 1　Technique for reforming of the modified Simmons catheter by right transbrachial approach. a. Catheter advances over a 0.032 inch Bentson guidewire into the aorta. b. After guidewire is removed, catheter tip bends. c, d. Clockwise rotation with advancement of catheter will faciliate the upward direction of catheter tip. e. With more rotation, catheter tip is reformed in the ascending aorta.

image intensifier（I.I.）の方が画像が大きく，視野に肺野が入らないのでカテーテルがよりみえやすくなった．それでも見えにくい時にはサブトラクション透視や road map mode を活用した．

4）造影剤の注入法

Iopamidol 300mgI/ml の原液を用い，1回の注入量は腕頭動脈では6ml/2sec，総頚動脈と椎骨動脈では4～6ml/2sec とした．椎骨動脈の造影の場合，造影剤を2倍希釈して9ml/1.5sec で注入した．自動注入器にカテーテルを持続する前に，カテーテル内を造影剤で満たした．

5）装置および撮像法

使用した DSA 装置は Philips 社製 DVI-2(cardiovascular type）で，serial mode を用い秒間3曝射で静脈相が描出されるまで撮像した．X 線管は Plumbicon camera（焦点0.8mm）で，image intensifier（I.I.）のサイズは6.5インチと9インチの2種類が選択できるが，通常は頚動脈領域は9インチ I.I. を用い，椎骨動脈領域では6.5インチ I.I. を用いた．両側の頚動脈領域と一側の椎骨動脈領域をそれぞれ正面と側面で撮像し，計6回の3 vessel study を原則とした．

6）カテーテル抜去後の処置

止血は用手的に10分間行い，肘関節を伸展させたまま圧迫球で翌朝まで圧迫固定した．外来患者の場合はベッドで約2時間の安静の後，穿刺部を観察し橈骨動脈を触知して帰宅させた．外来患者の場合，翌日電話で合併症の有無を問い合わせた．

7）画像診断

画像評価は大きさの異なる代表的な血管を選びだし，アーチファクトが少なくコントラストの良い血管像が得られており，診断的価値の非常に高いものを excellent，コントラストはやや劣るが診断は可能なものを good，コントラストが悪く診断不可能なものを poor と3段階に評価した．また脳血管描出能に関してフイルム法との比較を行った．

II. 結　果

造影を試みた53例全例に Bentson ガイドワイヤーを上腕動脈から上行大動脈に進めることができた．総頚動脈や椎骨動脈へのカテーテルの選択的挿入率を Table 1 に示す．右側上腕動脈からのアプローチの場合，35例86本中74本（86.0%）に，左側からの場合，18例49本中39本（79.6%）に選択的造影が可能であった．穿刺部位と同側の椎骨動脈や両側の総頚動脈には，右側からのアプローチの場合80本中73本（91.3%）で，左側からの場合，47本中37本（78.7%）で選択的にカテーテルを挿入できた．左側からのアプローチの場合，腕頭動脈と左総頚動脈とが共通分岐していた1例，および左椎骨動脈が大動脈から直接分岐していた1例では，選択的にカテーテルを挿入することが

Table 1　The success rate of selective catheterization to the carotid and vertebral arteries

	Right TB approach	Left TB approach
Right CAG region		
Innominate a.	2/2	8/8
Right common carotid a.	27/27	6/6
Right VAG region		
Right subclavian a.	4/4	2/2
Right vertebral a.	20/20	0
Left CAG region		
Left common carotid a.	26/27	14/15
Left VAG region		
Left subclavian a.	5/5	0
Left vertebral a.	1/1	17/18
	35 cases	18 cases

(TB approach ; transbrachial approach)

できなかった．カテーテルを選択的に挿入できず，鎖骨下動脈で造影した場合，椎骨動脈末梢の細かい血管の描出が不十分であった．造影剤注入時の反動によるカテーテルの移動脱落はなく，また頚動脈内での mixing も十分で常に良好な造影像が得られた．椎骨動脈に選択的にカテーテルが挿入された場合，造影剤を2倍希釈して9ml/1.5sec で注入すると，正面像で反対側の椎骨動脈および後下小脳動脈も造影することができた．Table 2, 3 は，選択的脳血管 IA-DSA の各脳血管における描出能を3段階に分けて評価したものである．頚動脈領域においては，meningohypophyseal trunk, lenticulostriate arteries や medullary veins などきわめて細い血管を除いて比較的末梢の cortical branches まで鮮明に描出できた(Fig. 2)．椎骨動脈領域においては，後下小脳動脈や前下脳動脈も良好な画像が得られた(Fig. 3)．Thalamoperforating arteries および静脈系もよく造影され，側脳室および第3脳室の choroidal blush も濃く描出された．次に頚動脈領域と椎骨動脈領域の選択的 IA-DSA の画像をフイルム法と比較した血管描出能を検討した．頚動脈領域においては，非常に細い meningohypophyseal trunk, lenticulostriate

Table 2　Image quality of intracranial vessels by transbrachial selective cerebral IA-DSA (CAG region ; 45 cases)

Vessels	Excellent	Good	Poor
Ophthalmic artery	40	4	1
Pericallosal artery	44	0	1*
Cortical branches	44	0	1*
Meningohypophyseal trunk	0	1	44
Lenticulostriate arteries	6	15	24
Dural sinus	45	0	0
Cortical veins	45	0	0
Internal cerebral vein	34	10	1
Septal veins	24	8	13
Thalamostriate vein	25	10	10
Medullary veins	1**	0	44

*Due to recoil of the catheter

**A cases of dural arteriovenous fistula associated with superior sagittal sinus thrombosis, which shunted flow entered into medullary veins due to associated transverse sinuses thrombosis.

Excellent ; minimal artifact, optimum contrast level with high diagnostic quality.

Good ; good vessel demonstration with acceptable diagnostic quality.

Poor ; vessel detail insufficient for diagnostic evaluation.

Table 3　Image quality of intracranial vessels by transbrachial selective cerebral IA-DSA (VAG region ; 40 cases)

Vessels	Excellent	Good	Poor
Basilar artery	40	0	0
Superior cerebellar arteries	39	1	0
Posterior cerebral arteries	40	0	0
Interpeduncular thalamoperforating arteries	31	5	4
Petrosal veins	35	5	0
Inferior vermian vein	38	1	1
Choroidal blush*	34	6	0
Precentral cerebellar vein	30	6	4
Posterior mesencephalic vein	30	6	4

Excellent ; minimal artifact, optimum contrast level with high diagnostic quality.

Good ; good vessel demonstration with acceptable diagnostic quality.

Poor ; vessel detail insufficient for diagnostic evaluation.

*in lateral and third ventricles

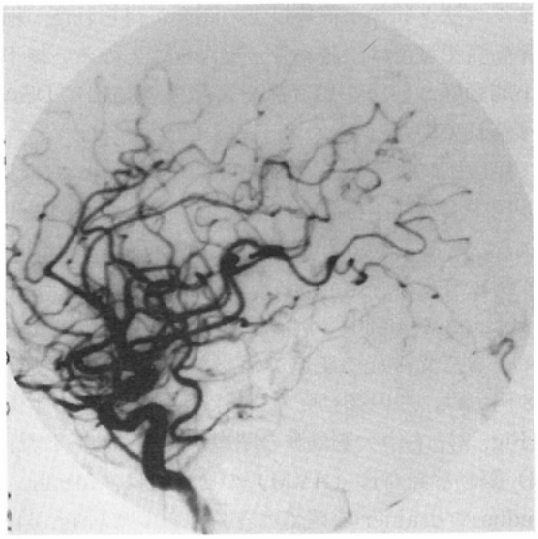

Fig. 2　Selective cerebral IA-DSA by transbrachial approach in a 64-year-old male with cerebral infarction, lateral projection, arterial phase. Selective left common carotid artery injection (6 ml/2sec.) is performed. Significant stenosis is shown in the left carotid siphon.

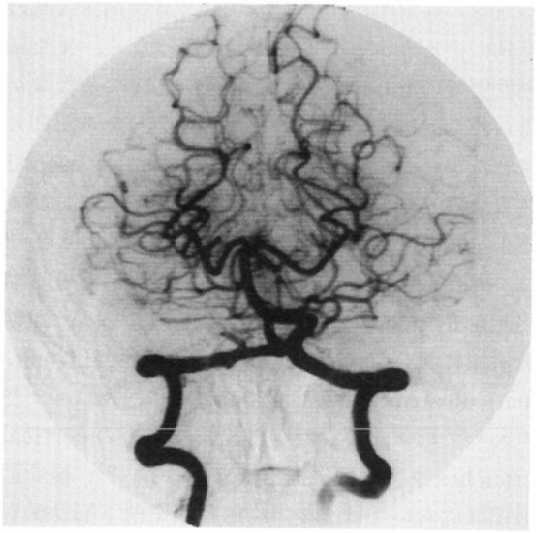

Fig. 3 Selective vertebral IA-DSA by transbrachial approach in a normal 52-year-old female, Towne projection, arterial phase. Vertebral arterial system is clearly shown. Nine ml half-diluted contrast material is injected in the right vertebral artery at a rate of 6ml/sec. Reflux into the contralateral vertebral artery is obtained.

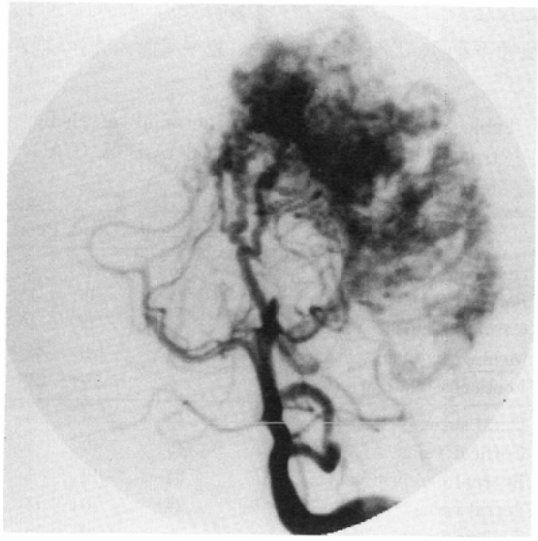

Fig. 4 Arteriovenous malformation in a 34-year-old male, Selective vertebral IA-DSA (6ml/1.5 sec.), Towne projection, arterial phase. Feeding arteries of the left occipital AVM are left posterior cerebral artery, left posterior choroidal artery, and left posterior inferior cerebellar artery.

arteries や medullary veins などを除いては，フイルム法と同等か同等以上の画像が得られた．椎骨動脈領域では，特に骨と重なることの多い後下小脳動脈，前下小脳動脈や静脈系の描出に DSA は優れていた．

疾患別にみると，1）transient ischemic attack 6 例中 2 例に，椎骨脳底動脈循環不全症 9 例中 1 例に，そして neurovascular compression 8 例中 4 例に有意な所見が得られた．neurovascular compression の 4 例中 3 例は手術で上小脳動脈の蛇行による三叉神経の圧迫が確認された．2）脳梗塞 8 例では，左内頚動脈の閉塞が 1 例，狭窄が 1 例（Fig. 2），右中大脳動脈の閉塞が 1 例にみられた．3）脳動静脈奇形（AVM）の 2 例では，feeder, nidus や drainer の確認は容易であった（Fig. 4）．また feeder 以外の動脈の造影にも優れていた．4）脳腫瘍では，腫瘍濃染像の描出に優れていた．特に下垂体腫瘍（Fig. 5）や小脳の hemangioblastoma などの腫瘍では腫瘍濃染像の描出は DSA の方が優れていた．5）臨床症状や CT で脳動脈瘤を疑われた 8 例中 1 例に DSA 上動脈瘤を疑ったが，血管の重なりなのか動脈瘤なのか区別がつかず，フイルム法による脳血管造影の追加が必要であった．6）Sinus thrombosis に伴った dural arteriovenous fistula の 1 例では，最初詳細な脳血管造影がなされており，その後 IA-DSA を行ったが，外頚動脈と内頚動脈とははっきり区別はできなかったものの，経過観察上は十分な情報が得られた．しかし，9 インチ I.I. の撮像野が狭くて全体像の描出できなかった（Fig. 6）．

入室から退室までの時間は50分から127分，平均82分で，カテーテルの挿入時間は28分から63分，平均48分であった．重篤な合併症は 1 例も経験しなかった．minor complication として，手のしびれ感15例，ecchymosis 15例，穿刺部の疼痛10例，穿刺部の血腫 1 例があった．

III. 考　察

従来の脳血管造影法と比較して本法の最大の利点は，外来患者に施行可能なことである．上腕動脈経由による脳血管造影は，20年以上前から試み

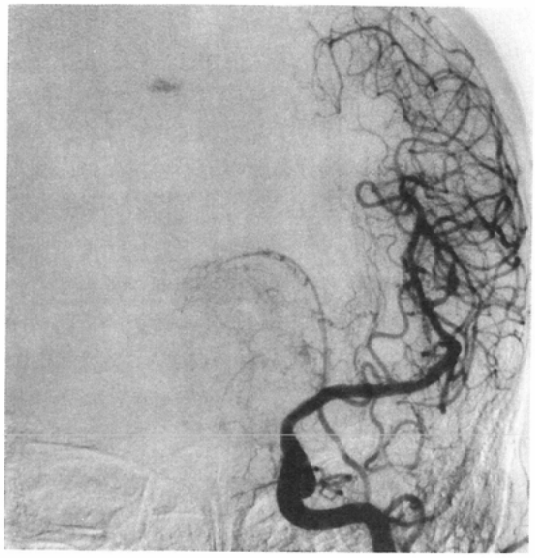

Fig. 5a

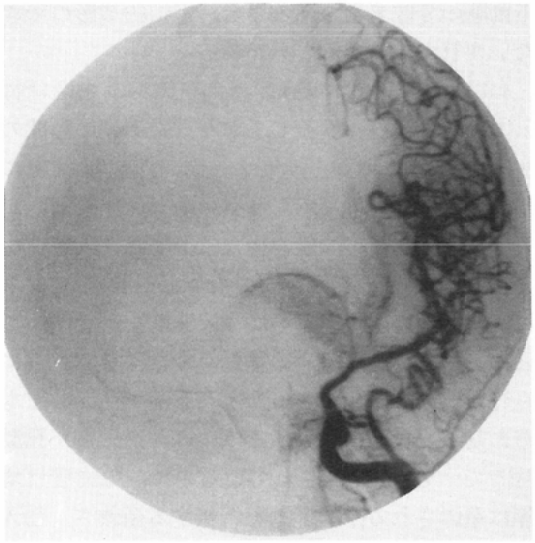

Fig. 5b

Fig. 5　Residual pituitary adenoma after partial removal in a 66-year-old male. a. Film subtraction of conventional angiogram (9ml/1.5sec.), PA projection. b. Selective cerebral IA-DSA (6 ml/1.5sec.), PA projection. Residual tumor blush is seen better on IA-DSA.

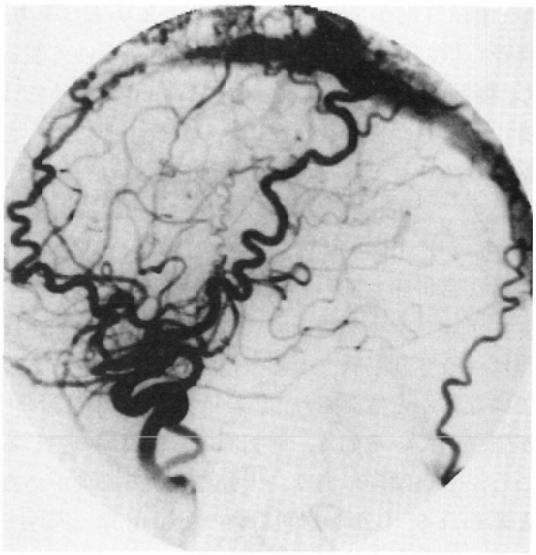

Fig. 6　Dural arteriovenous fistula associated with superior sagittal sinus and transverse sinuses thrombosis in 60-year-old male. Selective cerebral IA-DSA, right common carotid artery injection (6ml/2sec.), lateral projection, arterial phase. Superficial temporal and occipital arteries are hypertrophied, neovascularities are seen within the thrombosis of the superior sagittal sinus, and early filling of the sinus is noted, suggesting dural arteriovenous fistula.

られていたが[3]，当時7～8Fのように太いカテーテルを用いていたため合併症が多く，普及するにいたらなかった．しかし最近開発された4Fのhigh-flowのカテーテルを上腕動脈経由で用いると止血も短時間にでき，外来患者にも行うことができるようになった[4)~10)]．4Fカテーテルの断面積は，5Fに比べると43%も小さくなっており，動脈壁に与える損傷も少ない．肘関節部の上腕動脈は皮膚直下を走行しており，圧迫止血も容易である．

4F程度の細いカテーテルを用いた上腕動脈穿刺法では重篤な合併症はみられず，その安全性については確立されつつある．McCrearyら[4)]は59例中2例(3.4%)に，Beckerら[5)]は42例中2例(4.8%)に穿刺部の合併症を報告しているが，いずれも治療に反応して可逆性であったとしている．Grittersら[6)]はminor complicationとして穿刺部の血腫13例(9.5%)，穿刺部の疼痛24例(17.5%)，一過性の手しびれ感10例(7.3%)，皮下血腫69例(50.4%)としている．Hicksら[7)]は361例中神経学的症状や皮下血腫は1例もなかったが，脈拍の欠損

が5例（3例が一過性）あったとしている．一方，桒野ら[8]は穿刺部の spasm の有無を造影にて確認し，程度の差こそあれ高頻度に spasm が生じていること，しかも若年女性にその頻度の多いことを報告している．我々は穿刺動脈の造影は行っていないので，spasm の有無については言及できなかったが，上腕動脈の脈拍の欠損はなく閉塞等の重篤な合併症もみられなかった．我々は全例イントロデューサーを用いているため，カテーテル操作に伴う穿刺動脈への刺激は少なくなっているのではないかと推測される．若年女性では，桒野ら[8]が強調している如く，前腕部のしびれ感の生じることが多い傾向にあり，十分注意する必要があると思われる．しかし穿刺動脈の spasm は一過性であり，臨床上はそれ程問題にはならないと思われる．ただ凝固剤を服用している場合，穿刺部からの出血に注意する必要がある．また局所麻酔で正中神経を麻痺させる可能性があり，少量にとどめる注意も必要である[6)9)]．

本法ではカテーテルの選択的挿入に若干時間がかかるが，カテーテルの操作に習熟し，また road map mode[11)12)]を十分に活用すれば，カテーテルは短時間で挿入できる．この modified Simmons カテーテルの特徴は先端のU字型の形が血管内に挿入しても崩れないことである．東保ら[2]はカテーテルを左心室内に挿入して反転しているが，カテーテル先端の冠動脈への迷入，大動脈弁，乳頭筋，腱索の損傷や期外収縮などの危険性があり，Fig. 1に示した上行大動脈内での反転法が望ましいと思われる．その後，先端が10cm flexible の Bentson 型のガイドワイヤーを用いるとき，ほぼ確実にカテーテルを総頚動脈や椎骨動脈に選択的に挿入できる．ただ，ガイドワイヤーの使用は，脳血管への血栓遊離の危険性があるので，できるだけ控えるべきである．

本法では，左右の上腕動脈のどちらからでもアプローチできる．穿刺部位と同側の椎骨動脈や両側の総頚動脈には，右側からのアプローチの場合91.3%で，左側からの場合は78.7%でカテーテルの選択的挿入が可能であったが，反対側の椎骨動脈には選択的挿入はできないことが多かった．特に左側からのアプローチでは，右総頚動脈に選択的にカテーテルを挿入できないことが多いので，一般に右側からのアプローチが望ましい．ただし，右ききの患者が多いので，症例によって十分な配慮が必要である．椎骨動脈の造影の場合は，反対側の椎骨動脈まで逆流するような注入法で造影すれば，左右のどうらからでもアプローチしてもよい．また腕頭動脈や鎖骨下動脈の短い場合では，反対側の椎骨動脈にカテーテルを選択的に挿入できることもあるが，その頻度は少ない．左椎骨動脈が優勢なことが多いので，椎骨動脈のみの造影が必要な場合は，左からのアプローチがよい．時に左鎖骨下動脈から左椎骨動脈が分岐していないことがあるが，その場合左椎骨動脈が大動脈から直接起始している可能性を考え大動脈弓の造影をしてみる必要がある，まれに大動脈弓奇形や鎖骨下動脈の分岐異常のある場合，選択的造影のできない血管もありうると思われる．

4F modified Simmons カテーテルの先端は挿入方向と反対側に反転しており，造影剤の秒間の注入量を多くすると，カテーテルが大動脈内に recoil してしまう．DSA はコントラスト分解能が良いため，造影剤の量を少なく，また注入速度を遅くしても，十分な画像を得ることができる．従って，造影剤の原液を用い，注入速度を遅くすることにより，カテーテルの移動が少なくなり，常に良好な造影が可能である．また原液で注入しても造影剤が脳血管に到達する頃には，造影剤が頚動脈内で十分 mixing されているので，脳血管は均等に造影される．造影剤を希釈する煩雑さ，注入器に入れておいた希釈造影剤が生理食塩水と造影剤とに分離し，撮像毎に造影剤濃度が異なることがあること，造影剤を希釈した分だけ注入速度を速くするとカテーテルが大動脈内へ recoil してしまうことなどを考慮すると，造影剤は原液を用いた方が確実な造影ができると思われる．椎骨動脈内にカテーテルが選択的に挿入されている場合，注入速度を速くしても，カテーテルは大動脈内に recoil しないので，反対側の椎骨動脈に逆流するように希釈造影剤9ml を秒間6ml で注入するのがよいと思われる．

従来のIV-DSAや大動脈注入によるIA-DSAに比べると，本法では選択的に脳血管を造影できるので，かなり末梢の血管まで重なることなく鮮明に描出できる[13)~16)]．選択的に脳血管を造影できるとはいえ，フイルム法に比べると微細な血管の描出は不十分である．しかし，外来患者において血管性病変のスクリーニングを行う際，画像の解像力はやや低下しても，末梢の皮質枝まで鮮明に描出される位の画像が得られれば，病変の拾い上げや除外診断，および治療方針決定には十分である場合も少なくない．また術前にフイルム法で詳細な血管像が得られている例の術後の経過観察の場合も，本法で代用できるだろう．その他，疾患によっては比較的中枢側の脳血管の狭窄，閉塞や走行の把握やそれらの経時的変化の評価が目的の場合があり，必ずしもフイルム法による血管の詳細な検索が必要でないこともある．しかし血管の蛇行や重なりなどがある場合，DSAでは小さな脳動脈瘤との区別がつかず，その術前診断には不十分で，やはりフイルム法による脳血管造影が必要であると思われる．従って，従来のIV-DSAや大動脈注入によるIA-DSAの適応となっていた疾患，小さな脳動脈瘤以外の血管性病変や脳腫瘍の外来でのスクリーニングや経過観察，内頚動脈・外頚動脈に入れ分けて造影する必要のない場合，などが本法の適応となろう．また入院患者にも被検者の負担を軽くするため，上記の適応内であれば，積極的に本法を施行してもよいと思われる．

本法で使用するカテーテルでは，前述の如く造影剤の注入速度をあまり多くできないので，従来の脳血管造影を施行することはカテーテルを改良しない限り無理であろう．一方，FCR(Fuji computed radiography)では，少量の造影剤で鮮明な画像が得られるので[17)]，本法を用いてFCRによるDSAは十分可能と推測される．DFによるDSAのようにreal timeで観察はできないが，FCRは空間解像力に優れており，また造影剤の1回注入で正側同時2方向撮影像ができる．どちらが実際的かは今後の検討が必要であろう．

IV. まとめ

1）脳血管病変や脳腫瘍の疑われた53例(うち外来患者34例）に上腕動脈経由による選択的脳血管IA-DSAを施行し，多くの例で満足すべき画像を得ることができた．

2）4F modified Simmons catheterを用いることにより，比較的簡単に総頚動脈や椎骨動脈に選択的に挿入することができ，止血も簡単にでき，外来患者にも施行することができた．

3）多くの症例で満足すべき血管像が得られ，治療方針に十分であった．

4）血管の蛇行や重なりなどがある場合，DSAでは正確な評価がしにくいので，小さな脳動脈瘤など術前の詳細な検討には不十分であった．

5）それ以外の血管性病変や腫瘤性病変についてはスクリーニングや術後の経過観察に十分用いることができ，今後の普及が望まれる．

本論文の要旨は第46回日本医学放射線学会総会（昭和62年4月，東京）に於いて発表した．

文　献

1）松永尚文，林　邦昭，上谷雅孝，他：上腕動脈経由による選択的脳血管IADSA，日本医放会誌，47：85—86, 1987
2）東保　肇，小林敬典，唐澤　淳，他：外来患者に対する経腕頭動脈選択的脳血管造影法の有用性（第1報），臨放，32：665—668, 1987
3）Hanafee W: Axillary artery approach to carotid, vertebral, abdominal aorta and coronary arteriography. Radiology 81: 559—566, 1963
4）McCreary JA, Schellhas KP, Brant-Zawadzki M, et al: Outpatient DSA in cerebrovascular disease using transbrachial arch injections. AJNR 6: 795—801, 1985
5）Becker GJ, Hicks ME, Holden RW, et al: Screening for occlusive vascular disease with intraarterial DSA: Preliminary experience with a high flow 4-F catheter. Radiology 153: 823, 1984
6）Gritter KJ, Laidlaw WW, Peterson NT: Complications of outpatient transbrachial intraarterial digital subtraction angiography (Work in progress). Radiology 162: 125—127, 1987
7）Hicks ME, Kreipke DL, Becker GJ, et al: Cerebrovascular disease: Evaluation with transbrachial intraarterial digital subtraction angiography using a 4-F catheter. Radiology 161: 545—546, 1986
8）桒野晴夫，岸川　高，工藤　祥，他：経上腕動脈

性 DSA における穿刺部位 spasm の検討，日本医放会誌，47：323—325, 1987
9) 内野　晃，大野正人：脳血管病変における上腕動脈経由の動注 DSA，日本医放会誌，46：1215—1220, 1986
10) 櫛橋民生，玉城　揄，信沢　宏，他：上腕動脈アプローチによる IA-DSA (transbrachial DSA)，画像診断，7：186—194, 1987
11) Crummy AB, Stieghorst MF, Turski PA, et al: Digital subtraction angiography: Current status and use of intra-arterial injection. Radiology 146: 303—307, 1982
12) Turski PA, Stieghorst MF, Strother CM, et al: Digital subtraction angiography "Road map". AJR 139: 1233—1234, 1982
13) Brant-Zawadzki M, Gould R, Norman D, et al: Digital subtraction cerebral angiography by intraarterial injection: Comparison with conventional angiography. AJNR 3: 593—599, 1982
14) Weinstein MA, Pavlicek WA, Modic MT, et al: Intra-arterial digital subtration angiography of the head and neck. Radiology 147: 717—724, 191983
15) Zimmerman RA, Grossman RI, Goldberg HI, et al: Comparison of digital subtraction arteriography and conventional film screen subtraction arteriography for neuroradiology. Neuroradiology 26: 457—462, 1984
16) Takahashi M, Bussaka H, Nakagawa N: Evaluation of the cerebral vasculature by intra-arterial DSA-with emphasis on in vivo resolution. Neuroradiology 26: 253—259, 1984
17) 内野　晃，蓮尾金博，田村正三，他：FCR による頭部血管造影，臨放，30：837—839, 1985