The University of Osaka
Institutional Knowledge Archive

Title	MRアンギオグラフィーでの多方向同時立体視の方法
Author(s)	高橋, 健; 佐藤, 修; 藤田, 正人 他
Citation	日本医学放射線学会雑誌. 1992, 52(2), p. 229-231
Version Type	VoR
URL	https://hdl.handle.net/11094/19844
rights	
Note	

The University of Osaka Institutional Knowledge Archive : OUKA

https://ir.library.osaka-u.ac.jp/

The University of Osaka

日本医放会誌：52（2），229—231，1992（平4）

研究速報

MRアンギオグラフィーでの多方向同時立体視の方法

京都府立医科大学附属病院放射線医学教室
高橋　健　佐藤　修　藤田　正人　竹内　義人
加藤　雅宏　勝盛　哲也　井手真理子　成瀬　昭二
山下　正人　村上　晃一

（平成3年8月19日受付）

Multi-Directional Stereo Viewing of MR Angiography

Takeshi Takahashi, Osamu Sato, Masato Fujita, Yoshito Takeuchi, Masahiro Kato,
Tetsuya Katsumori, Mariko Ide, Shoji Naruse,
Masato Yamashita and Koichi Murakami
Department of Radiology, Kyoto Prefectural University of Medicine

Research Code No. : 209.2, 508

Key Words : MR imaging, Angiography, Stereoscopy

New method was developed to display the MR angiographic images. Nine MR angiographic images rotated along the cranio-caudal axis with ten incremental degree were constructed. These images were printed from left-anterior-oblique view to give the stereoscopic effect. With the stereoscopic viewing of these images, multiple stereoscopic images with different viewing directions were observed at once. Anatomical relationships of the vessels were more clearly understood than usual stereoscopic viewing. This multi-directional stereo viewing method is useful to display not only the MR angiographic images but also other multi-viewing techniques.

はじめに

MRアンギオではMIP法（Maximum Intensity Projection）[1]を用いて任意の方向から見た血管像を得ることが可能であり，得られた血管像の観察方法としてはシネ表示法と立体表示法（ステレオ表示法）[2]が一般に行われている．シネ表示法では，様々な角度から見た画像を連続的にモニター上（またはビデオ）で表示して多方向からの血管像の観察を行う．一方，立体表示法では，8～10度の角度を持った2枚の血管像を作成し，立体視することで血管の立体的な位置関係の把握が可能である．今回，シネ表示法と立体表示法の利点を生かして，多方向からの立体画像を同時に簡単に得る方法を考案したのでここに報告する．

方　法

得られたMRアンギオ画像にMIP法を用いて，頭尾方向を軸として右前斜位から左前斜位に回転する9枚の多方向からのアンギオ画像を作成した．それぞれの画像の視点の方向は10度毎に変化させた．得られた画像を左前斜位から順に1枚のフィルムに焼き付けた（Fig. 1）．こうして得られたフィルムを通常の血管造影と同様の方法で立体視した．

結　果

3枚の角度違いの画像が横に並んでいるため立体視では4枚の画像が見え，中央の2枚が立体画像になった．上下段に視線を移すと，他の方向からの血管像も立体視での観察が可能であった．上

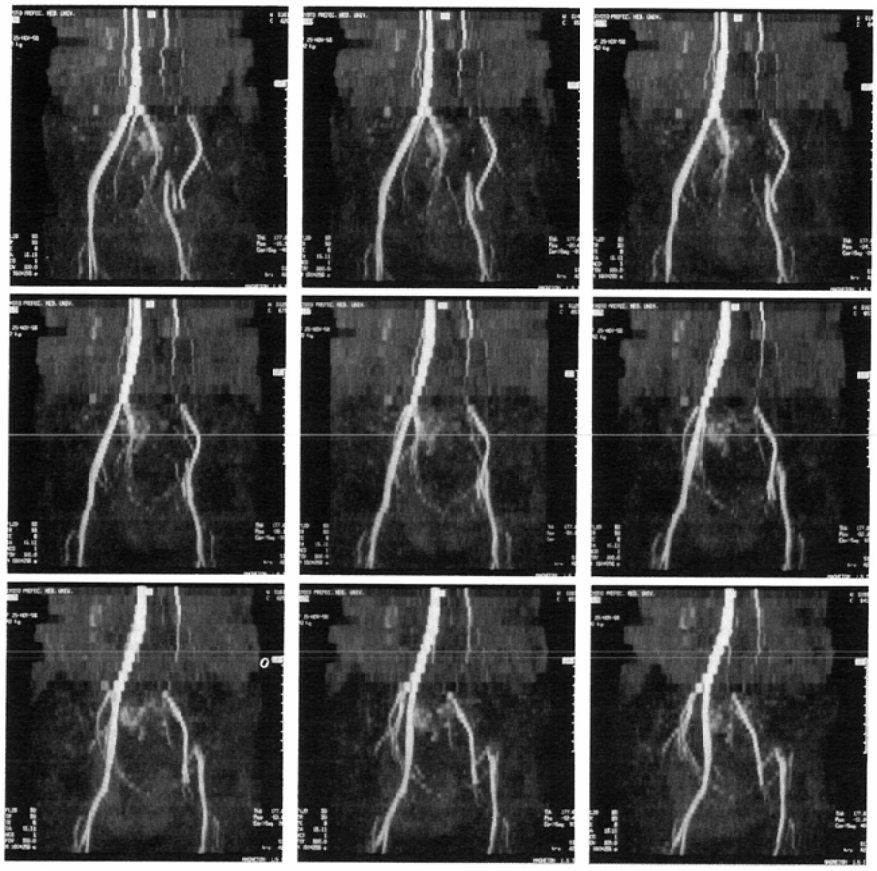

Fig. 1 MR angiography (venography) of the case with venous thrombosis at left external iliac vein. Each image has different direction of ten incremental rotation degree. With the stereoscopic viewing of these images, four images were observed horizontally and the central two images gave the stereoscopic effect. Thus, six stereoscopic images from different directions were observed at once.

段の立体像は左前斜位であり，下段に進むに従って右前斜位の立体像になった．Fig. 1の症例は，左外腸骨静脈血栓症の静脈系のみを描出したMRアンギオグラフィーである．左外腸骨静脈の閉塞があり，閉塞部より左内腸骨静脈への側副路が認められる．これらの関係は立体視でさらに明瞭に把握できた．

考察・結論

シネ表示法では様々な角度から見た画像を連続的に観察が可能であるが，シネ表示のためには，モニターまたは，ビデオ装置が必要となり診断画像の保存・観察には不便である．また動画を見る際に目の錯覚から血管の前後関係が逆転して見られることがしばしばあり立体関係の把握には不都合な場合もある．

一方，通常の立体表示法では，シャウカステンさえあればどこででもフィルムの読影が可能であり立体視による前後関係の把握が可能であるが，単一の方向からの画像しか見れない欠点があり，血管の重なりなどから診断の困難な場合があった．

今回の方法では左前斜位から右前斜位に変化する画像を多数横に並べることによって，同時に多数の方向からみた画像が立体視可能であった．多

数の方向から見た立体視では血管の立体的な位置関係が単一の方向から立体視をした場合よりも更に明瞭に把握でき，血管の重なりに関しても正確に判断できた．また，フィルムに焼き付けた画像なのでシャウカステンさえあればどこででも簡単に読影可能であり，臨床的な実用性が高かった．

この多方向立体視の方法は更に枚数を増やして，より多くの方向から見た立体像を同時に得ることも可能である．また，他の検査法への応用も可能であり，連続回転式の血管造影で得られた画像からの多方向立体画像の作成や脳表の立体表示等にも応用可能と考えられる．

文　献

1) Keller PJ, Drayer BP, Fram EK, Williams KD, et al: MR angiography with two-dimensional acquisition and three-dimensional display. Radiology 173: 527—532, 1989

2) 森本耕治，崔　秀美，宮田俶明，他：Stereoscopic MR Angiography による腹部血管立体像の作成，日本医放会誌，50(6): 669—670, 1990