The University of Osaka
Institutional Knowledge Archive

Title	眼窩thin section CTの基礎的検討
Author(s)	亀井, 哲也; 二谷, 立介; 瀬戸, 光 他
Citation	日本医学放射線学会雑誌. 1984, 44(2), p. 358-363
Version Type	VoR
URL	https://hdl.handle.net/11094/19877
rights	
Note	

The University of Osaka Institutional Knowledge Archive : OUKA

https://ir.library.osaka-u.ac.jp/

The University of Osaka

眼窩 thin section CT の基礎的検討

富山医科薬科大学医学部放射線医学教室
亀井哲也　二谷立介
瀬戸　光　柿下正雄
富山医科薬科大学医学部眼科学教室
中村泰久

（昭和58年4月25日受付）
（昭和58年8月22日最終原稿受付）

Fundamental Evaluation of Orbital Thin Section CT

Tetsuya Kamei, Ryusuke Futatsuya, Hikaru Seto, Masao Kakishita and Yasuhisa Nakamura*
Department of Radiological Sciences and Department of Ophthalmology*, Faculty of Medicine, Toyama Medical and Pharmaceutical University

Research Code No. : 501

Key Words : Orbital CT, Thin section CT, Reid's base line, Exposure dose

The orbital region has fine structures, such as extraocular muscles and optic nerve. Therefore, an optimal method suited to the structure is required for orbital CT.

We adopted a new method using thin section (1.5mm section) and a new base line ("orbitoaxis line"). This base line is defined as the line which connects the center of the orbit and the portion just under the anterior clinoid process.

The Reid's base line frequently failed to delineate the optic nerve over the whole length, but the OAL could show perfect delineation of it. So the OAL is recommended for the orbital base line. The OAL corresponded with about −5° to the RBL in 30 scout rentgenograms of the skull. However, there was differences between indibiduals in the angle between the OAL and the RBL.

In conclusion, precise evaluation of the orbital structures was ennabled by using thin section and OAL. The radiation dose for lens from a siries of 20 consecutive scans using thin section CT was about 1 rad in the phantom study.

I. 緒　言

眼窩 CT に関する世界で最初の報告は1974年，Ambrose ら[1]によりなされている．その後，数多くの論文が発表されているが，初期の報告は頭部用 CT を用いたものであり[2)~6)]，スライス幅は厚く，分解能は微細な眼窩構造を観察するには十分なものとは言えなかった．全身用 CT を用いた最近の報告でも 4mm 以下の薄いスライス幅によるものは少ない[7)8)]．

我々は薄いスライス幅による CT (thin section CT)が眼窩領域では最適な方法と考え基礎的研究を行なった．

II. 方　法

(1) 装置および撮影条件

装置は GE 社製 CT/T8800である．マトリックス数は320×320で，撮影領域の大きさはヘッド・モードを用いた．

撮影条件は120kVp，250mA，パルス幅3.3

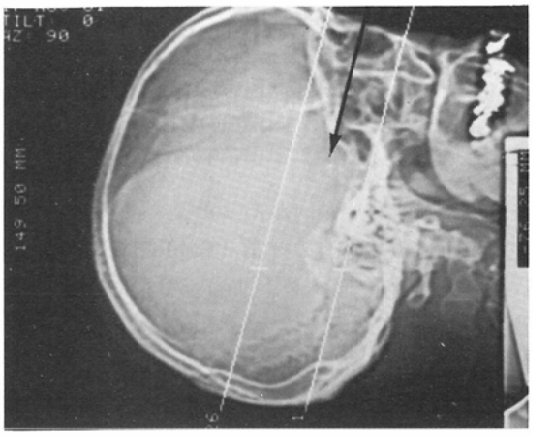

Fig. 1 "Orbito-axis line (OAL)". The base line for orbital CT we used. This line (arrow) is defined as the line wich connects the center of the orbit and the portion just under the anterior clinoid process.

msec，スキャン時間9.6secで，フィルムへの撮像はウィンドウレベル−40，ウィンドウ幅500，眼窩部2倍拡大にて行なった．

(2) スキャン方法

臨床例では閉眼させ，スカウト像（側面像）を撮影し，眼窩中央と前床突起直下を結んだ線を基準線とし，これと平行に眼窩部を1.5mmスライス幅，1.5mm送りにてスキャンした．Fig. 1にこの基準線を示す．この基準線を以下orbitoaxis line（OAL）と仮称する．

(3) OALとRBLの比較

眼窩CTの基準線として従来より用いられているReid's base line（RBL），すなわち，眼窩下縁と外耳孔上縁を結ぶ基準線と新しい基準線OALのそれぞれによりスキャンされた症例のCT像を比較しそれぞれの特徴について検討した．また，30例の頭蓋単純撮影側面像を任意に選び，OALとRBLのなす角度を計測した．

(4) 正常眼窩構造の計測

異常が疑われ，上記スキャン方法にて眼窩CT検査が施行され，異常の認められなかった者10例を正常者として選び，眼窩各構造のサイズおよびCT値を各構造が最もよく描出されているイメージにて計測した．サイズについては各構造の幅が最大の部分で計測した．CT値についてはそのS.D.が最小となるように関心領域（ROI）の設定に注意し，S.D.が平均値の15%以上のものは計測値として採用しなかった．



Fig. 2 The location wihch corresponds to lens in the cylindrical Mix DP phantom. Two holes was drilled vertically to the bottom of the phantom with the space of 70 millimeters. TLD elements were inserted to the holes and exposure study was performed.

(5) 水晶体被曝線量の測定

thin section CTではスキャン数が増加し，水晶体の被曝線量が問題となるので以下の検討を行なった．実際の眼窩CT像を参考にして，直径20cmの円柱状のMix DPファントームを作製し，水晶体の位置をFig. 2のように設定し，水晶体部の穴に直径2mm，長さ12mmの熱螢光線量計（TLD）を挿入し線量測定を行なった．眼窩CT撮影条件（120KVp, 250mA，パルス幅3.3msec，スキャン時間9.6sec）下での各種スライス幅（10mm, 5mm, 1.5mm）での1回照射線量を求めた．また，スライス幅1.5mmでの実際の眼窩CTの際の水晶体の積算線量を求めるため，TLDの中心より前後それぞれ15mmの範囲を連続的に1.5mm送りにて20スキャン行なった．また，撮影条件を120kVp, 400mA，パルス幅2.2msec，スキャン時間

9.6secとした場合で連続的に30スキャンした時の線量についても検討した．

使用したTLDはリーダーが極光TLD-1300型で素子はMg_2SiO_4：Tb（MSO）である．TLDにより得られた線量は，あらかじめキャピンテック社製照射線量・照射線量率計192型をTLDと同時照射し，得られた校正定数により校正した．

III. 結　果

(1) OALとRBLの比較

30例の頭蓋XP側面像での計測の結果，RBLに対してOALは平均−4.6°±S.D. 2.6°（範囲：−10.0°～0°）であった．OALとRBLのなす角度は個人差が大きかった．Fig. 3の上段にOALによる像を下段にRBLによる像を示す．同一症例のほぼ同一の部位である．OALの像では1つのスライスで眼球後極から視神経管の眼窩開口部まで視神経の眼窩部が全長にわたって描出されている．それに対し，RBLの像では眼球後極付近の視神経しか描出されていない．多数例の検討でもRBLよりもOALの方が1つのスライスで視神経の全長を描出しやすい傾向があった．

a

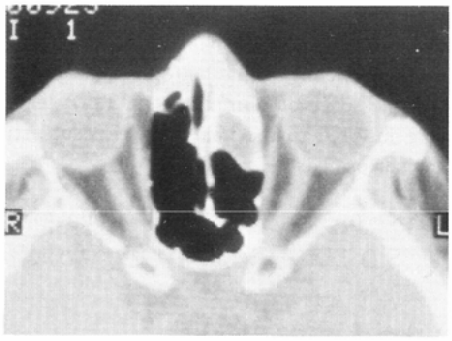

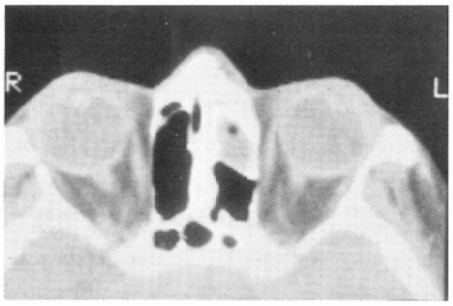

b

Fig. 3　a）CT image scanned by the "OAL". Note well demonstration of the optic nerve over the whole length in the orbit. Sinuosity of the optic nerve is noted as lateral bend.

b）CT image scanned by the RBL in the almost same portion as Fig. 3a. The optic nerve in this image is partially demonstrated.

(2) 正常眼窩構造の計測（Table 1）

眼窩各構造のサイズおよびCT値を正常眼窩（20眼）で計測した．サイズは内直筋2.9±0.4mm，外直筋2.4±0.4mm，上直筋8.2±0.8mm，下直筋7.4±0.7mm，視神経4.1±0.6mm（いずれも平均値±標準偏差）等であった．CT値は各直筋で差はみられず，46.7±6.7（n=80）であった．視神経は35.0±4.4，涙腺は58.4±10.4であった．いずれも良好なイメージであった．

(3) 水晶体被曝線量（Table 2）

通常の眼窩CT撮影条件（120kVp, 250mA, 9.6 sec, 480mAs）での照射線量（R）は，1回照射の場

Table 1　Size and CT number of orbital structures in 20 normal orbits

Tissue	Size in mm		CT number	
	x̄	SD	x̄	SD
Inferior rectus muscle	7.4	0.7	48.6	9.1
Median rectus muscle	2.9	0.4	44.6	3.9
Lateral rectus muscle	2.4	0.4	47.7	5.8
Superior rectus muscle	8.2	0.8	46.0	6.4
Optic nerve	4.1	0.6	35.0	4.4
Lens	6.9	0.7	93.7	8.2
Vitreous body	—	—	12.2	2.8
Retrobulbar fat	—	—	−81.7	6.7
Lacrimal gland	—	—	58.4	10.4
Scleral uveal rim	—	—	48.1	10.3

Table 2　Exposure dose of lens

Exposure	Slice (mm)	Exposure dose (R)	
		L	R
1	1.5	0.31	0.31
2	1.5	0.29	0.24
3	1.5	0.28	0.25
4	5.0	0.85	0.74
5	5.0	0.84	0.50
6	10.0	0.98	1.04
7	1.5×20 scan	1.59	1.38
8	1.5×20 scan	1.31	1.27

(GE CT/T 8800, 120KV, 250mA, 480mAs)

合，スライス幅1.5mmでは左水晶体部で0.29±0.01R，右水晶体部で0.27±0.03R（3回測定での平均値±標準偏差）であった．TLDの中心から前後それぞれ15mmにわたって，スライス幅1.5mm，送り幅1.5mmにて連線20回スキャンした場合，左側で1.45±0.14R，右側では1.33±0.06R（2回測定での平均値±標準偏差）であった．

撮影条件を120kVp, 400mA, 9.6sec, 507mAsとして同様に連続30スキャンした場合は，左側で2.78R，右側で3.15Rであった．

ラド変換係数を0.948と仮定すると，通常の撮影条件（120kVp, 250mA, 9.6sec, 480mAs）下で，スライス幅1.5mm，送り幅1.5mmにて連続20スキャンした場合，水晶体の被曝線量は左側で約1.4rad（0.014Gy），右側で約1.3rad（0.013Gy）と算出された．

IV. 考　案

眼窩領域は外眼筋や視神経等の厚さ数mmの微細な構造を含んでおり，それに適したCTの検査法が必要である．

従来は頭部用CTにより厚いスライス幅による検査が行なわれてきたわけであるが，不十分な空間分解能や厚さによるpartial volume phenomenonによるボケ等により満足のいくものではなかった．最近は全身用CTが普及し，thin section CTが可能となり，空間分解能も著しく改善してきている．データとしては示さなかったが，我々のGE CT/T8800の場合，ヘッドモードでは画素の大きさは0.8mmであるが，通常の眼窩の撮影条件では1.25mmというファントーム実験の成績を我々は得ている．

ここで，撮影条件について考えてみる．1.5mmという薄いスライス幅の場合，撮影条件が低いとX線管から放射されるX線の空間利用率が低下し，検出されるフォトン数が減少し，画像ノイズの増大を招くので，撮影条件を高くする必要がある．しかし，撮影条件を上げて多数のスキャンを行なうことは管球の冷却時間の延長，ひいては検査時間の延長をきたし，患者の疲労によるモーション・アーチファクトの発生という別の問題も生じるので，眼窩のthin section CTでは管電流250mA，480mAs程度で実用上充分と思われる．

次に，眼窩CTの基準線についての考察にうつる．従来，眼窩CTの基準線としてRBLが採用されてきた[9)~14)]．我々も，これまでRBLにて検査を行なってきたが，1.5mmのスライス幅でも必ずしも，視神経や内・外直筋の全長を1スライスのうちに描出しがたかった．眼窩内のこれらの構造の走行にできるだけ平行な基準線を採用することは薄いスライス幅の採用と合せて，partial volumeの影響の少ない，より鮮鋭な画像を得ることになると考えた．

Salvoliniら[15)]はレンズ，乳頭そして視神経管の眼窩口部までの視神経，この3者を通る“neuro-ocular plane（NOP）”を強調しているが，具体的に個々の症例に応じて，どのような基準面でスキャンしたらよいのかは触れていない．

視神経が全長にわたって1スライスで示現され難い理由として，スライス幅，基準線のほかに視神経のsinuosity，眼位による視神経の走向の変化があげられる．

視神経のsinuosityについては，Unsöldらの文献[8)]に詳しい．彼らは死体を用い，スライス幅1.5mm，1.0mm間隔でOML，OML−10°（RBL），OML−20°にてスキャンを行ない，正面視状態ではOML−10°が視神経の全長すなわち，眼球後方から視神経管まで描出しうる基準面であると述べている．しかし，視神経のsinuosityのため，thin sectionのなかで視神経の異なる部分は等しくは含まれていないとも述べている．OMLでスキャンした場合が最もsinuosityの影響を受けるという．視神経のsinuosityは水平方向と垂直方向の両者に認められる．水平方向のsinuosityはFig. 3aでもS字状の屈曲として認められる．垂直方向のsinuosityは正面視で最も著明となり，眼窩部視神経の中ほどで下方に凸の屈曲を示す．しかし，Unsöldら[16)]が示しているように，上方視では視神経全体が下方に移動し，視神経は伸展してsinuosityが消失する．下方視でも同様にsinuosityは消失するものと思われる．このように眼位により，視神経の走行は変化するが，垂直方向のsinuosityは上方または下方視で除去される

ことより，全長を均一に描画するにはかえって好都合とも考えられる．

検査時，我々は閉眼させて検査を行なっている．正面視で長時間ある一点を凝視させるということは患者に苦痛を強いることであり，患者の協力なしには不可能である．検査中に周囲を見回すということを避けるためにも閉眼させて検査を行なうのが最も良いと考える．閉眼により眼球が上転するBell現象により，患者は上方視と同じ状態になると考えられるが，実際には，サジタル・コロナル再構成像で観察する限りでは強い上転を示しているものは少なく，正面視に近いか，または時に下転を示すものもみられる．

以上，1つのスライスで視神経の全長を描出するために，基準線，スライス幅が重要であることを強調したが，視神経のsinuosityや眼位による走行の変化など複雑な要因がからんでおり，なかなか難しい問題である．しかし，我々の方法，すなわち1.5mmの薄いスライス幅でOAL基準線によるスキャンが，現時点では最もよい方法と考える．

基準線について再び触れるが，OAL基準線の発想は単に眼窩中央と前床突起直下を結べば視神経の走行に沿ったものになるであろうというもので，実際にその基準線を採用したところ，ほとんどの症例で視神経が全長にわたって1つのスライスで良好に描出され，外眼筋の描出も良好であった．OALとRBLの関係を頭蓋XP側面像で検討したところOALはRBLに対し−4.6°±2.6°（−10.0°～0°）であった．この結果から，OALとRBLのなす角度には個人差があり，画一的にRBLを基準線として採用することの不合理を示すと考えられ，個々の症例毎にスカウト像上でOALを設定し，OALに平行に眼窩部をスキャンすべきと考える．スカウト像が用いられない頭部用CTにて眼窩部をスキャンする場合はRBL−5°を基準線とするのがよい．

眼窩のthin section CTでは，スキャン数が増加するので水晶体の被曝が問題となる．最新の機種ほど被曝線量は少なくなってきているが[17)～19)]，許容しうる程度であるか検討が必要である．通常の眼窩CTの撮影条件（250mA, 480mAs）下でスライス幅1.5mm，連続20スキャンの場合，1.3～1.4rad（0.013～0.014Gy）であった．TLDの長さは12mmであり，実際の水晶体の直径はCTによる計測では約7mmであるので，実際の水晶体の被曝線量は1 rad弱と推定されるChakeresら[20)]は側頭骨CTの場合における水晶体の被曝線量（スライス幅1.5mm, RBL, 6連続スキャン）について1000mRであったと述べており，我々の条件と全く同じではないが，ほぼ一致した値であり，我々の眼窩CTの際の被曝線量の値は十分許容しうる値であると言える．

スライス幅1.5mm, OAL基準線による正常眼窩構造のサイズおよびCT値の計測値は，従来の厚いスライス幅のものより当然，より正確な値を示しているものと考えられる．事実，各構造のCT値は脂肪によるpartial volume effectの減少により，従来の報告よりもやや高い値であった[16)21)22)]．

V．結　語

眼窩領域はその解剖学的構造が微細であり，その構造に適したCT検査法が必要である．今回，スライス幅1.5mmのthin section CTを眼窩領域に適用するにあたり，眼窩CTにおける新しい基準線orbitxaois line（OAL）を提唱し，同法による正常眼窩構造のサイズおよびCT値の計測を行ない，水晶体被曝線量についても検討を行ない，以下の結論を得た．

1）眼窩CTで視神経や外眼筋の詳細な検討を要する場合にはthin section CTが不可欠である．

2）そのためには眼窩中央と前床突起直下を結んだ基準線OALでスキャンするのが良い．

3）通常の眼窩CTの条件下（スライス幅1.5mm, 250mA, 480mAs, 20連続スキャン）における水晶体被曝線量は約1 radであり，十分許容しうる値であった．

4）スライス幅1.5mm, OAL基準線による正常眼窩構造のサイズおよびCT値の計測を行ったところ従来の報告の値よりもCT値が高かった．

稿を終えるにあたり，被曝線量の測定でお世話になった

金沢大学医療短期大学部の越田吉郎先生に感謝します．また，終始，実験に協力いただいた当院中央放射線部，嘉戸祥介，熊谷道朝，水木敏雄の各技師に感謝します．

本論文の要旨は第42回日本医学放射線学会総会（大阪，昭和58年4月5日）等において発表した．

文　献

1) Ambrose, J.A.A., Lloyd, G.A.S. and Wright, J. E.: A preliminary evaluation of fine matrix computed axial tomography (Emiscan) in the diagnosis of orbital spaceoccupying lesions. B. J. Radiol., 47: 747—751, 1974

2) Sanders, J.G., Bull, J.W.D., du Boulay, G. and Marshall, J.: Computer assisted tomography in orbital disease. Brit. J. Ophthal., 58: 571—587, 1974

3) Lampert, V.L., Zelch, J.V. and Cohen, D.N.: Computed tomography of the orbits. Radiology, 113: 351—354, 1974

4) Momose, K.J., New, P.F., Grove, A.S. and Scott, W.R.: The use of computed tomography in ophthalmology. Radiolog , 115: 361—368, 1975

5) Weinstein, M.A., Berlin, A.J. and Duchesneau, P.M.: High resolution computed tomography of the orbit with the Ohio Nuclear Delta head scanner, Am. J. Roentgenol., 127: 175—177, 1976

6) Hilal, S.K. and Trokel, S.L.: Computed tomography of the orbit using thin sections. Seminars in Roentgenology, 12: 134—147, 9177

7) Hamerschlag, S.B., Hughes S., O'Reilly, G.V., Naheedy, M.H. and Rumbaugh, C.L.: Blowout fractures of the orbit: A comparison of computed tomography and conventional radiography with anatomical correlation. Radiology, 143: 487—496, 1982

8) Unsöld, R., DeGroot,J. and Newton, T.H.: Images of the Optic Nerve: Anatomic-CT Correlation. A.J.N.R., 1: 317—323, 1980

9) Momose, J.J., New, P.F.J., Grove, A.S. Jr. and Scott, W.R.: The use of computed tomography in ophthalmology Radiology, 115: 361—368, 1975

10) Enzmann, D., Donaldson, S.S., Marshall, W.H. and Kriss, J.P.: Computed tomography in orbital psedotumor (idiopathic orbital inflammation). Radiology, 120: 597—601, 1976

11) Bernardino, M.W., Zimmerman, R.D., Citrin, C. M. and Daris, D.O.: Scleral thickening: A CT sign of orbital pseudotumor. A.J.R., 129: 703—706, 1977

12) Byrd, S.E., Harwood-Nash, D.C., Fitz, C.R., Barry, J.F. and Rogovitz, D.M.: Computed tomography of intraorbital optic nerve gliomas in children. Radiology, 129: 73—78, 1978

13) Hesselink,J.R., Davis, K.R., Weber, A.L., Davis J.M. and Taveras, J.M.: Radiological evaluation of orbital metastases, with emphasis on computed tomography. Radiology, 137: 363—366, 1980

14) Pozzo, G.D. and Boschi, M.C.: Extraocular muscle enlargement in acromegaly. J. of Conputer Assisted Tomography, 6: 706—707, 1982

15) Salvolini, U., Cabanis, E.A., Rodallec, A., Menichelli, F., Pasquini, U. and Iba-Zizen, M. T.: Computed Tomography of the Optic Nerve: Part I. Normal Results. J. of Computer Assisted Tomography, 2: 141—149, 1978

16) Unsöld, R., Newton, T.H. and Hoyt, W.F.: CT Examination Technique of the Optic Nerve. J. of Computer Assisted Tomography, 4: 560—563, 1980

17) Shrivastava, P.N., Lynn, S.L. and Ting, J.Y.: Exposures to patient and personel in computed axial tomograpjy. Radiology, 125: 411—415, 1977

18) 西沢かな枝，岩田猛男，古屋儀郎，丸山隆司，橋詰　雅：EMI5005による生植腺，甲状腺，水晶体及び骨髄線量の測定．日本医放会誌，39：144—151，1979

19) Brasch, R.C. and Cann, C.E.: Computed tomographic scanning in children: II. an updated comparison of radiation dose and resolving power of commercial scanners. A.J.R., 138: 127—133, 1982

20) Chakeres, D.W. and Spiegel, P.K.: A systematic technique for comprehensive evaluation of the temporal bone by computed tomography. Radiology, 146: 97—106, 1983

21) 中村泰久，麻薙　薫，重盛博一：コンピュータ断層法における正常眼窩内各部のX線吸収係数について．日眼，81：78—81，1977

22) 澤田　惇：眼科領域におけるコンピュター断層装置Computed Tomography（CT）の応用．臨眼，31：465—473，1977