The University of Osaka
Institutional Knowledge Archive

Title	甲状腺シンチグラムの読影
Author(s)	石川, 大二; 安河内, 浩
Citation	日本医学放射線学会雑誌. 1968, 28(7), p. 1039-1059
Version Type	VoR
URL	https://hdl.handle.net/11094/19912
rights	
Note	

The University of Osaka Institutional Knowledge Archive : OUKA

https://ir.library.osaka-u.ac.jp/

The University of Osaka

甲状腺シンチゲラムの読影

東京大学医学部放射線医学教室（主任：宮川正教授）
石 川 大 二　安 河 内　浩

（昭和43年1月18日受付）

Readings on Thyroidscintigrams

By

D. Ishikawa and H. Yasukochi*
Department of Radiology, Faculty of Medicine, University of Tokyo
(Director: Prof. T. Miyakawa.)

Since the April of 1960 till the March of 1965, thyroidscintigrams of about 2300 cases have been performed in the Department of Radiology, University of Tokyo. They are classified into several groups according to the disease and scintigram figure. Annual number of thyroidscintigram was devided by sex. Female patients were about four times as much as that of male. About 1200 cases have confirmed diagnosis. In the confirmed series the cases of hyperthyroidismus and these of nodular goiter are more frequent than other diseases. Position, size, and defect of scintigram have important clinical merits in the diagnosis of thyroiddiseases. Normal position of thyroidscintigram is located on fore neck and usually right lobe is slightly higher in position than left lobe. In 75% of the normal thyroidscintigram, the upper pole of the right lobe is higher than that of left lobe, but lower poles of both lobes show no remarkable informations. (Table 2).

Therefore, the lobes of thyroid are usually asymmetric in figure. In the cases of normal figure scintigrams, the area of both lobe is detected. The area of one lobe of the hyperthyroidismus is in 10–12 cm^2 or more in majority, and reduces the number in smaller area. In the cases of nontoxic disease, the area of 8–10 cm^2 is peak in number. (Table 3, 4). 329 cases of these series was confirmed their diagnosis by histological examinations. The figures of the defect of the thyroidscintigrams with the nodules were compared with operated result. And the figures of the defects were devided into 10 groups for reading.

1. The normal figure in scintigram but nodule in operation. (Table 5, Fig. 4–1, 2, 3). 44 cases show normal scintigram, that is 14 cases of malignant nodule, 11 of benign nodule and 19 of chronic inflamations. The interpretations of these are depend on surrunded normal thyroid tissues or small diameter of cold area that is smaller than 2 cm. On these cases we must be careful for reading and combine with palpitation.

2. Small defect. (Table 6, Fig. 5–1, 2, 3). This group include 23 cases of malignant nodule, 24 cases of benign nodule and 13 cases of chronic inflamations. In malignant tumors, the location of tumor is mostly on upper or lowerpole and the margin of the deposit area shows concave or flat. In the case of benign tumors the location is lateral and the margin shows convex. Chronic inflamation located on upper-

* 東京大学医学部分院放射線科

pole in most cases and the margin is not clear.

3. Large defect. (Table 7, Fig. 6–1, 2, 3). In this group reading must be emphasized in the deposit part. In malignant tumors, the ^{131}I deposit is mostly in median and the margin of the deposit part shows convex. In benign tumors, the deposit is just the same as that of malignant but the margin shows concave and indistinct. In inflamation, the deposit is usually lowerpole and the density of deposit is not uniform.

4. The defect over-riding the bilateral lobes. (Table 8, Fig. 7–1, 2, 3). The malignant cases have a defect on the isthmus part and displacement of the lobes is rare. Benign tumors show displacement of lobe in majority. Inflamation cases show very irregular form.

5. The complete defect of the unilateral lobe combined with partial invasion of other lobe. (Table 9, Fig. 8). This group included 7 cases of malignant tumors, 1 case of benign tumor and 1 case of chronic inflamation.

6. The complete defect of the unilateral lobe. (Table 10, Fig. 9). This group was thought mostly malignant tumors.

7. Hot nodule. (Table 11, Fig. 10–1, 2). 1 case was obtained in these series and it was a benign tumor. We have about 12 cases of hot nodule in another following series and that is reported in another chance.

8. Deposit on metastatic lymphnodes. (Table 12, Fig. 11). These cases were all malignant.

9. Low uptake. (Table 13). This group include 9 cases of malignant tumors, 12 cases of benign tumors and 11 cases of chronic inflamations. But it is difficult to interpret the meaning because many other factors are concerned in iodine uptake.

10. Bad scintigrams. (Table 14). This group include 3 cases and their origin was occured by mechanical disorders.

Some discussions are added on the quantitative analysis of thyroidscintigrams. And we tried to make some factors to calculate and the weight of each factor is concerned from formerly mentioned indicators. But in present it was not so practical as expected, and the more practical procedures are now expected.

I. 甲状腺シンチグラムの統計的観察

放射性同位元素による診断及び治療の発達はめざましく，近年の診断技術に欠くべからざるものとなつて来た．しかしその発達進歩の歴史は比較的新しく，放射性同位元素による診断の一つである Scanning は1950年 Cassen, 1951年 Maynoeord の in-vitro の実験がその創始である．生体に利用されたのは，甲状腺が最初で Allen (1951), Goodwin (1952) が，^{131}I を用いて診断に利用している．その後，機械の進歩が相ついで起り1958年 Anger の Scinticamera が生れて来た．機械の進歩に相まつて続々と新しい核種が開発され現在の如く人体のほとんどあらわる臓器の Scanning が可能となり，ここに診断法の新分野を開くに到り，近年より一層の有用な手段となるであろう．しかし現在の段階では Scintigram の読影に関しては，かならずしも充分に診断の目的に合致しているものは少い．これは臨床的経験の浅さから来るもので，これからは装置の進歩，放射性医薬品の開発に伴い臨床医の完全な読影が必要となつて来る[17]．そこで我々は1960年4月より1965年3月迄，当教室に於て約 2,300例の甲状腺シンチグラムをとり，それらを分類し統計的に観察した．そしてここに甲状腺シンチグラムの進歩と年々増加する，その利用度等を記すと共に，ほぼ完全に臨床診断のついた 1,118例，及び手術所見のある 329例を疾患別に分類しシンチグラムと対比しつつ，その型を決め診断の一助にしようと試みた．使用せる装置は科学研究所の 1″φ×1″ クリスタルの Photoscanner と，東芝製 2″φ×2″ ク

リスタルの放電式 Scanner の2種類である．本論文の目的は甲状腺シンチグラムの統計に依つて，シンチグラムの一般的見方と考え方，及び正常甲状腺シンチグラムの型と面積，更に機能亢進症の面積について言及し，次いで結節及び欠損のあるシンチグラム像について，小さな欠損と大きな欠損のあるもので，悪性腫瘍，良性腫瘍，炎症の診断をつける根拠又は，基準を述べたものである．当科外来では1960年以来，急速に患者数が増し以来図1の如く年々増加の傾向を示し，1964年以後は年間 500名以上が来院している．この数字は其後，漸次増加しており，これは各科臨床医の認識がたかまつた事と共に，診断的価値の向上があづかつて力あるものと思われる．図に於て，白色部分は同一人の繰返しの検査，点の部分迄が患者総数，斜線部分は，ここに報告するものである．男女別では一般に甲状腺疾患は，女性に多いと言われているが当科でも図に見る如く女性の方が圧倒的に多い．これは女性の方が病識が強い点もあろう．

Fig 1. Annual number of depend scintigrams.

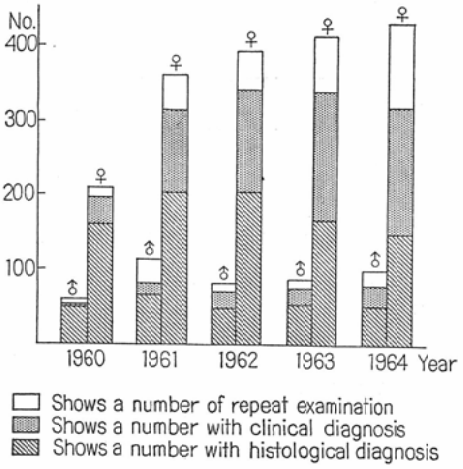

Fig 2. Classification by diseases. The parts of oblique line show a number with histological diagnosis.

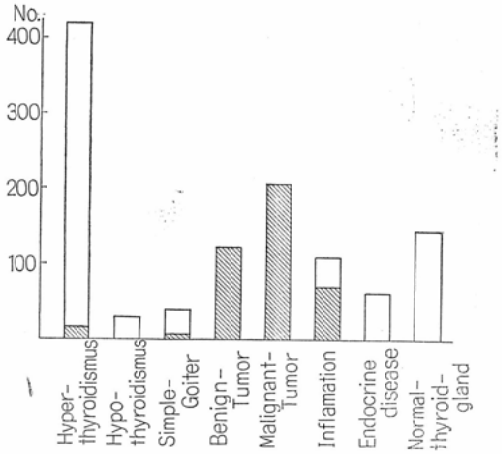

1．疾患別分類

臨床診断がほぼ確実についた，総数 1,118例を疾患別に分類してみると図2の如く，甲状腺機能亢進症，悪性甲状腺腫，良性甲状腺腫，甲状腺炎，又単に甲状腺も検索してみようという意味で検査した結果，甲状腺は正常であつたという正常甲状腺などが多かつた．ここに甲状腺炎は急性，亜急性，慢性の各炎症を含み，内分泌疾患は小児の侏儒症その他下垂体疾患で甲状腺を検索したも

Table 1. Classification by thyroid diseases.

Patterns of scintigrams. / Disease.	Normal.	Defect within lobe.	Unilateral lobe defect.	Irregular form.	Difficult to diagnoses.
Hyperthyroidismus.	338	40	1	8	30
Hypothyroidismus.	6	3		2	11
Simple goiter.	20	3		1	6
Benign Tumor.	11	70	5	18	17
Malignant Tumor.	28	71	35	36	36
Endocrine disease.	49	5			7
Inflamation.	40	20	3	6	41
Normal thyroidgland.	112	21	1	5	2

のである．斜線の部分は生検又は手術に依り組織診断のついたものを示している．以上を眺めてみると，甲状腺シンチグラムで最も利用価値があり，又重要な事は機能亢進症の診断と，結節を認めた時の悪性甲状腺腫と良性斑状腺腫の鑑別であろう．

2．シンチグラムの疾患別分類

臨床診断のついた甲状腺シンチグラム 1,118例を表1の如く分類してみた．このうち正常甲状腺シンチグラムと判断したものの中で，結節のあるものが59例もあるのは注意を要する．これは後述する如く結節が小さくて，欠損として現われなかつたもの[4)7)17)19)20)35)38)]，及び正常組織中に埋れて，その前後に或る程度厚い正常組織が覆つていたために，欠損として認められなかつたものである[17)]．従つて我々が甲状腺シンチグラムの読影に際しては，問診と触診を充分に行い，シンチグラムと併せて診断を下す必要がある．次に欠損群に亢進症40例，正常甲状腺21例が含まれている．亢進症では hot Nodule があれば正常部への沈着不充分がある[15)22)33)]．しかし正常甲状腺の欠損は恐らく技術的不備によるものであろう．片葉全欠損の群では悪性甲状腺腫が35例あるが，他の疾患に比し，圧倒的に多い．これは読影に際し片葉の完全欠損は悪性である，と診断する結果を示している[37)]．型の不規則の群では結節のないものは非常に少く，良性でも，悪性でも結節があると，シンチグラムの型は多少は変形を来してもよいと思われる．しかし特に特徴的なことではない．最後に診断不能とした群が 150例もある．その原因は，第一に機械の条件不適合があり，第二は患者に対する注意を怠たり摂取率が極端に悪かつたことである．即ち各種薬物の検査前投与，食餌制限の不徹底などがある[9)]．特に甲状腺剤の投与のあつた場合は最低6週間は間隔を置いて検査を行う様，指示しているものもある[31)]．次に投与量の問題がある．これは患者の被曝線量を考慮し過少に放射性沃度を与える傾向があつたが疾患によつては必要以上に投与量を減じ出来上つたシンチグラムが診断不能とならない様，注意すべきである．

Table 2. Position of lobe in normal thyroidscintigram. R means the pole of right lobe dominant, L left dominant, and means the same level in both lobe.

lowerpole. \ upperpole.	R	?	L	Total.
R	22.0	3.7	1.8	27.5
?	28.4	16.5	2.6	47.7
L	24.8	0	0	24.8
Total.	75.2	20.2	4.6	100.0

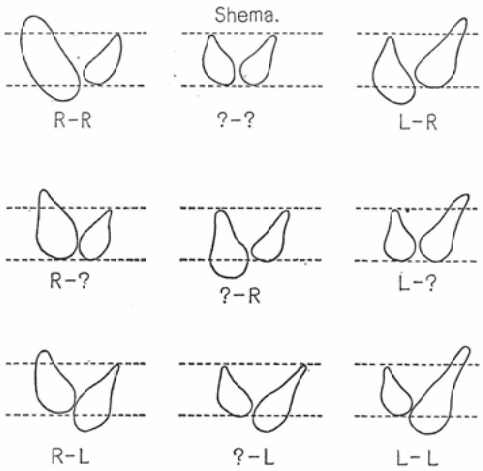

II. 非欠損性疾患のシンチグラム

1．シンチグラムの左右非対称性について

甲状腺は解剖学的には一般に左右対称性で，蝶形を呈していると言われるが，シンチグラムで眺めると，かならずしも正確に左右対称形ではない．表2に左葉，右葉の非対称性を百分率と略図にて示すが，これは臨床的に正常甲状腺と診断されたシンチグラムを分類したもので，Rは右葉，Lは左葉，疑問符は左右両葉の上端又は下端が同じ高さにあることを示す略号である．表の見方として上端Rというのは右葉の上端が左葉の上端より高く，下端Rと言ば左葉の下端が，右葉の下端よりも下に延びていることを示している．従つてR-Lと言えば右葉上端は左葉上端より高く，左葉下端は右葉下端よりも下に延びていることを示す．これを眺めると右葉の方が左葉に比し大きいか，又は右葉上位の型を示すものが全体の75.2%を占めている．次いで左右対称形が16.5%で他はそれ

Table 3. Area of the lobe is normal thyroidgland. Number means the percentage in each group. (Total cases 141).

R. Lobe. \ L. Lobe.	0～4	4～6	6～8	8～10	10～12	12～14	14～16	16～cm²	Total.
0～4	0.9	0.9							1.4
4～6	6.4	6.4	3.7						16.3
6～8		15.6	15.6	3.7					36.2
8～10		3.7	12.8	11.0	0.9				27.2
10～12			2.6	2.6		2.6			8.5
12～14			0.9	2.6	0.9	1.8		0.9	7.1
14～16			0.9						0.7
16～cm²								1.8	2.1
Total.	7.1	26.9	36.8	19.8	1.4	4.9	0.0	2.8	141

Table 4. Area of the lobe is hyperthyroidismus. Number means the percentage in each group. (Total cases 417).

R. Lobe. \ L. Lobe.	0～4	4～6	6～8	8～10	10～12	12～14	14～16	16～cm²	Total.
0～4	0.6	0.3							1.0
4～6	0.3	1.5	0.6	0.3					2.6
6～8		1.8	5.7	3.6	2.4		0.3		13.8
8～10		0.6	4.2	5.4	4.8	1.2			16.5
10～12		0.3	1.5	6.6	5.1	2.1	0.9		16.0
12～14			0.3	1.5	4.2	3.9	3.3	0.6	13.6
14～16			0.3	0.9	3.9	2.4	3.9	2.4	13.6
16～cm²			0.3	1.5	0.9	2.7	3.6	13.0	22.3
Total.	1.0	4.6	13.2	20.2	21.6	11.9	11.5	16.1	417

以外の型を呈する．従つて正常甲状腺は生体に於いては，かならずしも対称形ではなく，右葉が大きく又は，右葉上位の型を呈しているのが大部分である．これは特に腫瘍による変形を云々する場合に大切なことである．

2．正常群と機能亢進症群との面積の比較

甲状腺シンチグラムの面積の測定には，種々の条件で誤差を生じ易い．境界をどこ迄とるか，又は装置の条件，例えば計数率の強弱，Scanspeed, Rate down, cut off, collimeter の口径，患者との距離，投与R I 量の大小などが関係して来る[34)37)]，Rate down の問題をとりあげてみれば，これを $^1/_{10}$ にすると面積は10％減少し $^1/_4$ にすると3％増加すると言れる[32)]．又 Allen-Goodwin の式で体積を多く見積ると32g，小さく見積ると15gとなり，実際の解剖では22gであつたと言う報告もある．従つてある水準で Background を切つて，はつきりした大きさに再描写したものについて面積は測定すべきである．そしてどの水準で切るかは各施設の装置で実験的に決るべきで，どの方法が確定的であるかは，まだ決め手がない[19)]．しかしいづれにしてもシンチグラムは外部よりの触診に比し，より正確にその型状，大きさを示すことは確かである[28)]．我々はそのため Scanspeed は30 cm/min, Honeycone-collimeter, 患者との距離5cm，投与R I 量は 200～ 300μCi と決めて行つた．Rate down は定めず患者の摂取率により決め，読み易いシンチグラムを得る様にした．こうして得た機能正常群 141例，機能亢進症群， 417例を左葉，右葉に分け面積を表3と4の如く得た．勿論甲状腺は解剖学的に気管にまわりついたもので，シンチグラムで得られる面積は真の面積

Fig 3. Number of valuable scintigrams according to uptake.

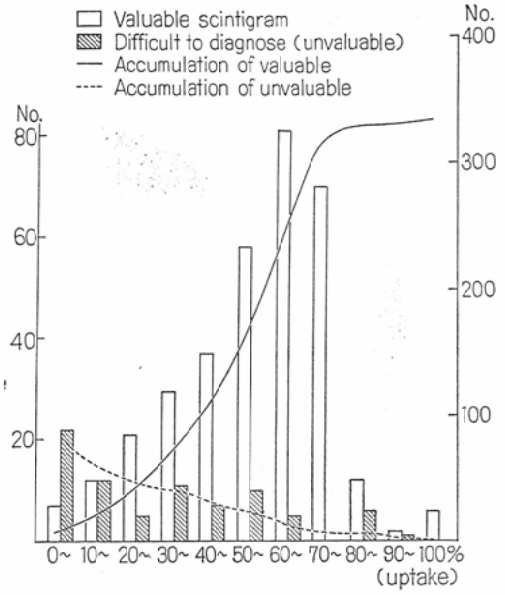

ではなく，見掛けの面積を言つておるわけである[41]．面積は特に性別に分けず日本人の平均として統計処理した[23]．表は各群の全体を 100として，それぞれの頻度を百分率で示した．これによると正常甲状腺一葉の 平均面積は右葉 8.4cm², 左葉 7.5cm² であり，機能亢進症の 平均面積は右葉 12.0cm², 左葉11.4cm²である．当教室の以前の報告によれば機能亢進症は16cm² 以上で統計的にみて誤診率は9％であつた[42]．この表によれば，10 cm² を境に正常群は小さい方に，亢進症群は大きい方に傾いている．米国人の平均面積は 16.2cm² という報告がある[21]．従つて甲状腺機能亢進症は面積による診断性も大いに参考になる．

3．甲状腺機能亢進症の摂取率について

甲状腺機能亢進症の ^{131}I 摂取率の高いことは，諸家により報告されているが[8]，我々の統計もそれを明確に示している．機能亢進症の診断には ^{131}I 摂取率とシンチグラムの大きさが，基準になるが，シンチグラムが唯，大きくなるだけで異常を呈さないかと言うと，かならずしもそうではない．我々の統計で臨床的に診断のついた 417例の機能亢進症をシンチグラムでみると，表1の如くなり，欠損を示したものが40例，その他の不規則のもの8例がある．これは前に炎症を併発したり，又機械的には Rate down をきかせすぎて，シンチグラムとしてよく表現出来なかつたものである．次に片葉だけの1例は hot nodule で左葉全体が陽性に表れ，右葉はそのため沈着しなかつたものである．更に診断不能の30例は ^{131}I 摂取率が何らかの原因で低く，シンチグラムをよく現出，出来なかつたものである．この摂取率による診断の可否を調べるべく，機能亢進症の正常群と異常群のシンチグラムで，^{131}I 摂取率の統計をとつてみると図3の如くなり，正常群では ^{131}I 摂取率が高くなるにつれて，その例数を増し40％以上の摂取率が大部分である．これに反し異常群では逆の傾向を示している．甲状腺機能亢進症は型の大きい正常シンチグラムを示し ^{131}I 摂取率は高く50％以上を示すのが通常であると言える．

III. 甲状腺結節のシンチグラム像について

甲状腺シンチグラムの読影は，その機構上おのづから限界があるのは言うまでもない．特に結節性甲状腺腫の悪性，良性，又は炎症の診断を下す事は不可能と考えた方がよい，といわれている[4)15)17]．しかし我々が日常報告する際に，多少共診断の基準となる様なものが得られれば臨床検査上，非常に有意義である．そこで我々は前記の結節性甲状腺腫等のうち，手術所見，組織検査の判明した 329例について，その病理所見とシンチグラム像とを比較検討し，悪性，良性，炎症の3群に分ち，それぞれ10種の分類を行つた．なおこの 329例のシンチグラムの内訳は悪性甲状腺腫 134例，良性甲状腺腫 128例，炎症67例である．又10種の分類は，(1) 正常群，(2) 拇指頭大の欠損，(3) 片葉の大きな欠損，(4) 両葉にかか

Table. 5. Normal scintigram including a nodule.

	Malign-antT.	Benign. T.	Inflama-tion.
Completely normal figure.	2	4	8
Slightly irregular figure.	12	7	11
Total.	14	11	19

Fig 4-1. Papillary adenocarcinoma. A figure of this scintigram shows normal but there is a tumor (Tumor 1.8cm×1.6cm at the lowerpole of the left lobe and round mark shows a part of tumor.

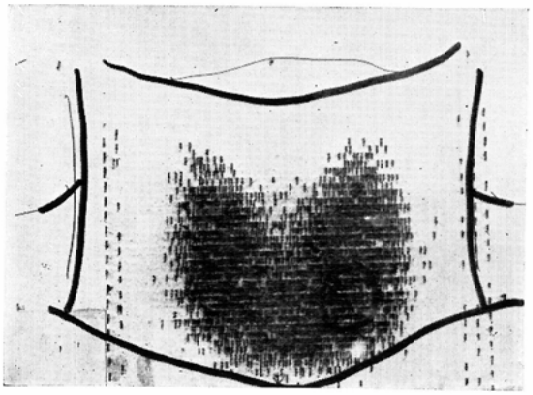

Fig 4-2. Follicular adenoma. A figure of this scintigram shows normal but there is a tumor at the upperpole of the left lobe.

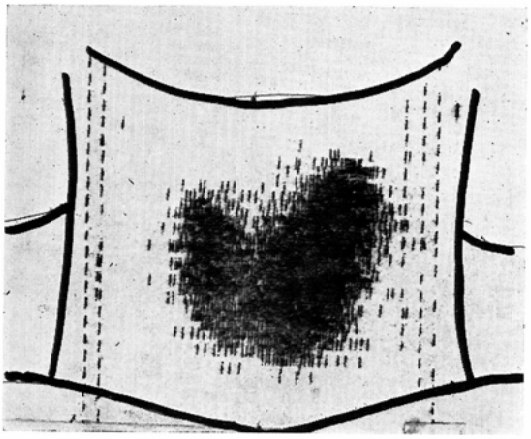

る欠損，(5) 片葉全欠損し尚他葉迄欠損の及ぶもの，(6) 片葉の完全欠損，(7) hot Nodule，(8) 淋巴腺転移に沈着のあつたもの，(9) 摂取率少くシンチグラム不明のもの，(10) シンチグラム不良のもの，以上である．

1. 正常群について

外から甲状腺を触診し結節を明らかに触れながら，シンチグラム像では欠損，変形等を認めず正常像を示すもので，この例が44例あり読影上，注意を要する所である．これを手術した切除標本と比較してみると，欠損として現出，出来なかつた

Fig 4-3. Chronic thyroiditis. A figure of this scintigram shows normal but there is an inflamation at the upper pole of the right lobe.

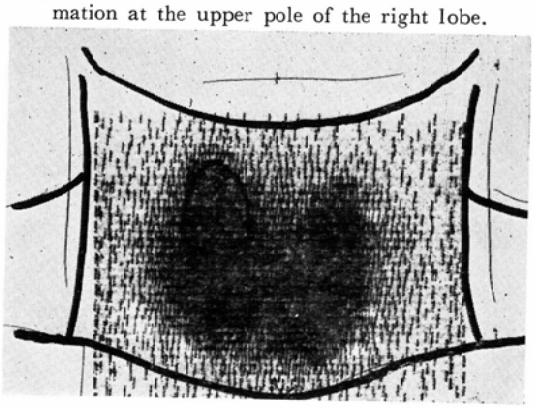

限界を理解することが，出来る．この正常形群の内訳は悪性腫瘍14例，良性腫瘍11例，炎症19例，である．我々の統計に於る悪性腫瘍の結節を外部計測してみると，欠損として表われなかつたものの最大は 2.0cm× 3.1cmのものがあり，これを手術摘出標本と比較してみると 1.5cm× 1.8cmで実際のものより外部計測の方が多少，大きめに計つている．又腫瘍は全例，甲状腺組織中に埋もれていて，腫瘍は充分の正常甲状腺組織にとりかこまれて存在していた．又同じ様に，良性腫瘍の外部計測の最大のものは， 2.4cm× 3.5cmでこれを手術摘出標本と比較すると， 1.8cm× 2.5cmであつた．これらのものも，ほとんど正常甲状腺組織に埋没しており，一部外に出ていても反対側には充分の正常甲状腺組織がついている例が，すべてであつた．次に炎症では 3.0cm× 5.0cmが外部計測で最大であり，ほとんど一葉全部の結節として触れながら，欠損を生じておらず，手術摘出標本では一葉全部の慢性甲状腺炎を示すものであつた．以上総合して考察すると現在のシンチグラムの機構では直径2cm以下のものには欠損として描記出来難いことがある事，又結節があつても，それが正常甲状腺組織に覆れ腫瘍の厚さが，正常組織の$^2/_3$以下なら欠損として描記出来ない[17]等のことや，一般的に言れるwarm nodule[21] の型のものなどである．良性腫瘍は上述の理由の他に hyperfunctioning nodule[6,12,13,21,26,29]と言れるものがあ

Table 6. Small defect in lobe.

to look from defect.		Malignant. T.	Benign. T.	Inflamation.
Location.	right lobe.	13	14	7
	left lobe.	10	20	6
position.	upper.	8	7	8
	lateral.	5	12	1
	median.	1	1	0
	lower.	9	12	4
	isthmus.	0	2	0
Margin.	sharp.	11	7	5
	diffuse.	12	20	8
Displacement.	+	11	14	4
	−	12	20	9
Form of margin.	concave.	10	8	5
	convex.	5	14	6
	difficult to decided.	8	12	2
Total.	70	23	34	13

り ^{131}I をとり込み Activity 増加を示すものがある．慢性炎症では ^{131}I をとり込むのでシンチグラムは欠損として描記出来ず逆にシンチグラムより炎症と診断のつく場合があり，有用となつて来る．唯し亜急性甲状腺炎では ^{131}I のとりこみはな

Fig 5-1. Papillary adenocarcinoma. The tumor consist on the upperpole of the right lobe, margin sharp and flat or concave.

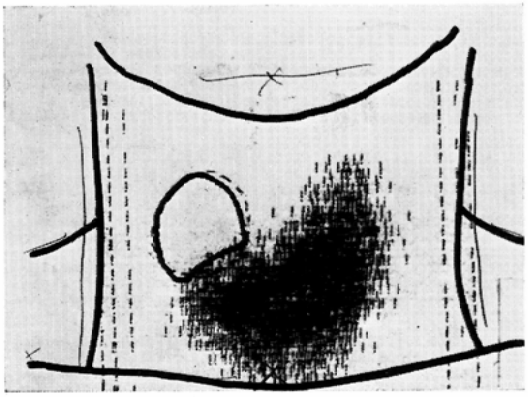

Fig 5-2. Follicular adenoma. The defect is shown at the lateral of the right lobe, margin slightly diffuse.

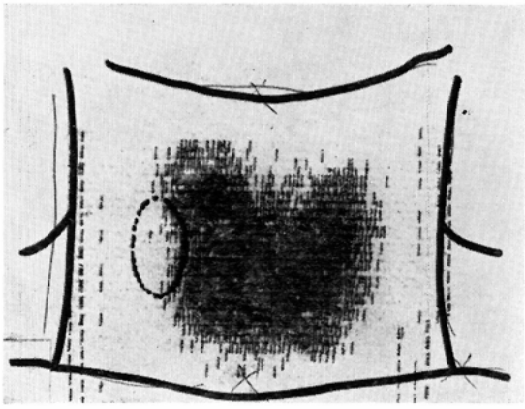

Fig 5-3. Chronic thyroditis. The incomplete defect is shown at the upperpole of the right lobe, margin diffuse.

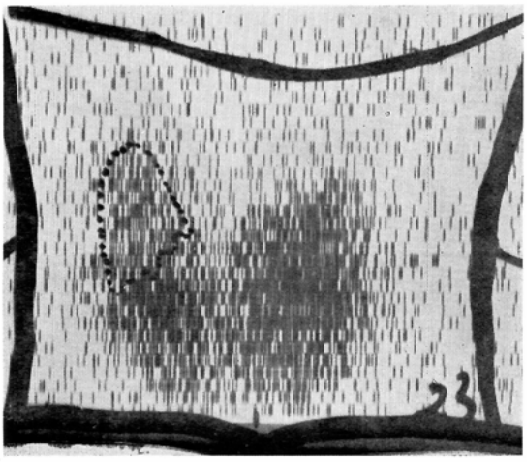

いと言れている[43]．ここで問題となるのは悪性腫瘍で，これには通常 ^{131}I は入らず欠損として表われなければならないが正常のシンチグラムを呈するのは上述の理由の他に濾胞型の腫瘍，即ちコロイドを含有している度合が多いいと ^{131}I のとりこみがよいためと言われている[3)7)26)36)]．この正常群については臨床にたづさわるものとして，この事実を銘記しなければならず，シンチグラムをもとにして問診，触診を充分に行うべきである．

2．拇指頭大の欠損について

我々が欠損のあるシンチグラムを読む場合に，

大きい欠損と小さな欠損に分けて見る必要がある．例えば大きい欠損は腫瘍そのものが大きいために，正常組織を圧排している場合があるが，小さい腫瘍では他への影響が少いため判断の基準がかわつて来るからである．そこで大きな欠損を見た場合と，小さな欠損を見た場合の注意すべき点は当然異つて来る．従つてこの項で述べる拇指頭大の欠損と，次の項で述べる片葉の大きな欠損とに分けてそれぞれ表6，表7，の如く分類した．拇指頭大の欠損に於て注意すべき点は，まづ欠損の生じた場所である．表の如くその頻度を求めると悪性腫瘍では，上極又は下極に多く，境界はむしろはつきりせず不規則となつている．又境界の型は沈着部分の方が突出している型を示している．上極の欠損に悪性が多いと，いう報告もある[24]．次に良性腫瘍は外側又は下外側に多く，境界は鋭く鮮明には切れず，欠損部分へ沈着がなだらかに平均して，入つていく．その境界の型は沈着部分の境界が凹型を呈している場合が多い．炎症は，悪性，良性と同じく左右両葉については，場所として左右差はなく，一葉については上極が圧倒的に多い．境界は不鮮明で，ちりちりに欠損部分に沈着が認められる．全体としての変形は少く，境界の型も様々である．文献的考察によれば，境界鮮明なものは悪性と言い[5]，或るものは逆に良性[10]，と言つている．又炎症では瀰慢性の浸潤で淡く ^{131}I が沈着すると言う報告もある[9)24)35]．そこでこうしたシンチグラム像と，実際の手術による摘出標本とを比較して，シンチグラムの表れ方を眺めてみた．まづ悪性腫瘍であるが，腫瘍は凹凸不平で正常部との境は非常に不規則で，しかも浸潤及び癒着がひどく，肉眼的にもはつきりと区別し難く，シンチグラムの境界が不規則となり沈着が全体として突出している様にみえるのを，よく証明している．逆に良性腫瘍はいづれも2㎜～3㎜の被膜に覆れ腫瘍そのものは，卵形，又は球形で，いづれも丸味を帯びており周囲とよく境されておる．従つてシンチグラムでは境界は球形，即ち丸味を帯びた欠損を示して来る．又球形のため境界には当然正常組織が少し覆つて来るので，シンチグラムでは鮮明に欠損として描記出来ない．この様子はよく一致している．又炎症では堅く触れるが正常部との境界はまつたく不明で正常組織中に炎症部も入り込むし，逆に炎症部の中にも正常組織を思わせる部分が多分に入りこんでいる．従つてシンチグラムで欠損と見ても明らかな完全欠損にはなり難いことを証明している．この群に於ける腫瘍は最小 1.5㎝× 1.5㎝位のものから，最大4㎝×4㎝で完全に下葉の一部を占めているもの迄あり，いづれも甲状腺の前面と後面を貫いて腫瘍が存在するものが，大部分で埋没したり，腫瘍の前後に正常組織のついているものは数例にすぎなかつた．従つて欠損としてシンチグラムに表れる場合は，この様に Scan 面に対しては正常組織がないか，又は，あつてもわづかな厚さのもの，のみに欠損として読めるシンチグラ

Table 7. Large defect of unilateral lobe.

Figure of deposit.		Malignant. T.	Benign. T.	Inflamation.
Location.	right lobe.	21	18	3
	left lobe.	23	25	1
Deposit.	upper.	8	13	1
	lateral.	0	0	0
	median.	16	19	0
	lower.	8	10	1
	isthmus	12	1	2
Margin.	sharp.	24	19	0
	diffuse.	20	24	4
Displacement of other lobe.	+	25	21	0
	−	19	22	4
Form of margin.	convex.	15	5	0
	concave.	6	28	0
	difficult to decide.	23	10	4
Size of defect.	over $^1/_2$ of lobe.	10	25	2
	over $^2/_3$ of lobe.	34	18	2
Total.	91	44	43	4

Fig 6-1. Papillary adenocarcinoma. There is a large defect at the right lobe. A margin of the ^{131}I deposit shows sharp and convex.

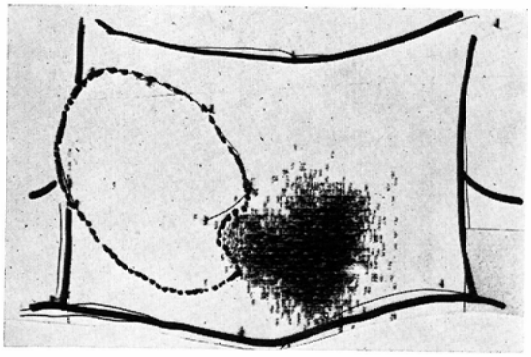

Fig 6-2. Follicular adenoma. There is a large defect at the lateral of the left lobe. The margin shows diffuse and moderate.

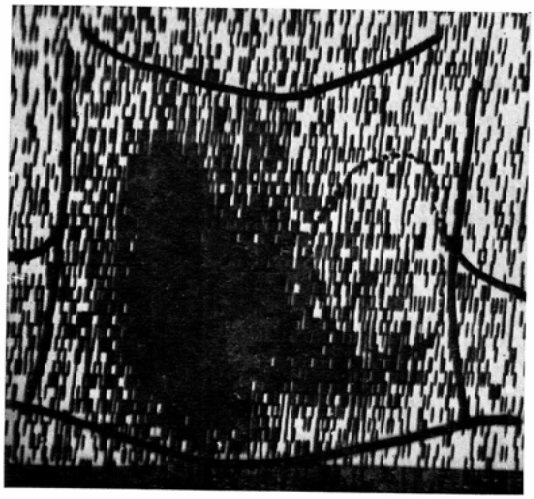

ムが得られることがわかつた．腫瘍の大きさは平面的の広ろがりより，むしろ厚いものの方が当然ではあるが，シンチグラムによく欠損として描記出来る．

3．片葉の大きな欠損について

この群では前記の欠損より大きく，一葉の$^1/_2$以上の欠損を生じ明らかに，腫瘍との関係がわかる位の大きさのものを集約した．腫瘍の内訳は悪性腫瘍44例，良性腫瘍43例，炎症4例である．大きな完全欠損になる時は，炎症は，ほとんどないとみてよい．表7に示す如く，悪性腫瘍では他の良性腫瘍，炎症と同じく，両葉の左右差はなく，正

Fig 6-3. Chronic thyroiditis. There is a large defect at the left lobe ununiform deposit of ^{131}I

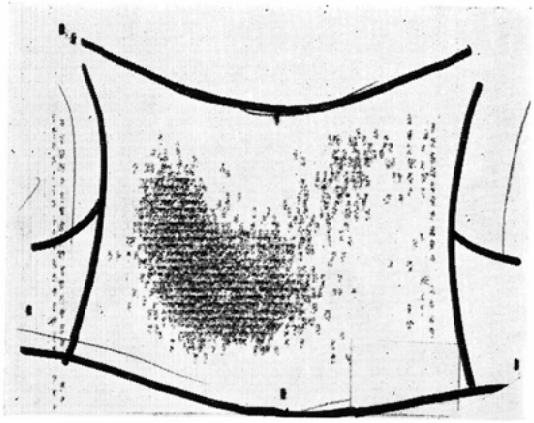

常甲状腺組織の残存部は内側又は中央にある場合が多い．境界は鮮鋭に切れているか，又は不規則で他葉には，むしろ影響を及ぼさず，境界の型は残存部の方より見て，凸型又は平担である．又欠損の大きさは，大きい程悪性の頻度が高い．これに対して良性腫瘍では上端，内側，下端に正常甲状腺組織が残存する型，即ち外側より欠けて来る型が多く，境界は不鮮明のものが多い．他葉への影響はなく，境界の型は残存部の方より見て凹型である．炎症は全体に影響を及ぼし，境界は不鮮明で他葉に迄，変形を生ぜしめている．文献的に見ると，悪性腫瘍では正常組織に浸潤し，シンチグラムではその境界が鋸歯状になる[10)27)]，と報告があるが特に特徴的ではない．又腫瘍が大きくなると変形を来す[17)26)31)]，とも言われているが我々の統計では特に見い出し得ない．唯，非常に大きくなつた嚢腫では変形を認める[17)1943)]．そこで我々はシンチグラムでこの様に描記した型が実際の手術による摘出標本と，どの様な関係にあつたかを比較，検討した．まづ悪性腫瘍であるが，片葉の$^1/_2$以上に及ぶ腫瘍は当然の事ながら正常甲状腺組織は少しも存在せず，すべて癌組織でおきかわつており，従つて ^{131}I の摂取はほとんどない．そして欠損の場所は上端，下端に多く正常組織は，わづかに中央，峡部に近く残つている状態を呈している．そして正常組織とは明確に区別出来る，

Table 8. Defect over-riding bilateral lobes.

		Malignant. T.	Benign. T.	Inflamation.
Position.	Isthmus.	21	10	10
	Extra isthmus.	9	13	8
Displacement.	+	26	19	15
	−	4	4	3
Margin.	Sharp.	16	7	2
	Diffuse.	14	16	16
Contrast.	Clear.	5	9	9
	Not so clear.	25	14	9
Total.	71	30	23	18

Fig 7-1. Papillary adenocarcinoma. The defect is on the isthmus, margin sharp and irregular.

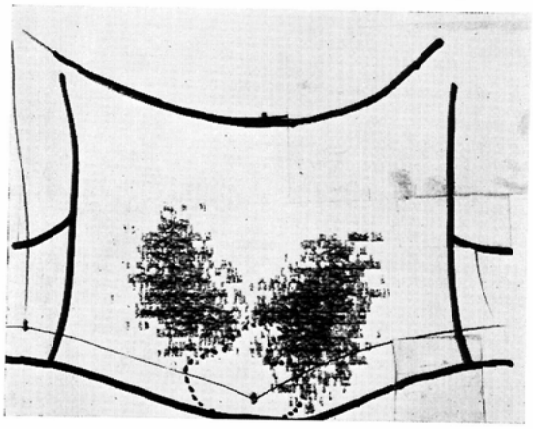

又境界は正常組織との間で凹凸不平を呈する．腫瘍は被膜で覆われることはなく，時に一部，長く正常組織に入り込んでおり，シンチグラムの境界とよく一致し，この境界が診断に役立つことを証明していた．これに反し良性腫瘍は全例にわたつて，球又は卵形を呈し厚い被膜に覆われていて正常組織とはよく境されていた．しかし癌組織と異り，良性腫瘍でおきかわりながらも，被膜の周囲には多少共，正常組織が覆つており，このために境界が明確に切れておらないシンチグラムが，得られる原因と思われた．又腫瘍中にも膠様組織が多分に含まれ ^{131}I の沈着があつたものと思われる．

Fig 7-2. Follicular adenoma. The defect occured at the lower pole of the right lobe and a part of the tumor infiltrated to the left lobe. Margin of the tumor infiltrated to the left lobe. Margin of the ^{131}I deposit shows diffuse.



Fig 7-3. Chronic thyroiditis. The ^{131}I deposit in bilateral lobes shows ununiform.

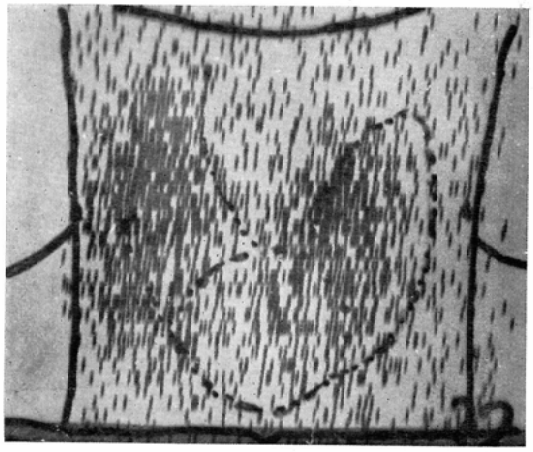

4．欠損が両葉に亘るものについて

本症例に属するものは，悪性腫瘍30例，良性腫瘍23例，炎症18例で表8の如くである．欠損の部位について言うと，峡部に生じたものが悪性腫瘍に圧倒的に多い．峡部に生ずると両葉を圧し変形を生じ易く境界は良性腫瘍に比し，鮮明である．これに反し良性腫瘍は，峡部以外に生じ多発するか，又は一葉の下部に生じその延長が峡部に更に峡部をこえて他葉も侵触されている形を呈し，境界はむしろ不鮮明である．炎症では浸潤性に両葉を犯し一般的に広範で，境界は不鮮明である．従

Table 9. The complete defect of the unilateral lobe combined with partial invasion of other lobe.

		Malignant.T.	Benign. T.	Inflamation.
Location.	right lobe.	3	0	0
	left lobe.	4	1	1
Total.		7	1	1

Fig 8. Papillary adenocarcinoma. There is a defect of the right lobe and the lowerpole of the left lobe. Largedefect indicates a malignancy with high frequency.

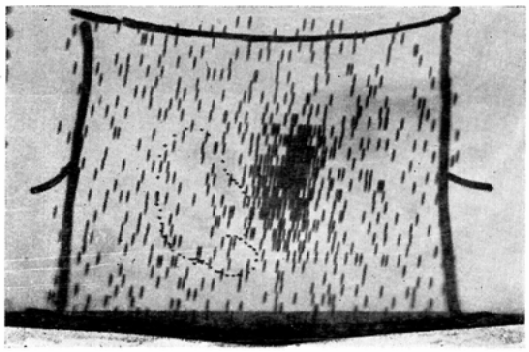

つてこの群に属するシンチグラムをみた時に，欠損が峡部に生じていたら，一応悪性腫瘍を考慮し他の補助診断を加えるべきである。

5. 片葉全欠損し尚他葉にも欠損のあるもの

本症例では表9の如く悪性腫瘍7例，良性腫瘍1例，炎症1例で合計9例である．この群ではほとんど悪性とみてよい．他葉に及んだ欠損の大小に抱らず，この位の大きな欠損，即ち腫瘍が大きくなつたものは悪性と考えた方がよい．触診所見を加えれば診断は更に容易となる．シンチグラムだけみた時に hot Nodule を時に注意する必要がある．hot Nodule は腫瘍部に ^{131}I が沈着し，正常部にはほとんど沈着がないので Rate down の効かせ方で，この種の欠損像とあやまらない様，注意すべきである．

6. 片葉の完全欠損について

本症例は悪性腫瘍3例，良性腫瘍1例，炎症1例で表10の如くである．前記の表9と考え合せると片葉の完全欠損は悪性腫瘍とみた方がよい．この考え方については二，三の同意見も述べられている[10)37)43)]．この症例に於ても片葉にだけ生じた悪急性甲状腺炎は，片葉の完全欠損を生ずるので誤らない様，注意せねばならない[37)43)]．しかし臨床的には，急性，又は亜急性の時期に，シンチグラムをとる場合は，ほとんどなく一般的には慢性が多いので亜急性炎症と，悪性腫瘍とは問診と触診を加えれば鑑別に迷うことはほとんどないと言えよう．

Table 10. The complete defect of unilateral lobe.

		Malignant. T.	Benign. T.	Inflamation.
Location.	right lobe.	0	0	0
	left lobe.	3	1	1
Total.		3	1	1

Fig9. Follicular adenocarcinoma. The complete defect of the left lobe.



7. 陽性像について

本症例は 329例中，1例で良性腫瘍であつた．従来 hot Nodule は良性腫瘍であると報告されている[1)2)21)24)22)]．しかし近年の症例報告を見ると稀れではあるが，悪性のものが見受けられて来た[1)2)13)16)21)22)]．従つて hot Nodule はすべて良性ではなく，稀に悪性もある事を，考慮すべきである．現在の臨床検査では hot Nodule の確認は

Table 11. Hot nodule.

	Malignant. T.	Benign. T.	Inflamation.
Total.	0	1	0

Fig 10-1. Follicular adenoma. Tumor is detctable on the deposit area.

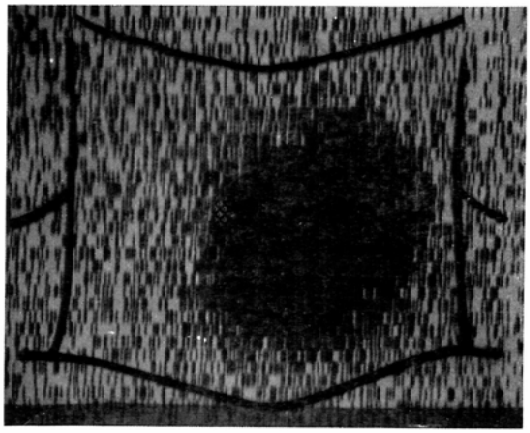

Fig 10-2. Follicular adenoma. The dot line shows an area of a nodule.

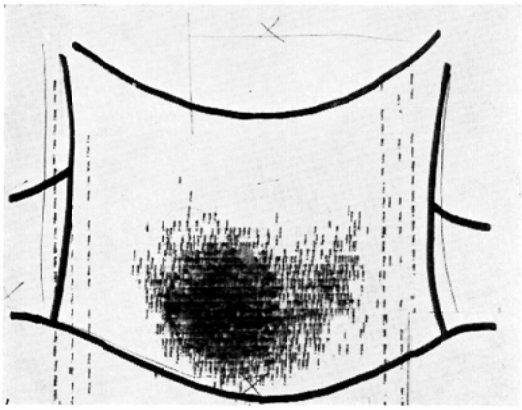

シンチグラム以外にない[13]．シンチグラムで hot Nodule を疑つた時はＴＳＨを用いて，正常組織をよく出現させて診断する場合もある[2)33)]． hot Nodule は手術でこれを摘出し，その後シンチグラムをとると，術前には出現しなかつた正常組織に ^{131}I がとりこまれ，シンチグラムに現れることなどは，我々の所でも経験している[15)22)]．以上総合し hot Nodule は良性が多いいが，悪性も否定出来ず注意する必要がある．陽性像については，1965

Table 12. ^{131}I deposit on a metastatic area.

	Malignant. T.	Benign. T.	Inflamation.
Total.	3	0	0

Fig 11. Follicular adenocarcinoma. Dotted rounds indicate the metastatic nodule. ^{131}I deposit is gone nodule.



年３月以後1967年３月迄当科に於る症例は12例あり[39)]，いづれも良性の Adenoma で大きさは 2.0 cm× 2.0cmを最小に，最大は 5.6cm× 7.6cmというのが認められた．^{131}I 摂取率は，いろいろであり，又機能亢進症もあれば，正常の場合もある．一般的の症状は結節を認めるだけで，シンチグラムにより hot Nodule と診断し手術をすすめる事が多い．

8．淋巴腺転移に沈着のあるものについて

本症例に属するものは，悪性腫瘍３例だけであつた．淋巴腺には通常 ^{131}I は沈着しないので，甲状腺に ^{131}I が沈着し，更に所属淋巴腺に沈着のあるものは，悪性腫瘍の転移部に沈着をみるわけで，当然悪性である．従つてこの種のシンチグラムをみた場合悪性とみてよい．この種の症例報告も

Table 13. Undifferential scintigrams for low uptake.

	Malignant. T.	Benign. T.	Inflamation.
Total.	9	12	11

二，三散見されている[25)30)]．もしもこの種のシンチグラムを見て，淋巴腺転移への沈着を疑つた場合には甲状腺を切除するか[29)40)]，ＴＳＨを用いると[31)]，淋巴腺転移又は，他種臓器への転移部に著明に沈着を認める[40)]．しかしこれらの処置をほどこさずとも投与 ^{131}I 量をミリキユーリーの単位で増量投与すると転移部をよく検出できる様である．

9．摂取率少くシンチグラム不明のもの

本症例には，悪性腫瘍９例，良性腫瘍12例，炎症11例であつた．この原因はいろいろ考えられるが，放射線障害を考慮して，^{131}I の投与量が少なかつた事，前述した如く食餌制限の不徹底等により，摂取率が低かつたものである．従つてシンチグラム不明の時には，少くとも２週間から４週間を経て再検査する必要がある．不明のまま，なんら情報をうることなく放置せず，繰りかえし鮮明のシンチグラムをうる迄，とりなおしをすることが，大切である．

10．シンチグラム不良のものについて

この群には悪性腫瘍１例，良性腫瘍２例で炎症はなかつた．これは ^{131}I の摂取率が充分にあるにも拘らず不良となつたもので，機械の条件不備によるものと思われる．その主体は，一般にエネルギー調筋，高圧の調節，Rate downの調節，Window の巾の調節等で不注意によるものであろう．しかし現在では機械そのものが改良されているので，こうした誤りは未然に阻止出来る様になつた．シンチグラムの読影は鮮明な読み易い像で行うべき事を銘記すべきである．最後に10種類に分けたものを表15に総括して示しておく．

IV：甲状腺シンチグラムの定量化

我々が欠損を認めたシンチグラムを読む時，それが悪性のものであるか，良性のものであるか，又は炎症性のものであるかを判断する時には，いくつかの因子を考えて，それぞれを組み合せ診断を下すのが普通である．例えば胸部Ｘ線写真で陰影を認めた時に，それが腫瘍であるか，炎症か，又は異物であるかの判断を下す時，その陰影の性状に，いろいろの因子を想定し，更に臨床診断とを，考慮に入れて診断を下すのとまつたく同様で

Table 14. Bad scintigram.

	Malignant. T.	Benign. T.	Inflamation.
Total.	1	2	0

Table 15. Summary of Each Classification

	Classification.	Malignant. T.	Benign T.	Inflamation.	Total.
1	Normal scintigram including a nodule.	14	11	19	44
2	Small defect in lobe.	23	34	13	70
3	Large defect of unilateral lobe.	44	43	4	91
4	Defect over-riding bilateral lobe.	30	23	18	71
5	Complete defect of unilateral lobe combined with partial invasion of other lobe.	7	1	1	9
6	Complete defect of unilateral lobe.	3	1	1	5
7	Hot Nodule.	0	1	0	1
8	^{131}I deposit on a metastatic area.	3	0	0	3
9	Undifferential scintigrams for low uptake.	9	12	11	32
10	Bad scintigrams.	1	2	0	3
Total.		134	128	67	329

Table 16. Basic calculation factor of

Quation.	kinds of Tumor. / Scintigram.			Malignant. T. case number.	three times to total number. *	weight. **	basic number for analysis.
15	1	Normal.		14	$\frac{14}{14+11+38}\times 3$	1	0.66
	2	Irregular.		120	$\frac{120}{120+117+92}\times 3$	2	1.08
6 7 8	3	sharp defect.		51	$\frac{51}{51+33+14}\times 3$	2	2.04
	4	diffuse defect.		46	$\frac{46}{46+60+56}\times 3$	2	0.76
6 7 10	5	under $^1/_2$ of unilateral defect.		33	$\frac{33}{33+59+30}\times 3$	2	0.65
	6	over $^1/_2$ of unilateral defect.		37	$\frac{37}{37+19+6}\times 3$	1	1.80
6	column 5.	7	lateral or lower-pole defect.	14	$\frac{14}{14+24+10}\times 3$	1	0.87
		8	upper, medianpole or isthmus defect.	9	$\frac{9}{9+10+16}\times 3$	1	0.78
7	column 6.	9	isthmus deposit.	12	$\frac{12}{12+1+4}\times 3$	$^1/_2$	1.45
		10	extra-isthmus deposit.	32	$\frac{32}{32+42+4}\times 2$	2	1.50

* to reverse the three group to one.

ある．ここでシンチグラムの因子については，前記10種類の分類すべてを眺め，それぞれの可能性を考慮する．そして前記分類中シンチグラム全般にわたつて，3者のうち最も差のあるものを取り出して，すべてにあてはめてみた．勿論一枚のシンチグラムについては，それぞれの特徴を考慮して診断を下すべきではあるが，一見してこのシンチグラムが，悪性，良性，炎症の3者のうち，どれに一番可能性があるかを判断し，その上で詳細にシンチグラムを読むことは大切な事と思う．そこで我々は前記の表より3者に最も差があると思われる項をとり出し，その時の3者に各々，点数を与えて，各因子の組み合せを綜合し，最も点数の高いものを，3者のうちで一番可能性の高いものとする方法を考えた．点数の与え方は，表16にまとめて示しておいた．即ち差の認められるシンチグラムの所見を縦の欄に記入し，それはどの表より引用したかを左端に記入した．横欄は悪性，良性，炎症に分け，それぞれの例数と点のあたえ方，及び最終点数を示した．表現の方法として，(1) シンチグラムは正常を示すが結節を有するものと，欠損を示すもの．(2) 欠損境界の鮮明のものと，不鮮明のもの．(3) 片葉の欠損が片葉の$^1/_2$以上のものと，以下のもの．次いで$^1/_2$以下の欠損を認めた時，(4) それが外側又は下端にあるものと，上端，内側，中央にあるもの．次に$^1/_2$以上の欠損があつた時，(5) 残存部が中央にあるものと，中央以外にあるものの，5つに区分した．そしてそれぞれの例数をまとめて頻度別に比例按分した．表16に示す如く炎症は悪性，良性に比し例数が約半数なので炎症の症例数は2倍した．更に疾患を悪性，良性，炎症の3種類に

quantative analysis.

Benign. T.				Inflamation.			
case number.	three times to total number.	weight. **	basic number for analysis.	two times to case number.	three times to total number.	weight**	basic number for analysis.
11	$\frac{11}{14+11+38}\times 3$	1	0.51	19×2	$\frac{38}{14+18+38}\times 3$	1	1.77
117	$\frac{170}{120+170+92}\times 3$	2	1.05	46×2	$\frac{92}{120+170+92}\times 3$	2	0.70
33	$\frac{33}{51+33+14}\times 3$	2	1.02	7×2	$\frac{14}{51+33+14}\times 3$	2	0.16
60	$\frac{60}{46+60+56}\times 3$	2	1.51	28×2	$\frac{56}{46+60+56}\times 3$	2	1.10
59	$\frac{59}{33+59+30}\times 3$	2	2.07	15×2	$\frac{30}{33+59+30}\times 3$	2	0.56
19	$\frac{37}{37+19+6}\times 3$	1	0.93	3×2	$\frac{6}{37+19+6}\times 3$	1	0.30
24	$\frac{24}{14+24+10}\times 3$	1	1.50	5×2	$\frac{10}{14+24+10}\times 3$	1	0.63
10	$\frac{10}{9+10+16}\times 3$	1	0.87	8×2	$\frac{16}{9+10+16}\times 3$	1	1.38
1	$\frac{1}{12+1+4}\times 3$	$1/2$	0.39	2×2	$\frac{4}{12+1+4}\times 3$	$1/2$	0.85
42	$\frac{42}{32+42+4}\times 3$	2	2.06	2×2	$\frac{4}{32+42+4}\times 3$	2	0.02

** factor for case number.

分けたので，各々を3倍し点数を平均化した．そして各因子の例数による比重を考慮するために，例数が10以下のものは$1/2$乗し，11例から20例迄のものは，1乗し，30例以上は2乗した．この様にして，稀少例による影響を防いだ．そして最終的に各項の点数を表16の如く決定した．最後に各々を組み合せ掛算をするのであるが，それは，(1) 正常に見えるものは，そのままの点数，不整のもの，即ち欠損を示した場合は，(2) その境界が鮮明であるか，大きさは$1/2$以下であるか，$1/2$以下ならば，外側か下端か，(3) 上端か内側か，(4) 鮮明で$1/2$以上の欠損を示したならば残存部が中央にあるか，(5) 中央以外にあるか，(6) 欠損があつて境界は不鮮明で$1/2$以下なら外側か下端か，(7) 上端か内側か中央か，(8) $1/2$以上なら残存部は中央にあるか，(9) 中央以外にあるか，の組み合せを作り各因子の比率より求めた点数を掛算し各々の総合点を出してみた．総合点数のうち，小数点以下はきり捨て，悪性，良性は整数だけをとり，炎症は10倍して整数をとつた．炎症の場合は欠損を生ずるのが少い上に実症例数が2倍されていたり，又実際にこうした点数で表す場合に点数が，はじめから低いので，消失してしまうので特に10倍した．逆説的に言えば，シンチグラムで欠損をみたら，炎症は比較的少く，もつぱら悪性又は，良性腫瘍に主眼を置くべきであることを意味している．以上の様にして得た点数を，悪性を基にして悪性の点の高い順に並べ，それに伴う良性，炎症の点数を，示したものが表17である．即ち表17は悪性を基にしてみると9箇の点数が得られ，同様に良性の場合も，炎症の場合もそれぞれ9箇の点数が得られ，合計27

Table. 17 Result of quantitative analysis.

Point of scintigram.			Case number of histological dianosis.		
Malignant. T.	Benign. T.	Inflamation.	Malignant. T.	Benign. T.	Inflamation.
7	2	0	16	5	0
6	0	0	35	5	2
4	2	2	11	1	0
2	3	0	1	0	0
2	4	0	16	13	2
1	2	1	12	7	3
1	0	2	1	0	0
1	4	0	3	12	1
1	0	1	14	13	8
1	4	7	1	0	0
1	1	1	0	1	1
1	1	7	6	12	12
1	2	3	0	1	0
0	1	4	0	0	1
0	5	3	1	0	1
0	0	17	14	11	19
0	8	2	6	31	7
0	4	4	6	13	7

箇の点数欄が出来るわけであるが，ここでは便宜上，悪性を基にして悪性の点数の高いものから順に並べそれに一致する良性，炎症の点数を記した．それと同時にそれに一致する組織診断の症例数をとつてみると表17の如くなる．表17でみると，悪性の点の高いものでは，それに対応する，良性，又は炎症は極端に点数が低い．逆に悪性の点数が下るに従つて，良性の点数が増して来て，更に下れば炎症の点数も増して来る．同様に組織診断の例数も，ほぼこれに対応している様である．勿論これだけでは，全部にわたつて合理的な結果は得られないが，両極端の点数は正当性を有している．唯，中間の点数の時に，2者又は3者に共通してしまい判断がむづかしい．従つて何点以上の時に，又は何点以下の時に悪性か，良性か，炎症か，という限界はこれだけでは決められない．しかし計算に困難さをきたさない範囲で，更に情報を増していけば，より正しい近い結果が得られるであろうし診断の一助に役立ちうると思い，こうした考え方をここに示した．今後各因子の比重などについて検討する予定である．

V: 結論と総括

東大放射線科教室に於て1960年4月より1965年3月迄，約2300例の甲状腺シンチスキャンニングを行い，そのシンチグラムを各種に分類し統計的に観察し，シンチグラムと解剖病理所見とを比較検討した．

1. シンチグラムの進歩と相まつて利用度は，年々増加を示し男性に対し女性の患者が圧倒的に多い．

2. 疾患別では機能亢進症，悪性及び良性の甲状腺腫，炎症，その他に内分泌疾患に分けられる．

3. 正常甲状腺はシンチグラムでは，左右対称性であることは少く，右葉の肥大，又は左葉に対し上下に多少変位している場合が多い．

4. 正常甲状腺の面積は平均，右葉 8.4cm^2，左葉 7.5cm^2 で，機能亢進症では，右葉12.0cm^2，左葉 11.4cm^2 である．

5. 外から結節を触れながら，シンチグラムには欠損として表れないものが44例あり，この中にも悪性が14例存在した．この原因を，手術所見を

参考にしてみると腫瘍の大きさは，直径2cm以下がすべてでありスキャンナーで表わし難い事，又腫瘍は全て正常組織の中央に埋没し周囲を正常組織で覆われているため，表わせなかつたものである．

6．欠損を示すシンチグラムでは，大きい欠損と小さい欠損に分けてみるべきであり，拇指頭大の欠損では，悪性は左右差なく，場所は上極又は下極に多く境界は凹凸不平で不鮮明，欠損の型は欠損の方から見て凹型である．良性は外側又は下外側に多く境界は不鮮明，境界の型は欠損の方より見て，凸型である．炎症はほとんど上極で境界は不鮮明で変形が，ほとんどない．欠損を生ずる腫瘍は，かならず甲状腺組織の前後を貫いて存在し，スキャンの面に対しては，正常組織はほとんどついていないものであつた．

7．片葉の大きな欠損は，ほとんど悪性腫瘍か，良性腫瘍であつて，炎症は4例しかなく一般的には，この様に大きな欠損は炎症を除外して考慮すべきである．悪性では沈着している部分が中央にあり，$^{2}/_{3}$以上欠損し，欠損の方から見て凹型を呈する．良性は沈着部分が内側にあり，境界は比較的不鮮明で，境界の型は欠損の方より見て凸型を呈し，$^{2}/_{3}$以上も欠損する場合は比較的少い．

8．欠損が両葉にわたる型では，悪性は峡部に多く生じ，左右に広がるので甲状腺の正常部分に変形を呈し，境界は鋭く切れている．良性及び炎症は，多発性又は一葉から生じて他葉へ波及する型で境界は不鮮明である．従つてこの型のシンチグラムをみた時には，欠損が峡部にあるか否か，又は多発型かを見て，次いで境界の鮮明，不鮮明を参考にし，診断を下す様に心がけるべきである．

9．片葉全欠損し尚他葉に迄，欠損が及ぶものは悪性とみてよい．

10．片葉の完全欠損は，片葉の亜急性甲状腺炎，及び hot Nodule を除外すれば悪性とみてよい．

11．陽性像は一般的に良性と考えられる．

12．所属淋巴腺に ^{131}I が沈着を示すものは悪性腫瘍の転移と考え，悪性甲状腺腫とみてよい．その他摂取率少くシンチグラム不明のもの，又その他の原因でシンチグラム不良のものがあつたわけで，読影不能のシンチグラムを得た場合には，その原因をつきとめて，くりかえしスキャンニングを行う努力を怠るべきではない．

最後にシンチグラムを読影する時，シンチグラムの型にそれぞれ点数をあたえて，各々の型にあたえられた点数を疾患の診断に利用する試みとして，甲状腺シンチグラムの定量化についてふれておいた．

VI. 考　察

甲状腺シンチグラムは他臓器と異り，外から触診することにより，或る程度診断出来るが医師の経験の作用する触診診断に比較し，実際の陰影として表現し，医師であれば誰でも診断出来る客観性を有する点に於て重要なものであり，又比較的薄い臓器であり，欠損として腫瘍が2cmの直径があれば，描記出来ることは有利な条件である[4)6)17)20)28)36)42)]．現在，主として甲状腺シンチグラムに用いられる核種は ^{131}I であるが，この他に ^{125}I, ^{99m}Tc などが，近年利用され始めた．^{125}I は半減期が57.4日であるのエネルギーは35KeV であり低く，又β線を出さない等のことがあり，人体に被曝を少くする有利な点があるが，半減期の長いのが不都合な点であり，又摂取率の測定に問題がある．^{99m}Tc は半減期が6時間であり非常に短く，エネルギーも 140 KeV で低く，人体に対する障害は少く安全性が高いが操作に時間がかかるし，術者の被曝に問題がある．これに反し ^{131}I は半減期8.02日であり中庸の期間があり，反覆スキャンニングが可能であり，又カプセルに加工し市販されているので術者の取扱いが簡便で，被曝が少くてすみ，又摂取率の測定が容易であることが利用される大きな原因で，更に経済性の問題もあり広く利用されている．次に我々がシンチグラムを読影する場合，まづ正常の型をよく認識しなければならない．我々の統計では右葉の肥大，及び変位を来している場合が多い事がわかる．これは人間に対称的に存在する器官は左右正しい対称は

示さず何らかの型で大きさ，位置の異つているのと同様である．甲状腺も，むしろ相以形のものは少いと言える．又面積の測定ではよいシンチグラムを得る事が大切で，測定条件でいろいろに変つて来る[32)34)37)]．従つて各施設の機械及び術者の経験で読影し易いものを得ればよい[18)]．又摂取率は外界の諸因子により影響を及ぼされる．食品，薬物がその主なものである．Saenger は甲状腺剤が投与してあれば，甲状腺剤をやめてから6週間を経て行うべきであると述べている[9)31)]．我々の経験では2ないし4週間の期間を置けばよい様に思われる．クリスタルの問題については，甲状腺に関する限り，現在の機構では1 inch でも3 inch でもシンチグラムには大きな影響を及ぼさないと言う[43)]．又投与量の問題では，国民遺伝線量及び個人の被曝を考慮しすぎて多少，少なめに与える傾向があり，[6)31)38)]その結果，出来の悪いシンチグラムをうることが多々ある．従つて我々は現在迄に特に投与量による個人の障害を経験しておらないので機能亢進症には成人で 100～200μCi，その他の疾患では 200～ 300μCi，投与している[5)43)]．勿論我々の施設では2 inch のクリスタルを使用しているので上記の投与量だが3 inchのクリスタル，又はその他のものでは多少，投与量に差異があるが，これは各施設の機構によるもので差異は当然ある．しかし読み易いシンチグラムを得るには，投与量はやや多い方がよいと思われる．この程度の投与量では摂取率は10%以上ないと，よいものは得られない様である．かくの如くして得たシンチグラムを読影する場合，もし欠損を認めた時，それが悪性であるか，良性であるかを診断することは患者の予後に重大な影響を及ぼすことになる．そこで我々は 329例の統計により前記の結論を得て，更にそれを解剖所見により確認したわけであるが，これはあく迄も，その様な傾向を示すと言うことで，すべての場合にあてはまるべきものでない事は当然である．故に最終的診断を下す時は，問診，触診を充分に参考にしシンチグラムを読影する習慣をつけるべきであり，シンチグラムだけで診断を下すことは医師として厳に，いましむべき事と考える．即ち通常，結節部分は ^{131}I の摂取はないが[19)]，2 cm位の直径を有する結節では，甲状腺組織に埋没していると欠損として描記出来ない[17)]．これは我々の手術所見で明白であつた．この様な場合には特に触診所見が参考になる．触診所見でも悪性腫瘍はシンチグラムの欠損より大きく触れると言う事もある．又悪性のものであつても濾胞構造を示すものでは，^{131}I を或る程度摂取する[3)7)26)36)]．従つて時に明確な欠損を示さない場合もあるので注意が大切である．欠損として表われたシンチグラムを種々分析したが，欠損のあるもの，即ち陰性像はすべて悪性ではなく，良性腫瘍でも炎症でも欠損として表われる．これは腫瘍が一般に厚い被膜で覆われている為に ^{131}I が入り難いためである．各種文献によると陰性像が悪性である頻度は最高が Helmut の44%，最低は Dische の6%である[1)4)6)9)11)12)13)14)]．我々はこの欠損について結論に述べた如く眺めて来たが文献によれば悪性のシンチグラムでは甲状腺の位置異常，又は変形を呈すると述べているものや[17)19)31)]，腫瘍が大きければ変形は当然あると述べているものもある[17)27)]．我々の統計では変形はあまり参考にならない事を示している．欠損の境界の判断は Rate down の効せ方で読み易い場合と判断に迷う場合があるのでシンチグラムとしては Background が適当に出る程度のものがよい様である．炎症も欠損として，しばしば表われ沈着の不均一があると言われている[11)19)24)25)36)]．甲状腺の悪性腫瘍には峡部に生じたものが多く好発部位と考えられる．その他比較的下葉に多い様である．多発性の腫瘍は一般に良性が多い[11)]．しかしこれは一般的であつてあく迄も欠損の状態をよく読む事が大切である[1)34)]．頚部淋巴腺にも沈着のあつたものはすべて悪性であつたが，これは諸家の報告と一致していた[25)29)31)]．甲状腺癌の転移への ^{131}I 沈着は，甲状腺を切除すると，よく沈着して来るが，切除しなくとも投与量をmCiの単位で大量投与すると沈着が検出出来る傾向を示す事を最近経験している[40)]．陽性像を呈するもの即ち hot Nodule はこの統計では1例しか

なかつたが，その後12例経験したが，いづれも良性であつた[39]．従来 hot Nodule は一般に良性であると言れていた[1)13)]．しかし最近の文献によると悪性腫瘍も認められている．例えば Attie の12.5%を最高に Perlmutter の 2.4%と言う報告がある[1)2)6)21)22)]．以上検討して来た如くシンチグラムによる診断は相互の移行が多く，これだけで診断を下すことは困難で他の臨床検査も参考にすべきである．そしてシンチグラムをとる時には結節の上に印しをつけたり[6)]，必要に応じて1枚のシンチグラムに頼らず，前後，左右，時に斜方向のスキャンニングも必要となるであろう[31)]．そしてあらゆる方法で良い，読み易いシンチグラムを得ることが大切である．その上，出来あがつたシンチグラムだけに頼らず，重ねて，問診，触診を参考にすべきである．

本稿を終るにあたり宮川教授の御校閲をうけた事，及び第1外科稲垣秀生先生，第2外科藤本吉秀先生に種々御助言戴いた事をここに厚く感謝致します．なお本稿は第5回日本核医学会総会に第1報を，次いで第25回日本放射線学会総会に第2報を，更に第6回日本核医学会総会に第3報を報告し，それぞれその要旨を発表したものである．

文　献

1) Attie, N.J.: The Use of Radioactive Iodine in the Evaluation of Thyroid Nodules. Surgery 47 (1960), 611—614.
2) Becker, O.F., Economou, G.P., Schwartz, B.T.: The Occurrence of Carcino,ma in "Hot" Thyroid Nocules. Annals of Internal Medicine. 58 (1963), 877—882.
3) B. Marden Black, Woolner, B.L., Blackburn, M.C.: The Uptake of Radioactive Iodine by Carcinoma of the Thyroid gland; A study of 128 Cases. J. Clin. Endocrinol. 13. (1953), 1378—1390.
4) C.C, Burkell: The Value of Isotope Scanning in the Problem of the Solitary Adenoma. J. Canad. a Radiologist. 12 (1961), 42—46.
5) 伝田俊男，樋口公明，山口忠彦：甲状腺シンチグラムの臨床的価値の検討，日本外科学会雑誌，61巻，5号 (1960)，690—691.
6) Dische, S.: The Radioisotope Scan Applied to the Detection of Carcinoma in Thyroid Swellings. Cancer. 17 (1964), 473—479.
7) Dobyns, M.B., Maboof, F.: The Study and Trertment of 119 Cases of Carcinoma of Thyroid with Radionctive Iodine. J. Clin. Endocrinol. 11 (1951), 1323—1360.
8) 江崎治夫，河石浩，斉藤芳克，石田昭典，真田幸三，武田明久：^{131}I の甲状腺疾患への応用，日本臨床外科医会雑誌，19巻，6号 (1958). 65.
9) 江崎治夫，斉藤芳克，石田昭典，村上久夫，重光隆雄：^{131}I 甲状腺摂取率および甲状腺シンチグラムの診断的価値について，綜合医学，18巻12号 (1961)，824—827.
10) 江藤秀雄，土屋武彦：アイソトープの利用，アイソトープ講座，6巻 (1964)，33—36.
11) G. Hintze, B.A. Lamberg, P. Wohlberg, P. Malm: Radioiodine Thyroid Scanning as Applied to Thyroid Problems in an Endimic Goiter Region. Acta. Medica. Scandinavia. 171 (1962), 99—112.
12) Gibbs, C.J., Halligan, J.E., McKeown, E.J., R. Vincent, Grieco: Scintiscanning the Thyroid Nodule. An Aid in its Surgical Management. Archives of Surgery 90 (1965) 323—328.
13) Groesbeck, P.H.: Evaluation of Routine Scintiscanning of Nontoxic Thyroid Nodule. I The Preoperative Diagnosis of Thyroid Carcinoma. Cancer 12 (1959), 1—5.
14) Helmut Ernst: Gunter Stephan: Der "Kalte Bezirk" in Schieddrüsensszintigramm. Strahlen Therapie. 119 (1962), 584—590.
15) H. Uthgenannt: Über den szintigraphischen Nachweis des Toxischen Adenoms der Schilddrüse. Fortschritte. 99 (1963), 381—392.
16) J. Martin Miller, Hamburger, I.J.: The Thyroid Scintigram. Radiology. 84 (1965), 66—74.
17) J. Martin Miller, Hamburger, I.J., Mellinger, C.R.: The Thyroid Scintigram. Radiology. 85 (1965), 702—710.
18) 筧弘毅：甲状腺のシンチグラム，内分泌と代謝，3巻，1号 (1962)，82—90.
19) Klaus Jürgen Thiemann: Möglichkeiten und Grenzen der radiologischen Diagnostik von Schilddrüsentumoren. Strahlentherapie. 129 (1966), 321—340.
20) Mack E. Robert., Ortmyer, F.L.: Radioiodine in the Evaluation of the Thyroid Nodule. Surg. Gynec. and Obst. 109 (1959), 668—672.
21) Meadows, M.P.: Scintillation Scanning in the Management of the Clinically Single Thyroid Nodule. J.A.M.A. 77 (1961), 229—234.
22) Molnar, D.G., Childs, S.D., Woolner, B.L.:

Histologic Evidence of Malignancy in a Thyroid gland Bearing a "Hot" Nodule. J. Clin. Endocronol. 18 (1958), 1132—1134.

23) 百瀬元大，高沢昭典，今村文也．大平篤，松田忠義：甲状腺疾患に関する2，3の考察，甲状腺シンチグラムの診断的意義，日本内科学会雑誌，51巻，8号 (1962), 1117.

24) Murray, I.P.C., E.M. Megirr: Radioactive Iodine Studies in Diagnosis of Hashimoto's Thyroiditis. British Medical Journal I (1) (1960), 838—841.

25) 大原悟楼，大内謙二，石橋高市，渡辺薫：非中毒性甲状腺腫に於けるシンチグラムの臨床応用，日本臨床外科医会雑誌，19巻6号 (1958), 67.

26) 大下敦：^{131}I 甲状腺シンチグラムについて，耳鼻咽喉科展望，7巻，1号 (1964), 65—66.

27) 尾関己一郎，永田信行，柳瀬静夫：Isotope による悪性腫瘍の診断，日本医学放射線学会雑誌，18巻，12号 (1959), 1790.

28) Paul Doering: Methodek und Ergebnisse der Szintigraphie nach Gabe von Rodioisotopen. Strahlentherapie. 105 (1958), 101—105.

29) Rawson, W.B., Fluharto, G.R., Skanse, N.B., Marilli, D.L., Radioactive Iodine: It's Use in Studying Certain Functions of Normal and Neoplastic Thyroid Tissues. Cancer 2 (1949), 279—292.

30) Rose, G.R., Kelsey, p. Mavis: Radioactive Iodine in the Diagnosis and Treatment of Thyroid Cancer. Cancer 16 (1963), 896—913.

31) Saenger, L.E., Barrett, M.C., Passino, W.J., Seltzer, A.R., Dooley, D.W.: Experiences with ^{131}I in the Management of Carcinoma of the Thyroid. Radiology 83 (1964), 892—901.

32) 千頭隆，安井潔，中原司朗，岩坪治雄，熊原雄一，松尾美泰：甲状腺シンチグラムに関する2，3の考察，日本内分泌学会雑誌，34巻3号 (1958), 229—230.

33) Sheline, E.G., Kenneth McCormack: Solitary Hyperfunctioning Thyroid Nodules. J. Clin. Endocrinol. 20 (1960), 1401—1410.

34) 志田元彦，樋口公明，本石久：甲状腺シンチグラムの記録条件に関する検討，日本医学放射線学会雑誌，18巻，12号 (1959), 1788.

35) 足沢三之介，大竹久，柳沢融：Scintiscanning に関する基礎的研究，日本医学放射線学会雑誌，21巻，7号 (1961), 766.

36) 土屋武彦：甲状腺腫瘍のアイソトープによる診断，癌の臨床，3巻2号 (1957), 148—152.

37) 土屋武彦，西川義彦，伊藤国彦：甲状腺シンチグラムの読影，日本臨床，19巻7号 (1961), 1371—1379.

38) Yen, Wang.: Thyroidscanning using the Gamma Camera. Am. J. Ront. 97 (1966), 869—873.

39) 山崎統四郎，石川大二，安河内浩，木下文雄，前川全：興味ある甲状腺シンチグラムの供覧，第1報，Hot nodule について，第183回日本医学放射線学会関東部会にて発表.

40) 山崎統四郎，石川大二，安河内浩：転移巣への ^{131}I の沈着について，第189回日本医学放射線学会関東部会にて発表.

41) 山下久雄，安武四馬，木下文雄：^{131}I の治療による甲状腺機能低下症，診療，15巻，12号 (1962), 1740—1744.

42) 安河内浩，亘理勉，田井行光，泉田泰一郎：甲状腺疾患の Scintigram に関する統計的観察．日本医学放射線学会雑誌，22，巻3号 (1962), 281.

43) 安河内浩：甲状腺シンチグラム最近の進歩，日本臨床，23巻，2号 (1965), 373—385.