The University of Osaka
Institutional Knowledge Archive

Title	Passive trackingによるMRガイド下血管内手技の臨床応用-磁化率効果によるカテールのモニタリング-
Author(s)	荒木, 拓次; 青木, 茂樹; 南部, 敦史 他
Citation	日本医学放射線学会雑誌. 1999, 59(3), p. 79-81
Version Type	VoR
URL	https://hdl.handle.net/11094/19941
rights	
Note	

The University of Osaka Institutional Knowledge Archive : OUKA

https://ir.library.osaka-u.ac.jp/

The University of Osaka

Passive trackingによるMRガイド下血管内手技の臨床応用
－磁化率効果によるカテーテルのモニタリング－

荒木　拓次　　青木　茂樹　　南部　敦史
堀　　正明　　石亀　慶一　　荒木　　力

山梨医科大学放射線科

Application of MR-guided Intravascular Procedures by Passive Tracking Utilizing the Magnetic Susceptibility Effect: A preliminary report

Takuji Araki, Shigeki Aoki, Atsushi Nambu, Masaaki Hori, Keiichi Ishigame and Tsutomu Araki

In MR-guided intravascular procedures, the position of catheters must be confirmed on near-real-time MR images. One way of monitoring this is by passive tracking utilizing the magnetic susceptibility effect. A catheter with a stainless steel braid had suitable visibility when tracked by magnetic susceptibility on fast GRE images, although the direction of the static magnetic field affected the apparent width of the catheter. Passive tracking with a 1.5T MRI unit was performed in a patient at one image / 2 seconds with fast GRE. The catheter could be introduced to the SMA and celiac artery from the aorta with passive tracking.

Research Code No. : 209

Key words : MR imaging, Vascular intervention

Received Jul. 6, 1998; revision accepted Nov. 11, 1998

Department of Radiology, Yamanashi Medical University

はじめに

MR装置をIVR(interventional radiology)のガイドとして用いる利点として，電離放射線被曝がない，高いコントラスト分解能を持つ自由な断面像が利用できる，MR装置のみでIVR-CTシステムと同様の使用法が可能，などが考えられる．MRガイドによるカテーテルのモニタリングの主な方法として，磁化率効果によりカテーテルを確認するpassive tracking[1),2)]と，active tracking[3)]が考えられている．

passive trackingにおけるカテーテルは，MRI上，磁化率効果により明瞭に描出される必要がある(視認性)．いままで磁化率効果を得るため，カテーテルに金属のマーカーを付着させる[1)]などの方法が考えられてきたが，今回，市販のカテーテルを検討したところ，金属メッシュ構造を持つカテーテルは，その金属メッシュ構造部が磁化率効果を有することが判明した．

我々は，先端まで，金属メッシュ構造を持ち磁化率効果を有するカテーテルの視認性を検討し，血管モデル，イヌによる基礎実験を行った．

これまで，MRガイド下血管内手技は，動物で行ったものやボランティアの静脈内でカテーテルのtrackingを行った報告はあるが，実際の患者に対し臨床の場で行われた報告はない．我々は，上記の基礎実験をもとに，実際の患者に対しpassive trackingによるMRガイド下でカテーテルを腹部大動脈内で操作し，腹腔動脈や上腸間膜動脈にカテーテルを挿入することに成功した．今回，その臨床的応用について検討した．

材料および方法

MR装置はSigna Horizon 1.5Tを使用した．

カテーテルは，カテーテル先端まで金属のメッシュ構造を持つシェファードフック型4Fのカテーテル(ST40BG0.13．材質：カテーテル本体；ナイロン，金属メッシュ；SUS316.，Medikit Co.)を使用した．寒天で作製したファントム内にカテーテルを留置し，カテーテル内部を生理食塩水で満たした．撮像はパルスシーケンスFSPGR; TR 7.2msec，TE 2msec，filp angle 30°にて行い，静磁場方向と周波数エンコード方向を変え，カテーテルの磁化率効果によるゆがみ，視認性を検討した．

passive trackingの撮像条件はパルスシーケンスが

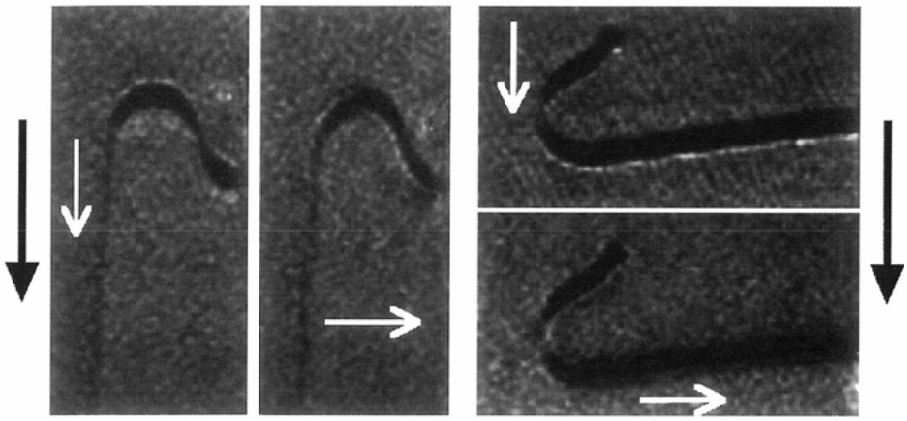

Fig.1 The catheter with stainless braid had suitable magnetic susceptibility on fast gradient echo images. The part of the catheter perpendicular to static magnetic field appeared wider. Frequency-encoding axis had little effect to apparent catheter width. Black arrow: static magnetic field, White arrow: frequency encording axis.



(A)

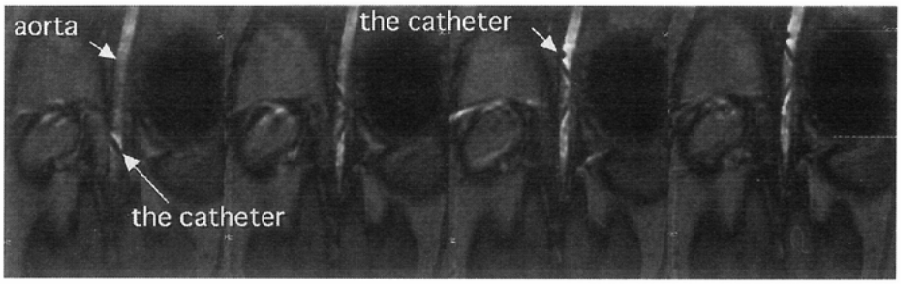

(B)

Fig.2 Passive tracking.
A: In a vascular model. The vascular model was filled with 1% Gd-DTPA-contrast material.
B: In the aorta of a dog under general anesthesia.

FMPSPGRで，パラメーターはTR 15～50msec，TE 2.2～2.7msec，filp angle 30°で，マトリックス256×128，FOV 30×30cmとした．撮像時間は約2-7秒/1 画像で，主に2秒の撮像法で行った．再構成時間(再構成から表示までの時間)は，0.5秒であった．この撮像を連続的に行いモニター表示することで，リアルタイムに近いモニタリングを行った．モニターは術者が見える位置に置き，モニターを見ながらカテーテルを操作した．

血管モデルでは，Gd造影剤を生理食塩水で100倍希釈し，この希釈液を血管モデル内に満たし，カテーテルとのコントラストを良好にした上で，trackingを行った．また，全身麻酔下のイヌの大動脈内で，trackingを行い，モニタリングの正確さを確認した．

患者は，右大腿動脈を穿刺しX線透視下で4Fカテーテルを総肝動脈に挿入し，MR室に移動，MR during hepatic arteriography(MRHA)を撮像した後，MRガイド下にカテーテルを操作して上腸間膜動脈に挿入し直してMR during arterial portography(MRAP)を撮像した．また，腹腔動脈への再挿入を試み，腹部の主要分枝への挿入の可能性を確かめた．

結　果

カテーテル(4F，径1.35mm)は，静磁場方向と垂直な部分で5mmに見え，平行な部分では約2mmであった．周波数エンコード方向は見かけの太さにはあまり影響せず磁化率効果の強さ(画像上の見かけの黒さ)に影響していた(Fig.1)．

血管モデル，イヌの血管内ともに，4Fカテーテルの視認性は良好であった(Fig.2)．患者でも，モニタリングは良好で上腸間膜脈，腹腔動脈ともにカテーテルの挿入に成功し(Fig.3)，MRAP，MRHAの撮像が可能だった(Fig.4)．

考　察

MRガイド下血管内手技に必要な条件は，正確なモニタリングとモニタリング表示の即時性である．その方法のひとつとして磁化率効果を利用したpassive trackingが考えられている．

カテーテルは，内部にメッシュ構造を持つMedikitの4Fカテーテルを使用した．これまでの報告では，MRガイド用生検針では静磁場方向や周波数エンコード方向によって磁化率効果が異なり針の径に差が生じる現象が知られている[4]．今回使用したカテーテルでも同様の現象が確認され，見かけ上，径の太い部分と細い部分が常に存在した．しかし，全体のカテーテルの視認性はほぼ良好で操作の障害とはならなかった．さらにメッシュ構造部の改良により良好な視認性が得られる可能性がある．

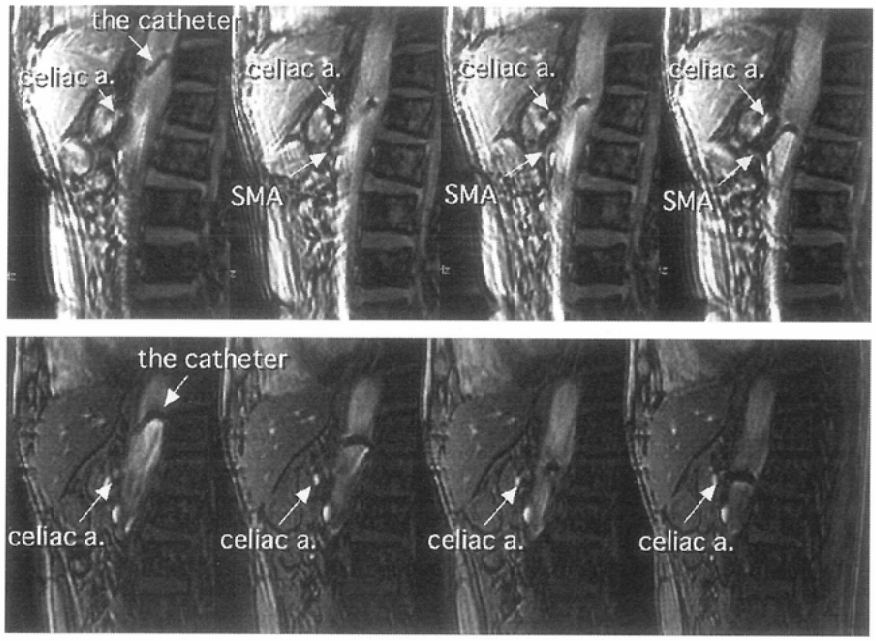

Fig.3　Passive tracking was performed in the aorta of a patient. The catheter could be introduced to SMA (A) and celiac artery (B).
B: These images were acquired at about one image / 2 seconds.

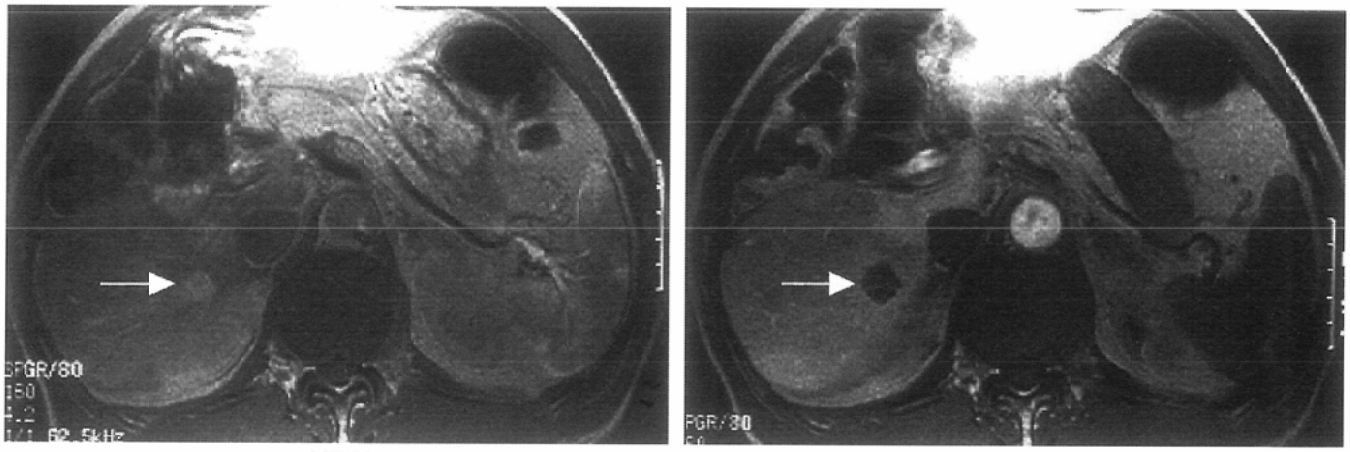

Fig.4　MRHA and MRAP of the patient were performed. MRHA and MRAP showed a hepatocellular carcinoma at posterior segment in the liver (white arrow).

撮像は高速gradient echo法で行った．画像表示速度は1画像，撮像時間約2秒，再構成時間(再構成から表示までの時間)0.5秒であったが，カテーテル操作には十分な即時性が得られた．

血管モデルでは，カテーテルと血管のコントラストを良好にするためGd造影剤を用いた．実際の患者では，TEを短くし主にin-flow効果により血管内を高信号としてカテーテルとのコントラストをつけるようにした．カテーテルの視認性は患者の大動脈内でも良好であった．このカテーテルの掛け替えにより，MRHA・MRAPが1本のカテーテルでMR室と血管造影室の1回の移動のみで撮像が可能であった．

passive trackingにより大動脈内でのカテーテル操作が可能であり，主要分枝への挿入は可能と考えられた．この結果より，MRガイド下血管内手技が臨床応用可能であることを確認した．この研究は文部省科学研究費補助金(08671016)を受けた．

文　献

1) Bakker CJ, Hoogeveen RM, Hurtak WF, et al: MR-guided endovascular interventions: susceptibility-based catheter and near-real-time imaging technique. Radiology, 202: 273-276, 1997
2) 荒木　力，島津典子，青木茂樹，他：磁気診断装置に適応する非強磁性医療器具の研究開発－生検用穿刺針ならびにカテーテル．INNERVISION　12：24，1997
3) 青木茂樹，南部敦史，荒木拓次，他：0.2T open型MRにおけるactive MR tracking systemの基礎的検討－Interventional MRにおけるリアルタイム位置確認法．日本医放会誌　57：877-879，1997
4) Lewin JS, Duerk JL, Jain VR, et al: Needle localization in MR-guided biopsy and aspiration: effects of field strength, sequence design, and magnetic field orientation. AJR 166: 1337-1345, 1996