The University of Osaka
Institutional Knowledge Archive

Title	胸郭出口症候群に対する血管造影体位の検討
Author(s)	山下, 康行; 新里, 仁哲; 畑中, 義夫 他
Citation	日本医学放射線学会雑誌. 1989, 49(10), p. 1253-1257
Version Type	VoR
URL	https://hdl.handle.net/11094/19948
rights	
Note	

The University of Osaka Institutional Knowledge Archive : OUKA

https://ir.library.osaka-u.ac.jp/

The University of Osaka

日本医放会誌：49（10），1253—1257，1989（平1）

胸郭出口症候群に対する血管造影体位の検討

熊本大学放射線科
山下　康行　　新里　仁哲　　畑中　義美　　西東　龍一
仏坂　博正　　馬場　祐之　　高橋　睦正

（平成元年5月16日受付）
（平成元年6月14日最終原稿受付）

Angiographic Positions for Thoracic Outlet Syndrome

Yasuyuki Yamashita, Jintetsu Shinzato, Yoshimi Hatanaka, Ryuiti Saito,
Hiromasa Bussaka, Hiroyuki Baba and Mutsumasa Takahashi
Department of Radiology, Kumamoto University School of Medicine

Research Code No. : 508.4

Key Words : Thoracic outlet syndrome, Angiography, Position for angiography

Thirty four patients (18 males and 16 females, 54 lesions) with thoracic outlet syndrome (TOS) were studied with conventional angiography. Angiography in the supine position did not confirm subclavian artery compression in 43.4% of patients. Lordotic position or upright position was useful for demonstration of subclavian artery compression in patients who did not show any findings in conventional techniques.

はじめに

胸郭出口症候群（TOS）は鎖骨と斜角筋群，第一肋骨，頚肋などの圧迫によって起こる神経，血管圧迫症候群である[1]．その診断には様々な自覚症状に加えてAdson，Wright，Edenなどの脈管圧迫テストを行い，圧迫部位の補助診断法として血管造影，腕神経叢造影などが行なわれてきた[2]．しかし従来の血管造影法では脈管圧迫テスト陽性でも所見を認めないことも多く，最近では血管造影の意義は次第に薄らぎつつあった．

我々はこれまで行なってきたTOSの血管造影をretrospectiveに検討するとともに最近行なっている叉腔位撮影および立位撮影の有用性について検討した．

対象ならびに方法

1983年3月より1988年9月までに熊本大学，国立熊本病院放射線科で血管造影を行なったTOSの患者34名（男性18名，女性16名，年齢13～58歳），54病変（右側のみ4例，左側のみ10例，両側20例）について検討した．全例（54病変）肩こり，痛み，しびれなどを訴え，理学的に血管圧迫テスト陽性でTOSと臨床的に診断されている．

血管造影はSeldinger法で鼡径部より鎖骨下動脈造影行い，通常位，ストレス位（大多数がWright位，一部症例でAdson位追加）を全例に行なった．所見の乏しい症例ではさらに以下の体位を追加した．臥位で脈管テスト陽性例ではストレスをかけた状態で撮影を叉腔位方向（lordotic view）で撮影を行なった（8例）．立位あるいは坐位のみで脈管テスト陽性例において透視台で立位撮影を行なった（6例）．

結　果

各体位での所見をまとめたものがTable 1である．通常位で所見を認めたものは1病変（1.9%）

Table 1 Summary of Angiographic Findings

Degree of Stenosis	Positions of Angiography			
	Neutral (n=54)	Stress (n=54)	Lordotic with Stress (n=8)	Upright with Stress (n=6)
0	53	23	1	0
—20%	0	10	3	0
20—70%	1	12	2	1
70%—	0	4	1	3
100%	0	5	1	2

であった．ストレス位では20%以上の狭窄を21病変（39.6%）に認め，5病変で完全閉塞を認めたが，22病変（41.5%）では無所見であった．さらに叉腔位を追加した8病変では所見に変化なかったもの4病変，新たに出現したもの2病変，狭窄が増強されて描出されたもの2病変であった．立位を行なった6病変では所見に変化なかったもの0，新たに出現したもの3病変，狭窄が増強されたもの3病変であった．

症　例

症例1．31歳男性．両側胸郭出口症候群（Fig. 1）

主訴：肩から上肢にかけての痛み．左側に著明であった．両側とも Moley，Wright test 陽性．

a．左鎖骨下動脈造影，仰臥位通常位

b．左鎖骨下動脈造影，仰臥位 Wright 位

左鎖骨下動脈には異常は認めない．

c．左鎖骨下動脈造影，立位 Wright 位

左鎖骨下動脈には鎖骨遠位部で著明な狭窄を認める．

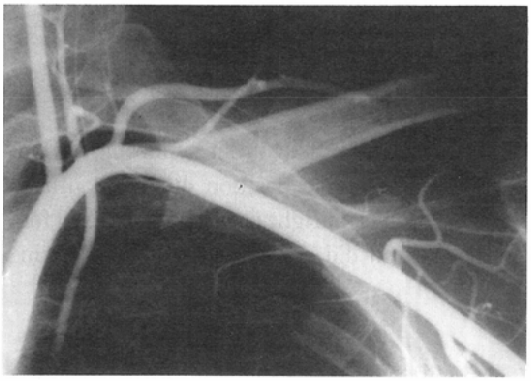

a

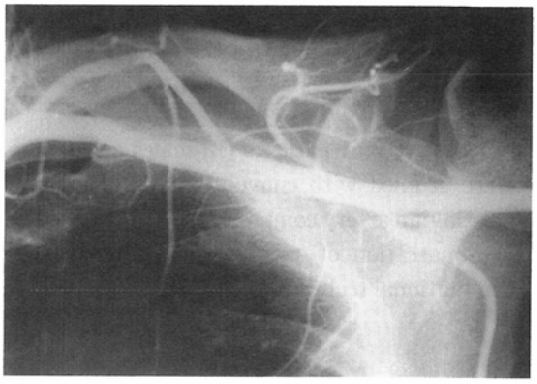

b

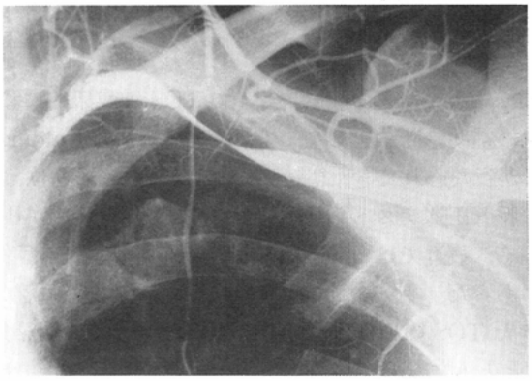

c

Fig. 1 A 31-year-old bilateral man with thoracic outlet syndrome.
a) Left subclavian arteriogram with supine, neutral position and b) supine, Wright position do not show arterial compression.
c) Left subclavian arteriogram with upright, Wright position reveals marked arterial compression at the distal portion of the clavicle.

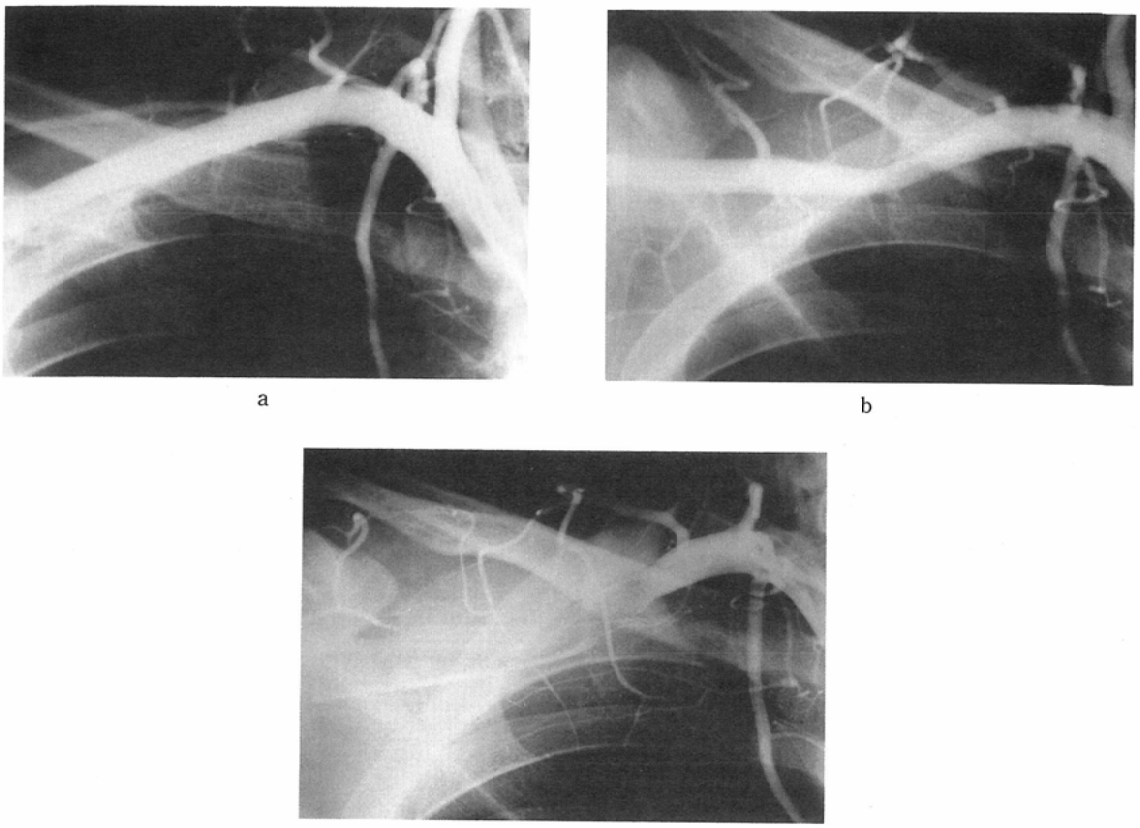

Fig. 2　A 17-year-old man with bilateral thoracic outlet syndrome.
a) Right subclavian arteriogram with supine, neutral position does not show arterial compression. b) Right subclavian arteriogram with supine, Wright position reveals slight arterial compression at the distal portion of the clavicle. c) Right subclavian arteriogram with upright, Wright position reveals complete obstruction of the artery.

症例2．17歳男性．両側胸郭出口症候群(Fig. 2)

主訴：肩から上肢にかけてのしびれ，痛み．両側ともMoley，Wright test陽性．

a．右鎖骨下動脈造影，仰臥位通常位

左鎖骨下動脈には異常は認めない．

b．右鎖骨下動脈造影，仰臥位Wright位

左鎖骨下動脈には鎖骨遠位部に軽度の狭窄を認める．

c．右鎖骨下動脈造影，立位Wright位

左鎖骨下動脈は肋鎖間隙で完全閉塞を認める．

症例3．33歳男性．左側胸郭出口症候群(Fig. 3)

症状：両肩の鈍痛，左手のしびれ．左側Wright test陽性（臥位でも陽性）

a．左鎖骨下動脈造影，仰臥位通常位

b．右鎖骨下動脈造影，仰臥位Wright位

左鎖骨下動脈には異常は認めない．

c．右鎖骨下動脈造影，仰臥位Wright位

叉腔位撮影

左鎖骨下動脈には鎖骨近位部に約50％の狭窄を認める．

考　察

胸郭出口における神経，血管圧迫のメカニズムはまだ必ずしも明確ではない．解剖学的に狭い間隙を神経，血管が走行しこの間隙が個体の体型や，筋肉の発達程度，異常索状物や骨の奇形などにより狭窄を受け様々な症状を起こすと考えられてい

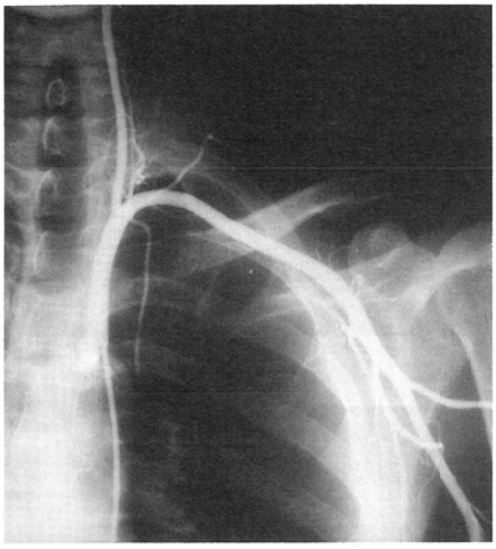

a

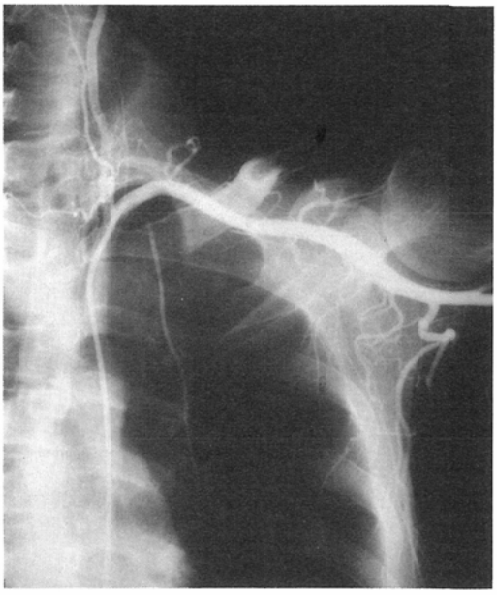

b

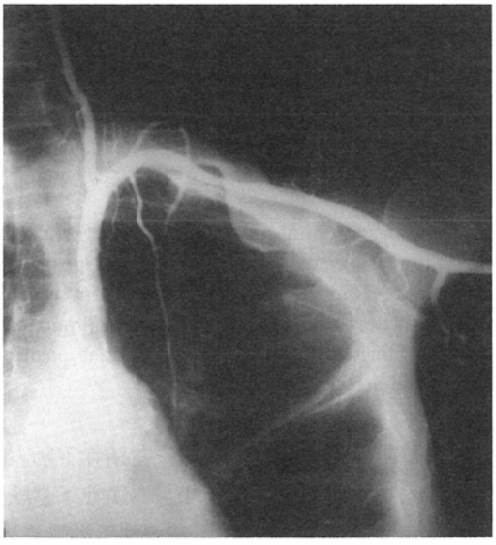

c

Fig. 3 A 33-year-old man with thoracic outlet syndrome.
a) Left subclavian arteriogram with supine, neutral position and b) supine, Wright position do not show arterial compression.
c) Left subclavian arteriogram with upright, lordotic position demonstrates about 50% stenosis at the proximal portion of the clavicle.

る．圧迫部位としては斜角三角部，肋鎖間隙部，鳥口突起下部に分類されるが頻度的には前二者が大部分である．両側性に圧迫が存在することも多い．

TOS では圧迫部位確定のため鎖骨下動脈造影は診断に欠かせないが，通常の撮影法では有所見率は低率であった．これは症状の発現には shoulder girdle の重さや，筋肉の緊張が関与している

ためであり，臥位では症状が消失してしまうためと考えられる．立位撮影の有効性はLang[3]やBenzianら[4]によって報告されているが，手技が煩雑なため必ずしもルーチンに行なわれているとはいい難い．

TOSの診断に坐位でIVDSA法を行なう方法が報告されている[5)6)]．IVDSA法は外来レベルでのスクリーニング法としてはきわめて有用と考えられるが，狭窄の程度が軽い場合や骨との詳細な関係を見たい場合にはやはり通常の血管造影が必要であろう．またIVDSA法では健側の静脈から造影剤を注入するため両側性の場合の診断は困難である．

撮影体位は脈管圧迫テストで最も所見がでる体位が有用であるが，前後方向に血管が圧迫されている例では圧迫テスト陽性にもかかわらず所見がでにくい．このような例では叉腔位撮影が有効である．臥位でどうしても所見を認めない場合は立位撮影が診断には必須であろう．

まとめ

胸郭出口症候群の血管造影について報告した．通常の臥位の撮影で所見を認めない場合には叉腔位撮影，立位撮影が有用であった．

稿を終えるに当たり多大のご援助を頂きました熊本大学整形外科教室高木克公教授，国立熊本病院整形外科小田光義先生に深く感謝致します．

文　献

1) Peet RM: Thoracic outlet syndrome: Evaluation of a therapeutic exercise program. Proc Staff Meet Mayo Clinic 31: 281, 1956
2) 立石昭夫：胸郭出口症候群の診断と治療，日整会誌，54: 817—827, 1980
3) Lang EK: Arteriographic diagnosis of the thoracic outlet syndrome. Radiology 84: 296—302, 1965
4) Benzian SR, Mainzer F: Errect arteriography—Its use in the toracic outlet syndrome. Radiology 111: 275—277, 1974
5) 水口和夫，小林伸行，玉岡紅一，他：胸郭出口症候群のDSA，臨床放射線，30: 165—168, 1985
6) 似鳥俊明，蜂屋順一，是永建雄，他：Sitting intravenous digital subtraction angiography—胸郭出口症候群への応用—，臨床放射線，30: 633—636, 1985