The University of Osaka
Institutional Knowledge Archive

Title	胸腺のCT像-第1編 : 正常像-
Author(s)	西原, 真美子
Citation	日本医学放射線学会雑誌. 1987, 47(6), p. 799-803
Version Type	VoR
URL	https://hdl.handle.net/11094/19980
rights	
Note	

The University of Osaka Institutional Knowledge Archive : OUKA

https://ir.library.osaka-u.ac.jp/

The University of Osaka

日本医放会誌：47（6），799—803，1987（昭62）

胸腺のCT像

—第1編：正常像—

新潟大学医学部放射線医学教室（主任：酒井邦夫教授）
西　原　真　美　子

（昭和61年7月31日受付）
（昭和61年11月12日最終原稿受付）

CT of the Thymus

—I. CT Image of the Normal Thymus—

Mamiko Nishihara
Department of Radiology, Niigata University School of Medicine
(Director: Prof. Kunio Sakai)

Research Code No. : 506.1

Key Words : Thymus, Computed tomography, Normal anatomy

Chest CT scans of 89 patients aged from 3 months to 80 years were analysed retrospectively with special attention to the thymus. All patients were considered to have normal thymus. Results obtained were as follows.

1) The thymus under 20 years of age was demonstrated as a soft tissue density mass. Parenchymal fatty infiltration was absent or minimal in this age group. Parenchymal atrophy and fatty infiltration of the thymus began after 20 years old and increased gradually with aging. After age 40, almost all of the thymic parenchyma were replaced by fat. Therefore, a soft tissue density mass in the anterior mediastinum seems to be abnormal in patients older than 40 years.

2) In younger patients CT configuration of the normal thymus was quite variable. Lateral contour of the normal thymus, however, was usually smooth. Focal bulging was not seen in our series.

I. 緒　　言

縦隔の診断におけるCTの有用性は既に周知のとおりである．しかしながら胸腺については，年齢や全身状態等によりその形態が著しく変化するため，CT上の正常胸腺の形態に関する報告は極めて少ない．そこで著者は正常胸腺のCT像について，年齢による影響も含めて検討したので報告する．

II. 対象および方法

対象は1980年4月より1985年12月までの間に，新潟大学医学部付属病院放射線科において胸部CT検査を受けた症例で，前縦隔には病変がないと考えられる89例である．CT検査を行った理由は胸郭変形・心大血管疾患等である．年齢は生後3カ月の乳児から80歳にわたっている．

使用機種はGE社製CT/T8800でスライス厚1.0cm，スキャン時間7.5秒である．若年者の一部の症例を除いて，60%DIPコンレイによる造影CTが行われている．

III. 結　　果

1. 胸腺の大きさの年齢による変化

胸腺は前縦隔において心大血管の前方に存在し，その大きさは通常大動脈弓のレベルから心基部のレベルで最大となる．しかし胸腺の大きさおよびその内部構造は，年齢により著しく異なっている．そこで著者は正常胸腺のCT像を，大きさ

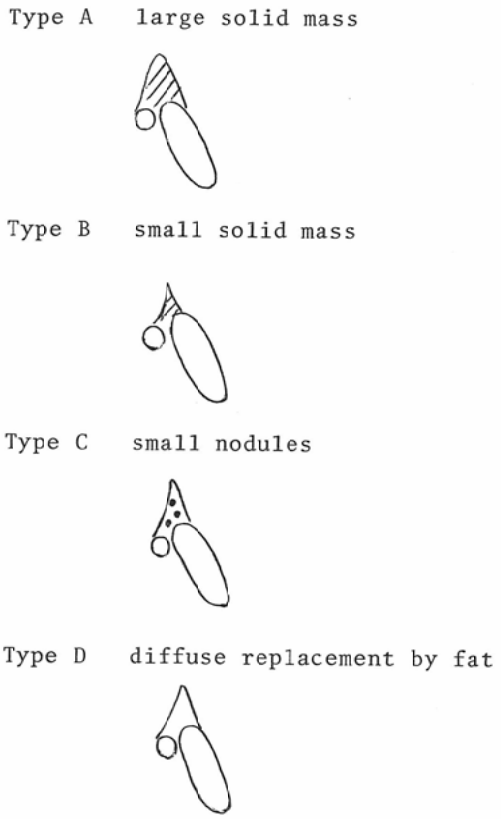

Fig. 1 Classification of CT images of normal thymus.

が最大にみえるスライスでの形状により次の4つのパターンに分類した（Fig. 1）．すなわち，

A）大腫瘤型：前縦隔に大血管（上行大動脈＋上大静脈）の径よりも大きな充実性腫瘤として認められる（Fig. 2）．

B）小腫瘤型：充実性腫瘤として認められるがその大きさは比較的小さい（Fig. 3）．

C）小結節型：前縦隔脂肪組織の中に小結節状・点状ないし索状影として認められる（Fig. 4a, b）．

D）脂肪組織置換型：胸腺は全て脂肪組織に置換されており，実質構造が認められない(Fig. 5)．

正常胸腺89例を上記のパターンに分類した結果はTable 1に示すとおりである．20歳以下の22例では，全例がType AまたはType Bであり，いずれも前縦隔に充実性腫瘤として認められている．心大血管の外側にまで大きく膨隆しているもの

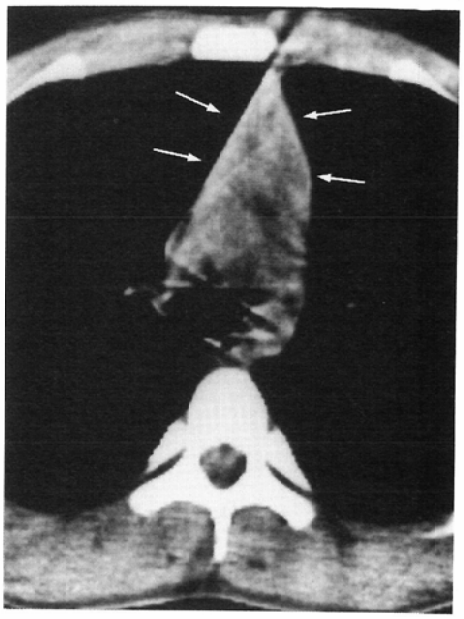

Fig. 2 15-year-old boy, large arrowhead-shaped thymus (arrows).

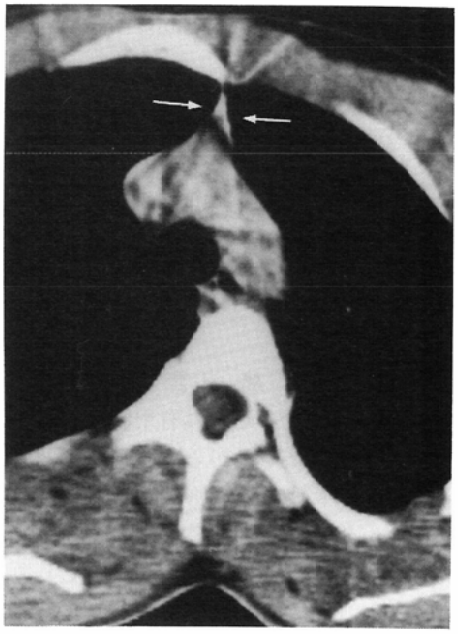

Fig. 3 16-year-old boy, small arrowhead-shaped thymus (arrows).

が2例みられたが，いずれも10歳以下の症例であった．20歳台・30歳台で充実性腫瘤として認められたものは，それぞれ4/9, 2/10である．40歳以

4a

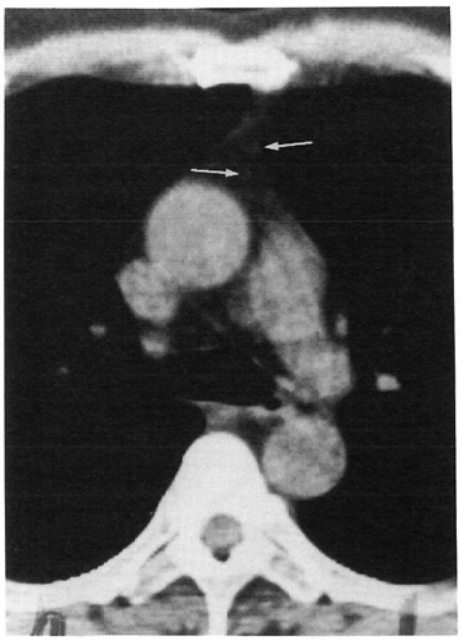

4b

Fig. 4 a. 26-year-old male, small nodular structure (arrow) in the anterior mediastinum. b. 56-year-old male, punctate thymic tissue (arrows).

Fig. 5 59-year-old male, diffuse replacement of thymic parenchyma by fat.

上の48例では，40歳台の1例に Type B がみられたのみで，他は全て Type C または Type D であった．

Table 1 Age and CT patterns of normal thymus

Age group (yrs old)	No. cases	CT patterns of thymus			
		A. large mass	B. small mass	C. small nodules	D. diffuse replacement by fat
0- 9	12	11	1	0	0
10-19	10	8	2	0	0
20-29	9	1	3	4	1
30-39	10	0	2	8	0
40-	48	0	1	22	25
Total	89	19	9	34	26

2. 未成年者における胸腺の形態

充実性腫瘤として一括した胸腺の CT 像も，詳細に観察するとその形態は様々である．そこで未成年者（20歳以下）の胸腺22例を対象として，大きさが最大にみえるスライスでの CT 上の形態を検討した結果，次の4型に分類するのが適当と考えられた．すなわち，

1) I 型（腎臓型）：胸腺は丸味を帯びて肺側に

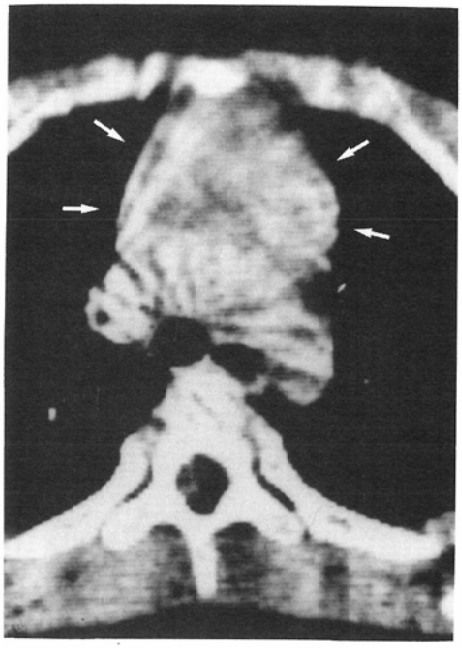

Fig. 6 10-year-old boy, normal thymus, kidney type (arrows).

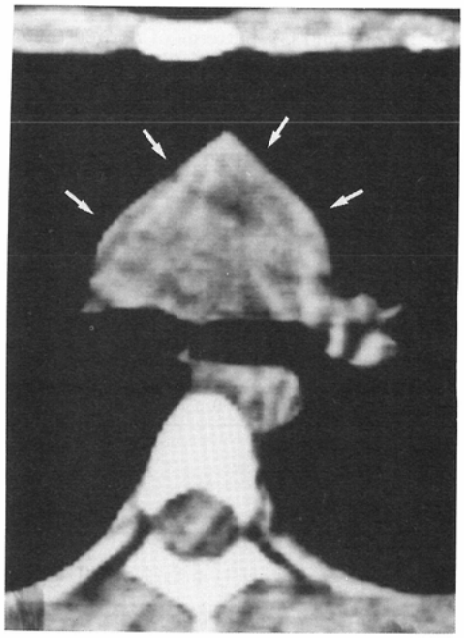

Fig. 7 7-year-old boy, normal thymus, flat type (arrows).

膨隆しており，全体として腎臓の形を思わせる (Fig. 6).

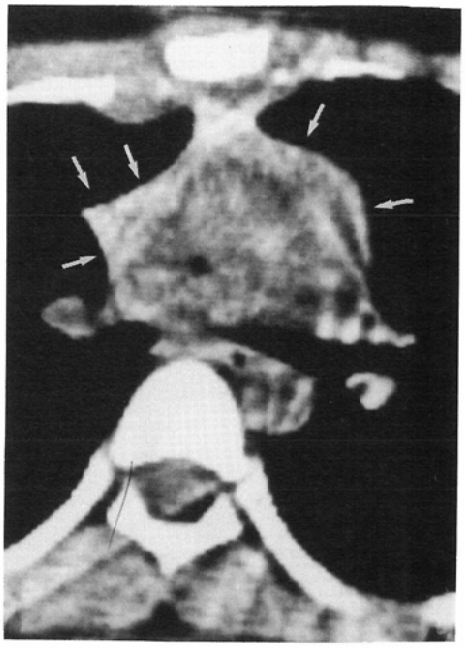

Fig. 8 11-year-old boy, normal thymus, sail type (arrows).

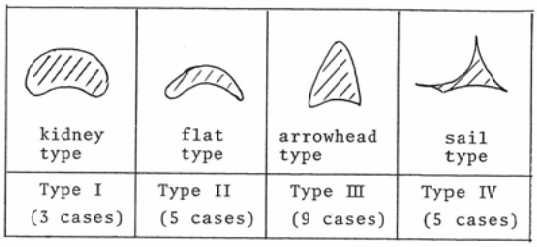

Fig. 9 Configuration of normal thymus under 20 years old.

2) II型（平坦型）：I型に比較して全体として扁平なもの (Fig. 7).

3) III型（矢頭型）：I，II型に比較して前後径が長く矢頭状を呈する (Fig. 2).

4) IV型（帆型）：胸腺の一部が鋭く肺側に突出し，帆状を呈する (Fig. 8).

未成年者22例の胸腺形態は，I型3例，II型5例，III型9例，IV型5例であった (Fig. 9).

IV. 考　察

胸腺は発生学的には第3鰓溝に由来し，胸郭内に下降し心大血管の前方に位置する．上方は甲状腺下極，下方は第4肋骨に至る範囲に存在する．胸腺の重量は思春期に最大となり，以後次第に退

縮し，脂肪組織に置換されていく[1]．

CTによる観察では小児期では前縦隔に充実性腫瘤として認められ，20歳台・30歳台では胸腺の退縮とともに脂肪組織が混入し，40歳以後では胸腺の遺残組織がごくわずかに小結節状ないし点状の陰影として認められるが，全くの脂肪組織のみとなることが報告されている[2)~5)]．

我々の検討でも，20歳以下では前縦隔に充実性腫瘤として認められたが，10歳台後半の症例ではわずかに脂肪組織の混入がみられ，20歳台・30歳台では脂肪組織の混入がみられる症例の数もまたその程度も強くなっていた．40歳台以後では1例を除いて，退縮した胸腺遺残組織を認めるか脂肪組織のみとなっていた．胸腺の生理学的な変化に合致するものと考えられる．

胸腺の大きさは同一年齢でも個人差が大きいので，大きさのみによって異常か否か判定することは困難である[2)~7)]．しかし40歳以後で前縦隔に充実性腫瘤として認められる場合は，何らかの異常を疑ってよいと考えられる．なお前縦隔脂肪組織の中に小結節状陰影として認められる場合は前縦隔リンパ節との鑑別が問題となる．基礎疾患の有無を十分に把握しておくことが必要である．

正常胸腺の辺縁形態は，ドーム状に丸味を帯びたり，線状に鋭く肺側に突出することはあっても，部分的に腫瘤状等突出するものは認められなかった．中田ら[6)]，Heibengら[7)]が述べているように，辺縁の平滑さが失なわれ，凹凸を示す場合には，異常と考えてよいと思われる．

V．結　語

(1) 生後3ヵ月の乳児から80歳までの89例の正常胸腺のCT像について検討し，大きさと内部構造の観点から4型すなわち大腫瘤型，小腫瘤型，小結節型および脂肪組織置換型に分類した．

(2) 20歳以下では前縦隔に充実性腫瘤として認められ，10歳台後半よりわずかに脂肪組織による置換が始まり，40歳以後では小結節状の胸腺遺残組織を認めるか脂肪組織のみとなる．

(3) 未成年者において充実性腫瘤として認められる正常胸腺の形態は，腎臓型，平坦型，矢頭型および帆型の4型に分類された．正常胸腺の辺縁は平滑であり，凹凸を示すことはない．

文　献

1) Rosai J, Levine GD: Tumor of the thymus. In: Atlas of tumor pathology, 2nd series, fascicle 13. 1—21, 1976, Armed Forces Institute of Pathology, Washington DC
2) Moore AV, Korobkin M, Olanow W, Heaston DK, Ram PC, Dunnick NR, Silverman PM: Age-related changes in the thymus gland: CT-Pathologic correlation. Am J Roentgenol 141: 241—246, 1983
3) Baron RL, Lee JKT, Sagel SSM, Peterson RR: Computed tomography of the normal thymus. Radiology 142: 121—125, 1982
4) Francis IR, Glazer GM, Bookstein FL, Gross BH: The thymus: Reexamination of age-related changes in size and shape. Am J Roentgenol 145: 249—254, 1985
5) 鈴木正行，高島　力，伊藤　広，北川清秀，上村良一，亀山富明，蒲田敏文，小林昭彦，高守正治，渡辺洋宇：重症筋無力症の胸部CT，日本胸部臨床，44：534—539，1985
6) 中田美保子，宮本裕二，横田保光，坂崎富夫山下正人，天野友子，久礼文雄，宮崎忠芳，西口弘恭，村上晃一：小児の胸腺のCT所見，臨床放射線，31：55—58，1986
7) Heiberg E, Wolverson MK, Sundaram M, Nouri S: Normal thymus: CT characteristics in subjects under age 20. Am J Roentgenol 138: 491—494, 1982