The University of Osaka
Institutional Knowledge Archive

Title	経左上腕動脈的腹部血管造影法の臨床的有用性に関する検討
Author(s)	武藤, 晴臣; 松岡, 俊一; 太田, 岳樹 他
Citation	日本医学放射線学会雑誌. 1996, 56(12), p. 846-854
Version Type	VoR
URL	https://hdl.handle.net/11094/19985
rights	
Note	

The University of Osaka Institutional Knowledge Archive : OUKA

https://ir.library.osaka-u.ac.jp/

The University of Osaka

経左上腕動脈的腹部血管造影法の臨床的有用性に関する検討

武藤　晴臣　　松岡　俊一*　　太田　岳樹　　吉信　　尚　　早坂　正和
斎藤　　勉　　田中　良明　　大坪　毅人**　　山田　明義**　　高崎　　健**

日本大学医学部放射線医学教室　　*同第3内科　　**東京女子医大消化器病センター

Clinical Usefulness of Trans-brachial Angiography for Abdominal Diseases

Haruomi Mutou, Shunichi Matsuoka*, Takaki Ota, Hisashi Yoshinobu, Masakazu Hayasaka, Tsutomu Saito, Yoshiaki Tanaka, Taketo Otubo**, Akiyoshi Yamada** and Takeshi Takasaki**

Trans-brachial angiography for abdominal disease has several advantages for the patient. For example, the patient can walk immediately following angiography and can return home or eat in the sitting position after examination. We performed trans-brachial angiography on 451 cases of abdominal disease from June 1992 to March 1995. The purpose of performing angiography in 215 of these cases was examination only, while that in the remaining 236 cases was embolization of liver tumor. Four hundred and five cases were used for the study of safety and accuracy, and the remaining 46 cases as well as another 51 cases of trans-femoral angiography were used for the study of technical difficulty. Based on these experiences, we have concluded that trans-brachial angiography for abdominal disease is highly useful, safe and accurate, and can provide significant advantages for patients requiring abdominal angiography.

Research Code No. : *517.4*

Key words : *Abdominal angiography, Transbrachial arteriography*

Received Jul. 5, 1995; revision accepted Mar. 19, 1996

Department of Radiology, Nihon Univercity School of Medicine
*Department of Internal Medicine, Nihon Univercity School of Medicine
** Institute of Gastroenterology, Tokyo Women's Medical College

はじめに

血管造影検査において被検者が最も苦痛に感じるのは，検査後の安静である．筆者らはこのベッド上の安静から解放することを目的として，左上腕動脈経由の腹部血管造影を施行し，所期の目的を達することができた．上腕動脈から腹部の血管造影を施行すること自体は，必要に応じすでに施行されているものであるが，この手技を第1選択として施行している施設はほとんど見られない．本稿ではその手技の紹介，操作手技の難易度，合併症につき検討を加えた．その結果，安全性を含めて本法を第1選択とすることは，被検者にとって極めて有意義であると考えられたので報告する．

対象および方法

1．対象

検査法が普及するためには操作の簡便性，確実性，安全性が重要な要素となる．安全性を確認するためにはある程度の症例数と，合併症の経過追求が必要である．また，操作手技の難易度は同じ装置で，同一検査医が，同じような症例を，ほぼ同数，極めて近い期間で施行していないと比較できない．これらの点を考慮して，合併症などの安全性の検討は複数医師が施行した駿河台日大病院の症例で行った(以下，A群)．その内訳はTable 1に示した．操作の難易度に関しては，東京女子医大消化器病センターでの平成6年1月から平成7年3月までの筆者施行症例のみを対象とした(以下，B群)．その背景因子はTable 2(A)，(B)に示した．

A群の症例の内訳はTable 1(A)のごとく，原発性肝癌288例，転移性肝癌7例，その他の肝疾患23例，胆道・胆嚢疾患29例，膵疾患25例，消化管疾患12例，腎・副腎疾患5例，その他16例の合計405例である．これら症例のうち，外来検査として施行し，検査後帰宅あるいは紹介病院へ帰院した症例は65例，入院して施行した症例は337例である．さらに外来症例のうち，25例は他院入院で塞栓術も施行している．

B群の症例の内訳は，上腕動脈経由で検査のみの症例17例，塞栓術も施行した症例29例，大腿動脈経由で検査のみの症例20例，塞栓術も施行した症例31例の97例である．対

Table 1　Cases of trans-brachial angiography for abdominal disease (Group A)

A. No. of Cases

Diseases	Purpose	No. of Cases		Total
		In Hospital	Out patients	
Hepatoma	Examination	70	20	90
	Embolization	177	21	198
Liver Metastasis	Examination	4	0	4
	Embolization	1	2	3
Other Hepatic Diseases	Examination	20	3	23
	Embolization	0	0	0
Biliary Diseases	Examination	19	6	25
	Embolization	3	1	4
Pancreatic Disease	Examination	15	10	25
	Embolization	0	0	0
Gastro-intestinal Disease	Examination	11	0	11
	Embolization	0	1	1
Renal & Adrenal Disease	Examination	3	2	5
	Embolization	0	0	0
Other Disease	Examination	13	2	15
	Embolization	1	0	1
Sub total	Examination	155	43	198
	Embolization	182	25	207
Total		337	68	405
Puncture impossible		1	0	1

B. Back ground

Sex

Sex	Male	Female	Total
Trans-brachial	305	100	405

Ages

Ages	-20	21-40	41-60	61-80	81-	Total
Trans-brachial	1	14	164	222	4	405
Puncture impossible	1	0	0	0	0	1

象疾患の疾患別内訳は原発性肝癌92例，胆嚢癌2例，膵頭部癌3例である．

2．方法

1)使用器材

現在筆者らが使用している主な器材をTable 3に示した．これらのうち，主に使用しているカテーテルはクリニカルサプライ社の協力で開発され，きわめて抗血栓性に優れているTherdica coat[1),2)]を施したFansac 2 (Fig.1)およびメディキット社と共同で開発した5Fのロングテーパーカテーテルである．なお，Fansac 2が完成するまではラヂフォーカスのコブラ型のカテーテルを使用していた．

ガイドワイヤーはラヂフォーカスの0.035"，155cmのものである．

その他にmicro catheter，ラヂフォーカスの0.016"のangleタイプのものを使用している．

イントロデューサーは5Fサイズ，5cmのハッピーキャスである．なお，この他にstearable cathere用に開発された先端転向器および専用

Table 2　Cases of trans-brachial angiography and trans-femoral angiography for study of comparison of difficulty (Group B)

A. No. of Cases

Course	Diseases	Purpose	No. of Cases		Total
			In Hospital	Out patients	
Trans-Brachial	Hepatoma	Examination	14	1	15
		Embolization	21	8	29
	Pancreatic Cancer	Examination	1	0	1
		Embolization	0	0	0
	Gall Bladder Ca.	Examination	1	0	1
	Sub Total	Embolization	16	1	17
		Examination	21	8	29
Trans-Femoral	Hepatoma	Embolization	14	3	17
		Examination	24	7	31
	Pancreatic Cancer	Embolization	2	0	2
	Gall Bladder Ca.	Examination	0	1	1
	Sub Total	Embolization	16	4	20
		Examination	24	7	31
	Total				97

B. Back ground

Sex

Sex	Male	Female	Total
Trans-brachial	36	10	46
Trans-femoral	40	11	51

Ages

Ages	-20	21-40	41-60	61-80	81-	Total
Trans-brachial	0	1	18	25	2	46
Trans-femoral	0	1	25	24	1	51

Technique

Technique	Selective Angiography	Super-selective Angiography	Sub phrenic artery	Bronchial artery
Trans-brachial	2	44	2	1
Trans-femoral	0	51	4(2)*	0

* 2 of 4 cases was changed the course from brachial artery to femoral artery.

Table 3 Tools and materials

Catheter

Name of Catheter	Size (French)	Length (cm)	Company
Fansac 2	5	100	Clinical Supply
Long Taper	5	110	Medi-Kit
Micro Felet	3	150	COOK

Guide Wire

Name of Guide Wire	Size (inches)	Length (cm)	Company
Radifocus Angle	0.035	158	TERUMO
Radifocus Angle	0.016	188	TERUMO
Deflect Wire	0.037	110	HANAKO

Puncture Needle

Name of Needle	Size (gauge)	Length (cm)	Company
Happy Cath	19	5	Medi-Kit

Introducer

Name of Introducer	Size (French)	Length (cm)	Company
Introducer	5	11	Medi-Kit

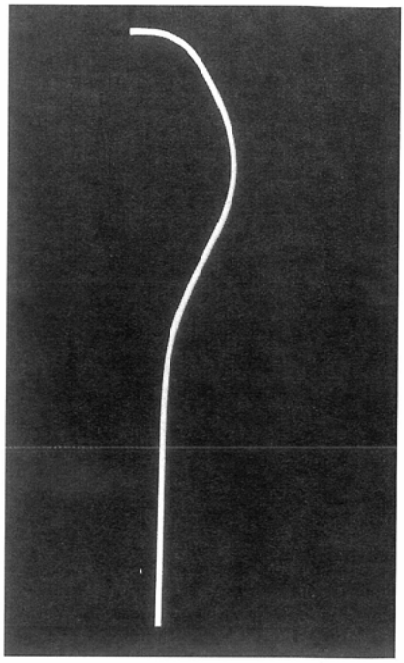

Fig.1 Catheter for trans-brachial angiography for abdominal disease. The shape of the tip of this catheter is of the stretched Cobra type. Its surface was coated "Therdica coat", developed by Clinical Supply Co., Ltd. in Japan. This coating strongly protects against coagula formation on the surface of the catheter.

のガイドワイヤー(ディフレクトワイヤー)を使用することもある.

2)手技

a. 穿刺方法

Fig.2のごとく，左肘関節部の上腕動脈を使用した．穿刺針の穿刺角度は約20度で大腿動脈穿刺よりもかなり寝かせた状態で穿刺し，原則として前壁のみの穿刺を心がけた.

b. 左鎖骨下動脈から下行大動脈への導入方法

自然に下行大動脈へガイドワイヤーが挿入される症例もあるが，大部分の症例では左心室の方へ向かってしまう．転向方法としてはFig.3に示すように，ガイドワイヤー挿入後カテーテルを鎖骨下動脈分岐部より心臓側に少し出し，カテーテル先端を被検者の左後方にできるだけ向ける．この状態でガイドワイヤーの先端のカーブを頭側に向け押し出していくと，いったん大動脈後方の動脈壁にぶつかるような形になり，その後反転して下方に向かう．そのままガイドワイヤーを安定するところまで挿入し，カテーテルを送り込む.

c. カテーテルの操作

カテーテルの操作方法は大腿動脈経由とほぼ同じであるが，施行に当たってはいくつかの注意点がある.

第1点はFig.4に示したが，カテーテルが頭側から下りてくる状態になるために，カテーテルの回転方向がモニター上では左右反対になることである．この点を十分に考慮してカテーテル操作を施行すれば，大腿動脈経由と同等に行える.

第2点は，左鎖骨下動脈から下行大動脈への角度が急峻な症例では，操作中にカテーテルを奥に押し込もうとするとカテーテルが大動脈弓のところで屈曲して心室の方に向かってしまう点である．この場合は透視上，カテーテルを押しているのに先端が抜けてくるので，思い切ってカテーテルを少し抜いて大動脈弓部でのたるみをとるとカテーテルの先端は再び進むようになる.

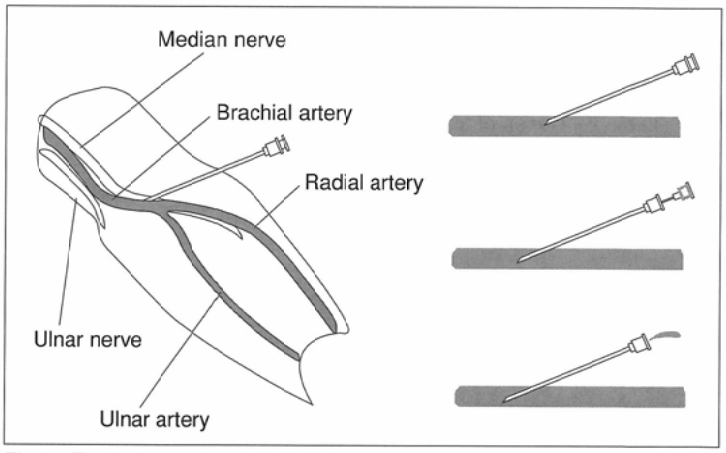

Fig.2 Technique of puncturing brachial artery. The point of puncture is immediately before the bifurcation of the ulnar artery and radial artery. The angle of a needle to the skin is about 20 degrees.

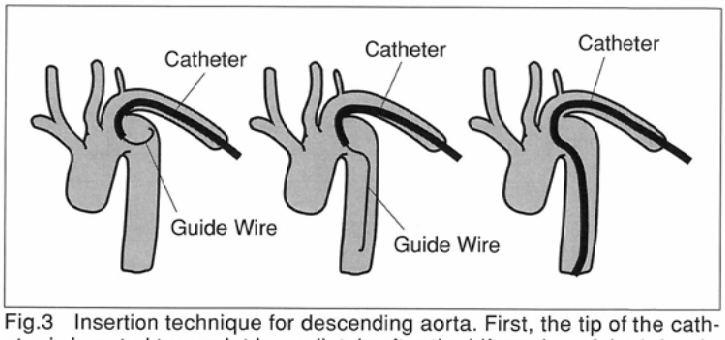

Fig.3 Insertion technique for descending aorta. First, the tip of the catheter is inserted to a point immediately after the bifurcation of the left subclavian artery. The guide wire is inserted more deeply, and when the tip of the guide wire pushes against the back wall of the aorta, the guide wire is pushed more so that it jumps downward. After a guide wire is inserted about 80-100 cm, a catheter can be inserted on the guide wire.

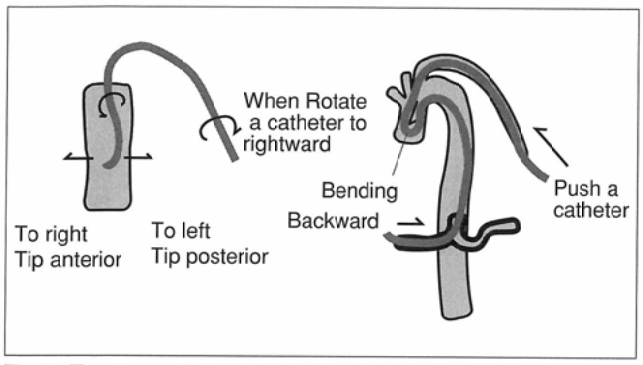

Fig.4　Two types of special technique in trans-brachial angiography for abdominal disease. First, in trans-brachial abdominal angiography, the image of a catheter in TV monitor turns in the opposite direction in which the catheter is rotated. Second, in a patient with severe sclerosis, the catheter can rapidly travel to the ascending aorta where it bends. In such a case, the image on the TV monitor shows that the tip of the catheter moves backwards when the catheter is pushed. To reestablish control over the catheter, it is pulled back a certain distance so as to stretch it.

第3点は，上腕動脈経由の場合，血管が大腿動脈よりも細く，しかも途中で迷入しやすい分枝が多い点である．ガイドワイヤーを送り込むときは，常に先端部の抵抗に気をつけ，多少とも抵抗を感じたら，透視下に確認しながら，ガイドワイヤー先端のカーブを利用して安全に大動脈まで挿入する．この点に関しては大腿動脈経由よりも厳密に行う必要がある．

d．超選択的カテーテル挿入法

筆者らが主に使用している超選択的なカテーテル操作方法は，以下の3種類である．(Fig.5)

1)ガイドワイヤー先行法

選択的に挿入されているカテーテルを介して，ガイドワイヤーを目的とする部位まで選択的に先行させ，その後カテーテルをガイドワイヤーに沿わせて挿入する方法である．

2)二重管法

選択的に挿入されているカテーテルの内腔を通して，マイクロカテーテルを挿入する方法である．

3)直接誘導法

カテーテルをロングテーパーカテーテルに交換し，Steerable catheter用に開発された先端転向器を用いて，選択的に挿入後，カテーテルのトルコン性を利用して方向を変えながら目的部位までカテーテルのみを挿入する方法である．肝亜区域枝および同等の部位までの挿入に適している．

現在，筆者はこれらのうち，ガイドワイヤー先行法と二重管法を主に使用し，必要に応じ直接誘導法を使用している．

e．止血方法

検査終了後，カテーテルを抜去し，イントロデューサーのみを残す．上腕動脈は大腿動脈よりも細く，血栓形成を起こしやすいので，イントロデューサー内の血液を吸引除去し，血栓がないことを確認した後でヘパリン加生食水を注入し，血栓防止を行った上でイントロデューサーを抜去する．この際，血栓が認められれば，イントロデューサー内を血液が楽に吸引できるまで吸引を続け，抜去の際は穿刺部より末梢部分を強く押さえ，中枢側は解放にして血液を一瞬噴出させ，その後止血を行うようにする．止血は用指圧迫により行う．止血後は6つ折りにしたガーゼと3つ折りにしたガーゼを，十字型に交差させた状態で圧迫子を作って当て，その上から弾性絆創膏を十字型に張り，さらに弾性包帯を穿刺部を中心に前腕，上腕それぞれの半分にかかるように巻く．はじめは弾性包帯を強めに巻き，10-15分後に弱めに巻き直す．圧迫は翌朝解除する．

3)検討方法

手技の難易度，確実性を検討する方法として，上腕動脈の穿刺成功率，所要透視時間の比較を行い，また安全性に関する検討のために合併症の発生状況を確認した．

a．上腕動脈穿刺の成功率

上腕動脈経由で血管造影を施行しようとした453例を対象とし，穿刺出来なかった症例数を確認した．

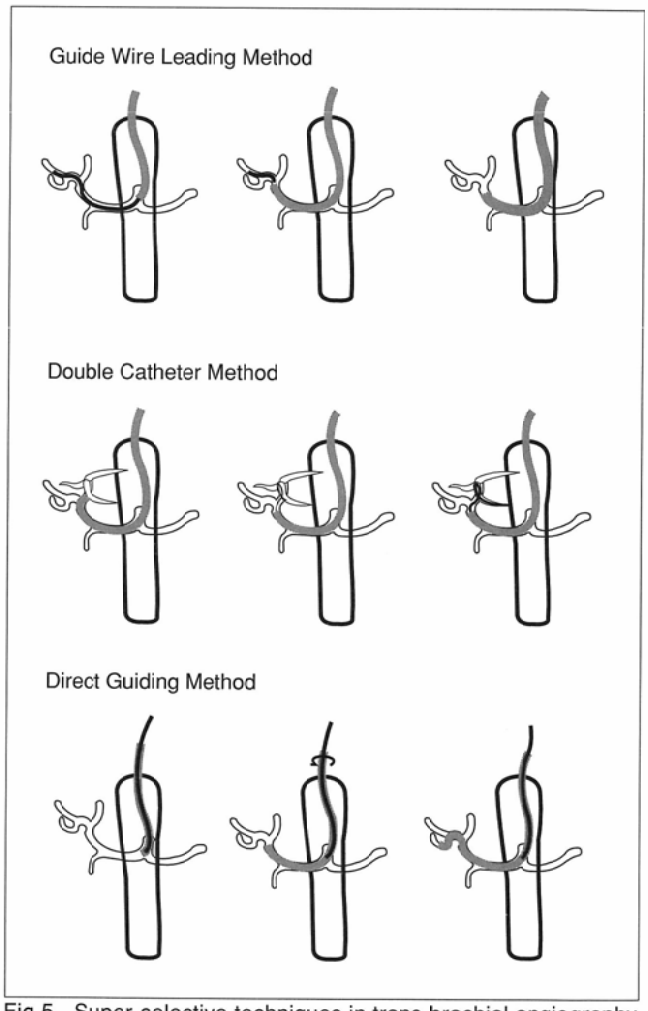

Fig.5　Super-selective techniques in trans-brachial angiography for abdominal disease. First, in the guide wire leading method, the guide wire is inserted through the selective catheter into deeper branches. The selective catheter can then be easily inserted more deeply along the guide wire. Second, in the double catheter method, a small-size catheter, for example, a micro-catheter, is inserted through the selective catheter into deeper branches. The third technique is the direct guiding method using a deflecting guide wire, which was originally developed for a steerable catheter, and a long-tapered catheter with a very soft tip developed by Medikit Co., Ltd. In this technique, the soft-tipped long-tapered catheter is inserted into the first branch of the aorta using the deflecting guide wire, and can then be inserted into deeper branches supported by deflecting guide wire.

b．透視時間の比較

比較する対象の条件を揃えるため，B群を対象とした．方法としては，難易度を端的に表すものとして透視時間の比較を行った．これらの症例の内訳および背景因子はTable 2に示してある．上腕動脈症例と大腿動脈症例の男女比は両者とも約4：1，最も多い年齢は40～80歳，施行した血管造影の内容はほぼ全例に超選択的造影が施行されている．なお，透視時間の比較検討はt検定により行った．

c．同一症例に対する施行回数

上腕動脈は大腿動脈より細いため，大腿動脈に比較して頻回施行が困難であることが予測されたため，同一症例に対しての施行回数を確認した．対象はA群とした．

d．合併症

合併症に関しては，症例数が100例を越えたあたりで検討を行い，比較的発生しやすい以下の10項目に注目することにした．

i.　検査直後の穿刺動脈の拍動不良
ii.　帰室後の上腕動脈の拍動不良
iii.　帰室後の撓骨動脈の拍動不良
iv.　検査直後の血腫形成
v.　帰室後の穿刺部再出血
vi.　手根部の暗紫色(鬱血)
vii.　手根部の蒼白化
　(動脈血の血流不全)
viii.　手根部の疼痛
ix.　手根部の浮腫
x.　手根部のシビレ感

これらの項目をA群で，上腕動脈への穿刺が可能であった405例を対象とし，上腕動脈経由の腹部血管造影を最優先方法として開始した時点から，3カ月単位での変化を検討した．

結　果

1．上腕動脈穿刺の成功率

今回対象とした症例で，上腕動脈への穿刺が不可能であった症例はTable 1(A)に示すごとく，上腕動脈の拍動がまったく触知できなかった20歳の女性1例のみであった．この症例は実際には上腕動脈の穿刺は施行せずに大腿動脈に切り替えている．この症例を含めた穿刺成功率は99.8％(452/453)であるが，上腕動脈の拍動を触知できた症例では100％である．

Table 4　Required fluoroscopy time

Purpose	Examination		Embolization	
Course	Brachial A.	Femoral A.	Brachial A.	Femoral A.
No. of Cases	17	20	28	31
Shortest (min.)	1.6	1.4	3.8	2.6
Longest (min.)	28.2	34.8	46.7	64.2
Mean (min.)	8.9	9.4	18.4	23
Median (min.)	8.3	7.2	17.1	15.3

2．透視時間

透視時間測定の結果はTable 4に示した．上腕動脈経由で検査のみの場合の平均透視時間，最短透視時間，最長透視時間，中央値はそれぞれ8.9分，1.6分，28.2分，8.3分で，大腿動脈の検査のみの場合はそれぞれ9.4分，1.4分，34.8分，7.2分であった．塞栓術も施行した場合は上腕動脈で18.4分，3.8分，46.7分，18.4分で，大腿動脈では23.0分，2.6分，64.2分，15.3分であった．なお，上腕動脈経由で塞栓術も施行した症例で，非常に操作が困難であり108.1分を要した症例が1例あったがこれは除外して計算した．これらの透視時間の比較をグラフ化したのがFig.6である．透視時間で見る限り，上腕動脈群，大腿動脈群の間には5％の危険率で有意の差は認められなかった．したがって，両者の間に難易度の差はないと考えられた．

3．同一症例に対する施行回数

施行回数はTable.5に示した．最も多い症例は7回施行している．2回以上施行した症例数は66例(16.3％)である．2

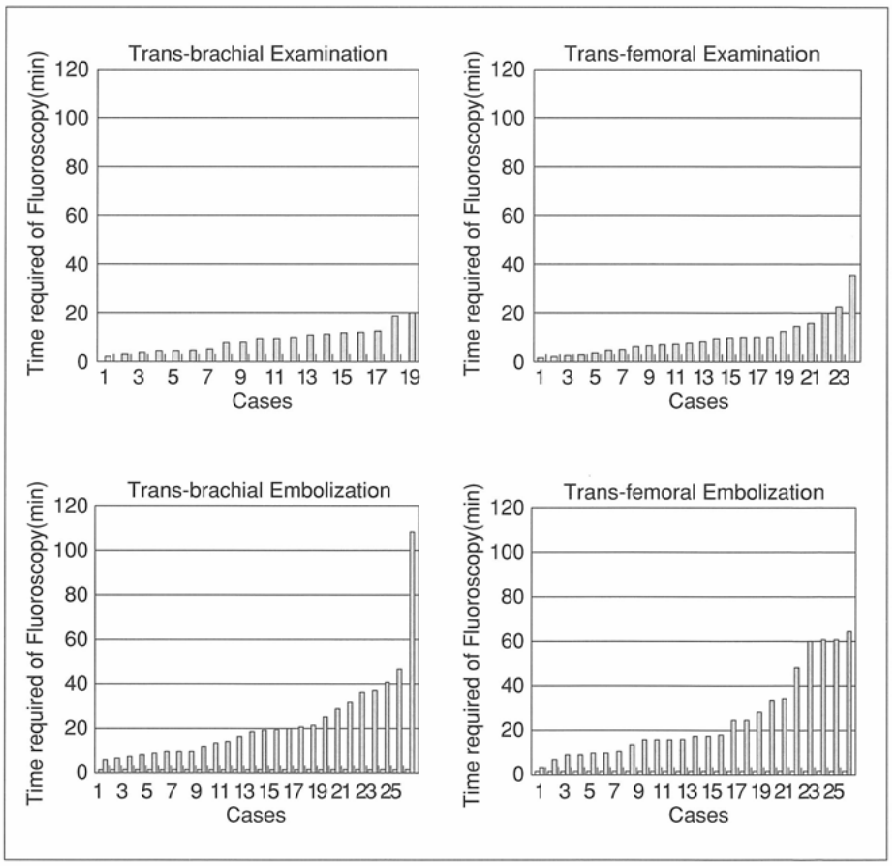

Fig.6　Required fluoroscopy time. In both cases of examination only and with embolization, the time required for fluoroscopy was almost the same. ($p < 0.05$)

Table 5　Frequency of trans-brachial angiography

Frequency	No. of Patients
1	222
2	36
3	19
4	6
5	1
6	3
7	1
Total	288

回以上施行した症例で特に検査に支障を感じる症例は経験しなかった．なお，これらの症例の穿刺部位は，皮膚切開部で2-3mmずれることはあるが，原則として同一部位で行っている．複数回施行症例の施行間隔は症例により1～12カ月であるがバラツキが多いため，間隔に関しての検討は行わなかった．

4．合併症

合併症の種類および各合併症の発生頻度と発生率をTable 6およびFig.7に3カ月単位で経時的に示した．初期の段階で多く見られた合併症は，症例数の増加とともに減少してきている．これらの合併症を穿刺動脈の拍動不良，穿刺動脈の血行不良，穿刺部の出血，検査後の圧迫の影響と思われるものの4群に分けてグラフ化したのがFig.8である．穿刺動脈の拍動不良，血行不良など血流不全によると思われる合併症は，現在使用中の抗血栓性カテーテルが完成した平成5年6月以後減少した．さらに，手根部の疼痛，浮腫，シビレ感など止血後の圧迫による影響かと思われるものも手技に慣れてきた1年目あたりから急激に減少してきた．しかし，研修医も施行するようになった平成6年後半から習熟度の影響があると思われるが，やや増加傾向が見られる．穿刺部の出血はほとんど変化が見られない．

症例供覧

症例1．一般的な動脈塞栓術を施行した症例．(Fig.9)
症例2．左胃動脈から左外側区域枝が分岐している症例．(Fig.10)
症例3．腹腔動脈が閉塞し，上腸間膜動脈から胃十二指腸動脈経由で肝への血流が保たれている症例．(Fig.11)
症例4．前回の他院での大腿動脈経由の血管造影で腹腔動脈の内膜損傷を起こし，総肝動脈への経路が細くなっている症例．(Fig.12)

考　察

筆者らは血管造影施行後のベッド上の安静から，被検者を解放することを最大目的として，左上腕動脈経由の腹部血管造影を開始した．開始する段階で考えた問題点は上腕動脈経由から施行する場合，カテーテルが長くなり，また屈曲部が

Table 6　Complications in trans-brachial angiography for abdominal disease

A. Frequency of Complications

Interval	No. of Cases	Weak Puls. just after exam.	Weak Puls. of Brachial A.	Weak Puls. of Radial A.	Haematoma	Re-bleeding in bed room	Congestion skin color	Ischemic skin color	Pain of hand	Edema of hand	Paralytic feeling
92. 6-92. 8	14	1	1	2	1				4	3	
92. 9-92.11	19	3	4	2		1			6	7	2
92.12-93. 2	13	2	2	2				1	6	3	1
93. 3-93. 5	33			1	4		1	2	2	2	9
93. 6-93. 8	27						1	1	1	4	
93. 9-93.11	52	2			1						1
93.12-94. 2	39					2					
94. 3-94. 5	44										
94. 6-94. 8	49										
94. 9-94.11	49					1				1	2
94.12-95. 3	66	1			1	5	1	1	3	4	8
Total	405	9	7	7	7	9	3	5	22	24	23

B. Rate of Complication(%)

Interval	No. of Cases	Weak Puls. just after exam.	Weak Puls. of Brachial A.	Weak Puls. of Radial A.	Haematoma	Re-bleeding in bed room	Congestion skin color	Ischemic skin color	Pain of hand	Edema of hand	Paralytic feeling
92. 6-92. 8	14	7.1	7.1	14.3	7.1				28.6	21.4	
92. 9-92.11	19	15.8	21.1	10.5		5.3			31.6	36.8	10.5
92.12-93. 2	13	15.4	15.4	15.4				7.7	46.2	23.1	7.7
93. 3-93. 5	33			3.0	12.1		3.0	6.1	6.1	6.1	27.3
93. 6-93. 8	27						3.7	3.7	3.7	14.8	
93. 9-93.11	52	3.8			1.9						1.9
93.12-94. 2	39					5.1					
94. 3-94. 5	44										
94. 6-94. 8	49										
94. 9-94.11	49					2.0				2.0	4.1
94.12-95. 3	66	1.5			1.5	7.6	1.5	1.5	4.5	6.1	12.1
Total	405	2.2	1.7	1.7	1.7	2.2	0.7	1.2	5.4	5.9	5.7

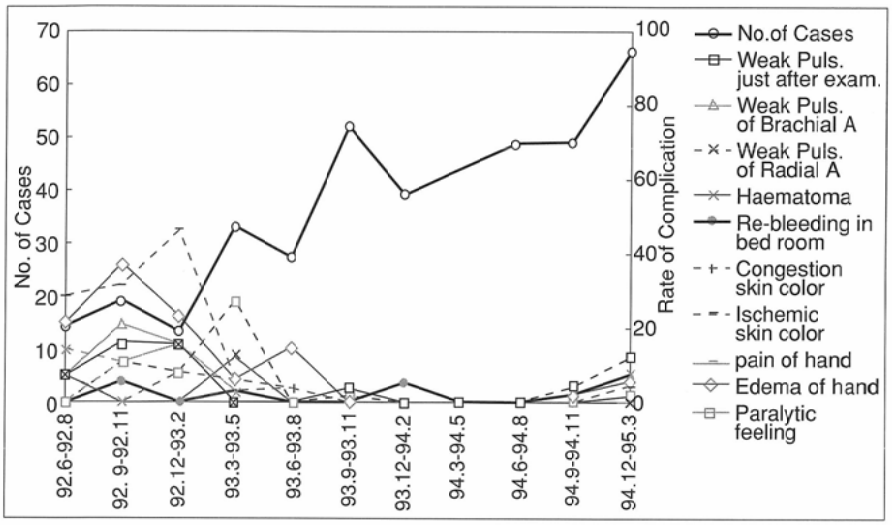

Fig.7 Number and rate of complications

多くなるのでカテーテル操作に支障が出るのではないか．操作性が悪くなることで，透視時間が長くなるのではないか．予期しない合併症が発生するのではないか．操作中は頸動脈の近くにカテーテルが位置するので，カテーテル周囲に付着した血栓による合併症が発生するのではないか．上腕動脈は大腿動脈よりも細いため，血栓ができやすく前腕動脈の阻血を起こすのではないか．などであった．

現在までの筆者の経験では，ベッド上の安静からの解放という点では，全例目的を達することができた．その結果，血管造影直後も歩行，洗面所の使用，座位での食事が可能となり，また，検査のみの場合は外来検査として血管造影を施行することも可能になった．操作性に関しても，大腿動脈経由と同等に施行できた．しかし，下横隔膜動脈の選択に際し，上腕動脈では不可能で，大腿動脈から可能であった症例が2例あり，現在カテーテルの形状などを検討している段階である．この点に関しては工藤ら[3]は気管支動脈，肋間動脈，副腎動脈，腰動脈の選択が困難である旨報告しており，大動脈から直接分岐する細い血管の造影にやや困難さが認められるようである．手技の難易度を反映する透視時間に関しては，大腿動脈経由と上腕動脈経由で有意の差は見られず，特に上腕動脈経由は技術的に困難であるという結果は得られなかった．合併症に関しては，抗血栓性のFansac 2カテーテル[1),2)]が完成するまでは穿刺動脈の血栓形成から発症すると思われる血流不全による軽度の手根部の疼痛，浮腫，シビレ感などの一過性の合併症が多く見られたが，カテーテルの完成後はほとんど見られなくなっている．また，合併症の発生頻度は，研修医が実施し始めてから再び軽度の上昇傾向を示しているが，これは手技の習熟で解決し得るものと考えている．なお，はじめに危惧した脳血管へ血栓が飛ぶ合併症は，現在まで1例も経験していない．この合併症に関しては，Gagliardiら[4)]が腋窩動脈および上腕動脈経由の血管造影では中枢神経系の合併症が多い．従って，腹部，下肢を目的とした動脈造影は鼠経部から施行すべきだと述べている．この論文の上腕動脈経由の症例を見ると111

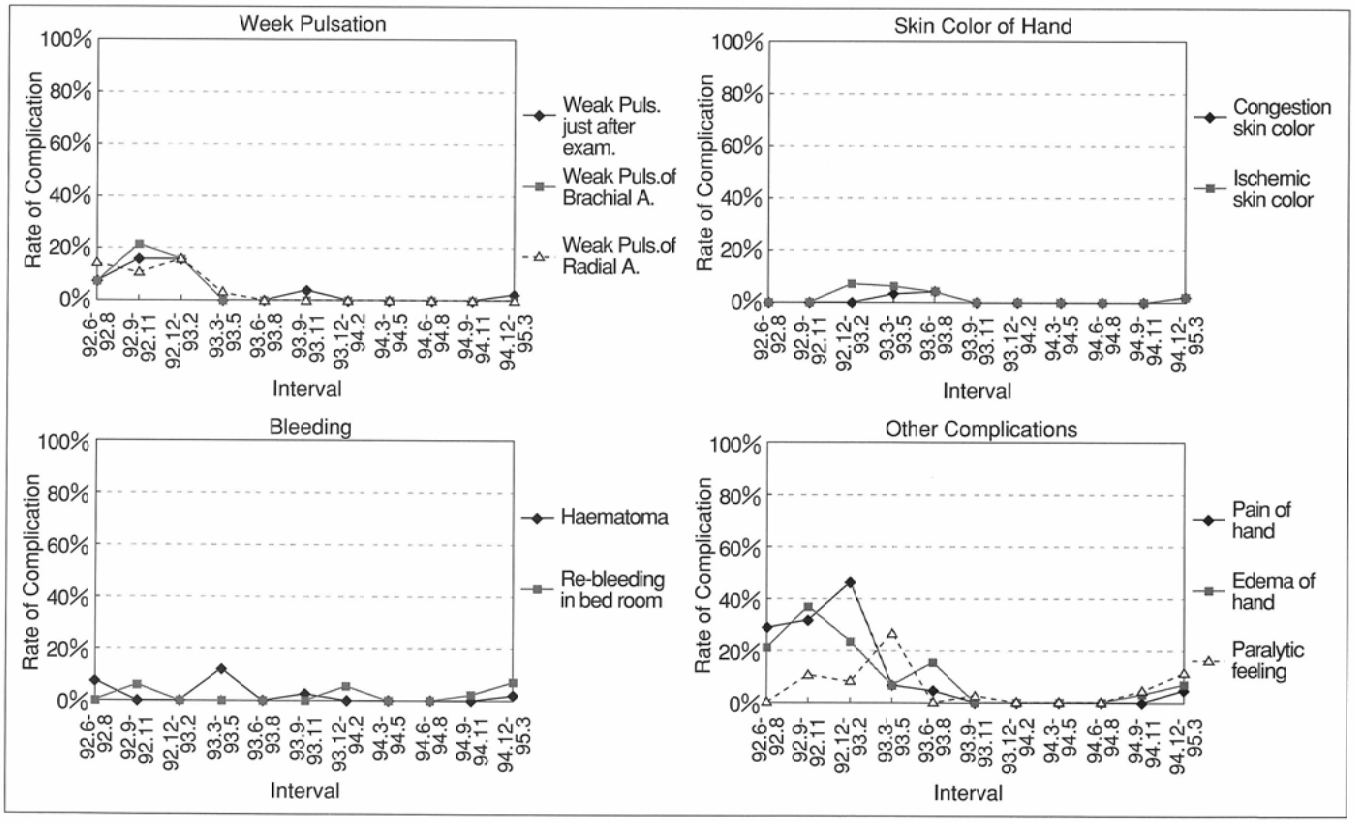

Fig.8 Rate for each complications group

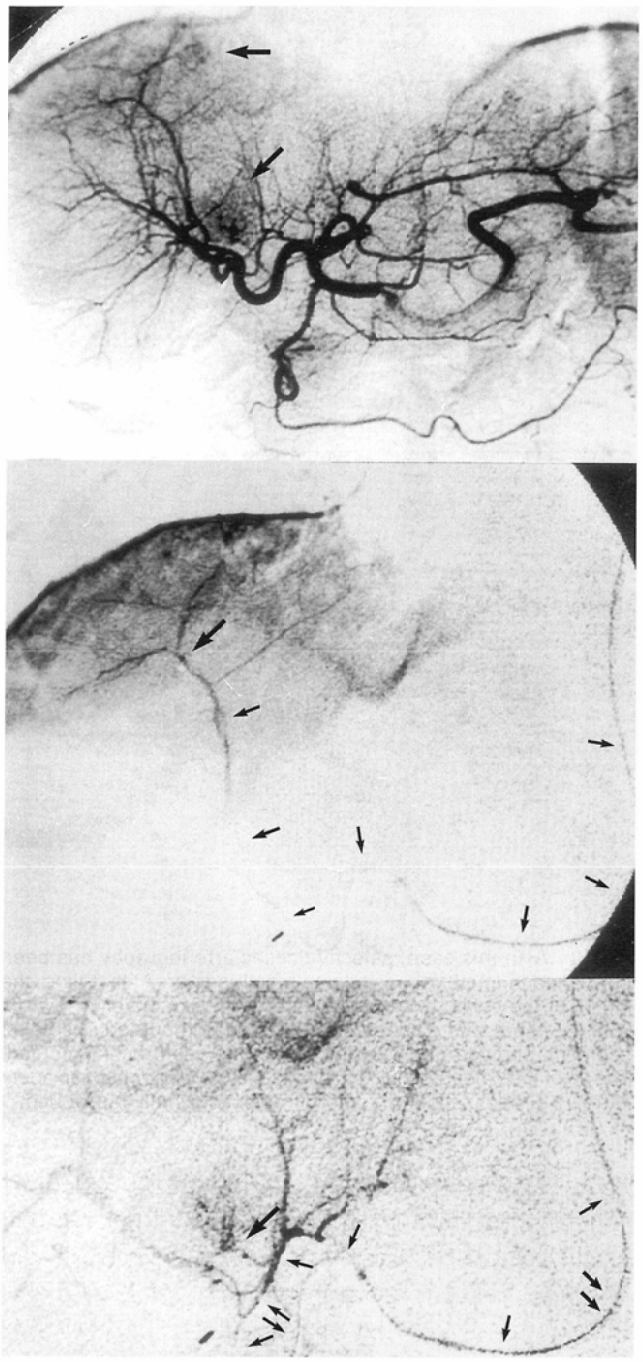

Fig.9　General method of embolization for hepatoma. A) Celiac arteriography shows two tumors in the liver. (big arrows) B) The tip of the catheter is inserted to a branch of the anterior superior segmental artery (big arrow) for embolization of the first tumor. C) The tip of the catheter is inserted to the branch of caudal lobe artery (big arrow) for the embolozation of the second tumor. The catheter is shown by small arrows.

例であり，そのうち，右上腕動脈を使用したのが71例で，比較的安全な左よりも多い．しかも使用しているカテーテルは従来の抗血栓性に乏しく，側孔の多いPig Tailである．この2点がこのような合併症の多発を来したのではないかと思われる．筆者らはこの事態を避けるために，抗血栓性の材質を使用した側孔のないカテーテルを使用し，腕頭動脈のように脳動脈と直接的関係が少ない左上腕動脈を使用した．結果的に中枢神経系への合併症は現在のところ皆無

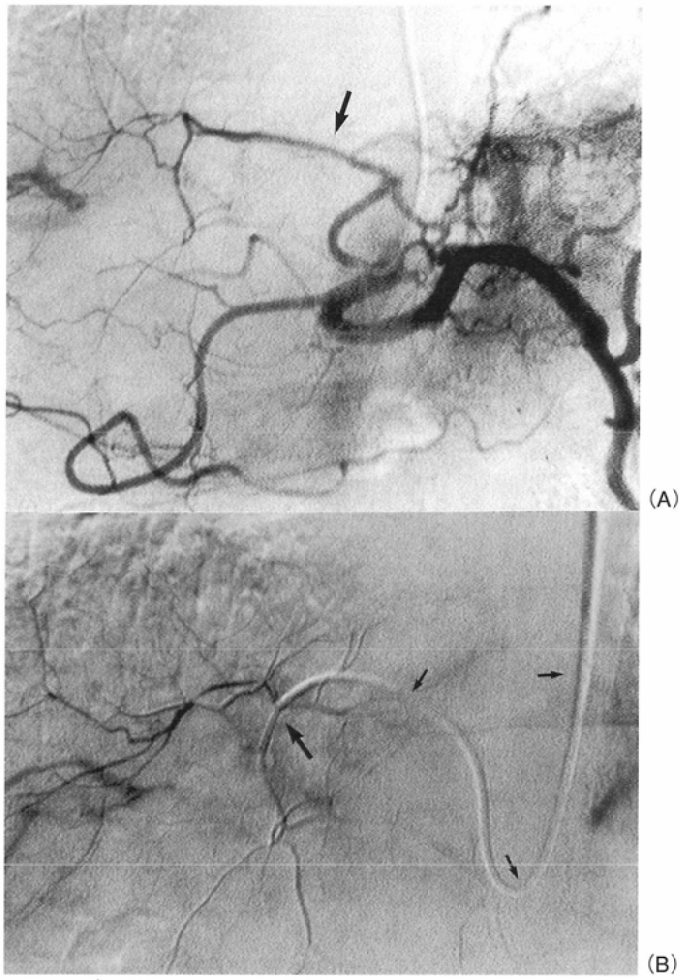

Fig.10　A) In this case, the left lateral segmental artery branched from the left gastric artery. B) Super-selective left hepatic arteriography was performed via the left gastric artery using the guide wire leading method. The tip of the catheter (Fansac 2) is shown by the big arrow. The cathter is shown by small arrows.

に抑えることに成功している．また，安田ら[5]はロングシースを使用することで手技の簡便化が図れるとしているが，筆者はまだその必要性を感じたことはない．

以上より，筆者らは腹部血管造影を左上腕動脈経由で施行することは，安全性から見ても，被検者の負担の軽減の面から見ても，さらに血管造影の各種の手技上の問題から見ても，普及する価値のある方法と考えている．しかし，この方法は頸動脈の近くを経由する方法で，大腿動脈経由に比較して危険性が大きくなるのは否定できない．その点を十分に考慮しながら，熟練した指導医の下で十分に研修を積み，実施に当たっては大腿動脈経由よりも細心の注意を怠らないことが必要であると考えている．

結　語

筆者らは，腹部の血管造影を左上腕動脈経由で施行することで，検査後の被検者をベッド上の安静から解放することができた．これによる合併症も大きなものはなく，いずれも1日程度で解消した．以上の点から経左上腕動脈経由の血管造影は，腹部疾患に対しても第1選択の手技として

(A)

(B)

Fig.11 One of the cases of the super-selective embolization. A) The celiac artery of this case was obstructed. B) The catheter was inserted to the right hepatic artery (big arrow) via the inferior pancreatico-duodenal artery (small arrows).

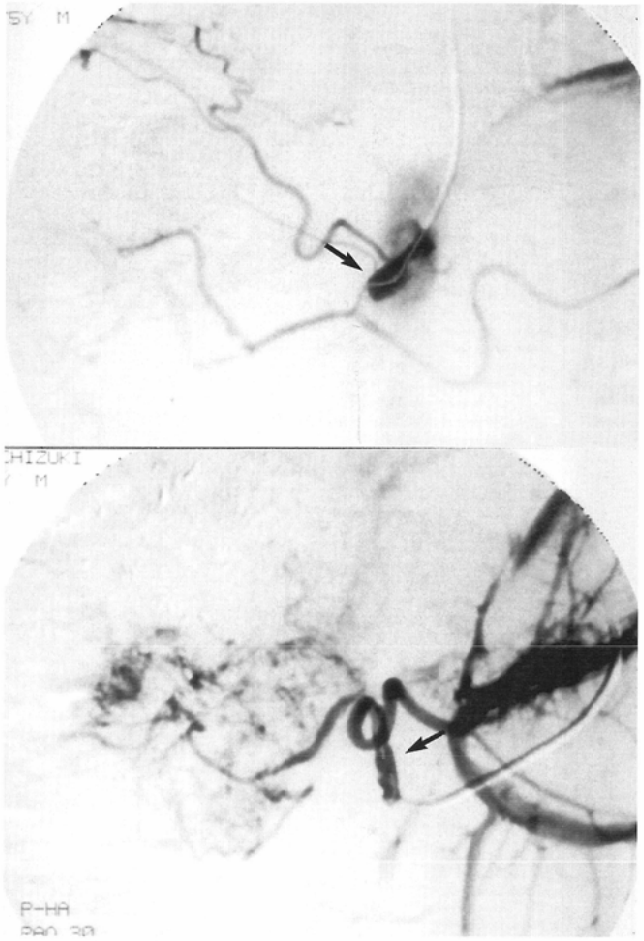

(A)

(B)

Fig.12 A) In this case, selective celiac arteriography has been performed in another hospital one month earlier. At that time, the intima of the celiac artery was injured by the catheter (arrow). B) Since the tumor was rather larger and had spread in several segment, angiography was performed by trans-brachial method. The tip of the catheter could be inserted to the proper hepatic artery (arrow). Embolization of tumors was successfully performed.

十分施行可能であることが判明した．いまだいくつかの解決すべき点が残ってはいるが，被検者の負担が軽いことを考慮した場合，大腿動脈経由よりも有意義な方法であるとの結論が得られた．

（本論分の要旨は第45回日本医学放射線学会で報告された．）

要約

腹部血管造影施行後に，被検者をベッド上の安静から解放し，検査の負担を軽減することを目的として，451例に対し左上腕動脈経由の血管造影を第1選択の手技として採用した．対象となった全症例で大腿動脈経由の血管造影と同等の検査，治療を行うことが可能であり，本法の実用性が確認された．さらに手技の難易度，確実性，安全性の比較検討を上記の上腕動脈経由の症例のうちの46例と，ほぼ同時期に施行された大腿動脈経由51例に対して行い，これらの点でも上腕動脈経由の腹部血管造影は，遜色のないものであることが確認された．手技の紹介，安全性確認のための合併症の問題，難易度，確実性確認のための透視時間の比較の3点を中心に報告した．

文　献

1) 高安幸夫，楢崎勝弘，大川智久，他：材料表面の親水・疎水型ミクロドメイン構造による抗血栓性カテーテルの生体内長期留置実験：日本医放会誌　53：262，臨時増刊，1993
2) 高安幸夫：カテーテルの進歩と臨床応用　7．留置用カテーテル：Innervision　9：81，1994
3) 工藤　祥，岸川　高，松本俊一，他：上腕動脈経由のDSA，－413例の臨床的有用性と安全性の検討－：日本医放会誌　48：1197-1203，1988
4) Gagliarde JM, Batt M, Avril G, et al: Neurologic Complications of Axillary and Brachial Catheter Arteriography in Atherosclerotic Patients: Predictive Factors: Annals of Vascular Surgery 4: 546-549, 1990
5) 安田鋭介，熊田　卓，中野　哲，他：経上腕動脈性選択的腹部血管造影法の有用性：日独医報　36：225-238，1990