The University of Osaka
Institutional Knowledge Archive

Title	経皮的レーザー血管形成術
Author(s)	竹川, 鉦一
Citation	日本医学放射線学会雑誌. 1992, 52(3), p. 268-278
Version Type	VoR
URL	https://hdl.handle.net/11094/20020
rights	
Note	

The University of Osaka Institutional Knowledge Archive : OUKA

https://ir.library.osaka-u.ac.jp/

The University of Osaka

日本医放会誌：52（3），268—278，1992（平4）

＜特別講演＞
第49回総会（1990年4月）

経皮的レーザー血管形成術

弘前大学医学部放射線医学部教室
竹　川　　鉦　一

（平成4年1月9日受付）

Percutaneous Transluminal Laser Angioplasty

Shoichi Takekawa
Department of Radiology, Hirosaki University School of Medicine

Research Code No. : 508.9

Key Words : Percutaneous transluminal laser angioplasty, Vascular endoscopy, Laser angioplasty

Percutaneous transluminal laser angioplasty (PTLA) has been carried out on 63 peripheral arterial occlusive lesions in 43 patients.

Most patients complained of intermittent claudication.

The sites of lesions are the iliac artery (28 lesions or 44.4%), the femoropopliteal artery (30 lesions or 47.6%), and the below knee artery (5 lesions or 8.0%).

There are 54 lesions (85.7%) that showed over 70% stenosis, with 19 of them complete occlusions (30.2%).

Out of 63 lesions, 16 lesions or 25.4% had occlusions of over 10 cm.

A Nd:YAG laser (1.06 μm, continuous wave) was used for the vaporization of atheromatous plaque and old thrombus. The laser was irradiated by increments of 1 to 2 seconds at 80W using the non-contact method, at 10—25W using the contact method with a ceramic tip and at 10—15W with a bare laser fiber. Balloon dilatation was then utilized.

The initial success rate was 85.7%.

The 5 year cumulative patency rate after PTLA is 88.4% in total cases, 88.7% in the iliac artery, 86.1% in the femoropopliteal artery, and 100% in the below knee artery.

The 5 year cumulative patency rate for stenosis of the iliac artery is 91.0%, and it is 92% for stenosis of the femoropopliteal artery, and 81% for occlusion of the femoropopliteal artery.

PTLA seems to have improved the cumulative patency rate when compared with that of conventional PTA.

はじめに

閉塞性動脈疾患（ASO）の治療法には外科的方法，経皮的血管形成術（PTA），atherectomy，血栓溶解療法，metallic stent などがあり，可能であれば出来るだけ低侵襲性の治療法が選択されている．

Dotter らおよび Gruentzig らによる PTA は ASO の経皮的治療の道を開いた．PTA は低侵襲性であり，血行再建術に貢献[1]しているが，術後2～3年の再発率[2)~4)]は20～36%であり，高度狭窄の場合 PTA の実施が困難なこともある．

これらの欠点を改善すべくレーザーの応用が研

Fig. 1 Holes in the atherosclerotic aortic wall created by laser irradiation. The aortic wall in normal saline at 37℃ was irradiated by laser at a distance of 0.5cm and at 80W for 12～16 seconds until the wall started to be vaporized. Holes measured about 2mm in diameter in average.

Fig. 2 Apparatus of laser (made by Olympus Optical Co. Ltd.) This is a fun-cooled apparatus. The maximum power is 50W. The output of laser is stable even at low wattage.

究され，レーザーの動脈硬化性粥腫蒸散効果を応用した臨床報告が1984年にGinsburgら，Geschwindら，Choyらによってなされた．

我々はレーザーの動脈壁蒸散効果の基礎実験の後1985年に臨床応用[5)6)]を始めたので，主として臨床結果について報告する．

I. レーザーの種類

基礎実験の結果我々は連続波Nd：YAGレー

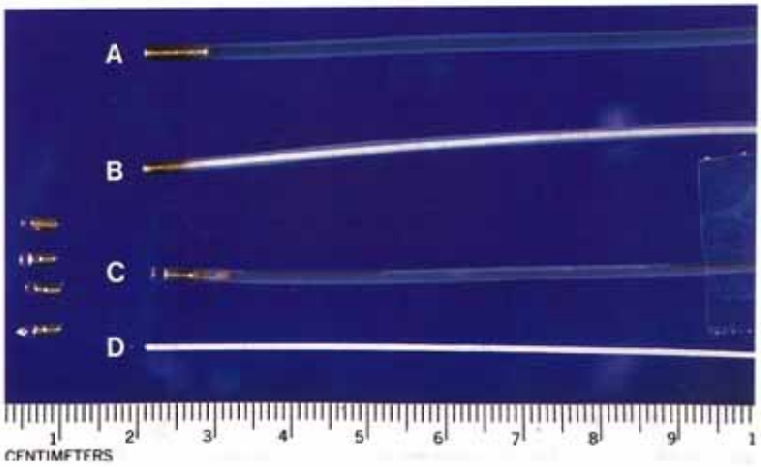

Fig. 3 Laser probes and ceramic tips

A：laser probe, 2.2mm in diameter (Top probe), B：laser probe, 1.8mm in diameter (Second probe), C：laser probe with a ceramic tip (3rd probe), D：bare laser fiber, 0.8mm in diameter (bottom fiber). There are various shapes and designs for the ceramic tips (left row).

ザー（波長1.06μm）を臨床に応用した．

II．レーザーの動脈壁焼灼効果

1．非接触照射法

37℃生理的食塩水中の動脈硬化壁へ距離5 mm，出力80W で Nd：YAG レーザーを照射し，蒸散を認めた瞬間にレーザー照射を中止すると，最大直値2mm の穴[6]が作られた（Fig. 1）．

血液中でレーザーを照射（非接触法）すると血液が凝固しレーザーのエネルギーは対象物へ到達しなかった．

2．接触照射法

A．Bare fiber による照射

Bare fiber を使用しレーザーを照射すると，蒸散される動脈壁の容積はレーザーのエネルギー（ジュール）に相関して増加する．

B．セラミック・チップによる照射

セラミック・チップを使用し，動脈壁へレーザー照射を行うと蒸散される動脈壁の容積はレーザーのエネルギーと可成り良く相関して増加する．セラミック・チップの場合蒸散される容積は動脈硬化壁の方が正常動脈壁よりも大である．

III．レーザーの基本的効果

レーザーの基本的効果には熱作用，光力学作用，光化学作用，電磁界作用などが認められている（Fisher[7]）．

IV．レーザー装置

Nd：YAG レーザー装置は当初水冷式，最大出力120W のオリンパス社製 MYL-1, MYL-2, Cooper 社製 Molectron 8000などを使用したが，その後オリンパス社製空冷式（最大出力50W）研究機[8]を用いた（Fig. 2）．

V．レーザーファイバー

レーザープローブは当初コア径0.6mm，被覆外径0.9mm の光ファイバーが入ったテフロン管であり，プローブの外径は2.2mm であった．

その後コア径0.4mm，被覆外径0.8mm の光

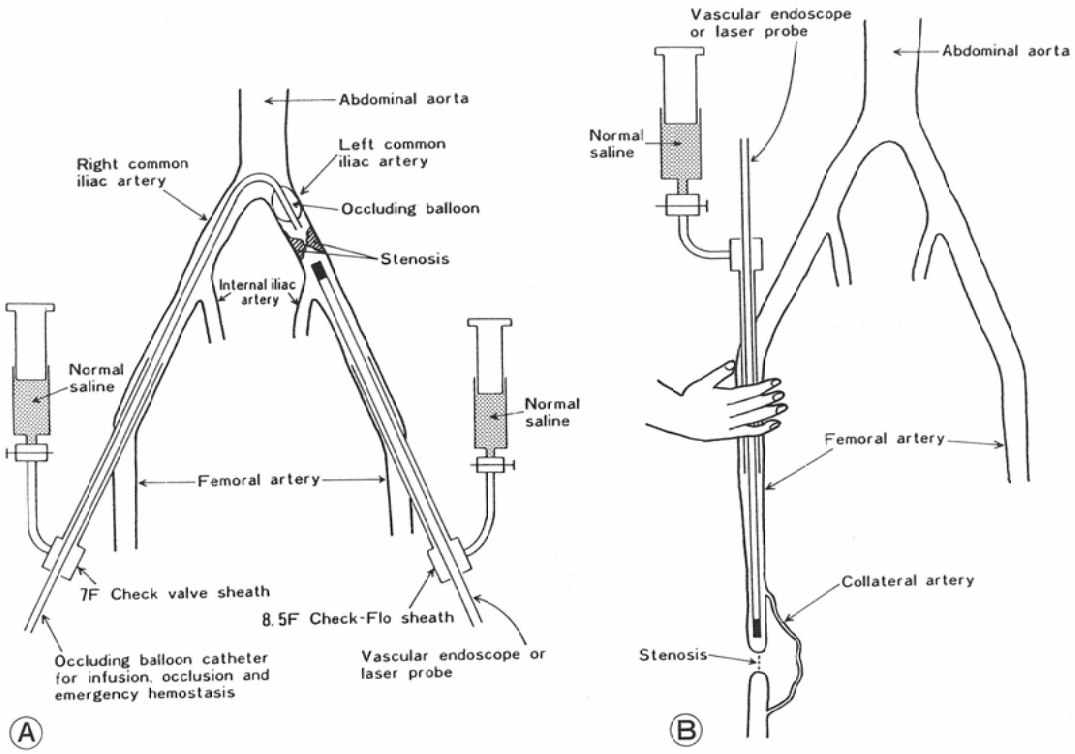

Fig. 4 Technique of percutaneous transluminal laser angioplasty and vascular endoscopy
Temporary occlusion of the proximal artery and flushing of normal saline is necessary to clear the arterial lumen for vascular endoscopy and laser irradiation.

ファイバーの入った外径1.8mmのレーザープローブが実用的となった．更にこのレーザープローブの先端にセラミック・チップを装着させることも可能となった（Fig. 3）．

現在頻用しているのは外径1.8mmのセラミック・チップ付レーザープローブである．

光ファイバーの先端3～5mmを裸にしたbare fiberは血管内視鏡のチャンネルを通すことができるので，内視鏡直視下のレーザー照射も可能である．

VI. 経皮的レーザー血管形成術（PTLA）の方法

レーザーを動脈硬化巣へ照射する場合動脈内の血液を一時的に生理的食塩水で排除し，内腔を生理的食塩水で満たすようにする．この目的のためにバルーンカテーテルまたは手圧で血流を一時的に遮断する（Fig. 4）．

通常は動脈内腔が生理的食塩水で充満されることの確認および閉塞性動脈病変の診断のために血管内視鏡が施行される．この時生理的食塩水の至適流量を決めることが可能である．

動脈狭窄が高度であれば2ml/secの流量で十分であるが，狭窄の程度が低いと4ml/sec以上の流量を必要とする．

この際留意すべきことは生理的食塩水の量が過多にならないようにすることであり，この点については既に報告[9]した．

レーザー照射に使用したプローブの内訳はTable 1の通りである．

レーザー照射の方法はTable 2の通りである．

VII. 症例の内訳

1985年3月から1990年3月までの間に閉塞性動脈疾患患者43名の63病変をレーザ血管形成術で治療した．

症状は間欠性跛行が大部分の症例で認められたが，その他の症状としては足の疼痛，足の皮膚変色，知覚異常，などである．

病変の存在部位は腸骨動脈28病変(44.4%)，大腿動脈・膝窩動脈領域30病変（47.6%），下腿の動脈5病変（8.0%）であった．

動脈狭窄の程度は70%以上の狭窄が54病変（85.7%）で，完全閉塞は19病変（30.2%）であっ

Table 1　Method of Treatment and Type of Laser Probe

N＝63

Type of probe ＼ Method of laser irradiation	Contact	Non-Contact
Laser Probe		3
Bare Fiber	5	0
Ceramic Tip	51	0
Bare Fiber and Ceramic Tip	2	0
	60	3(63)

Table 2　Method of Laser Irradiation

(Nd：YAG laser)

A. Noncontact method:
　Power　: 80W
　Distance : 0.5cm
　Time　: 1-2 seconds (repeated as necessary)
B. Contact method:
　1. With bare laser fiber
　　Power　: 10-15W
　　Time　: 1-2 seconds (repeated as necessary)
　2. With ceramic tip
　　Power　: 20-25W
　　Time　: 1-2 seconds (repeated as necessary)

Table 3　Degree of Stenosis

Stenosis(%)	No. of Lesion	(%)
<50	1	1.6
50～60	2	3.2
60～70	6	9.5
70～80	5	7.9
80～100	49	77.8
(100)	(19)	(30.2)
total	63	100

Table 4　Length of occlusion

cm	No. of Lesion	%	
0～2.0	26	41.3	
2.0～10.0	21	33.3	
10.0～20.0	8	12.7	(25.4)
20.0～30.0	3	4.8	
30.0～40.0	4	6.3	
46.0	1	1.6	
total	63	100	

た（Table 3）.

動脈狭窄または閉塞の長さはTable 4の通りであるが，10cm以上の病変は16病変（25.4%）であった.

VIII. 臨床成績

閉塞性動脈疾患63病変におけるPTLAの初期成功率は85.7%（54/63）であった.

不成功例の原因は1）血管に屈曲があり，血管とレーザービームの同軸性に不安があり中止した場合，2）病変が10cm以上であり，かつ硬化の程度が高度であった場合，3）閉塞の原因が組織化された白色血栓であった場合，4）膝窩動脈付近に血栓性静脈炎による静脈閉塞と動脈からの早期静脈還流が存在し，その程度がレーザー照射後増強したため中止した場合などである.

動脈再開通に成功した54病変の長期開存率はFig. 5の通りであるが，5年後の開存率は全体で88.4%である．これを部位別に見ると腸管動脈では88.7%，大腿・膝窩動脈領域では86.1%，下腿の動脈で100%であった.

さらに閉塞と狭窄に分けると閉塞よりも狭窄の方が累積開存率は良い（Fig. 6）.

完全閉塞例の再開通に成功した症例は27例中19例（70.4%）である.

狭窄程度毎の5年後の累積開存率を見ると，腸骨動脈狭窄（N＝21）では91.0%，大腿・膝窩動脈狭窄（N＝13）では92%，大腿・膝窩動脈閉塞（N＝11）では81%，下腿動脈閉塞（N＝5）では100%であった.

PTAとPTLAの開存率の比較

われわれの行ったPTLAの累積開存率を多数症例のPTAの開存率と比較するとFig. 7, 8の如くである．すなわち腸骨動脈狭窄のPTLAでは10%の長期開存率の改善が，大腿・膝窩動脈狭窄で20%，大腿・膝窩動脈閉塞で約12%の改善が認められた.

PTLAの合併症

レーザーを併用したPTAであるPTLAの合併症はTable 5の通りである.

穿刺部位に発生した大きな血腫は9Fなどの比較的太いシースを使用したり，ヘパリン動注，ウロキナーゼ大量使用などに影響されたものと考えられる.

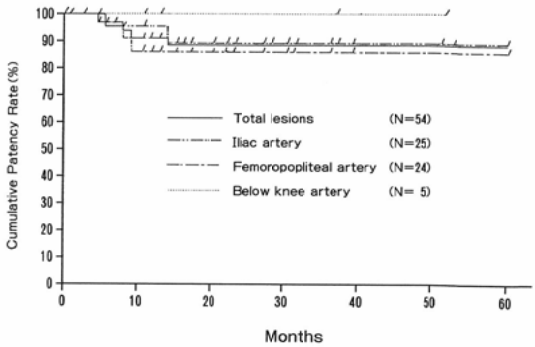

Fig. 5 Cumulative patency rate after PTLA (Total cases and various sites)

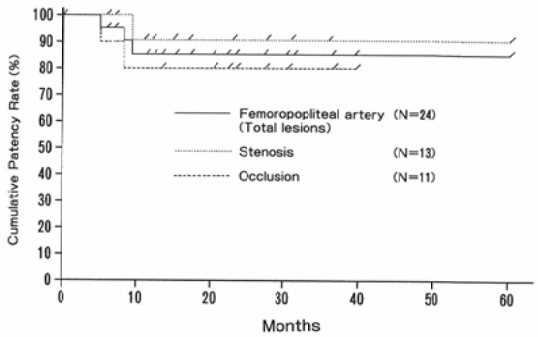

Fig. 6 Cummulative patency rate after PTLA (Stenosis vs total occlusion)

レーザーによる動脈穿孔が1例もなかったのはレーザーを少量ずつ照射し，かつレーザー照射中に生理的食塩水でフラッシュし，動脈壁を冷却して余分な熱の伝播を防止していたためと考えられる.

治療の後半に血圧の低下（70～100mmHg程度）をみたのは老人における心機能低下，生理的食塩水の大量注入（750ml以上），長時間の仰臥位姿勢の持続などいろいろな原因の相剰作用が考えられるので，時々患者と対話をしながら，できるだけ負荷を少なくして治療を終了する努力が大切と思われる.

造影剤は低浸透圧のものを使用したためか副作用はきわめて少なかった.

末梢動脈塞栓を起した5例は治療前に動脈閉塞

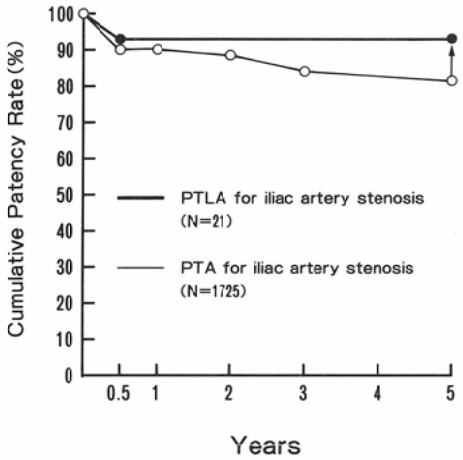

Fig. 7　Comparison of patency rates between PTA and PTLA (iliac stenosis). The patency rate of PTA was adopted from Gailer, Gruentzig and Zeitler[2].

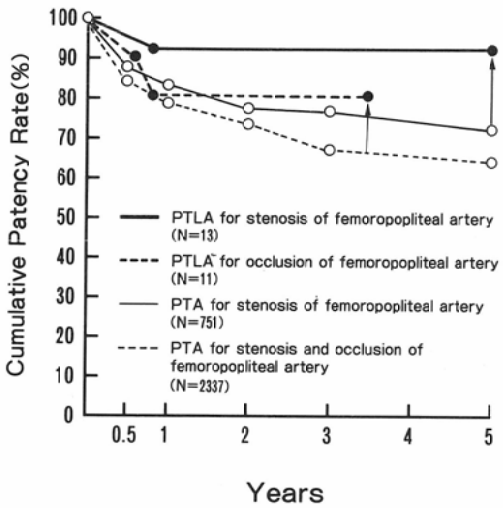

Fig. 8　Comparison of patency rates between PTA and PTLA (femoropopliteal artery stenosis and occlusion). The patency rate of PTA is after Gailer, Gruentzig and Zeitler[2].

の長さが17～32cm であった（Table 6）.

末梢動脈塞栓は長区間閉塞例に多かったので，その後レーザーで粥腫または血栓を蒸散してトンネルを穿通する場合最後の1cm を残して，太いカテーテル（8F）で開通末端残渣を充分吸引の後最後の閉塞部をレーザーで穿通する方法を取ってからは，この合併症は起らなくなった.

Table 5　Complication of PTLA

	# Cases	%
1. Large hematoma at puncture site	2/63	3.2
2. Perforation of artery	0/63	0.0
3. Change in Blood pressure (hypotension, 70-100mmHg)	3/63	4.8
4. Reaction to contrast medium (hyperemia of conjunctiva)	1/63	1.6
5. Distal embolization	5/63	7.9
6. Ileus and pulmonary embolism on 4th P.O. day	1/63	1.6

症例の実際

症例1．77歳，男

100～200m で右下肢が前へ出なくなるという間欠性跛行を訴えるようになった.

AAI は右側で0.59，0.59であり，左側で0.92，1.05であった.

血管造影では右浅大腿動脈の起始部より約25 cm の完全閉塞を認め，その先4cm も50%狭窄を示し，さらにその先は側副路により造影されている（Fig. 9A）.

先ず閉塞している右浅大腿動脈起始部へカテーテル先端を確保し，ウロキナーゼ48万単位を30分で動注する血栓溶解療法を行った.

血栓溶解療法後浅大腿動脈中枢側に90%以上，2cm 長の狭窄と，末梢に85%，2.5cm 長の狭窄，1.3cm の閉塞のあるのが分った.

狭窄に対しセラミック・チップを使用して，25 W，1秒，10回のレーザー照射を行い，その後直径6mm および8mm のバルーンで拡張を行った.

第1の狭窄の拡張は不充分であったのでさらに25W，1秒，4回の追加照射を行った．バルーン拡張を再度行ったところ，当日は不整な壁が残ったものの再開通に成功した（Fig. 9B）.

右側の AAI は0.98，1.00へと改善した.

不整な動脈壁は時間の経過と共に次第に平滑になったが，とくに右浅大腿動脈中枢側の不整な陰影欠損を示した粥腫は50日目で縮小した（Fig. 9C～D）. PTLA 6ヵ月後はさらにわずかづつ狭窄は改善し，開存状況は良好である.

下腿の PTLA の有用性については既に報告[12)18)]した通りである.

Table 6 Distal embolization

Case	Age, Sex	Location	Length of occlusion (cm)	Site of embolization	Treatment	Outcome
1.	61 M	Lt. SFA	17.5	PA	UK	Improved
2.	67 M	Lt. CIA, EIA	17.0	PA	UK, PTA	Improved
3.	75 M	Lt. CIA, EIA	17.0	Pero. pta	UK	Improved
4.	72 M	Lt. SFA	32.0	PA	PTA, UK	Progression of disease, 2 days before PTLA. Fontaine 4, amputation
5.	71 M	Lt. SFA	22.5	PA	Removal of thrombus by aspiration & retrieval basket catheter & UK	Partial Improvement

Lt : Left, SFA : Superfical femoral artery, CIA : Common iliac artery, EIA : External iliac artery, PA : popliteal artery, Pero. : Peroneal artery, pta : posterior tibial artery, UK : Urokinase, PTA : Percutaneous Transluminal Angioplasty

血管内視鏡下レーザー血管形成術

症例２．55歳，男

２年前より右下腿痛があり，現在は200～300mの歩行で右下腿痛を訴えるようになった．

血管造影によると右総腸骨動脈に85％程度の狭窄（2mm 長）があり，その中枢側も42％の狭窄を

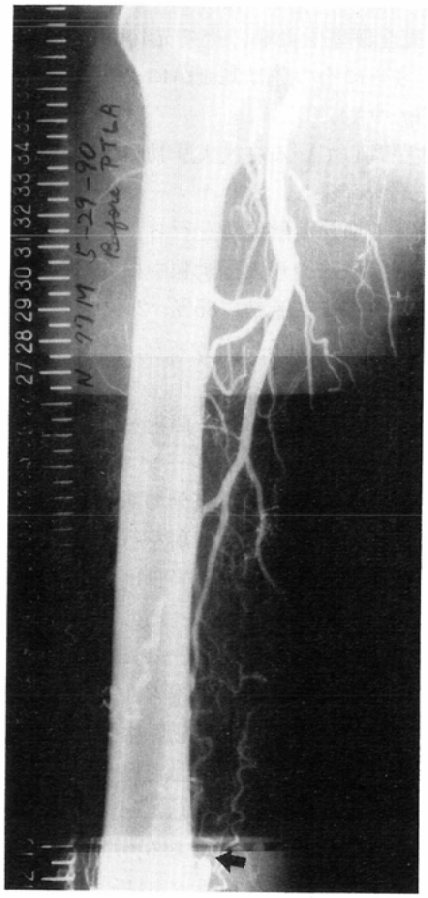

A

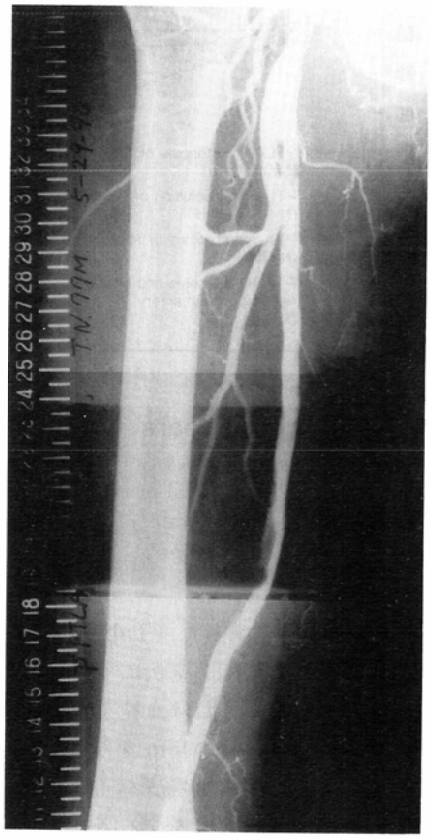

B

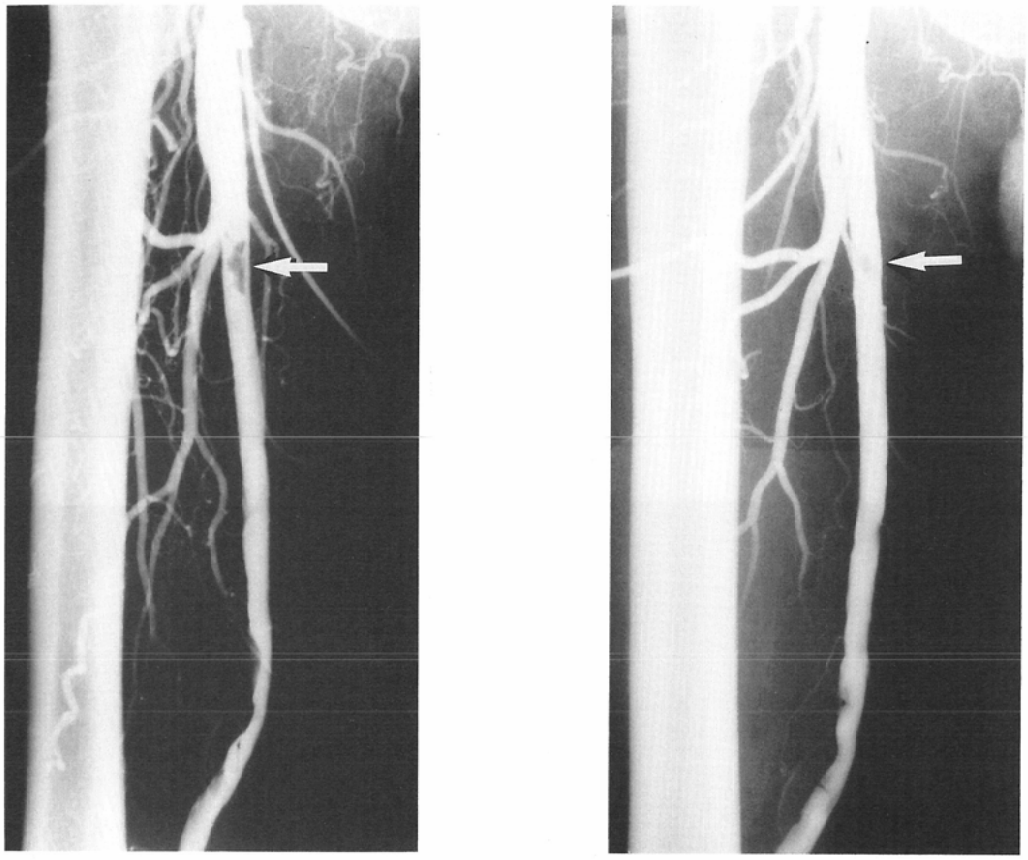

C　D

Fig. 9　Occlusion of the right superficial femoral artery (Case 1)
A. Femoral arteriogram shows occlusion of the right superficial femoral artery for a distance of 25cm and 4cm 50% stenosis distal to the occluded segment. The distal superficial femoral artery is opacified via collateral circulation. B. Femoral arteriogram immediately after PTLA shows recalization of the right superficial femoral artery, although some irregularity of the arterial wall and some stenosis remain. C. Femoral arteriogram 6 days after PTLA. The wall of the middle portion of the right superficial femoral artery became smoother. A filling defect at the proximal portion of the right superficial femoral artery (arrow) is most likely due to atheromatous plaque. D. Femoral arteriogram 50 days after PTLA. Note further widening of the stenosis of the middle portion of the right superficial femoral artery. Further note decreased size of the atheromatous plaque (arrow) at the proximal portion of the right superficial femoral artery.

示している(Fig. 10A). 血管内視鏡で観察すると右総腸骨動脈の血管内腔に極めて小さな穴が認められた (Fig. 10B).

血管内視鏡下に laser fiber を進め，その先端を閉塞部へ押し当てた後(Fig. 10C)，出力15W，時間1秒のレーザー照射を3回行い，その後セラミック・チップで同様に15W，1秒のレーザー照射を行った(Fig. 10D). 更にバルーンカテーテルで拡張したところ，1.5mm から6mm の直径迄拡張することができた. 1週間後の血管造影によると高度狭窄部の開存状況は良く，中枢側の総腸骨動脈も6mm から9.5mm へと拡張していた (Fig.

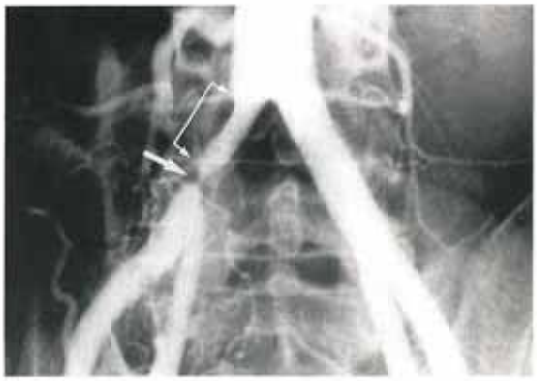

A

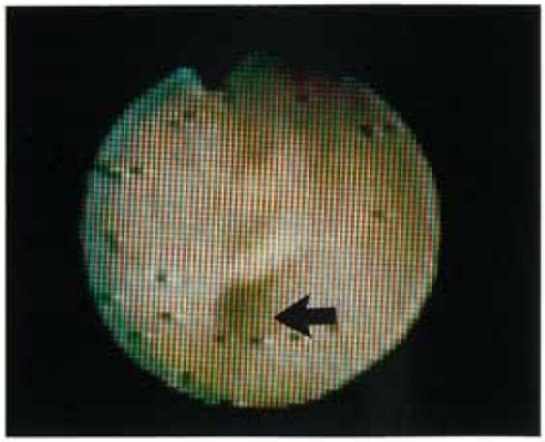

B

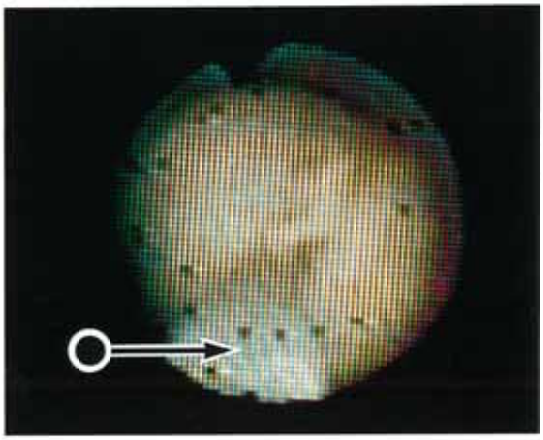

C

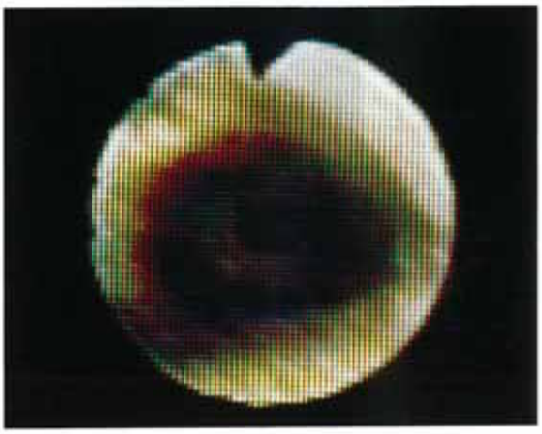

D

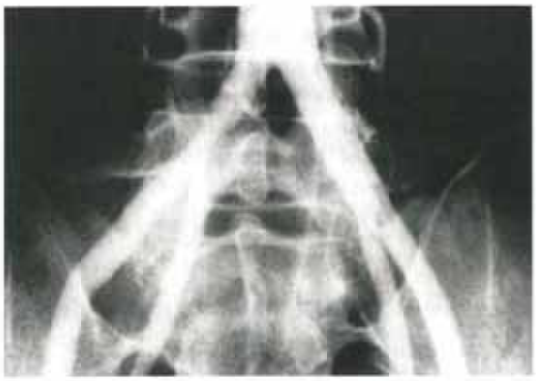

E

Fig. 10 Laser angioplasty under endoscopic control (case 2)
A. Pelvic arteriogram shows marked stenosis of the right common iliac artery (85% and 42%). B. Endoscopic image of the marked stenosis of the right common iliac artery. Only pin-point hole (arrow) is seen in the lumen. Note somewhat irregular surface of the occluded segment. C. The tip of laser fiber (arrow ○→) is compressed to the stenotic portion, and laser was irradiated (15W, 1 second, 3 times), and then the portion was also lased with a ceramic tip (15W, 1 second). D. Endoscopic image of the arterial lumen after lasing. Note a newly created central hole and black color due to charring by laser. Balloon dilatation was then utilized. E. Pelvic arteiogram one week after PTLA. The stenosed segment of the right common iliac artery was well dilated and patent. The patient is doing well without intermittent claudication three years after PTLA.

10E).

3年後の現在間欠性跛行はなく，経過は良好である.

IX. 考　察

レーザーを使用して動脈閉塞部位に貫通孔を開けた後にバルーン拡張を施行するレーザー血管形成術には以下の利点が考えられる.1) バルーンカテーテル通過困難例にも経皮的血管拡張術が可能になる.2) レーザーによりアテローマの一部を蒸散する（焼灼）するので動脈硬化性組織が減少する．また内腔の拡大がより容易となり，引いては長期開存率の改善が期待し得る.3) レーザー照射に対する反応で熱[10]が発生し，病変部の蛋白成分その他組織の変性と軟化が起り，バルーンによる圧迫がより容易となり，動脈壁の反跳（recoil）が減少する．更には圧迫の効果の長時間持続が期待できる.4) レーザー照射後動脈壁の内皮化が円滑に行われ，そのために長期の開存が期待できる（Gerrity ら）. 5) 患者本人の動脈の血行再建ができ，閉塞動脈分枝の再開通も起こりうる. 6) 多分枝狭窄の一部をPTLAで治療すると血行再建手術の所用時間を短縮できる.7) 手術拒否患者の治療も行える．8) 術後早期の起床が可能．9) 手術より経済的である.

我々が実際に治療した経験ではレーザー照射後狭窄部は軟らかくなりバルーンで圧迫し易くなったと感じた症例が多くあった.

レーザー自体の組織に対する反応に熱の作用が加わったためか高度狭窄例（動脈壁石灰化高度）でも動脈再開通に成功した例[11]もある.

動脈壁の平滑な治癒は注目に値する効果である．我々はレーザー血管形成術の予後の良い原因の1つはこの効果によるものと考えているが，特に興味を引くのは治療当日に壁が多少不整でも，時間の経過と共に壁が平滑になる点である．この様な症例は本論文の症例2の他に既に報告[12)13)]したところである.

血管再開通術においては長期開存率が重要である．Kaplan-Meier 法によるPTLAの累積開存率（5年間）を多数症例の外国のPTA開存率[2)~4)]と比べたところ腸骨動脈，大腿・膝窩動脈のいずれにおいても10～20%の改善が認められた.

PTLAの合併症で一番困るのは末梢動脈塞栓であるが，末梢動脈塞栓はレーザーを使用しないPTAでも起ることが知られているので，元々存在する血栓，フィブリンなどが壁から離れて末梢へ飛ぶことが大きな原因と考えられる．前述の如く残渣吸引を併用するとこの合併症は防止できると考えている.

Laser angioplasty には金属チップ（所謂 hot tip）をレーザーのエネルギーで加熱して，金属の熱でアテローマまたは血栓を焼灼または蒸散する方法もあり臨床へ応用[14]されたが，その後の外国の報告[15]ではあまり良い結果が得られていないようである．国内では良い結果を報告[16]しているが，金属チップの温度コントロールに種々の工夫をしているためと考えられる.

Laser angioplasty で最近最も注目されているのは Excimer laser を利用した方法[17]である．この方法の特徴は波長308nm のパルス波のレーザーを用いるため熱の発生が少ないこと，光学ファイバーを円環状に配列（初期のものは7本，後に冠動脈用は12本）し，中心をガイドワイヤーが通るようにしたことである．しかしながら prototype のファイバーの結果では下肢 laser angioplasty の約9カ月後の再狭窄の率は29%であり，まだまだ改良の余地があると思われる.

血管内視鏡は動脈硬化の実体，血栓またはフィブリンの存在の有無等を術前に知り得る重要な診断法[9)18)]であると共に，チャンネルから laser fiber を通して治療にも応用できるので将来は更に発展することが期待できる.

X. 結　論

1. レーザー血管形成術は従来のPTAの施行困難および早期閉塞へも適応があり，再開通を可能とした.

2. 5年後のPTLAの累積開存率は全体で88.4%，腸骨動脈88.7%，大膝・膝窩動脈86.1%，下腿動脈100%であった．PTLAの5年後累積開存率は腸骨動脈狭窄で91.0%，大腿・膝窩動脈狭窄で92%，大腿・膝窩動脈閉塞で81%であった.

3. レーザー血管形成術はPTAの累積開存率

を10～20%改善した.

4. 長区間動脈閉塞へレーザー血管形成術を応用する時は最終区間の開孔の前に残渣を吸引すると末梢動脈塞栓の予防効果がある.

5. PTLA で治療した狭窄動脈は平滑に治癒する傾向がある.

6. 血管内視鏡は閉塞性動脈疾患の術前診断に有用であるのみならず治療へも応用できる（内視鏡直視下レーザー照射).

謝　辞

本報告には多くの方々のご協力，ご指導をいただいた．ここに名前を記して感謝と敬意をささげる．

弘前大学放射線科・淀野　啓，佐々木泰輔，樽沢孝二，斎藤陽子，緑川　宏，斉川裕子，兼平二郎，高橋　聡，三浦　学，西　直子，木村　環，渋谷剛一，三浦弘行，青木昌彦，野田　浩，佐々木幸雄，甲藤敬一，伊神　勲，鎌田紀美男，横山佳明，弘前大学医学部中央放射線部技師一同，獨協医科大学越谷病院病理部・森　吉臣教授，同心臓血管外科・山田崇之教授，元獨協医科大学越谷病院放射線部・高橋正樹助教授，工藤功男講師，田中淳司講師，駒井哲之助手，具志堅益一医員，獨協医科大学越谷病院放射線部技師一同，青森県立中央病院副院長高谷彦一郎博士

さらに，この特別講演の機会を与えていただいた前々学会長・小塚隆弘教授，また座長の労をおとりいただいた松山正也教授に深謝する．

文　献

1) Schneider E, Gruentzig A, Bollinger A: Long term patency rate after percutaneous transluminal angioplasty for iliac and femoropopliteal obstructions. (In) Dotter CT, ed: Percutaneous transluminal angioplasty. 175—180, 1983, Springer Verlag, Berlin, Heidelberg, NY, Tokyo
2) Gailer H, Gruentzig A, Zeitler E: Late results after percutaneous transluminal angioplasty of iliac and femoropopliteal obstructive lesions—A copperative study. Ibid 215—218, 1983, Springer Verlag
3) Berkowitz HD, Spence RK, Freiman DB, et al: Long-term results of transluminal angioplasty of the femoral arteries. Ibid 207—214, 1983, Springer Verlag
4) Spence RK, Freiman DB, Gatenby R, et al: Long-term results of transluminal angioplasty of the iliac and femoral arteries. Arch Surg 116: 1377—1386, 1981
5) Takekawa SD, Takahashi M, Kudo I, et al: Combined use of percutaneous transluminal laser irradiation and balloon dilatation angioplasty in the treatment of arteriosclerotic stenoses of iliac and femoral arteries. Nippon Acta Radiol 45: 1167—1169, 1985
6) Takekawa SD, Takahashi M, Kudo I, et al: Laser angioplasty: Fundamental studies and initial clinical experience. Semin Interv Radiol 3: 231—241, 1986
7) Fisher JC: Basic laser physics and interaction of laser light with soft tissue. (In) Shapshay SM ed: Endoscopic laser surgery handbook. 108—125, 1987, Marcel Dekker, Inc, New York and Basel
8) 竹川鉦一：血管拡張術用レーザー装置および内視鏡の開発，病態生理，10: 137—142, 1990
9) 竹川鉦一，高橋正樹，工藤功男，他：セルジンガー法によるレーザー光線照射前後の動脈狭窄の内視鏡所見，脈管学，25: 461—464, 1985
10) 三浦　学，竹川鉦一，佐々木泰輔，他：レーザー照射時における正常動脈壁の温度変化と温度分布について，日本レーザー医学会誌，10: 335—338, 1989
11) 竹川鉦一（研究代表者）：レーザー血管拡張術用レーザー装置および内視鏡の開発．昭和63年度，平成元年度文部省科学研究費補助金（一般研究A）研究成果報告書，p8—12, 1990
12) 竹川鉦一，淀野　啓：レーザー利用による経カテーテル血栓除去．外科診療，30: 45—54, 1988
13) 竹川鉦一，淀野　啓，佐々木泰輔，他：レーザー血管形成術，手術，42: 1553—1559, 1988
14) Cumberland DC, Tayler DI, Welsh CL, et al: Percutaneous laser thermal angioplasty: Initial clinical results with a laser probe in total peripheral artery occlusions. Lancet i: 1457—1459, 1986b
15) Jeans WD, Murphy P, Hughes AO, et al: Randomized trial of laser-assisted passage through occluded femoropopliteal arteries. Brit J Radiology 63: 19—21, 1990
16) 吉田正人，岡田昌義，辻　義彦，他：下肢の慢性動脈閉塞症に対する Laser angioplasty の応用と問題点．第11回日本レーザー医学会大会（1990年11月8日～9日，金沢市）大会論文集，p333—336, 1990
17) Litvack F, Grundfest WS, Adler L, et al: Percutaneous excimer-laser and excimer-laser-assisted angioplasty of the lower extremities: Results of initial clinical trial. Radiology 172: 331—335, 1989
18) Takekawa SD, Yodono H, Sasaki T, et al: Laser angioplasty with vascualr endoscopy. Scientific exhibit presented at the 75th Radiological Society of North America. (Chicago), Nov 26-Dec 1, 1989. Radiology 173(P) Supplement 477, 1989