OUKA
Osaka University Knowledge Archive

Title	肝Cystadenocarcinomaの画像診断
Author(s)	大井, 博道; 中村, 仁信; 徳永, 仰 他
Citation	日本医学放射線学会雑誌. 1983, 43(9), p. 1085-1091
Version Type	VoR
URL	https://hdl.handle.net/11094/20045
rights	
Note	

Osaka University Knowledge Archive : OUKA

https://ir.library.osaka-u.ac.jp/

Osaka University

肝 Cystadenocarcinoma の画像診断

大阪大学微生物病研究所附属病院放射線科
大井博道 中村仁信
大阪大学医学部附属病院放射線科
徳永仰 吉岡寛康
黒田知純 堀信一

（昭和57年12月24日受付）

Diagnosis of Biliary Cystadenocarcinoma by Ultrasonography, Computed Tomography and Angiography

Hiromichi Oi and Hironobu Nakamura
Department of Radiology, Research Institute for Microbial Diseases, Osaka University
Koh Tokunaga, Hiroyasu Yoshioka, Chikazumi Kuroda and Shinichi Hori
Department of Radiology, Osaka University Medical School

Research Code No.: 514

Key Words: Biliary cystadenocarcinoma, Ultrasonography, Computed tomography, Angiography

Recently, we encountered 2 cases of biliary cystadenocarcinoma; a rare tumor of the liver, of which there have been only 36 reported cases since the begining of this century. So rare is this tumor that only a few cases have been studied with grayscale ultrasonography and computed tomography.

It is a solitary multilocular cystic tumor, which produces some specific findings with ultrasonography and computed tomography.

Ultrasonography reveals a huge cystic mass in the liver, which gives an irregular thickened wall echo, a thick linear echo of the septum, and intracystic echogenic nodules.

Computed tomography shows a large liver mass, and a contrast medium enhanced thick wall, septums and nodular mass in the non-enhanced cystic region.

1. はじめに

肝の Cystadenocarcinoma は極めて稀な疾患で，現在までに，36例の報告をみるに過ぎない[1)~14)]．

しかも，超音波断層（以下 US と略す），コンピュータ断層（以下 CT と略す）の両検査が施行されているものは，最近の数例だけである[11)~14)]．我々は，最近2例の肝原発 Cystadenocarcinoma の US, CT, 血管撮影を経験し，2例に共通する所見を得たので報告する．

2. 症　例

症例1．46歳，女性

昭和56年5月頃より腹部膨満感及び腹痛が出現，3月に近医を受診し肝腫大を指摘され入院した．肝シンチにて肝右葉に巨大な欠損像がみられ，US 及び CT で肝の巨大嚢胞性病変と診断され，肝嚢胞亜全摘術が施行された．肝右葉より，小嚢胞を含む25×15×13cm の巨大嚢胞が切除され，

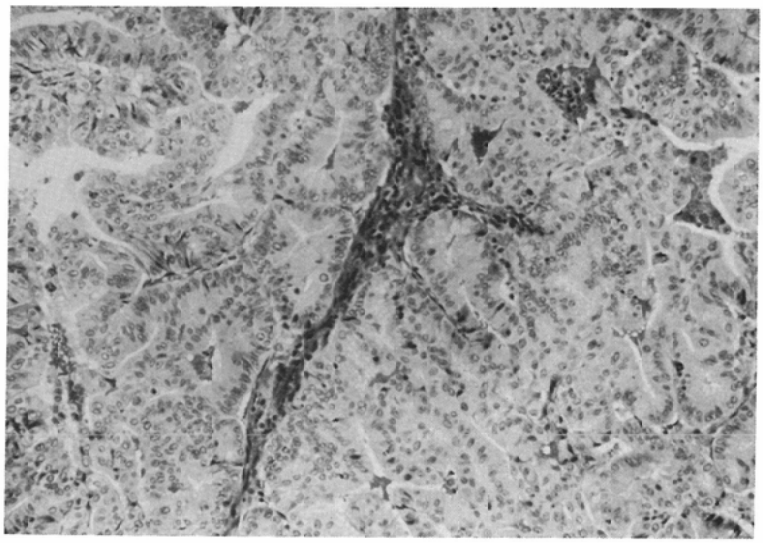

Fig. 1　Case 1. Histology of Cystadenocarcinoma

嚢胞内より大量の淡黄色のムチン様液が排出した．壁は厚く，内面には多数の絨毛性腫瘤が認められた．組織診で，Cystadenocarcinoma と診断された（Fig. 1）．術中，卵巣及び膵の原発巣の検索が行なわれたが，いずれの臓器も異常所見なく，肝原発の Mucinous Cystadenocarcinoma と確診された．術後，化学療法を受け退院した．3カ月後再び，背部痛，右季肋部痛が出現し，腹部膨隆もきたした為，精査目的にて微研病院を受診した．

US 検査では，肝右葉下部に巨大な嚢胞性エコーを認め，嚢胞壁の部分的な肥厚，壁より内腔に突出する充実性エコーがみられた．また，厚みを持った線状エコーもみられ，中隔と考えられた（Fig. 2）．CT 検査では，肝右葉の大部分を占拠する低吸収域がみられ，造影剤の注入後，全く CT 値の上昇がない嚢胞部分と強く濃度の増強する肥厚した壁及び中隔，内腔に突出する結節部分とが明瞭になった（Fig. 3）．肥厚した壁は，正常肝実質とは

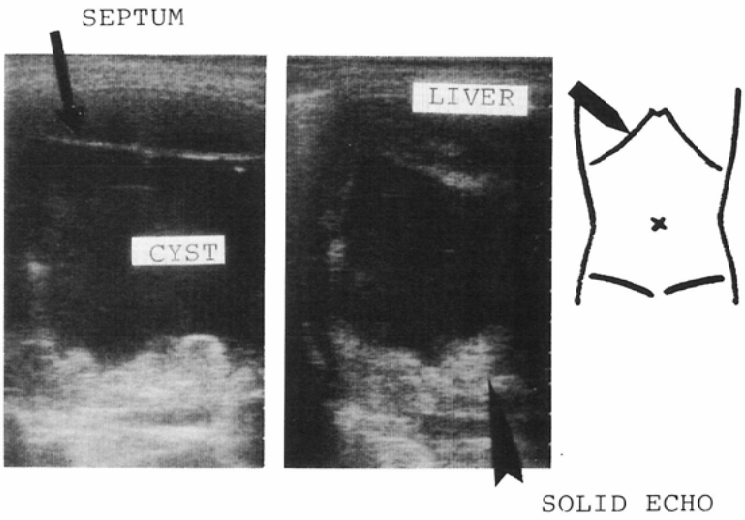

Fig. 2　Case 1. Ultrasonogram showed a predominantly cystic appearance with a thick wall, a septum and a solid portion.

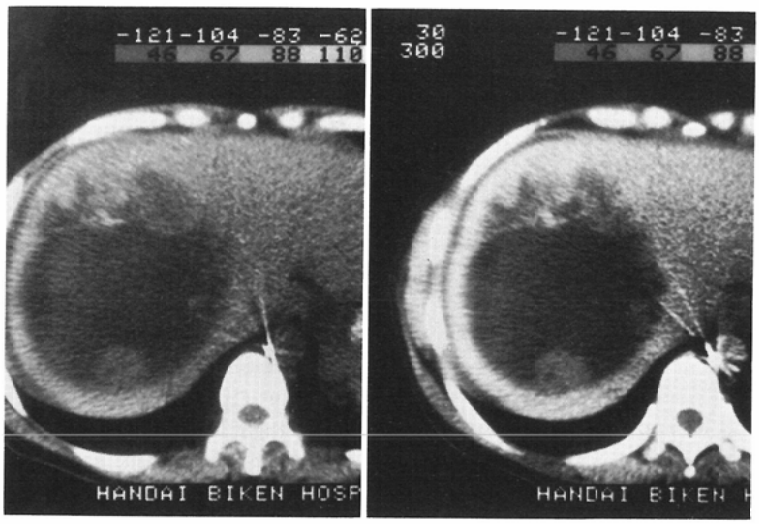

Fig. 3 Case 1. CT scan of the liver
Left: Precontrast scan showed a large water-density area with mural nodules and septa.
Right: Postcontrast scan demonstrated increased density of solid portions.

境界が不明瞭であった．中隔は，対壁まで直線状に見えるものと，壁より出てすぐ先細りし不明瞭になるものとが見られた（Fig. 4）．内腔への突出像は結節状のものと（Fig. 3），不規則な網目模様を示すものとがみられた（Fig. 5）．血管造影では，右肝動脈と中肝動脈の著明な圧排，伸展がみられ，これらの動脈から嚢胞壁に拡がる多数の細い腫瘍血管が分布しており（Fig. 6），US及びCTでの限局性壁肥厚と一致すると思われる部分に，腫瘍濃染を認めた（Fig. 7）．

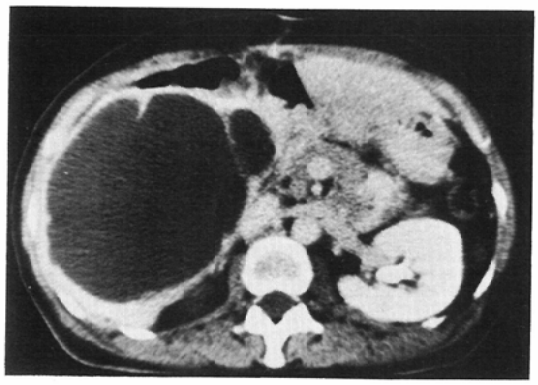

Fig. 4 Case 1. Postcontrast CT. scan
Two types of septa were seen.

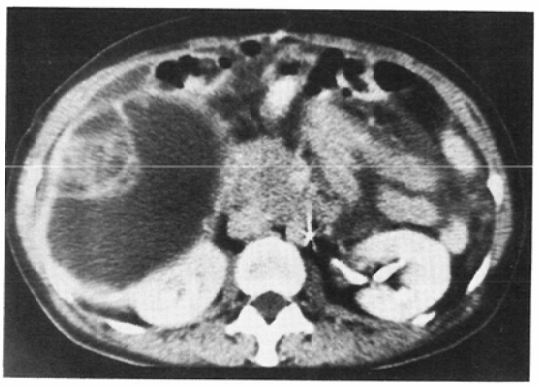

Fig. 5 Case 1. Postcontrast CT scan
Honeycomb pattern was seen in the wall.

症例2．55歳，男性

昭和57年1月に，肉眼的血尿の為近医を受診し，肝腫大を指摘された．某院にてCT検査の結果肝癌と診断され，精査の為阪大を受診した．US検査上，肝右葉下面に低エコー域と高エコー域の混在する腫瘤を認め（Fig. 8），CT検査にても，低吸収域を持つ円形腫瘤が描出された（Fig. 9）．また，血管造影でも，大動脈造影では，肝動脈と右腎動脈を上下方に圧排する血管に乏しい腫瘤がみられ，右副腎はその中央にあって変形，腫大してい

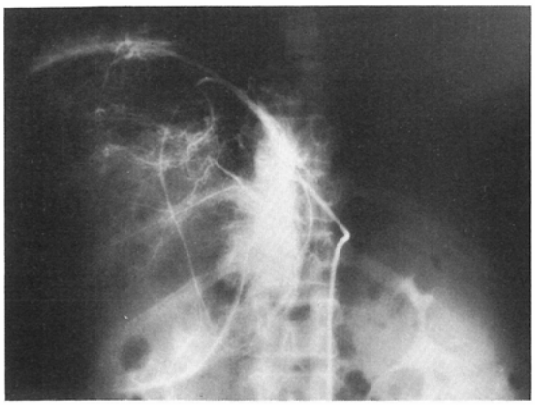

Fig. 6　Case 1. Proper hepatic arteriogram showed a large hypovascular tumor with fine tumor vessels.

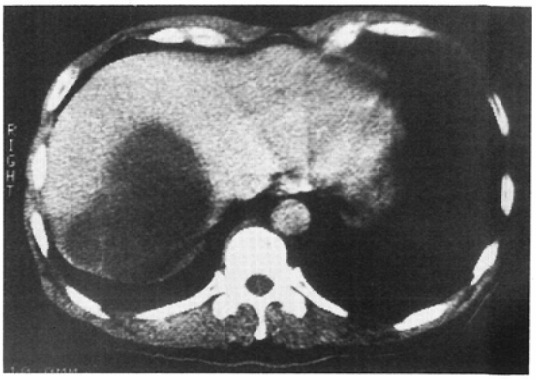

Fig. 9　Case 2. Precontrast CT scan
Right lobe of the liver was occupied by a large water-density area. A septum and mural nodule were seen.

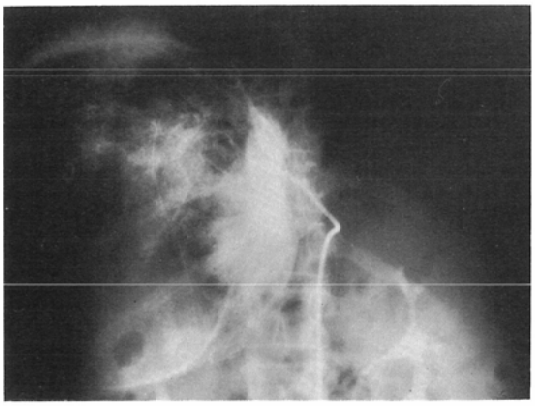

Fig. 7　Case 1. Capillary phase showed tumor stains.

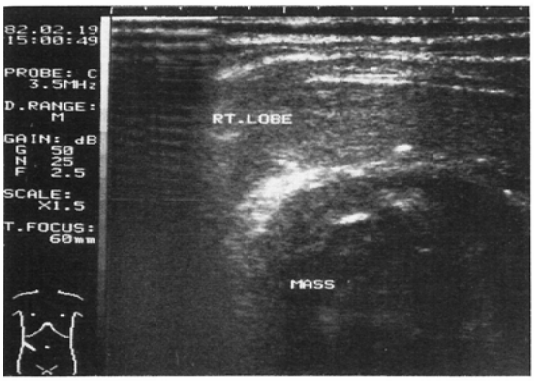

Fig. 8　Case 2. Ultrasonogram showed a hyperechoic wall and internal aechoic areas.

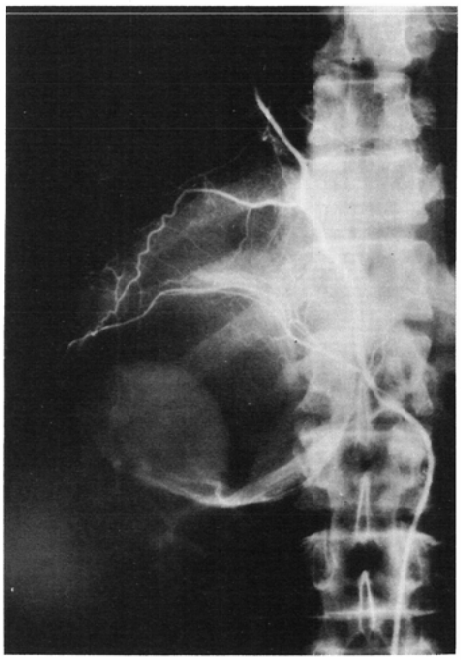

Fig. 10　Case 2. Inferior phrenic arteriogram showed a parasitic blood supply to a tumor wall.

た．下横隔膜動脈造影でも，細かい腫瘍血管が腫瘍の一部にみられ，副腎腫瘍が疑われた（Fig. 10）．同年3月，副腎腫瘍の診断のもとに開腹したが，腫瘤は肝右葉に存在し，肝右葉切除術を施行した．腫瘤は小児頭大で肝右葉の大部分を占め，肝下面より突出した凹凸不整な表面を持つ嚢胞性腫瘤で，黄白色の壊死状塊を含むムチン様液で充たされていた．壁の組織診で，Cystadenocarcinomaと診断され，術中，膵を含む消化管全体を触診，視診したが，原発巣は見当たらず，肝原発と確診された．retrospectiveに検討してみるに，US検査では，肝右葉下部の厚い壁を持つ嚢胞性腫瘤であり，多数の中隔が細かく入り混じった蜂巣状パターンと，内腔に突出する不整形の充実性エコーが確認され（Fig. 8），CT検査では，造影剤注入により吸収値の上昇を伴なう厚い壁と中隔，結節状部分を持つ嚢胞性腫瘤であった（Fig. 9）．血管造影では，残念ながら，肝動脈造影は行なわれていないが，大動脈造影から類推すると，症例1と同様，細かい腫瘍血管を持つ血管に乏しい腫瘍で，下横隔膜動脈からparasitic supplyを受けていた．

3. 考　案

肝Cystadenocarcinomaの最近までの文献報告例は36例で[1)~14)]，これらによると，21歳から77歳までにみられ，平均年齢48.8歳と中高年に多く，男女比1：4で女性に比較的多い．小さい腫瘤の報告例は殆んどなく，孤立性の巨大腫瘤として発見されている．主な臨床症状は，腹部膨満，腹痛，右季肋部痛，及び心窩部腫瘤等で，特徴的なものはない．稀に，胆道系の圧迫閉塞による黄疸をみる．血液学的検査でも，特異的な変化は見つけられていない．肉眼所見は，大小多数の嚢胞を含む多胞性の嚢胞（嚢胞内面は円柱上皮で被われている）で，内腔には，ムチン様液或いは出血を伴った茶褐色液が充満している．嚢胞壁の一部は乳頭状に増殖し，内腔に突出する結節を形成する特徴を持つ．

肝Cystadenocarcinomaは臨床的に特徴的所見を欠く為，画像診断が重要な役割を演ずる．腹部単純X線では，腸管ガスの圧排所見が得られ，上部消化管造影にても同様に，消化管が圧排伸展された所見が得られる．肝シンチグラムでは，大きい肝内陰影欠損像が得られるが[3)7)8)12)13)]，肝単純性嚢胞，肝膿瘍，肝実質性腫瘍との鑑別は困難である．一方，US, CTの近年の進歩は著しく，解像力の向上により，断層像から，組織の性状，内部構造のかなりの部分を推定することが或る程度可能になり，肝Cystadenocarcinomaに対しても，肉眼的組織像を類推させるUS及びCT像を得ることができた．US像では，肝内または肝と連続する巨大な嚢胞性パターン像が得られ，内部エコーが認められず，後壁エコーの増強がみられた．しかし，単純性嚢胞とは異なり，壁は部分的に肥厚し，正常肝との境界は明瞭である．多胞性の為，中隔が厚い線状エコーとしてみられた．さらに，内腔に突出する結節状の充実性エコーが認められるが，これはmural noduleとも呼ばれ，肝に嚢胞変性をきたす悪性腫瘍に特徴的とされている[15)~17)]．また，壁の一部に集合した小嚢胞の為，嚢胞内部が蜂巣状に見えることがある．

CT像は，肝内の巨大な円形又は類円形の低吸収域であり，一部に肝実質と同程度もしくはやや低い吸収値をもつ不整な辺縁像を示す．造影剤注入により，低吸収域は嚢胞性部分であることが明瞭になり，壁，中隔及びmural noduleはCT値が上昇する．壁は厚みが一定でなく，部分的肥厚がみられる．これらの所見は，US像でみられる所見と同様であるが，小さいmural noduleに関しては，CTよりもUSの方が描出が優れていた．

血管造影では，肝動脈肝内分枝の著明な圧排，伸展がみられ，中央に巨大な無血管野が認められる．これを取り囲むように，肝動脈枝より多数の細かい腫瘍血管が分布する．壁の厚い部分では腫瘍血管も豊富で，毛細血管相では，壁が濃染される．

鑑別診断となる肝の孤立性嚢胞性病変としては，比較的多いものに，単純性嚢胞，膿瘍があるが，単純性嚢胞は，平滑な壁を持っていることから鑑別は容易である[18)]．膿瘍は，不整な内腔壁像を示すが，多くは中隔を持たず，更にUS像で，壁と正常肝との境界が不鮮明である．又，嚢胞内に僅

かにエコー反射が認められる[19]．多胞性嚢胞性病変で，Cystadenocarcinomaと紛わしいものは包虫症で，不整な壁と中隔が認められ，内腔にみられる包虫はmural noduleと類似する[20)21)]．しかし，包虫は体位変換により移動するので移動しないmural noduleと鑑別可能であり，CT及びUS検査では，異った体位で行う慎重さが必要である．又，包虫の石灰化像及び壁の円形石灰化像がみられることもある[21]．転移性肝癌の2～4％にみられるといわれるcystic metastasisは，不整な厚い壁を持ち，中隔及びmural noduleもみられることがあるが[15)~17)]，肝の他の部分に典型的な転移像（non-cystic metastasis像）を認めれば鑑別し得る[16]．また，cyst内にfluid-fluid levelがみられることがある[15)16)]．更に，2個のcystic metastasisが中隔を形成するまでに接近することは少ないので，2つの壁が肝実質をはさんで対面している像を描出すればよい．

Carrolは，肝Cystadanocarcinomaの US像は，膵及び卵巣原発のCystadenocarcinomaと非常に似ており[17]，又，良性のCystadenomaとの鑑別も不可能と述べている[12]．著者らの経験からも，膵及び卵巣原発のCystadenocarcinomaの肝転移例で単発である場合，非常に鑑別が困難である．この場合，US検査のみならず，CT像，血管造影像共に，肝原発と類似した所見を示す．従って，膵及び卵巣を検索して原発巣の有無を確認するのが唯一の方法で，US検査及びCT検査において，同部を検索することは欠かせず，術中にも，膵，卵巣の慎重な検索を必要とする．

4. まとめ

2例の肝原発Cystadenocarcinomaの US像及びCT像を中心に，画像診断について報告した．

文　献

1) More, J.R.S.: Cystadenocarcinoma of the liver. J. Clin. Path., 19: 470—474, 1966
2) 小坂　進，水上哲次，橋本之方，長治達雄，松原藤継：嚢腫形成型肝癌について．日外会誌，71：1292—1994，1970
3) 星野輝彦，後藤裕己，加藤　泰，小池重義，坂上進，伊藤良一，篠田知生，中垣茂男：悪性化した真性肝嚢腫の1例．外科，37：1094—1098，1974
4) 中川逸男，平岡武久，江崎泰明，持永瑞恵，山本勝，井上吉弘，後藤平明，佐田英信，山口卓雄，横山育三：孤立性多房性肝嚢腔腺腫について．日消外会誌，7：293—294，1974
5) Yamasaki, I., Tagata, K., Hamamoto, Y., Goto, S., Hanada, M. and Ishitobi, S.: An autopsy case of mucinous cystadenocarcinoma of the liver. Yonago Acta Medica, 20: 142—146, 1976
6) Foster, J.H., Berman, M.M.: Solid liver tumors. pp. 179—185, 1977, W.B. Saunders, Philadelphia
7) Ishak, K.G., Willis, G.W., Cummins, S.D. and Bullock, A.A.: Biliary cystadenoma and cystadenocarcinoma. Report of 14 cases and review of the literature. Cancer, 38: 322—338, 1977
8) Fudge, T.L., Decamp, P.T. and Ochsner, J.L.: Cystadenocarcinoma of the liver. A Case report. J. Louisiana State Medical Society, 130: 1—2, 1978
9) Azizah, N.,Paradinas, F.J.: Cholangiocarcinoma coexisting with developmental liver cyst. A distinct entity different from liver cystadenocarcinoma. Histopathology, 4: 391—400, 1980
10) Iemoto, Y., Kondo, Y. and Fukamachi, S.: Biliary cystadenocarcinoma with peritoneal carcinomatosis. Cancer, 48: 1664—1667, 1981
11) Berjian, R.A., Nime, F., Douglass, H.O. and Nava, H.: Biliary cystadenocarcinoma. Report of a case prosenting with osseous metastasis and a review of the literature. J. Surgical Oncology, 18: 305—316, 1981
12) Carroll, B.A.: Biliary cystadenoma and cystadenocarcinoma. Grayscale ultrasound appearance. J.C.U., 6: 337—340, 1978
13) 高橋正年，天目純生，笠原小五郎，森岡恭彦，小池盛雄，伊東紘一：肝嚢胞腺癌の1例．臨外，35：1329—1334，1980
14) Woods, G.L.: Biliary cystadenocarcinoma. Case report of hepatic malignancy originating in benign cystadenoma. Cancer, 47: 2936—2940, 1981
15) Wooten, W.B., Bernardino, M.E. and Goldstein, H.M.: Computed tomography of necrotic hepatic metastases. Am. J. Roentgenol., 131: 839—842, 1978
16) Wooten, W.B., Green, B. and Goldstein, H.M.: Ultrasonography of necrotic hepatic metastases. Radiology, 128: 447—450, 1978
17) Federle, M.P., Filly, R.A. and Moss, A.A.: Cystic hepatic neoplasms.Complementary roles of CT and sonography. Am. J.Roentgenol., 136:

345—348, 1981
18) Spiegel, R.M., King, D.L. and Green, W.M.: Ultrasonography of primary cysts of the liver. Am. J. Roentgenol., 131: 235—238, 1978
19) Schwerk, W.B. and Dürr, H.K.: Ultrasound gray-scale pattern and guided aspiration puncture of abdominal abscesses. J.C.U., 9: 389—396, 1981
20) Gharbi, H.A., Hassine, W., Brauner, M.W. and Dupuch, K.: Ultrasound examination of the hydatic liver. Radiology, 139: 456—463, 1981
21) Grabbe, E., Kern, P. and Heller, M.: Human echinococcosis. Diagnostic value of computed tomography. Tropenmed. Parasitol., 32: 35—38, 1981