The University of Osaka
Institutional Knowledge Archive

Title	放射線白内障の実験的研究
Author(s)	堀内, 淳一
Citation	日本医学放射線学会雑誌. 1960, 19(11), p. 2459-2474
Version Type	VoR
URL	https://hdl.handle.net/11094/20080
rights	
Note	

The University of Osaka Institutional Knowledge Archive : OUKA

https://ir.library.osaka-u.ac.jp/

The University of Osaka

特別掲載

放射線白内障の実験的研究

東京医科歯科大学放射線医学教室（主任　足立忠教授）
大学院学生　堀　内　淳　一

（昭和35年1月25日受付）

目　次

Ⅰ　緒　言
Ⅱ．水晶体について
Ⅲ．放射線白内障について
（1）　進行性白内障と停止性白内障の概念
（2）　被照射水晶体の臨床的変化
Ⅳ．1回照射線量の白内障発現に及ぼす影響
（1）　実験材料及び方法
（2）　実験結果
（i）　水晶体の初期混濁発現時期に及ぼす影響
（ii）　水晶体混濁の進行性に及ぼす影響
（3）小括及び考案
附：水晶体混濁の写真記録の一便法について
Ⅴ．年令の白内障の進行性に及ぼす影響
（1）実験材料及び方法
（2）実験結果
（3）小括及び考案
Ⅵ．分割照射の効果
（1）実験材料及び方法
（2）実験結果
（3）小括及び考按
Ⅶ．白内障と脱毛との関係
Ⅷ．綜括的考案
Ⅺ．文　献

Ⅰ．緒　言

放射線による慢性効果として眼球の水晶体に生ずる白内障については広島市及び長崎市における原爆白内障の報告[22)13)32)16)]やサイクロトロン従事者における放射線白内障[10)]の発生以来大いに注目される様になつて来た．

放射線白内障については最も古くは1905年，Gutmann, Treutler[18)]，がレントゲン管取扱者の水晶体の障害を報告したのに始まり実験的研究に関するものだけでも Aulamo[11)]，(1928)，Rohrschneider[29)] (1930)，Peter[26)] (1930)，Leinfelder 及び Kerr[23)] (1936)，Poppe[28)] (1942) 等の報告があり，我が国でも北島[6)] (1932)，奥沢[2)] (1933)，神鳥[4)] (1940) の優れた業蹟が発表せられている．これらはいづれもレントゲン線による水晶体の変化を眼科学的な見地並びに組織学的に詳しく研究して水晶体が眼の他の組織に比して放射線感受性が高い事を指摘している．原爆白内障についての生井[22)]，広瀬[9)]，Cogan[13)] 等の報告以後は更に von Sallmann[31)] を始め極めて多数の学者（Cogan[14)]，Ham[19)]，Upton[35)]，Storer[33)]，Biegel[12)]，Leinfelder[24)]，徳永[8)]，神鳥[20)]，Ehling, Krokowski[17)]，等）が色々な角度から放射線白内障の発現機構や発現線量，更には R.B.E. の問題其の他について研究を行なつている．これ等の報告を検討してみると特に白内障の発現線量については効果の判定の基準が研究者によつて種々異なる事も相俟つて可成りの差がみられる．其の他分割照射の際の障害と回復の問題についても検討を要するところが大きい．

前述の如く放射線白内障については眼科学的な見地からは既に十分検討されているが，これ等について放射線生物学的な立場から研究を進めてみる事も意義が大であると考えて以下の実験を行なつた．尚，放射線の効果を判定する際の基準として自分は客観的に認め得る成熟白内障を主として目標として実験を進めた．

本研究の目的としては次の如くである．

（1）　1回照射線量の放射線白内障の進行性に及ぼす影響．

（2）　年令の影響．

(3) 分割照射の効果.

(4) 白内障と脱毛との関係.

II. 水晶体について[1)15)]

水晶体は直接の血液の供給がなくその栄養は主として表面を潤している房水に頼つている. 水晶体は緩徐ながら一生を通じて持続的に発育し古くなつた細胞は水晶体に留り脱落することはない. その構造は透明でトコロテン様の硬度を有しFig. 1に示す如く両面が凸面をなし円形の辺縁即ち赤道を有する.

Fig. 1. Diagrammatic section of dog lens. (Pirie et al.)

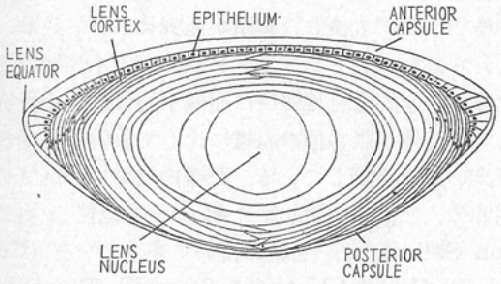

前面の中央部の頂点を前極, 後面のそれを後極という. 水晶体は水晶体嚢, 水晶体上皮, 水晶体皮質より成り, 水晶体嚢は強靱な透明な膜で水晶体全体を覆うている. 前嚢の内面には一層から成る水晶体上皮細胞があり赤道まで拡がつているが後嚢の内面には上皮はない. 水晶体皮質は水晶体嚢の内容であり無数の水晶体線維から成りその中心部には古い水晶体線維の集合である水晶体核がある. 赤道では上皮細胞の分裂は中央部より活発でそれ等から分化した新しい水晶体線維が作られ水晶体皮質を形成し古い線維は水晶体核の方へ押しやられる. 従つて水晶体核は周囲の皮質に比して硬く且, 年令と共にその硬さを増す.

III. 放射線白内障について

(1) 進行性白内障と停止性白内障の概念

一般に白内障とは人間の場合, 視力の障害を伴う様な水晶体の混濁をいう. 水晶体は前記の如く特殊な構造を有する為に一度, 放射線によつて障害を受けた細胞は脱落する事なく水晶体内部に留まるのである. 放射線白内障には線量が大なる場合にみられる進行性のものと線量が比較的少い場合にみられる停止性のものとがあり, 前者では水晶体の初期混濁は次第に増大しそれに伴つて視力の障害を来し, 終には完全に水晶体の混濁を来し成熟白内障となるが, 後者では初期混濁は或る程度までは増加してもそれ以上は進行せず視力についても殆ど障害を来さない.

Fig. 2. Ophthalmoscopic appearance of radiation cataracts. (Cogan)

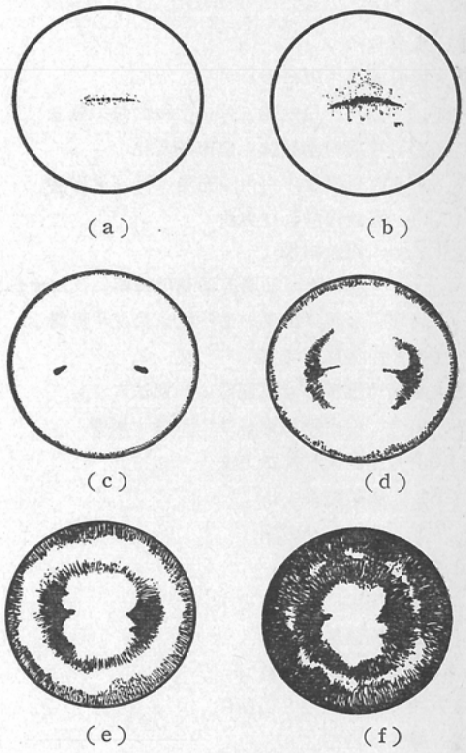

(2) 被照射水晶体の臨床的変化

Cogan[14)]によれば家兎においてレントゲン線照射後, 臨床的に検眼鏡で認められる水晶体の初期変化は中心部又は末梢部に始まり, 中心部の変化は後嚢下における空胞又は顆粒として始まる. 低い線量 (1,000 r 以下) では顆粒状混濁が縫合線の中央に始まつて両端に進行してゆく(Fig. 2. a. b.). 高い線量では混濁は初め縫合線の両端に現われる (Fig. 2. c.). 顆粒状混濁は嚢直下で羽毛状の外観を呈し水晶体線維の分布に一致して

放射狀を呈する（Fig. 2. d.). 更には環狀の混濁(Fig. 2. e.) を形成し次第に周辺に向つて進展する (Fig. 2. f.). 周辺部の変化は同じ様に顆粒狀の混濁から成りカラー狀をなして中心部に進展し終には中心部の混濁と合同して全後嚢下の混濁を形成する．中央部が混濁を来すのは一番最後で遂には全水晶体が混濁し成熟白内障を形成するのである．

Ⅳ　1回照射線量の白内障発現に及ぼす影響

（1）実験材料及び方法

（i）　実験動物

生後4～6週の日本在来種の白色幼若家兎（照射時体重 400～ 700g）を使用した．幼若家兎を使用した理由は幼若家兎では成熟家兎に比し白内障に対する潜伏期が短いといわれて居り[14]，観察期間を短縮出来る為である．出来得る限り同一年令の動物を実験に供する為に，妊娠家兎が分娩後，その仔兎は親兎と一緒に実験室内で飼育し，生後1カ月内外に達するのを待つて使用する様にした．而しながら反面，家兎では生後2～3カ月の換毛期に死亡率が高いとされて居り[7]，本研究においても観察期間中に死亡した家兎が可成り多かつたので此の点については今後の研究においては十分に考慮を要する処である．

（ii）　照射条件

使用したレントゲン線の照射条件は 200kVp, 18mA, Filter 0.5mm Cu+ 1.0mm Al, H.V.L. 1.13mm Cu, T.S.D. 30cm, 照射野 3.0× 2.5cm 線量率 170r/min.（眼窩内線量）である．眼窩内線量は実験家兎と同一年令の家兎の眼球を摘出し Victoreen 線量計と比較補正した東芝線量率計（Model 102）を眼窩内に挿入して測定した．尚，今後記載する線量は特記するもの以外はすべて眼窩内線量である．

（iii）　照射方法

幼若家兎を押田式固定器に入れ左眼のみが照射され右眼は線錐の外になる様に位置せしめる．即ち中心線錐を鉛直に保ち照射野の長辺の一方が家兎の頭部矢狀線に一致する様に位置を定める．此の方法によれば分割照射の際にも同じ物理的条件で照射する事が可能であり且，測定の結果，対側の眼窩内線量を照射側の5％以内にする事が出来る．

（iv）　検査方法

目標とする成熟白内障の形成に至る迄の経過を観察する為に実験に供した家兎は照射後5週間迄は週2回，以後は週1回づつ，本学眼科大塚教授及び大島助教授以下眼科学教室諸氏の御指導の下に，1％塩酸アトロピン点眼により散瞳後，河本式検眼鏡による徹照法により行なつた．また必要に応じて斜照法及び細隙燈顕微鏡による検査も併せ行なつた．同時に眼瞼部の脱毛についても検策した．

（v）　照射線量

1回照射線量は 500r, 1,000 r, 1,500 r 及び 2,000 r とした．

尚，実験に供した家兎についての細かな成績については Table. 1に一括してある．

（2）実験結果

（i）　水晶体の初期混濁発現時期に及ぼす影響

種々の線量の照射後に水晶体において徹照法により始めて変化を認める時期は，Table 3. に示す如くであり，500r 照射例については4例中1例に照射後9週で小空胞を認めたが間もなく消失した．その他の例では観察期間内では全く変化を認めなかつた．1,000 r 以上照射した際には全例に初期混濁を認めたがその様相は徹照法検査では全て後縫合線の両端若しくは赤道部の混濁として認められた（Fig. 3. の1,000 r 以上照射例). まづ1,000 r 照射の13例では2例が照射後第2週，6例が第3週，1例が3 1/2週，2例が第4週に，各1例が4 1/2週及び5週に初期混濁を認めた．次に1,500 r 照射した13例では照射後第2週に2例，2 1/2週に6例，第3週に4例，3 1/2週に1例が初期混濁を呈した．最後に2,000 r 照射の5例では3例が照射後2 1/2週，各1例が第3週及び3 1/2週に徹照法による初期混濁を認めた．

（ii）　水晶体混濁の進行性に及ぼす影響

照射後少くとも12週間以上生存した幼若家兎に

Table 1. Whole results (young rabbits)

Rabbit No.	Dose (r) in orbit	Treatment time (in days)	Body weight (in g).	observed periods (in days)	Onset of lens opacities (Wk. after irradiation)				Epilation		Lens findings
					early opacit.	mature cat.	post. cat.	progress.	onset (Wk.)	grade	
16	500	1 (single)	320	42	—	—	—	—	—	no	no opacity
17	500	1	380	48	—	—	—	—	—	no	no opacity
27	500	1	380	154	9	—	—	—	—	no	no opacity
53	500	1	500	84	—	—	—	—	—	no	no opacity
21	1,000	1	420	383	5½	—	20	—	4	slight	post. pol. cat.
22	1,000	1	370	354	4	—	26	—	4	slight	post. pol. cat.
65	1,000	1	500	183	4	—	10	—	5	partial	post. pol. cat.
66	1,000	1	450	183	3½	—	13	—	4	partial	post. pol. cat.
67	1,000	1	450	183	4½	—	10	—	4	partial	post. pol. cat.
113	1,000	1	700	85	2	—	12	?	4	partial	p.p.c.+feathery op.
115	1,000	1	700	134	3	—	12	—	4	partial	p.p.c.+feather. op.
116	1,000	1	700	134	3	—	13	—	4	partial	p.p.c.+feather. op.
55	1,000	1	500	48	3			?	4	partial	feathery op.
57	1,000	1	420	61	3			?	4	partial	feathery op.
114	1,000	1	700	56	3			?	4	partial	feathery op.
33	1,500	1	520	133	2	9	—	+	3½	complete	mature cat.
34	1,500	1	470	133	2½	10	—	+	2½	complete	mature cat.
35	1,500	1	480	84	2½	11	—	+	2½	complete	mature cat.
73	1,500	1	400	166	3	12	—	+	3	complete	mature cat.
110	1,500	1	650	90	2	11	—	+	3	complete	mature cat.
32	1,500	1	520	45	2½		—	+	2½	complete	post. cort. op.
64	1,500	1	600	49	2½		—	+	3	complete	ring opacity
71	1,500	1	480	51	2½		—	+	3	complete	ring op.
107	1,500	1	520	49	3		—	?	3	complete	feathery op.
109	1,500	1	500	57	3		—	+	3	complete	immature cat.
111	1,500	1	650	57	3		—	+	3	complete	post. cort. op.
112	1,500	1	600	57	3½		—	+	3	complete	ring op.
24	2,000	1	490	126	3	9	—	+	3	complete	mature cat.
31	2,000	1	500	84	2½	8	—	+	2½	complete	mature cat.
39	2,000	1	700	100	3½	10	—	+	3	complete	mature cat.
25	2,000	1	380	51	2½		—	+	3	complete	post. cort. op.
36	2,000	2	650	99	4	10	—	+	4	complete	mature cat.
68	2,000	2	550	112	2½	11	—	+	3	complete	mature cat.
69	2,000	2	500	112	3	11	—	+	3	complete	mature cat.
70	2,000	2	500	112	3	11	—	+	3	complete	mature cat.
43	2,000	2	600	63	2½		—	+	3	complete	immature cat.
41	2,000	4	600	87	2½	11	—	+	3½	complete	mature cat.
46	2,000	4	520	87	2½	12	—	+	3	complete	mature cat.
42	2,000	4	550	63	2		—	+	3½	complete	post. cort. op.
45	2,000	4	520	42	3		—	?	3	partial	feathery op.
62	2,000	4	620	60	3		—	+	3	complete	ring op.
63	2,000	4	650	57	3		—	+	3	complete	ring op.
79	2,000	10	400	95	2½	—	12	—	—	no	post. pol. cat.

80	2,000	10	460	95	2½	—	12	—	—	no	post. pol. cat.
81	2,000	10	400	95	2½	—	12	—	—	no	post. pol. cat.
82	2,000	10	400	95	2½	—	12	—	—	no	post. pol. cat.
52	2,000	10	680	54	2			?	—	no	feathery op.
58	2,000	10	650	50	2			—	—	no	vacuoles
59	2,000	10	620	70	2			—	—	no	no opacity
60	2,000	10	580	60	1½			—	—	no	vacuoles
61	2,000	10	500	58	2			—	4	slight	vacuoles
75	1,500	3	320	172	2	—	17	—	4½	slight	post. pol. cat.
76	1,500	3	450	75	3½	—		—	4½	slight	equator. op.
77	1,500	3	500	172	3	—	12	—	—	no	post. pol. cat.
78	1,500	3	450	172	2½	—	17	—	3	slight	post. pol. cat.
84	3,000	10	700	95	1½			+	3	partial	ring op.
85	3,000	10	650	186	2½			+	3	partial	immature cat.
93	3,000	10	500	42	2			?	3	partial	feathery op.
96	3,000	10	500	42	2			?	2½	partial	feathery op.
90	3,500	28	550	226	0	8	—	+	0	complete	mature cat.
91	3,500	28	520	226	0	8	—	+	0	complete	mature cat.
92	3,500	28	550	226	0	9	—	+	0	complete	mature cat.
98	3,500	28	520	74	0		—	+	1	complete	immature cat.
99	3,500	28	700	54	0			?	1	complete	equator. op.
101	3,500	28	500	54	0			+	0	complete	ring op.

Table. 2. Results of 2,000 r single irradiation (10 Wk.and adult rabbits)

Age of rabbit	Rabbit No.	Body weight (in g)	Observed periods (in days)	Onset of lens opacities (Wk. after irradiation)			Epilation		Lens findings
				early opacity	mature cataract	progress.	onset (Wk.)	grade	
10Wk.	11	1,080	245	4½	12	+	3	complete	mature cat.
10Wk.	12	880	133	4½	13	+	4	complete	mature cat.
10Wk.	13	1,020	245	5	14	+	4	complete	mature cat.
adult	1	2,100	199	10	25	+	3	complete	mature cat.
adult	2	2,300	199	9	23	+	3½	complete	mature cat.
adult	9	2,800	171	9	20	+	3	complete	mature cat.
adult	10	2,800	334	11	24	+	4	complete	mature cat.

Table 3. Onset of early opacities of the lens. (single exposure)

Dose	No. of Cases	No. of early opacities	Onset of early opacities			
			2—3 Wk.	3½—4 Wk.	4½—5 Wk.	over 5 Wk.
500r	4	1	0	0	0	1
1,000r	13	13	8	3	2	0
1,500r	13	13	12	1	0	0
2,000r	5	5	4	1	0	0

ついて前述の初期混濁がどの様に変化してゆくかを検策した結果は Table 4 に示す如くであり，また，これ等の混濁の推移の徹照法所見は Fig. 3．に示した．

まづ 500r 照射の2例ではいづれも観察終了時の12週及び22週後に於て徹照法的には何等の変化も認め得なかつた．1,000 r 照射では12週以上最高56週まで観察された8例についてみると全例に於て初期変化である縫合線両端の微細な混濁は一

Table 4. Onset of mature cataracts. (single exposure)

Dose	No. of cases observed over 12Wk. / No. of cases irradiated	No. of mature catracts	Onset of mature cataracts		
			—8 Wk.	9—10Wk.	11—12Wk.
500r	2/4	0	—	—	—
1,000r	8/13	0	—	—	—
1,500r	5/13	5	0	2	3
2,000r	3/5	3	1	2	0

時的に進展し羽毛狀の混濁を呈したがいづれもそれ以上進んで環狀の混濁を呈するに至らず，次第に減少乃至はそのまゝの狀態で経過し，最も早いものは照射後第10週，最も遲いもので24週後に徹照法的に後縫合線附近に限局した線狀の混濁卽ち後極白内障として認められる様になつた．それ以後は夫々の観察期間内では進行性の傾向は示さなかつた．1,500 r 照射後12週以上最高23週まで観察された5例及び2,000 r 照射後12週以上最高18週まで観察された3例では水晶体の混濁は Fig. 3の様な経過で進行し次第に肉眼的にも認められる様になり，1,500 r 照射では照射後第9週及び第10週に各1例，第11週に2例，第12週に1例が成熟白内障を形成した．一方，2,000 r 照射では照射後第8週，第9週及び第10週に各1例が夫々成熟白内障を来した．尙，2,000 r 照射例の中には角膜の混濁が激しく潰瘍を来したものもありその為に水晶体の徹照法検査を行い得なかつたものもあつた．

（3）小括及び考案

（i） 幼若家兎に1,000 r 以上照射した場合には水晶体の混濁は必ず認め得るものである．

これ等の混濁の発現時期が照射線量により影響を受けるか否かについてみると，1,000 r 照射家兎の半数に初期混濁を来すのは照射後第3週であるのに対して，1,500r 照射家兎では $2^1/_2$ 週以内に既に全例の半数以上が初期混濁を示して居り1,500r照射の方が水晶体の初期混濁発現が早いと云えよう．而し1,500 r 照射と2,000 r 照射との間には差があるとは云い難い．Cogan[14] は家兎について照射線量が増すと水晶体混濁発現の潛伏期は逆函数的に短くなると述べ，また，Merriam 等[25]は人間について照射線量と白内障の開始時期との間には逆比例関係があると記載しているが，本研究でこの様な結論を下し得なかつたのは水晶体の初期変化を追求する方法として専ら徹照法に依つた為であろう．事実，本研究でも若干の例について細隙燈顕鏡による検査を併用したがこれによれば未だ徹照法で変化を認め得ない時期に既に初期混濁と思われる変化を認める事が出来たのである．

(ii) 幼若家兎に1,500 r 以上照射した際には全例が水晶体混濁の進行性変化を示し，早晩，成熟白内障を形成する．此の場合，成熟白内障の発現は1,500 r 照射では照射後12週までに全例に見られて居るのに対して2,000 r 照射では10週以内に全例に認められて居り，線量の大きい方が効果の発現は早いと云えよう．

(iii) 1,000 r 照射では成熟白内障を来す事は全くなく停止性の後極白内障を示すに留つた．

(iv) Fig.3. に示した水晶体の混濁の推移についての徹照法所見は1,500r以上照射の場合は前述の Cogan の大線量照射によるもの(Fig.2. c.d. e. f.）と殆ど一致した．肉眼的に白濁として認められる様になるのは徹照法で認められる後嚢下の混濁が前嚢下にも及んで所謂，未熟白内障（Fig. 4. a.）の時期になつてからであつた．その後は2～3週で水晶体全体が混濁を来して不透明な成熟白内障（Fig.4. b.）を来すのである．而しながら1,000 r照射の場合は Cogan の所見とはやゝ異つて徹照法で認められる初期変化は1,500 r 照射の際に見られるものと同様の後縫合線の両端に対称的に見られる混濁と赤道部のカラー狀混濁とであつた（赤道部の混濁は欠くものもあつた). Cogan 及び北島[6]，神鳥[20]等の云う後縫合線に沿う混濁

Fig. 3. Diagram of progression of ophthalmoscopic lens changes



Fig. 4. a: Immature cataract, 8 weeks after single dose of 1,500 r. (Rabbit No. 34)

Fig. 4. b: Mature cataract, 12 weeks after single dose of 1,500 r. (Rabbit No. 110)

が認められる様になつたのはこれ等の初期混濁が一時的に増加した後に軽快若しくは停滞した後であつた．

尚，これを細隙燈顕微鏡で精査すると後極附近に限局した線狀をなす顆粒狀混濁の集合で周囲に放射狀の線を有している．このものはLeinfelder及び Kerr[23]，の云う様に可成り長い観察期間内に殆ど変化を来さず所謂，後極白内障と名付けられるものであつた．

附：水晶体混濁の写真記録の一便法について

これ迄に述べた様な水晶体の混濁の推移を検査する場合に徹照法では写真に記録する事が出来ないので専らスケッチなどによる模型図に頼る他はない．そこで自分はこれを客観的に記録する為の一便法として次の様な方法を試みた．

照射された家兎を適当な時期に徹照法検査を行なつた後，眼球を摘出し，水晶体を遊離させてObjectglassに後嚢面を上にしてのせて透過光により後嚢下の混濁の狀態を撮影した（Fig. 5）．Fig. 6.，7.は此の方法で得られた写真である．

Fig. 5. Diagram of photographic method for registering the lens opacities.

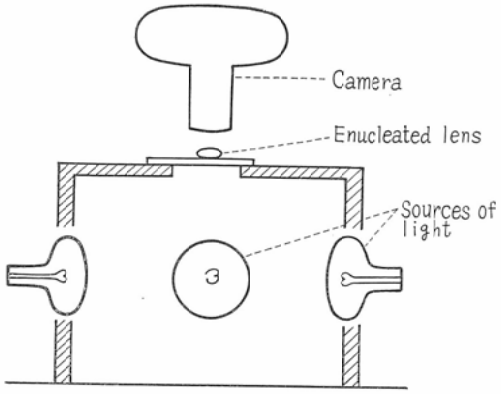

Fig. 6.は1,500 r 1回照射により混濁が次第に増加し成熟白内障に移行するに至る経過である．a. は徹照法所見では後嚢下の羽毛狀混濁に相当する．b. は同じく環狀混濁に相当するものである．c. は混濁が更に進展し環狀混浊と赤道部の混濁が一部合同し更に前皮質部の一部にも混濁が及んだものである．d. は所謂，未熟白内障で此の時期に至れば Fig. 4.a. の如く肉眼的にも識別出来る．e. は成熟白内障で此の時期には水晶体はむしろ收縮の傾向を示し脆弱である．f. は対照水晶体である．

Fig. 7. は1,000 r 1回照射の場合で停止性の後極白内障を示すに至る経過である．a.は後縫合線両端の羽毛狀混濁及び赤道部の混濁．b.は照射後12週のもので成熟白内障を形成する事なく後嚢下の羽毛狀混濁と赤道部の混濁に加うるに後極附近の混濁が形成されつつある．c. は照射後20週のもので後嚢下の混濁は可成り軽快して著明な後極白内障が認められる．多くの場合，此の時期には後嚢下の混濁は消失して認められない．

V. 年令の白内障の進行性に及ぼす影響

（1）実験材料及び方法

前項で用いた生後4～6週の幼若家兎に比較すべき動物として生後10週の家兎（体重1,000 g内外）及び生後6カ月以上の成熟家兎（日本白色在来種，体重2,000 g以上）を使用した．因みに日本白色在来種の家兎では通常，生後約6週迄が哺乳期でありそれ以後は離乳して生後2～3カ月で換毛期になり，その後妊娠可能になるのは生後6カ月頃である[7]．

照射条件，照射方法は幼若家兎に対する場合と同様である．但し成熟家兎に対する照射野は 3.5 × 3.0cmとし，亦，その眼窩内線量率は測定により 165r/min. であつた．照射線量は全て2,000 r 1回とした．

尚，10週家兎及び成熟家兎についての成績は Table. 2. に一括してある．

（2）実験結果

（i） まづ初期変化発現時期についてみると Table. 5. に示す様に幼若家兎では照射後2 1/2週～3 1/2週の間に全てが初期混濁を来したのに対して10週家兎3例では照射後4 1/2週で2例，5週で1例が初期混濁を来した．一方，成熟家兎では此の時期は可成り遅れて4例中照射後第9週に2例，第10週に及び第11週に各1例が初期混濁を来した．尚，初期混濁の発現部位及びその様相は10週家兎でも成熟家兎でも幼若家兎の場合と殆ど変り

Fig. 6. Photographs of enucleated lenses after single dose of 1,500 r.
(Progressive opacities)

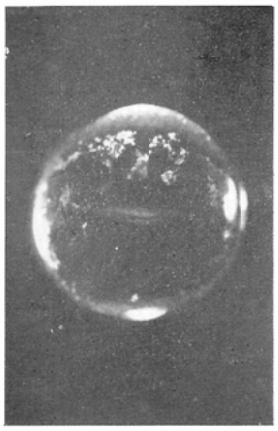

a. Feathery opacity and equatorial opacity

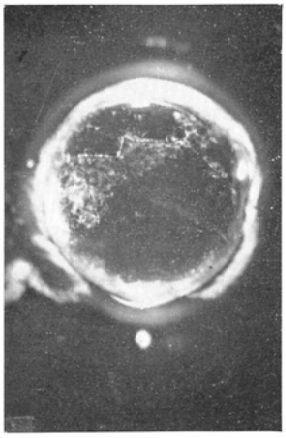

b. Ring opacity and equatorial opacity

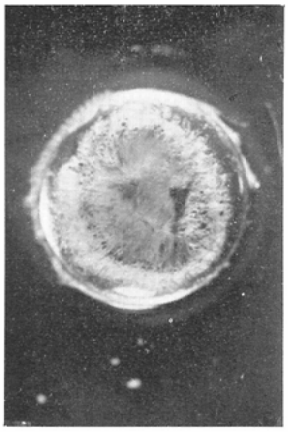

c. Post. cortical opacity and partial ant. cortical opacity

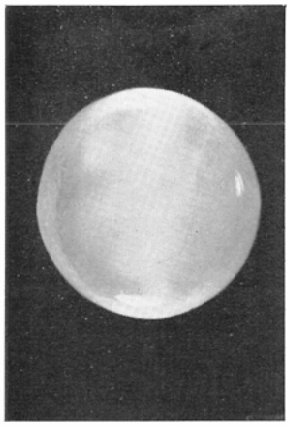

d. Immature cataract

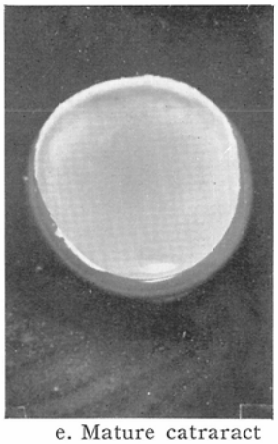

e. Mature catraract

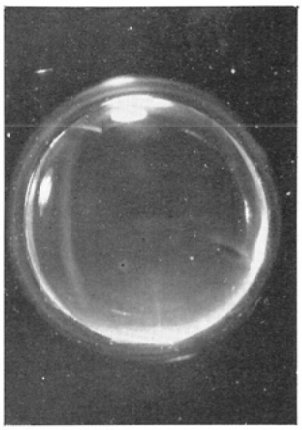

f. Normal lens

Fig. 7. Photographs of enucleated lenses after single dose of 1,000 r.
(No progressive opacities)

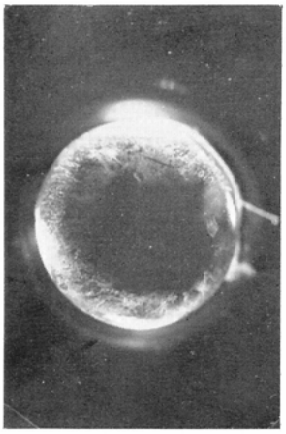

a. Feathery opacity and equatorial opacity

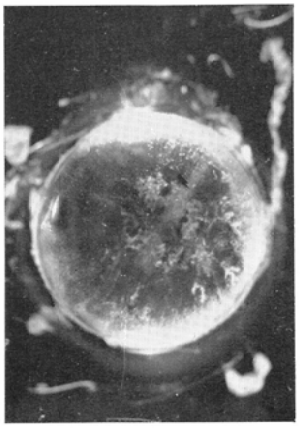

b. Feathery opacity and post. polar opacity

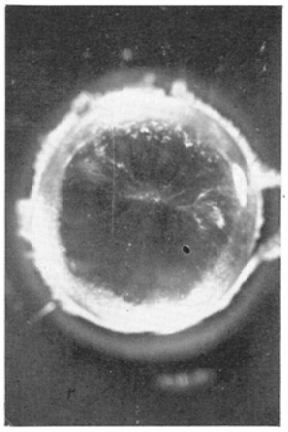

c. Post. polar cataract with slight feathery opacity and equatorial opacity

Table 5. Age of animals and onset of cataract.

Age of rabbits	No. of cases	Onset of early opacities	Progressive tendency	Onset of mature cataracts	Onset of epilation
Young (4－6 Wk.)	5	$2^1/_2$－$3^1/_2$Wk.	＋	8—10Wk.	$2^1/_2$—3 Wk.
10Wk.	3	$4^1/_2$－5Wk.	＋	12—14Wk.	3－4Wk.
Adult (over 6M.)	4	9—11Wk.	＋	20—25Wk.	3－4Wk.

なかつた．

2,000 r 照射によるこれ等の初期混濁は10週家兎でも成熟家兎でも全て進行性の経過を示した．而しながら成熟家兎の場合はこれ等の進行速度は比較的緩徐であつた．成熟白内障の形成時期もこれに従つて延長し成熟家兎では照射後第20週，第23週，第24週及び第25週に各1例が水晶体の完全な混濁を呈したが，10週家兎では照射後第12週，第13週及び第14週に各1例が成熟白内障を来した．尚，幼若家兎では前項にて述べた様にこれ等より短く照射後8～10週の間である．

（ii） 脱毛開始時期との関係

幼若家兎，10週家兎及び成熟家兎のいずれの場合でも水晶体に対して2,000 r 1回照射した際には照射側の眼瞼部の完全脱毛が見られた．これ等の脱毛の開始時期を年令別に比較してみるとTable 5．に示す通り，幼若家兎では照射後$2^1/_2$～3週の間に脱毛が始まるのに対して10週家兎では照射後3～4週の間に，更に，成熟家兎でも3～4週の間に全例に脱毛開始が起つて居り，これ等眼瞼部脱毛については年令の影響は殆ど認められない様であつた．

（3）小括及び考案

家兎の水晶体に対してレントゲン線2,000r 1回照射を行うと年令に関係なく全く進行性の白内障を生ずる．また，これ等の水晶体の初期混濁発現時期，進行速度及び成熟白内障発現時期は全て家兎の年令が増す程延長される事が明らかとなつた．これに対して同時に認められる眼瞼部の脱毛には年令の影響は殆ど見られなかつたのである．これ等の事から放射線白内障を研究する際には，Cogan[14]の云う様に実験動物の年令が著しく重要な因子である事が判つた．

VI. 分割照射の効果

これ迄の実験結果から幼若家兎に対しては1回線量として1,500 r 以上照射すれば必ず水晶体の混濁を生じ，而も照射後遅くとも12週間以内に成熟白内障に進展する事が明らかとなつた．そこで幼若家兎の水晶体に照射後12週以内に成熟白内障を惹起せしめ得る様な或る線量を分割して与えた場合，水晶体の混濁の推移に如何なる影響を及ぼすかという問題，更に水晶体に対する放射線効果の障害と回復の問題について検討を加える目的で以下の実験を行なつた．

（1）実験材料及び方法

実験動物としては1回照射の際に使用したものと同様の生後4～6週の幼若家兎を使用した．照射条件，照射方法及び検査方法についても1回照射の場合と同様である．

照射線量は次の如くである．

（i） 2,000 r を種々の照射期間で照射．

a）1,000 r×2（2日間分割照射）

b） 500 r×4（4日間分割照射）

c） 200 r×10（10日間分割照射）

（ii） 補足的に任意の照射線量と照射期間を試みた．

a） 500r×3（3日間分割照射）

b） 300r×10（10日間分割照射）

c） 700r×5（28日間分割照射）

（2）実験結果

（i） 2,000 r を種々の期間で分割照射した場合

a）1,000 r×2（2,000 r 2日間分割照射）

照射終了後2～4週の間に8例全部に微照法で認められる初期混濁を生じ，且，いずれも進行性

Table 6. Effect of treatment time

Dose (in days)	No. of cases observed over 12Wk. / No. of cases irradiated	No. of mature cataracts	Onset of mature Cataracts		
			—8 Wk.	9—10Wk.	11—12Wk.
2,000r (single)	3/5	3	1	2	0
1,000r × 2 (2 days)	4/8	4	0	1	3
500r × 4 (4 days)	2/10	2	0	0	2
200r ×10 (10 days)	4/11	0	—	—	—
500r × 3 (3 days)	4/4	0	—	—	—
300r ×10 (10 days)	2/4	0	—	—	—
700r × 5 (28 days)	3/6	3	2	1	0

を示した．12週以上観察し得た4例では2,000 r 1回照射の場合と同じ様な経過で混濁の増加を来し，Table. 6. に示す様に照射終了後第10週で1例，第11週で3例が夫々成熟白内障を形成した．

b） 500r×4（2,000 r 4日間分割照射）

10例を使用したが初期混濁は照射終了後2～3週の間に全例に認められ，これ等の中，12週以上観察し得たものは僅かに2例に終つたが，いづれも進行性の変化を示し照射終了後第11週及び第12週で夫々成熟白内障を来した．遺憾乍ら照射後12週以前に死亡した例についても第8週～第9週迄観察された3例では観察終了時，2例に後皮質部の混濁を認め，1例では後皮質部全体に及ぶ混濁を認めて居り，結局，2,000 r を4日間に分割照射した場合にも水晶体の混濁は全て進行性変化を来したわけである．

c） 200r×10（2,000r 10日間分割照射）

此の場合には前2者とは異なり全く進行性の変化を示さなかつた．水晶体の初期混濁は11例中，照射終了後1 1/2～2 1/2週の間に9例に認められたが，残る2例では徹照法では一時的に極く微細な空胞を認めたのみで直ちに消失した．照射後12週以上観察出来た4例では前記の初期混濁は一度は羽毛状を呈するに至つたものもあつたが間もなく軽快，次で消失し照射終了後12週には徹照法では限局性の後極白内障を認めるのみであつた．

(ii) 任意の線量と照射期間について

a） 500r×3（1,500r 3日間分割照射）

照射終了後2～3 1/2週の間に全4例に初期混濁を認めたがいずれも進行性の混濁を来す事なく照射終了後第12週に1例，第17週に2例が徹照法で見られる後極白内障を来してそれ以後は殆ど変化を示さなかつた．残る1例では照射終了後第10週迄観察されたが停止性の赤道部の混濁を認めたのみであつた．

b） 300r×10（3,000r 10日間分割照射）

使用した4例全部に於て照射終了後1 1/2～2 1/2週の間に初期混濁を認めた．12週以上観察された2例についてみると，これ等の混濁は緩徐ながら徐々に増加の傾向があつたが照射終了後第12週に於ては未だ成熟白内障を来さず2例とも徹照法で認められる後嚢下部の環状混濁と赤道部の混濁を認めるのみであつた．尚，その後照射終了後第27週迄観察された1例では観察終了時に漸く未熟白内障の段階に達した．

c） 700r×5（3,500r 28日間分割照射）

6例全部に於て照射終了時，即ち照射開始後4週間に既に初期混濁を認めた．いずれも進行性の変化を来して照射終了後12週以上観察された3例では第8週に2例，第9週に1例が夫々成熟白内障を来した．また，第7週まで観察された1例では観察終了時，未熟白内障を呈していた．

（3）小括及び考案

（i） 幼若家兎に1回照射により100%成熟

Table 7. Progressive tendency of lens opacities.

Dose (in days)	No. of cases observed over 6 Wk.	Progressive	Stationary	Indeterminate
1,000r × 1 (single)	11	0	7	4
1,500r × 1 (single)	12	11	0	1
2,000r × 1 (single)	4	4	0	0
1,000r × 2 (2 days)	5	5	0	0
500r × 4 (4 days)	6	5	0	1
200r ×10 (10 days)	9	0	8	1
500r × 3 (3 days)	4	0	4	0
300r ×10 (10 days)	4	2	0	2
700r × 5 (28 days)	6	5	0	1

Fig. 8. Time-dose relationship for progression of lens oacities. Progressive opacities of lenses are represented by the upper line and stationary opacities of lenses are represented by the lower line.

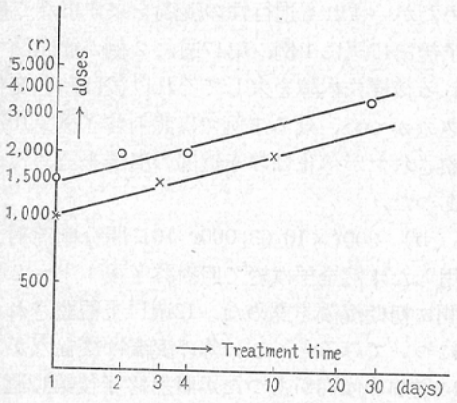

白内障を生ずる様な線量を分割して照射すると Table. 6. に示す様に照射期間が永くなる程，成熟白内障の発現時期は延長され，更に照射期間が長くなるともはや成熟白内障を来さないで停止性の混濁を示すだけになる事が判つた．此の事から水晶体に於ても他の組織の照射の際に見られる様な或る程度の回復が存在する事は明かである．

（ii） 分割照射によつて水晶体の混濁が進行性の変化を示して照射後12週以内に全て成熟白内障を来したのは2,000 r 2日間分割照射及び4日間分割照射，3,500 r 28日間分割照射の場合であり，進行性の変化を呈するも目的とする12週間の観察期間内には成熟白内障を形成しなかつたものは3,000 r 10日間分割照射の場合であつた．更に進行性の変化を示さず停止性の後極白内障を示したのは，2,000 r 10日間分割照射及び1,500 r 3日間分割照射の場合であつた．此の様な水晶体混濁の進行性の有無について1回照射の場合と併せて一括したのが Table. 7. である．この表から水晶体の混濁の進行型と停止型とについて各々，総線量と照射期間との関係の問題について Strandqvist[34]，の方法により一応の分析を行なつてみた（Fig. 8.）．Fig. 8. に於て○印を結んだ直線が水晶体混濁が進行性の変化を来す様な場合の線量と照射期間との関係であり，×印を結んだ直線が停止型の場合のそれである．これ等の直線について水晶体の回復指数を求めるとほぼ 0.3で幼若家兎の水晶体のレントゲン線による障害も皮膚とほぼ同じ程度の回復指数を有するものと思われる．尚，これ等の数値は我が教室に於ける鎌田[3] の毛組織についての，更に菊地[5] の歯芽に於ける放射線効果の回復指数と殆ど相似たものという事が出来る．

（iii） 幼若家兎で照射後，成熟白内障を生ずる様な効果をもたらす閾値線量は1回照射の場合，1,000 ～1,500 r の間にあるが，分割照射の場合には，Fig. 8. から夫々の照射期間に対して両直線の間に存在するものと思われる．

VII. 白内障と脱毛との関係

幼若家兎では1回照射の場合，1,500 r 以上では成熟白内障は必発の症状であるが，これ等と照射側の眼瞼部に認められる脱毛との関係について

Table 8. Epilation and cataract

Dose (in days)		No. of cases observed over 6 Wk.	Grade of epilation				Tendency of cataract
			Complete	Partial	Slight	None	
500r	(single)	4	0	0	0	4	(—)
1,000r	(single)	11	0	9	2	0	stationary
1,500r	(single)	12	12	0	0	0	progressive
2,000r	(single)	4	4	0	0	0	progressive
1,000r × 2	(2 days)	5	5	0	0	0	progressive
500r × 4	(4 days)	6	5	1	0	0	progressive
200r × 10	(10 days)	9	0	0	1	8	stationary
500r × 3	(3 days)	4	0	0	3	1	stationary
300r × 10	(10 days)	4	0	4	0	0	indeterminate
700r × 5	(28 days)	6	6	0	0	0	progressive

述べる.

Table. 8. に示す様に 500r 照射では脱毛は全く認められず, 1,000 r 1回照射の場合には11例中9例で部分的脱毛が生じたが残り2例では照射側の毛が対側に比してやゝ薄い程度の脱毛が認められたのみであつた. 一方, この場合, 水晶体の混濁は既述の如く停止性で後極白内障を認めたのみであつた. 更に1回1,500 r 及び2,000 r 照射ではいづれも照射後全例が完全脱毛を来したが, これ等の場合, 水晶体の混濁は進行性で成熟白内障を生ずる (但し, 脱毛については1,500 r 照射の場合, 後に一部の再生が認められたが, 2,000 r 照射では再生は殆ど認められなかつた). 分割照射では水晶体の混濁が進行性であつた2,000 r 2日間分割照射及び3,500 r 28日間分割照射では全例に完全脱毛を来し, また, 2,000 r 4日間分割照射では6例中1例のみは部分的脱毛に終つたが他の5例は全て完全脱毛を生じている. 水晶体の混濁が停止性であつた2,000 r 10日間分割照射では9例中8例は全く脱毛を来さず残り1例で極く僅かな脱毛を認めたのみであり, また, 1,500 r 3日間分割照射でも4例中1例は脱毛なく他の3例で極く僅かな脱毛を認めた.

水晶体の混濁が緩徐乍ら進行性の傾向を示した3,000 r 10日間分割照射では4例全部が部分的脱毛を生じた.

尚, 脱毛の開始時期については幼若家兎では1回照射, 分割照射ともに同一線量照射では水晶体混濁の方が脱毛開始時期よりも先に認められる事が多く, たとえ遅れても殆ど同時期であつた.

以上よりレントゲン線白内障と脱毛との関係については次の様に結論出来よう.

(1) 幼若家兎で眼瞼部に完全脱毛を生ずる様な照射を受けた場合には後になつて水晶体に成熟白内障が必ず起り得るものと思われる.

(2) 部分的脱毛を生ずる様な場合には水晶体の混濁は多くは停止性であるが時には進行性を示す事もあり得る.

(3) 脱毛が全く認められないか或は認められても極く軽微で対照と比較して漸く確認出来る程度の脱毛の時には, 水晶体の混濁は認められても停止性で進行性の傾向をとる事はない.

VIII. 綜括的考案

これ迄の実験結果を綜括すると次の様な結論が得られる.

(1) 幼若家兎の水晶体にレントゲン線1回1,500r 以上を照射すると遅くとも照射後12週以内に成熟白内障を生ずる.

(2) 放射線白内障の発現については年令が極めて重要な因子であり, 動物が若い程, その発現は早く, 且, その進行も急である.

(3) 水晶体のレントゲン線による障害にも回復があり, その回復指数は皮膚とほぼ同様である.

(4) 眼瞼部に完全脱毛を来す様な場合には, 成熟白内障は必発の症状である.

以上の様であるが，これまでの文献其の他を検討して以下，若干の項目について考案を加えてみた．

（1）　白内障発現線量について

家兎のレントゲン線白内障発現の閾値については古くは Rohrschneider[29]，が 188kVp で1回照射の場合，100% EpD で混濁を来すとし，Peter[26]，は 150kVp で1H.E.D. を提唱した．北島[6]は 150kVp で組織学的には69% H.E.D.（216r），臨床的には 103% H.E.D.（324r）で変化を認めたと述べている．これ等はいづれも線量測定法が不備な頃のものであるが，その後，神鳥[20]は80kVpで組織学的所見から閾値を 900r として居り，Cogan[14] は臨床的に 1,200 kVp で 500r としている．更に Cogan は照射によつて起る水晶体の変化には結局の処，閾値線量はなくて線量が低い程，その変化は明らかでなくその endpoint は主として検査の方法に依ると述べている．これを裏付ける様に徳永[8] は45r の照射でも熟練した検査によれば水晶体の変化を臨床的に認め得るとしているがかかる微細な変化は氏も云つている様に生理的にも可成り存在し得るものであり，これをもつて放射線の効果と断定する事は種々なる困難を伴う事が考えられる．かかる見地から自分は客観的に認め得る成熟白内障をもつて効果の判定基準としたので1回照射の場合の閾値は1,500 r となつたのであるが，これを初期混濁についてみれば 500r 照射でも一時的混濁を認めたものがあるので白内障の定義を初期混濁に置くならば閾値線量は遙かに少いものとなろう．

尚，分割照射の場合は既述の如く照射期間の長くなる程，白内障発現線量は大となる．

（2）　白内障発現の潜伏期について

Cogan[14]は白内障発現の潜伏期は照射線量に逆比例する事を指摘して居り，Merriam[25] もまた，人間のラジウム又はレントゲン線治療後の白内障について水晶体に対する線量が大なる程潜伏期が短くなると述べているが，自分の実験に於ける成熟白内障の発現時期についても同じ事が云える．但し，前にも述べた様に Cogan 等が指摘している様な初期混濁の潜伏期については検査法が十分でない為もありかかる決定的な結論は下し得なかつた．

（3）　年令の影響について

年令の影響は放射線白内障の研究では極めて重要であり若い動物程，水晶体の変化が早く現れ急速に進展する事は Cogan[14]，Ehling[17] 等の報告と一致する処であつた．これを人間の場合に適用するならば少くとも乳幼児では，頭部や顔面に対して放射線治療を行う際には成人よりも一層の注意を要すると云えよう．

（4）　障害と回復について

水晶体の障害の回復についてRohrschneider[30]は分割照射では脱毛線量が2倍になるのに白内障発現線量は1回照射でも分割照射でも同じであるとして水晶体は他の組織より障害の蓄積が大である事を指摘している．一方，神鳥[20]は矢張り脱毛線量との比較から水晶体は他の組織と殆ど同じ回復能力を有すると結論している．自分の実験では Strandqvist[34]，の Time-dose relationship の皮膚の回復状態と比較した結果，水晶体の回復能力が皮膚のそれと殆ど変らない事が判つたのである．

（5）　脱毛との関係について

Cogan[14]，は脱毛が認められなくても白内障を起し得ると述べ，また，神鳥[20]は1回照射，分割照射を通じて白内障発現線量は常に脱毛線量よりも低い事を明かにしている．自分の実験では眼瞼部に完全脱毛を来したものは全部が後に成熟白内障を惹起したが，多くの学者の云う様な停止性の混濁については脱毛を全く来さない場合でも認め得たのである．

但し，此の様な初期の後嚢下の混濁は人間の場合，神鳥，増田[21]の原爆白内障の報告にもある様に白内障患者の50%以上は視力が正常であり自覚的に気付かない事が多いのであり混濁が徐々に進展した時に始めて視力の障害を伴うのである．従つて頭部及び顔面の放射線治療の際に於ても眼瞼部に完全脱毛を来した様な場合は当然，白内障の発現は避け得られないが，たとえ脱毛を殆ど認

めない場合でも，水晶体の障害の起る可能性がある事を十分考慮に入れなければならない．そして此の様な場合，患者の視力の障害の有無に頼る事は前記の理由から危険であると考えられる．

以上，放射線医学的な見地から放射線白内障について若干の知見を述べたのであるが，放射線の最大許容量の決定についても，その critical organ として造血臓器の他に水晶体が問題となつている現在，これ等の実験結果が今後，此の領域の進展に何等かの資料を提供する処となれば幸甚である．

稿を終るに臨み終始御懇篤な御指導御校閲を賜つた恩師足立忠教授を始め，研究の進行に多大の御援助を与えられた村井教授，粟冠助教授，実験の進行上眼科学的検査法其の他について御指導を頂いた眼科学教室，大塚教授，大島助教授に深甚なる感謝の意を表します，尚，写真の撮影に就ては御援助を賜わつた写真室主任広瀬技官他の諸兄に併せて謝意を表します．

IX. 文 献

1) 石原忍，萩原朗：小眼科学．—2)奥沢正：「レントゲン」線による水晶体上皮細胞の変化に就ての実験的研究，日本眼科学会雑誌第37巻：814，昭8．—3) 鎌田力三郎：毛組織に対する放射線の作用，お茶の水医学雑誌，第6巻，218，昭33．—4)神鳥文雄：実験的放射線白内障の研究，日本眼科学会雑誌，第44巻，890，昭和15—5) 菊地厚：白鼠の歯に対する放射線の作用，お茶の水医学雑誌，第6巻，932，昭33．—6) 北島勲：「レントゲン」線の眼に及ぼす影響に関する実験的補遺，日本眼科学会雑誌，第36巻，1589，昭7，—7) 安東洪次，田嶋嘉雄：医学研究動物実験法．—8) 徳永次彦：実験的放射線白内障，日本眼科学会雑誌，第59巻，889，昭30．—9) 広瀬金之助，藤野貞：原子爆弾による白内障，日本眼科学会雑誌，第54巻，449，昭25．—10) Abelson, P.H. and Kruger, P.G.: Cyclotron induced radiation cataract, Science. 110：655, 1949.—11) Aulamo, R.: Experimentelle Untersuchungen über die Einwirkung der Röntgenstrahlen auf das Kaninchenauge. Klin. Mbl. Augenheilkunde. 86，473, 1928 und 87. 106, 1931. —12) Biegel, A.C.: Experimental ocular effects of high-voltage radiation from the betatron. Arch. Ophth. 54，392, 1955. —13) Cogan, D.G., Martin, S.F. and Kimura, S.J.: Atom bomb cataracts. Science. 110, 654，1949. —14) Cogan, D.G. and Donaldson, D.D.: Experimental radiation cataract: I. Cataract in the rabbit following single X-ray exposure. Arch. Ophth, 45，508, 1951. and III. Further experimental studies of X-ray and neutron irradiation of the lens. ibid. 50，597, 1953. —15) Duke-Elder, W.S.: Textbook of ophthalmology, Vol. 1. London, 1932. —16) Donaldson, D.D.: Observations in Japan. Proc. Com. on Rad. Cat., NRC, Jan, 28，1952. and Follow-up studies on rabbits exposed to low doses of X-rays, ibid, Feb. 28，1953. —17) Ehling, U. und Krokowski, E.: Schäden durch Röntgenstrahlen am Kaninchenauge in Abhängigkeit von Dosis und Strahlenqualität. Fortschr. Röntgenstr. 86，469, 1957. und Die Entwicklung der Radiokatarakt in Abhängigkeit vom Alter. ibid. 88, 591, 1958. —18) Gutmann und Treutler: Bericht über die 32 Versammelung der Ophthalmologischen Gesellschaft, Wiesbaden 1905, Heidelberg 1906，337～338. —19) Ham, W.T.: Radiation cataract. Arch. Ophth. 50. 618, 1953. —20) Kandori, F. Studies on radiation cataract: I. Determination of the threshold dose level of radiation cataract. Am. J. Ophth. 41, 627, 1956，II. Commentary on the radiation cataract. ibid. 41，1006，1956. —21) Kandori, F. and Masuda, Y. Statistical observations of atom-bomb cataracts. Am. J. Ophth. 42, 212, 1956. —22) Kimura, S.J. and Ikui, H.: Atomic-bomb radiation cataract: case report with histopathologic study. Am. J. Ophth. 34，811, 1951. —23) Leinfelder, P.J. and Kerr, H.D.: Rontgen-ray cataract, an experimental, clinical and microscopic study. Am. J. Ophth. 19, 739, 1936. —24) Leinfelder, P.J. et al.: Production of cataracts in animals by X-rays and fast neutrons. Radiology, 65，433, 1955. and Further studies of effects of X-radiation on partially shielded lens of rabbits. Arch. Ophth. 55, 84，1956. —25) Merriam, G.R. and Focht, E.F.: A clinical study of radiation cataracts and the relationship to dose. Am. J. Roentgenol. 77，759，1957. —26) Peter, L.: Studien zur experimentellen Röntgen-und Radiumkatarakt. Arch. f. Ophth. 125, 428，1930. —27) Pirie, A. and van Heyningen, R.: Biochemistry of the eye. Oxford, 1956. —28) Poppe, E.: Experimental investigations of the effect of roentgen rays on the epithelium of the crystalline lens. Acta Radiol. 23, 354, 1942. —29) Rohrschneider, W.: Experimentelle Katarakt nach mehrfacher Bestrahlung mit kleinem Röntgenstrahlendosen, Ber. Versammel. deutsch. Ophth. Geselsch. 48，241, 1930. —30) Rohrschneider, W. und Glauer, R.: Experim-

entelle Untersuchungen über die Wirkung der fraktionierten und der protrahierten Röntgenbestrahlung auf der Linse des Kaninchenauges. Arch. f. Ophth. 140, 700, 1939. — 31) von Sallmann, L.: Experimental studies on early lens changes after roentgen irradiation: I. Morphological and cytological changes. Arch. Ophth. 45, 149, 1952. III. Effect of X-radiation on mitotic activity and nuclear fragmentation of lens epithelium in normal and cysteine-treated rabbits. ibid, 47, 305, 1952. and Effects of high energy particle, Xrays, and aging on lens epithelium. ibid. 54, 489, 1955. — 32) Sinskey, R.: Radiation cataracts in Japan. Proc. Com. on Rad. Cat. NRC, Feb. 28, 1953. — 33) Storer, J. and Harris, P.: Incidence of lens opacities in mice exposed to X-rays and thermal neutrons. Proc. Com. on Rad. Cat. NRC, Feb. 28, 1953. — 34) Strandqvist, M.: Studien über die kumulative Wirkung der Röntgenstrahlen bei Fraktionierung. Acta radiol. Supp. 1944. — 35) Upton, A.C., Christenberry, K.W. and Furth, J.: Comparison of local and systemic exposures in production of radiation cataract. Arch. Ophth. 49, 164, 1953.

Experimental Studies on Radiation Cataract

By

Jun'ichi HORIUCHI

Department of Radiology, School of Medicine,
Tokyo Medical and Dental University.
(Chief: Prof. Dr. Tadashi ADACHI)

1) Young rabbits were irradiated with 200 kVp X-rays and doses were measured in orbits. As the criterion mature cataract (Fig. 4,b.) was taken.

2) A new photographic method to register the lens opacities was made. (Fig. 5,6,7.)

Experimental results were summarized as follows.

3) Mature cataracts were observed in all young rabbits irradiated with doses in excess of 1,500 r and they were observed within 12 weeks after irradiation. While, with doses of less than 1,000 r mature cataracts were never occurred even in 56 weeks after irradiation. (Table 3. and 4.)

4) Age of the experimental animals was one of the important factors for the onset of radiation cataract. With exposure to 2,000 r, the younger the animals, earlier the onset of lens opacities and more rapidly progressed the cataractous process. (Table 5.)

5) Some degree of recovery was noticed in lens injuries arising from exposure to X-rays. The recovery index of lens was almost equal to recovery index of the skin given by Strandqvist. (Table 6. and Fig. 8.)

6) Mature cataract should be produced as a matter of course when complete epilation around the eyelid was induced by X-irradiation. (Table 8.)