The University of Osaka
Institutional Knowledge Archive

Title	有茎性漿膜下子宮筋腫の画像診断
Author(s)	舛本, 博史; 桒野, 晴夫; 工藤, 祥 他
Citation	日本医学放射線学会雑誌. 1987, 47(8), p. 1046-1050
Version Type	VoR
URL	https://hdl.handle.net/11094/20104
rights	
Note	

The University of Osaka Institutional Knowledge Archive : OUKA

https://ir.library.osaka-u.ac.jp/

The University of Osaka

日本医放会誌：47（8），1046—1050，1987（昭62）

有茎性漿膜下子宮筋腫の画像診断

佐賀医科大学放射線科
舛本　博史　　桒野　晴夫　　工藤　　祥
林　　隆元　　岸川　　高
佐賀医科大学産婦人科
瓦　林　達　比　古

（昭和62年1月19日受付）

Diagnostic Imaging of Large Subserous and Pedunculated Uterine Myoma

Hiroshi Masumoto, Haruo Kuwano, Sho Kudo,
Takamoto Hayashi and Takashi Kishikawa
Department of Radiology, Saga Medical School
Tatuhiko Kawarabayashi
Obstetrics and Gynecology, Saga Medical School

Research Cord No. : 519.1

Key Words : Subserous uterine myoma, Degenerated myoma, Diagnostic Imaging, Computed tomography

We describe two caces of large subserous and pedunculated uterine myoma, which were difficult to differentiate from ovarian tumor because of marked degeneration. Problems in the differential diagnosis of this type of tumors are discussed.

はじめに

子宮筋腫は婦人科診療において最も頻繁に遭遇する疾患のひとつであり，剖検例では30歳以上の女性の20％以上に認められると言われる[1)~3)]．筋腫は，子宮のあらゆる部位に発生し得，その進展方向によって粘膜下，漿膜下，または筋層内などに潜在する可能性がある．大きさは顕微鏡的なものから巨大なものまであり，また形態も極めて多彩である[2)]．

子宮筋腫の診断は婦人科的内診，超音波検査，あるいはCT検査によって一般に可能であるが，非常に大きい場合や変性をきたした場合には必ずしも容易ではない[3)~5)]．我々は，著明な変性をきたし，画像診断上卵巣腫瘍との鑑別が困難であった漿膜下子宮筋腫の2例を経験したので，その画像診断上の問題点について検討する．

症　例

症例1，50歳，女性．

〔主訴〕腹囲増大，腹部膨満感．

〔家族歴及び既往歴〕特記すべきことなし．

〔現病歴〕1カ月間に4kgの体重増加，腹囲増大および腹部膨満感があり昭和60年11月当院に来院した．

〔血液生化学検査〕特記すべき所見なし．

〔画像診断〕超音波検査（Fig. 1）では，骨盤内から下腹部にかけて充実性部分を有する嚢胞性腫瘤を認め，子宮は右上方へ偏位していた．造影CT（Fig. 2）では同部に22×19×8cmのlow density massを認め，その内部に造影剤増強を示す部分が認められた．

このmass周囲の壁は厚さがほぼ均一であり，不整な部分はみられなかった．CT値は，low den-

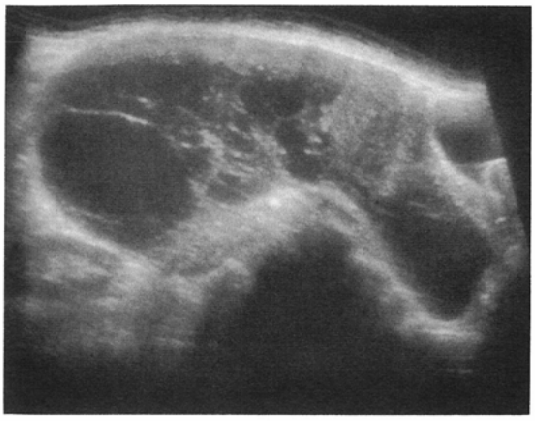

Fig. 1　Sagittal sonographic scan of the pelvis of the patient 1 shows a large anechoic mass with echogenic components.

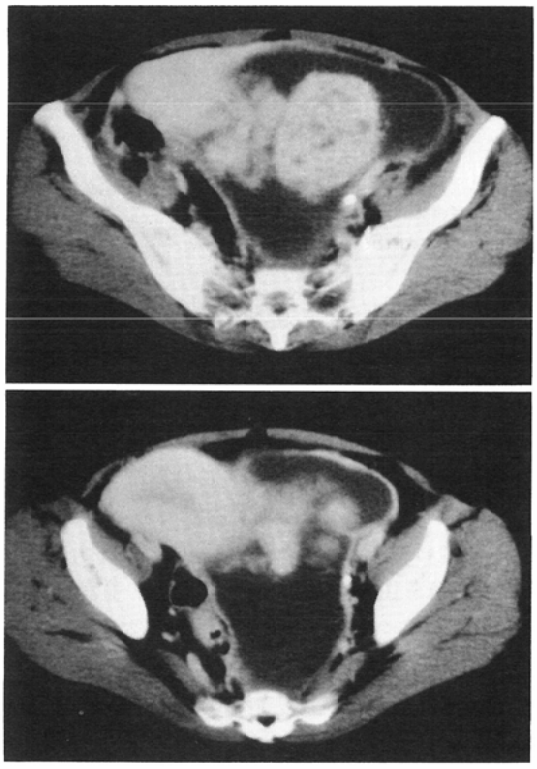

Fig. 2　Two contiguous scans of the contrast-enhanced pelvic CT reveal a low density mass with enhancing components which displaces the uterus to the right. CT number of the low density part is 15HU, the enhancing part, 120HU.

sity 部が15HUで内部は水に近い液体と考えられ，造影剤増強を示す部分は120HUであり子宮とほぼ同程度で，充実性部分と考えられた．経静脈性DSA（Fig. 3）では，左子宮動脈の軽度の拡張が見られたが，骨盤内に明らかな腫瘍血管，腫瘍濃染像は認めなかった．卵巣動脈の拡張は認めなかった．

以上の所見より，卵巣腫瘍を疑い手術が施行された．

〔手術所見〕子宮体部左側に茎を有し，左広間膜内に発育した腫瘤が認められた．腫瘤の大きさは25×15×8cmで，やや厚い嚢胞壁を有し，内部に2～4cm径の結節3個を有していた（Fig. 4）．病理組織学的には水腫変性，浮腫の強い子宮平滑筋腫と診断され，悪性所見は認められなかった．

症例2，50歳，女性．

〔主訴〕腹痛．

〔家族歴及び既往歴〕特記すべき事なし．

〔現病歴〕2，3年前より軽度の下腹部膨満感を自覚していた．昭和60年5月初め，急激な下腹部痛，乏尿，嘔気，嘔吐，発熱を来し当院に来院した．

〔血液生化学所見〕WBC；15,300/μl，RBC；385×10^4/μl，Hb；10.0g/dl．他に特記すべき所見なし．

〔画像診断〕造影CT（Fig. 5）にて骨盤内から下腹部にかけて16×10×8cmの，内部に造影剤増強を示す部分を含む大きなlow density massを認めた．子宮は腫瘤により圧排され左後方に偏位していた．腫瘤の大部分を占めるlow densityの部分はCT値57HUであったが，腫瘤内部左側に不整に強く増強される部分があり，そのCT値は100HUでほぼ子宮と同程度であった．このCT像からは，腫瘤が充実性であるか嚢胞性であるかも鑑別困難であった．CT値57HUは漿液や粘液としては高すぎるが，出血を伴った場合十分考えられる数値であり，充実性部分を含む嚢胞性腫瘤として矛盾しない所見と思われた．またダグラス窩に僅かに腹水を認めた．経静脈性DSAでは卵巣動脈や子宮動脈の拡張はなく，明らかな腫瘍血管や腫瘍濃染像は認めなかった．

この後，臨床的に茎捻転を伴っていることが疑われ，超音波検査が行われたが，充実性腫瘤と判

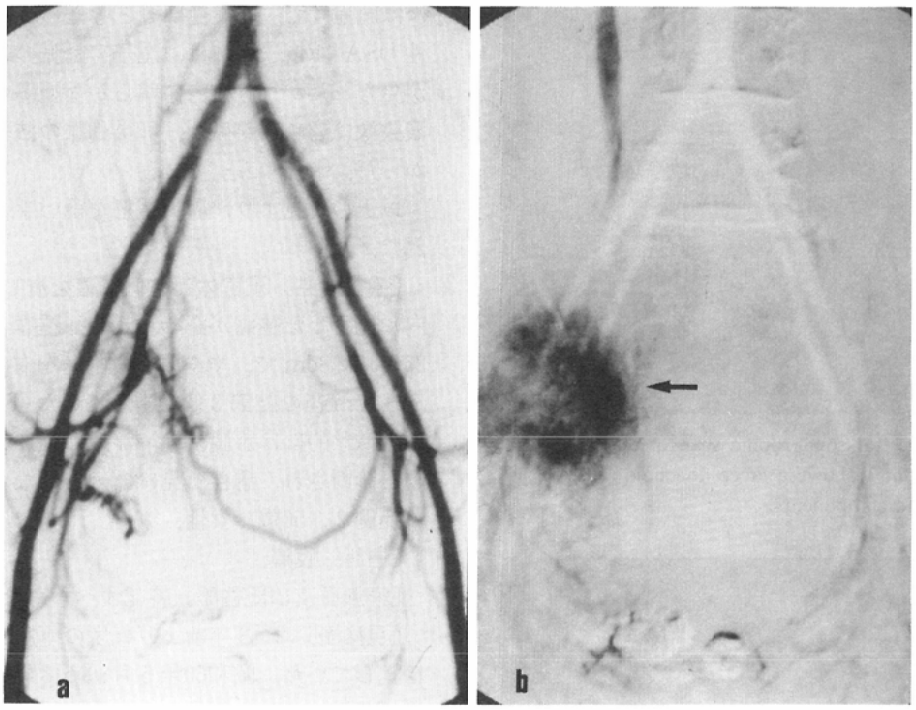

Fig. 3 In pelvic IVDSA, a) arterial and b) venous phase, there are no tumor vessols, tumor stain or widening of the ovarian artery. The left uterine artery is slightly dilated and the uterus (arrow) is displaced to the right.

断されたため卵巣腫瘍よりも子宮筋腫の茎捻転を疑い手術が施行された.

〔手術所見〕子宮体部左側で,円靱帯の付着部付近に茎を有する漿膜下腫瘤が認められた. 腫瘤の大きさは, 約17×11×8cmで, 茎部で反時計方向に180°回転していた(Fig. 6a). 腫瘤と腹膜, 大網, 腸管, 膀胱, およびダグラス窩との炎症性の癒着を認めた. 病理組織学的には子宮筋腫であった. 腫瘤は充実性であり, 嚢胞性の部分は認められなかったが, 出血変性, 壊死が著明で, 茎捻転があったことを示唆していた(Fig. 6b). 悪性所見は認められなかった.

考　察

日常の臨床において, 子宮筋腫の診断は婦人科的内診所見及び超音波検査で十分なことが多く, あえて他の検査を必要としない場合が普通である. 子宮筋腫の診断にCTが適応となるのは, 確定診断がつけにくい場合や, 手術の為に周囲との関係を知る必要がある場合などに限られる[4)5)]. 診断にCTが有用と思われるものとしては, まず漿膜下に発生した子宮筋腫があげられる[1)4)~6)]. 漿膜下子宮筋腫の場合, 超音波画像上子宮との連続性がはっきりせず, 圧排所見だけしか得られないことがあり, このような場合は他の骨盤内腫瘍, 特に充実性卵巣腫瘍との鑑別が困難であろう[1)3)5)~7)]. 子宮筋腫は単純CTにてCT値40～50HU, 造影CTにて80～100HUの値を示し, 正常子宮もほぼ同様のCT値および増強効果を示す[5)]. 従って筋腫が漿膜下に存在する為に一見子宮外の腫瘍として認められても, 子宮と同程度のCT値および増強効果を有する場合は, 筋腫と診断することがある程度可能と思われる[5)~7)].

しかし, 子宮筋腫が変性を来した場合は診断が困難になる[1)~8)]. 子宮筋腫の変性は決して稀ではなく, 病理組織学的には変性現象は全子宮筋腫の約30%にのぼると推定されている[1)~3)]. 変性の原因は血行障害および栄養障害であり, 筋腫の栄養血管の分布状態の特異性により多種多様な肉眼的

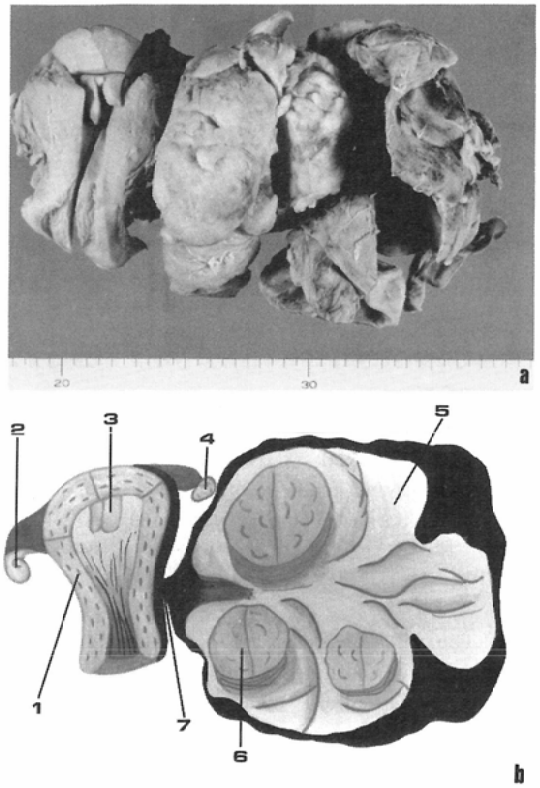

Fig. 4　a) Macroscopic view of the resected mass and b) the schema. The mass is subserous uterine myoma with cystic degeneration, which arises from the left of the corpus uteri. 1 ; uterus 2 : right ovary 3 : endometrial polyp 4 ; left ovary 5 ; cyst wall 6 ; myoma nodule 7 ; stalk.

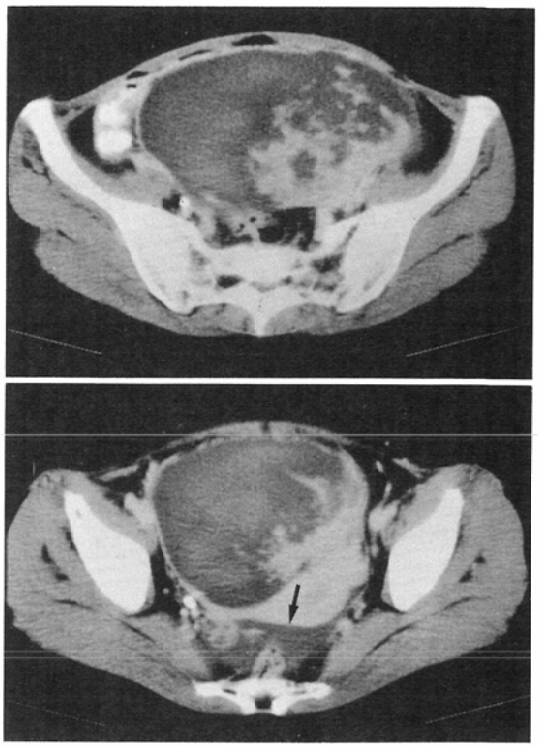

Fig. 5　Contrast-enhanced pelvic CT of the patient 2 reveals inhomogeneous mass which displaces the uterus to the left. CT number of enhancing area of the mass is 100HU, and that of remainder is 57HU. Minimal ascites (arrow) is seen in the Douglas's pouch.

所見を呈する[2]．粘膜内あるいは筋層内筋腫の変性は画像上，妊娠，絨毛性腫瘍，子宮体癌などとの鑑別が困難な場合がある[5)~8)]．しかし，妊娠や絨毛性腫瘍はHCG定量などにより臨床的に鑑別可能な事が多い[5)6)]．また，絨毛性腫瘍では血管造影が鑑別に有用である[4)]．子宮体癌は画像上筋腫との鑑別困難な場合があるか，子宮内膜生検など他の検査法を併用することによって確定診断を得ることが出来る[4)5)]．臨床的，画像的に診断が最も困難となると思われるのは漿膜下筋腫が変性をきたした場合である[1)~6)9)]．漿膜下筋腫は多かれ少なかれある茎を持って子宮と接することになり，茎捻転をきたしやすいと考えられる．また，たとえ茎捻転をおこさなくとも，血行障害が起こりやすく変性しやすい状態にあるといわれている[2)5)7)]．なんら症状の無いまま捻転し離断された筋腫が，周囲より血流をうけてさらに増殖した症例さえ報告されている[2)]．我々の症例1，2はともに細い茎によって子宮と連続した有茎性漿膜下筋腫であり，なおかつ著明な変性をきたしていたために画像上は，卵巣腫瘍，特に悪性の腫瘍との鑑別が問題となった．症例2では，茎捻転をおこし，周囲へ炎症が波及したため腹水も認められた．腹水は，それのみでは悪性を示唆する所見とはならないが[2)4)]，むしろ悪性の卵巣腫瘍で認められることが多く，このことも診断が困難であった原因のひとつとなっている．経静脈性DSAの所見は，2例とも腫瘤による圧排のみであり積極的に子宮筋腫を示唆する所見は得られなかったが，少なくとも卵巣動脈の

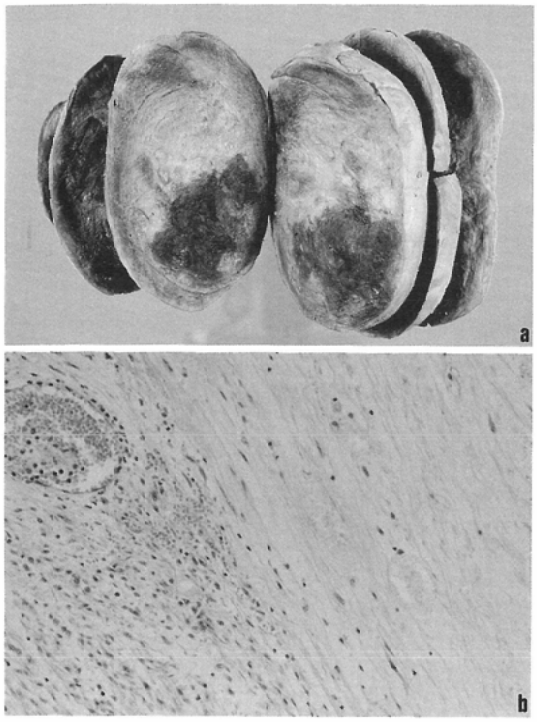

Fig. 6 a) Macroscopic view of the resected mass and b) the microscopic view. The mass is subserous uterine myoma which arises from the left of the corpus uteri. Remarkable hemorrhagic degeneration has apparently resulted from torsion of the pedicle. Malignant cell is not seen.

拡張や腫瘍濃染など卵巣悪性腫瘍を疑わせる所見は認められておらず，このことは術前診断の参考になり得る可能性がある．造影CTでは，症例1，2とも腫瘤内に子宮と同程度に強く増強される充実性の部分が認められており，変性していない筋腫結節をあらわしていたと思われたが，これも診断の一助となり得るであろう．また，悪性の卵巣腫瘍では充実性部分の辺縁が不整で内部は不均一であり，嚢胞壁の部分的肥厚，嚢胞部構造の不整などが認められることが多いのに対して[4)5)9)10)]，我々の症例では嚢胞性部分の壁の厚さがほぼ均一であったことはやや卵巣腫瘍には適さない所見と思われる．

まとめ

変性のため特異な画像所見を呈し，卵巣腫瘍との鑑別が困難であった巨大有茎性漿膜下子宮筋腫2例を報告し，画像診断上の問題点について検討した．子宮筋腫は変性を伴うことが少なくなく，その場合様々な画像上の形態をとり得ることを常に念頭において，女性の骨盤内腫瘍の診断にあたる必要があると思われる．

本論文の要旨は第111回日本医学放射線学会九州地方会において発表した

文献

1) Tada S, Tsukioka M, Ishii C, et al: Computed tomographic features of uterine myoma. J Comput Assist Tomogr 5: 866—869, 1981
2) 小林 隆(監修代表)：女性性器の肥大，萎縮，腫瘍．II．現代産婦人科学大系，8B$_2$，1975，中山書店，東京
3) Togashi K, Nishimura K, Nakano Y, et al: Cystic pedunculated leiomyomas of the uterus with unusual CT manifestations. J Comput Assist Tomogr 10: 642—644, 1986
4) 加藤仁成：骨盤内臓器，治療，65: 175—183, 1983
5) 長尾公吉，吉田京介，川田昭徳，他：産婦人科領域の骨盤内腫瘤症例におけるCTの臨床(その2)—良性腫瘍—，産科と婦人科，52: 1045—1051, 1985
6) 鈴木正彦，高橋康一，山内 格，他：婦人科CT読影の実際，産婦人科治療，39: 229—238, 1979
7) 鈴木正彦，渡辺 拡，高橋康一，他：婦人科における超音波診断—とくにCTと比較して—，産婦人科治療，43: 54—63, 1981
8) 長尾公吉，吉田京介，佐々木文治，他：産婦人科領域の骨盤内腫瘤症例におけるCTの臨床（その4）—炎症性疾患，胎盤，卵巣腫瘍中間群—，産科と婦人科，52: 1376—1380, 1981
9) 長尾公吉，兼森宏文，佐々木文治，他：産婦人科領域の骨盤内腫瘤症例におけるCTの臨床（その5）—卵巣癌—，産科と婦人科，52: 1512—1517, 1981
10) Marco AA, James WW, Beatriz EA, et al: Computed tomography in the evaluation of carcinoma of the ovary. J Comput Assist Tomogr 5: 179—186, 1981