The University of Osaka
Institutional Knowledge Archive

Title	突発性腎出血に対する経動脈的治療-自己血液とIopamidolの混和液注入の検討-
Author(s)	三谷, 尚
Citation	日本医学放射線学会雑誌. 1993, 53(4), p. 410-418
Version Type	VoR
URL	https://hdl.handle.net/11094/20109
rights	
Note	

The University of Osaka Institutional Knowledge Archive : OUKA

https://ir.library.osaka-u.ac.jp/

The University of Osaka

日本医放会誌：53 (4), 410-418, 1993 (平5)

特発性腎出血に対する経動脈的治療
—自己血液とIopamidolの混和液注入の検討—

大阪大学医学部放射線医学教室

三　谷　　尚

(平成4年11月16日受付特別掲載)
(平成5年2月2日最終原稿受付)

A new treatment method of Idiopathic Renal Bleeding
—Experimental and Clinical Study of Renal Arterial Infusion of a mixture with Autologous Blood and Iopamidol—

Takashi Mitani
Deparment of Radiology, Osaka University Medical School

Research Code NO. : 518.4

Key Words : Renal Bleeding, Iopamidol, Autologous Blood

The efficasy and safety of a new treatment of idiopathic renal bleeding, by infusing a mixture of autologous blood and Iopamidol into the renal artery was studied experimentally and clinically. When using a rabbit in our experiment we injected a mixture of Iopamidol (370mgI/ml) and autologous blood in a volume of 1 ml into the renal artery. In a case study using ^{51}Cr-labelled RBC, 3% of the RBC was retained in the kidney for 30 minutes. In a histological study RBCs were found in peritubular capillaries for 60 minutes after injection, and no organic changes were found in the glomerulus and tubular cells.

In 6 patients with idiopathic renal bleeding, a mixture of patients blood (10ml) and Iopamidol (10ml) was infused into the affected renal artery. In all cases the bleeding side was left. In 5 cases even microscopic hematuria was not found during the follow up period. No complications such as the increase of serum creatinine and BUN has occured. The mechanism of the disappearnce of hematuria is still unclear, however, temporary occulusion of the renal microcirculation has a close relationship to the hemostasis.

はじめに

特発性腎出血とは通常の内科的，泌尿器科的検査や画像診断，腎生検ではその原因を明らかにし得ない持続的，または，間欠的な肉眼的血尿に用いられる症候名である．本疾患では，持続的血尿による貧血や精神的ストレス，尿路内の血栓形成に伴う排尿障害などが臨床上問題となる．治療法としては，安静臥床，止血剤の投与，尿管カテーテル法による硝酸銀の腎盂内への注入，外科的治療などがなされてきたが，いずれも決定的に有効な治療法ではない．

以前から血管造影後に血尿が消失するという現象がときに経験されてきた．この現象は腎動脈に注入される造影剤が止血の機序と何らかの関係があることを示唆している．造影剤と血液の混和による赤血球の変形を検討した報告は多くあり，変

形した赤血球が止血に関与している可能性がある．

著者はこの可能性に着目し，片側性かつ持続性の特発性腎出血に対して，止血を目的として自己血液10mlとIopamidol (370mgI/mI) 10mlの混和液を患側の腎動脈に注入する治療法を試み，臨床的な安全性と有用性の検討を行った．さらに，この治療法を用いたときの止血の機序及び腎組織に与える影響を家兎を用いて検討した．

Ⅰ．対象と方法

1．実験的検討

(1) 実験動物と使用薬物

生後1－2年の3.0－3.5kgの雄性家兎を実験に供し，使用した造影剤はIopamidol 370mgI/ml（イオパミロン370，日本シェーリング：大阪）で，赤血球標識には，Sodium chromate (^{51}Cr, 1mCi/ml) 0.1mlを用いた．

(2) 造影剤と血液の混和による赤血球の形態への影響

家兎血液1 mlとIopamidol 1 mlを混和し，赤血球の形態変化を光学顕微鏡を用いて観察した．次に，混和液から分離した赤血球を家兎正常血漿に戻し形態変化を観察した．

(3) 標識赤血球の体内動態

家兎をペントバルビタール30mg/kgで静脈麻酔後，右大腿動脈よりトラッカー18カテーテルを左腎動脈に挿入した．このカテーテルより動脈血を1ml採取しIopamidol 1mlと混和し，Sodium chromate (^{51}Cr, 1 mCi/ml) を0.1ml加えて30分間室温で放置した．このうち1 mlをカテーテルより注入した．その後5分（n＝5），30分（n＝5），60分（n＝5）に腹部を切開して大静脈より採血し，放血致死後両側腎臓，脾臓を摘出し，ガンマカウンターでそれぞれの放射活性を測定した．

(4) 腎実質，腎機能への影響

上記と同様に家兎の左側の腎動脈内にカテーテルを挿入し，同様の混和液1 mlを注入した．その後5分（n＝2），60分（n＝2），5日（n＝2）に放血致死後，両側腎臓を摘出し，組織学的検討を行った．また，同時に血中Creatinine値，BUNの測定も行った．

2．臨床的検討

(1) 対 象

対象とした症例は6例，全例男性で，年齢は15歳から74歳，6例とも膀胱鏡で左尿管からの片側性の出血であることが確認されている．各種画像診断で尿路系の腫瘍や結石は否定され，左腎静脈の狭窄も否定されている．また，全例血管造影の直前まで肉眼的血尿があり，4例で尿中に凝血塊を認め，そのうち1例ではこのため膀胱タンポナーデとなり排尿障害が認められた（Table 1）．また，全例保存的療法では止血効果は認められなかった．

(2) 方 法

Iopamidol 10mlと患者の動脈血10mlを混和し，室温で30分間放置した．この間に腎動脈造影を行い，腎臓に出血の原因となる病巣のないこ

Table 1 Effect of treatment for idiopathic renal bleeding in clinical study

Cases	Age/Sex	Side	Symptoms	Results	
				*Initial effect	Long term effect
1	24/M	Lt.	Blood coagula in urine	Microscopic hematuria	No hematuria for 14 M
2	48/M	Lt.	Blood coagula in urine	No hematuria	No hematuria for 11 M
3	74/M	Lt.	Gross hematuria for 5 months	No hematuria	No hematuria for 6 M
4	22/M	Lt.	Blood coagula in urine	Microscopic hematuria	No hematuria for 6 M
5	44/M	Lt.	Urinary bladder tamponasis	No hematuria	No hematuria for 6 M
6	15/M	Lt.	Gross hematuria for 1 year	Gross hematuria continued	**N.D.

*Initial effect: the effect observed within 10 days after therapy
**N.D.:No data

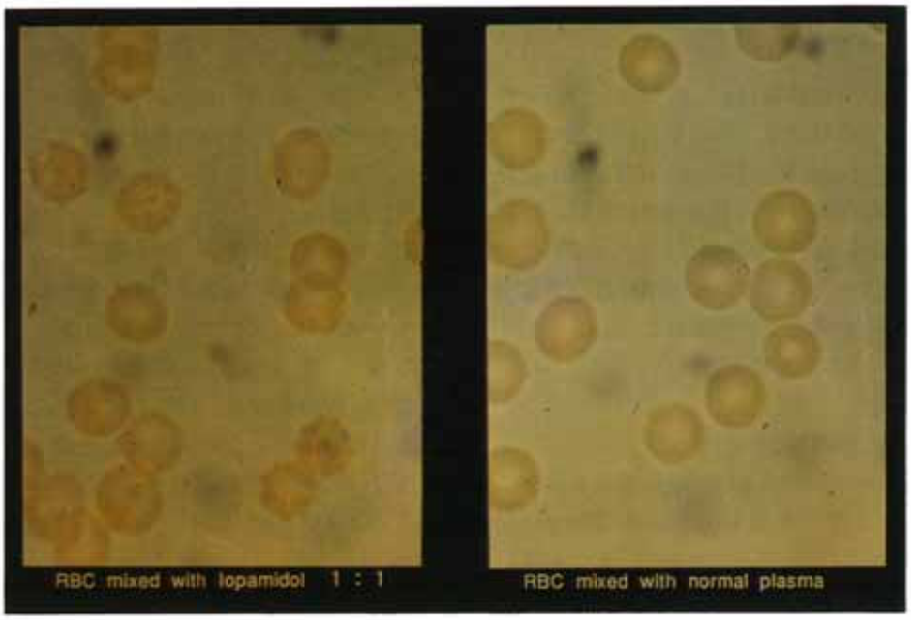

(A)　　(B)

Fig. 1　Microscopic observation of red blood cells. Sligh deformity of RBCs was observed 30 minutes after mixing with Iopamido 1 (A). But their deformity was reversible and nomally shaped RBCs were observed 30 minutes after mixing with normal plasma (B).

とを確認した．混和後30分に，この混和液を出血側である左腎動脈本幹より注入した．また，治療前21日から3日と治療後3日から28日にBUNと血中クレアチニンを測定した．

II．結　　果

1．実験的検討

Iopamidolと家兎血液の1：1の混和液は粘調な液体であるが，フィブリンの析出や凝血塊の形成はない．約70％の赤血球に円鋸歯状の変形が認められ，一部には凝集も存在した（Fig. 1 (A)）．この混和液より遠心分離された赤血球は正常の血漿に戻すと，30分後類円形の正常の形態に戻り，凝集もないことが確認された（Fig. 1 (B)）．

造影剤と血液の混和液1 mlあたりの放射活性は5分後から60分後まで485786±46615から529644±43029cpm/gと一定で，60分以内の経時的変化に有意差はなかった（Fig. 2 (A)）．血液中の放射活性は，3444±511から3892±1003cpm/gで5分後から60分後まで一定であった．脾臓の放射活性は482±107から1515±598cpm/gと時間経過とともに微増傾向を示した（Fig. 2 (B)）．

注入5分後の左腎臓における単位重量当たりの放射活性は右腎臓のそれに比較して約3倍高い値で，t検定において5％以下の危険率で有意差があった．その後，左腎臓の1 g当たりの放射活性は次第に減少し，30分後では右腎に比較して高い傾向にあったが有意差はなくなり，60分後に両者はほぼ同じ値となった（Fig. 3）．

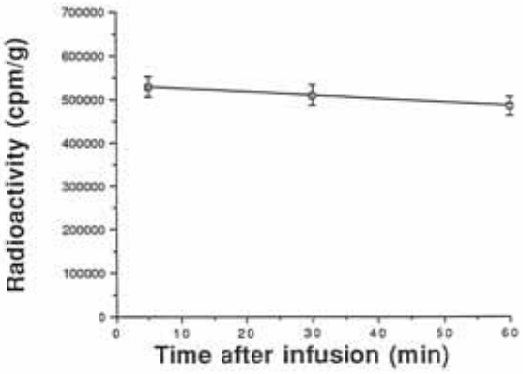

Fig. 2 (A)　Radioactivity in the mixture of autologous blood and Iopamidol after intraarterial infusion of ^{51}Cr-labelled RBCs mixed wih Iopamido into the left renal artery.

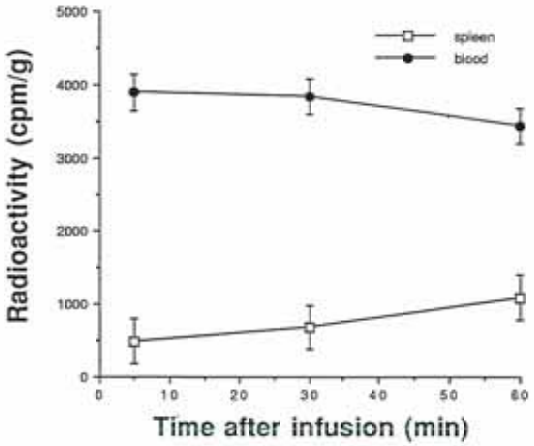

Fig. 2 (B) Radioactivity in blood (●) and spllen (□) after intraarterial infusion of ^{51}Cr-labelled RBCs mixed with Iopamidol into the left renal artery. The mixture in a volume of 1 ml was administered into the left renal artery 30 min after mixing. Results are expressed as the mean ±S.D. of 5 animals.

左腎の放射活性から右腎の放射活性を差し引いた値の投与液1 ml中の赤血球の放射活性に占める割合，すなわち左腎に注入された赤血球のうち

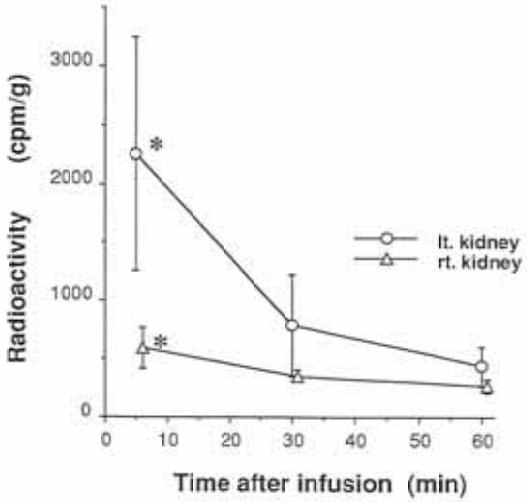

Fig. 3 Radioactivity in the left (○) and the right (△) kidney after intraarterial infusion of ^{51}Cr-labelled RBCs mixed with Iopamidol into the left renal artery. The mixture in a volume of 1 ml was administered into the left renal artery 30 min after mixing. Results are expressed as the mean ±S.D. of 5 animals. *:$p<0.05$

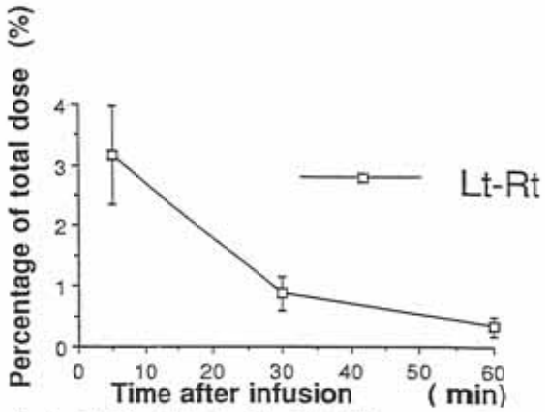

Fig. 4 Radioactivity in the right kidney was subtracted from that in the left kidney after intraarterial infusion of ^{51}Cr-labelled RBCs mixed with Iopamidol into the left renal artery.

The mixture in a volume of 1 ml was administered into the left renal artery 30 min after mixing. Results are expressed as the mean±S.D. of animals.

何パーセントが左腎に停滞しているかを調べた結果である．注入後5分では左腎動脈に投与した赤血球のうち約3％が左腎臓に停滞していた（Fig. 4）．

注入後5分の固定後肉眼像では左腎皮質に0.5 cmにわたって，また髄質に1.5 cmにわたって暗赤色を呈する索状領域が認められた．同部位を組織学的に観察すると，尿細管周囲の毛細血管や糸球体に赤血球の停滞が認められた．しかし，細動脈

Fig. 5 (A)

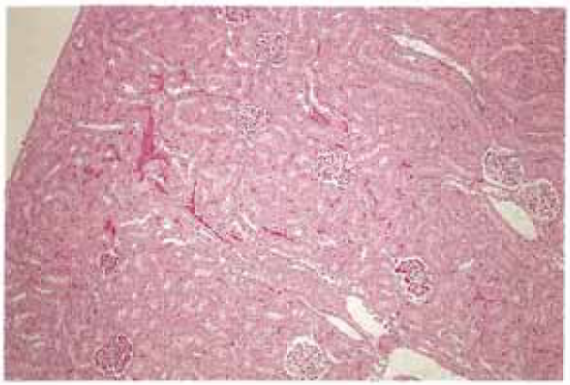

(B)

(C)

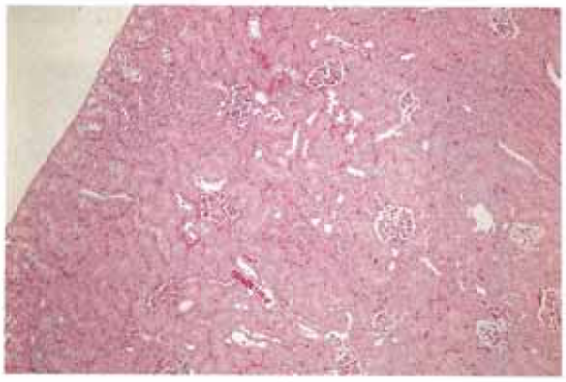

(D)

(E)

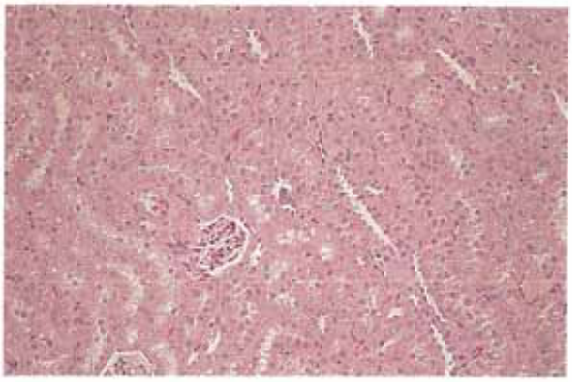

(F)

Fig. 5 (A)-(F) Macroscopic and microscopic apperaance of kidney 5 minutes ((A), (B)), 60 minutes ((C), (D),), 5 days ((E), (F)) after intraarterial infusion of the mixture of autologous blood and Iopamidol.

Congestive areas were found in the cortex (arrow) and medulla (arrow head) (A).

RBCs were found in the peritubular capillary and glomerulus (B).

Congestive area was found in the medulla (arrow) (C).

Smaller amounts of RBCs than in (B) are found in the peritubular capillaries (D).

Congestive area was not found in cortex or medulla (E).

No organic change was found in tubular cell or glomerulus (F).

内に血栓はなく，尿細管上皮や糸球体に壊死や細胞の膨化などの変性は認められなかった（Fig. 5 (A), (B)）．

注入後60分では皮質に著変を認めないが，髄質に0.5cmにわたって索状の暗赤色を呈する領域が認められた．この腎血領域は5分後と比較し

て縮小するが，60分後にも残存していた．組織学的に，この領域には尿細管周囲の毛細血管に赤血球の停滞が認められた．尿細管上皮や糸球体には壊死や変性は認められなかった(Fig. 5(C), (D))．

注入後5日では固定後肉眼所見で，鬱血は消失し，組織学的にも尿細管，糸球体に器質的障害を認めなかった（Fig. 5(E), (F)）．

非注入側である右腎においては注入後5日に至るまで異常を認めなかった．

血中 Creatinine,BUN は注入前後においてその値に変化を認めない（Table 2）．

2．臨床的検討

本治療法がなされた6例のうち5例に治療後2日から10日で肉眼的血尿は消失または，顕微鏡的血尿となり，その後6ヶ月から14ヶ月の経過観察中肉眼的血尿は消失し，血尿の再発は認めていない．残る1例では治療直後に肉眼的血尿が持続し，その後は経過観察不能例であった（Table 1）．BUN および Creatinine は経過観察し得た例で治療前後で異常を認めなかった（Table 3）．

Table 2 Serum creatinine and BUN after intraarterial administration of autologous blood mixed with Iopamidol(n=6) in experimental study

Time	Cr (mg/ml)	BUN (mg/ml)
Pre	1.3±0.15	15.2±2.68
30 min	1.3±0.18	16.0±0.93
60 min	1.4±0.17	15.3±3.31
5 days	1.32 (n=2)	14.3 (n=2)

以上より本治療法は6例中5例に止血効果を持つものであった．

考 察

「特発性腎出血」は臨床的にはかなり便宜的に用いられてきた用語で，原因が不明な上部尿路からの出血の総称として用いられてきた症候名である．血尿の程度も顕微鏡的血尿から肉眼的血尿まで種々ある．現状では，血液検査により出血傾向を呈する全身性疾患の否定，尿検査で腎炎や感染症の否定がなされ，膀胱鏡による上部尿路出血の確認ができたもので，IVP，CT や血管造影で器質的異常が否定された肉眼的血尿を特発性腎出血と診断すべきものと考える[1-4]．

この疾患の原因は特定されていないが，腎静脈圧の上昇が血尿の原因として有力である．犬を用いた実験で腎静脈に狭窄や閉塞を作成することによって腎静脈圧を上昇させ，30mmHg 以上になると血尿が出現したとしている[5]．

左腎に多いことから，周囲の血管が左腎静脈の圧迫することによる左腎静脈圧の亢進が原因として指摘されている．本研究の6例もすべて左腎からの出血であった．

ナットクラッカー現象では，上腸間膜動脈と大動脈の間に左腎静脈が挟まれることや，retro-aortic left renal vein などの腎静脈奇形，大動脈による左腎静脈の圧迫によって左腎静脈圧が亢進し，血尿が出現すると考えられている[6]．また，特発性腎出血症例と非血尿症例の CT および超音波検査を比較すると，特発性腎出血症例に有意に左腎静脈の圧排所見が描出されているとの報告もある[7), 8]．しかしながら，特発性腎出血症例にお

Table 3 Serum creatinine and BUN before and after the treatment in clinical study

Case	Age/Sex	Creatinine		BUN	
		Before*	After**	Before*	After**
1	24/M	0.8	0.7	13	12.4
2	48/M	1	0.9	19.9	17
3	74/M	1.1	0.9	10.5	8.1
4	22/M	0.7	0.7	12.5	13.4
5	44/M	1	1.2	17.8	18.8
6	15/M	0.8	N.D.***	11.2	N.D.***

Before*: The data were obtained 3 to 21 days before the treatment.
After**: The data were obtained 3 to 28 days after the treatment.
N.D.***: No Data

いて画像では腎静脈の狭窄が明らかではない症例も少なからず経験され，羸痩症例においてCTや超音波検査上，左腎静脈の圧排像は認められるが，血尿のない症例も経験される．

また，腹圧をかけることや立位，激しい運動によって左腎静脈圧が亢進するとの報告もあり，画像で左腎静脈圧の亢進が明らかではない症例においても，潜在的に左腎静脈圧亢進が関連している可能性も指摘されている[1),9)]．しかし，特発性腎出血症例は右腎由来の症例も散見され，これと腎静脈圧との関連は不明である[1)]．

腎杯円蓋部粘膜下の結合織には，炎症，浮腫，小嚢胞性変性が散見され，これに腎静脈圧の一過性または持続性の亢進が加わって尿細管とその周囲の血管との間の隔壁が破綻することが特発性腎出血の原因とする説もある[10),11)]．

治療法としては腎静脈圧の上昇を避けるために，安静が第一とされ，線溶系の亢進も関与していると考えられるため抗プラスミン製剤の投与がなされる．これによって約50－80％は血尿の消失が得られると報告されている[1),2)]．

しかし，止血剤の投与で止血に難渋する症例に対しては，何らかの治療が必要であるが未だ有効な方法はない．

0.1－0.5％の硝酸銀液の腎盂内注入は腎盂粘膜内の出血源に対して収斂作用と凝固作用を期待して行われる治療法であるが，塩化銀の析出により尿閉や腎実質に壊死をきたす危険性があり，注意が必要である[12),13)]．

腎盂内視鏡によって微小血管が破綻した部分に対して電気凝固が有効との報告もある[14),15)]．この治療法は，合目的であるが，全身麻酔または硬膜外麻酔下に行われる治療法で一般的に行われていない．

著者が考案した治療法は，ヨード系造影剤と血液を混和させることによって変形した赤血球が毛細血管内に栓塞して，臓器の微小循環に一時的な影響を与えると考えられる[16－18)]．

Meglumine diatrizoateのようなイオン性高浸透圧造影剤との混和により，赤血球は歪み，萎んだ形状となり，その変化は非可逆的である．Iopa-midolやIohexolのような非イオン性造影剤との混和液を用いると，変形の程度はイオン性造影剤に比して軽度で，赤血球の形状は円形から類円形を保っているが，表面は鋸歯状を呈する[19－23)]．また，in vitroでは非イオン性造影剤は赤血球の凝集を促進し，イオン性造影剤はこれを抑制するとされている．これらの赤血球の変形や凝集の原因は浸透圧，イオン，造影剤の化学毒性，粘度が関係しているとされる[24)]．

本実験においても，血液とIopamidolとの混和により赤血球は円鋸歯状に変形をし，凝集も認められた．しかし，これを再びラットの血漿に戻すことによって，正常の形状に戻ることが観察され，あくまでも一過性の変形であることが証明された．

宮澤らはラットを用いて造影剤と^{51}Crで標識した赤血球浮遊液の混和物を一側の内頸動脈から注入した実験を行っており，イオン性造影剤であるMeglumine diatrizoateを用いた場合は，注入後長時間にわたって赤血球が注入側の大脳半球に停滞し，血液脳関門の破壊が認められ，脾臓にも赤血球の取り込みが認められたと報告している．これは，イオン性造影剤との混和によって生じる赤血球の変形が著明で不可逆的なために脳内微小循環の障害がおこり，脾臓にも変形した赤血球が取り込まれたためである[22),23)]．

本実験では，左腎静脈内注入後5分においては投与した赤血球の約3％が左腎臓脈内に停滞し，30分後においても停滞傾向が認められるが，右腎臓には赤血球の停滞は見られない．また，血液中の放射活性は注入後60分まで一定であり，脾臓の放射活性は注入後，上昇傾向が認められるが，その値は血液のそれに比較して10分の1で，宮澤らの報告に比して少ない．したがって，左腎内に注入された造影剤と血液の混和液内のわずかに変形した赤血球の一部は5分から60分にわたって左腎内に停滞するが，大半は，その形状が正常となることによって左腎臓を通過して体循環に入ると考えられる．

組織学的検討においては，注入後5分から60分において，尿細管周囲の血管腔に赤血球の停滞

が認められたが，注入後5日では赤血球の停滞はなく，尿細管周囲の微小循環の障害は一時的なものと考えられた．また，尿細管上皮や糸球体の壊死や変性は認められず，尿細管周囲の微小循環の停滞による虚血性変化や造影剤による直接的な腎実質への障害は認められなかった．

非イオン性造影剤と血液の混和によって血栓が形成されやすくなるとの報告[25),26)]やヨード系造影剤の腎動脈内注入によって血栓形成を生じ，これによって尿細管や糸球体が障害を受けると報告[16),27)]がある．自己血栓による腎動脈塞栓術では，腎梗塞や尿細管の傷害は必発であり，血栓は細小動脈内に24時間から72時間にわたって停滞し，尿細管や糸球体に障害を与えると報告している[28-30)]．しかし，血栓の形成には造影剤と血液との接触時間やカテーテルやシリンジの材質などの要因が関係しているとされ[31)]，本法では，注入前に混和液中に凝血塊やフィブリンが析出することはなく，組織学的にも腎臓内に血栓は認められず，血栓による塞栓術とは異なる．

また，臨床的検討においてもBUNや血中Creatinineの上昇は認められず，本治療法は腎実質に対して血中CreatinineやBUNが上昇するような器質的障害は与えないと考えられる．しかし，糖尿病症例などの潜在的な腎機能低下が認められる症例では，わずかな虚血によっても腎機能低下が起こる可能性があり，本治療法の実施の際は注意が必要であろう[32)]．

著者が考案したイオパミロン370と自己血液の混和液の腎動脈内注入療法の特徴は2つある．1つは腎臓に器質的障害を与えないという安全性と，血尿の原因精査を目的とする血管造影に引き続いて施行可能であるという簡便性である．

変形した赤血球が尿細管周囲毛細血管に60分間にわたって停滞することが止血機序の一因と考えられる．しかし，止血効果が良好であった5例のうち2例は，治療直後は顕微鏡的血尿が認められ，その後消失した症例である．したがって，これらの2例については変形赤血球の一時的塞栓効果だけでは本治療法の止血効果は説明できない．本疾患は安静や止血剤の投与によっても止血が認められることがあり，生理的な止血機作の存在が示唆される．したがって，本治療法はこの生理的な止血機作を促進すると考えられる．

本治療法は安全かつ簡便であり，血管造影にて出血原因が明らかにならず，特発性腎出血と考えられる症例には止血効果も期待でき，試みられるべき治療法である．

結　論

1．自己血液とIopamidolと混和することによって赤血球は一過性に円鋸歯状に変形するが，混和液中に凝血塊やフィブリンの析出は認められない．

2．自己血液とIooamidolとの1：1混和液を家兎左腎動脈に注入することにより，赤血球はその一過性の変形のため60分間にわたって左腎尿細管周囲血管に停滞する．しかし，尿細管や糸球体に器質的障害は生じない．

3．安静臥床，止血剤の投与だけでは止血ができなかった左腎由来の片側性の特発性腎出血6例に対して自己血液10mlとIopamidol 10mlの混和液20mlを左腎動脈より注入した．5例で血尿は消失し，6ヶ月から14ヶ月の経過観察を行うことができたが，再発は認められなかった．治療前後でBUN，血中Creatinineに変化はなかった．

4．本治療法は，その安全性と簡便性から，原因精査を目的とする血管造影に引き続いて試みられるべきと考える．

稿を終えるに当たり，御校閲を賜りました小塚隆弘教授に深謝いたします．本論文の要旨は第51回日本医学放射線学会総会で発表した．

文　献

1) 林　睦雄：原因不明の腎性血尿に関する臨床的研究，日泌尿会誌，78：1682-1692, 1987
2) 坂本直孝，吉峰一博，森田一喜朗，他：原因不明の腎出血についての臨床的検討，西日泌尿，51：481-485, 1989
3) 吉田　修，大石賢二：特発性腎出血，日本臨床，42：227-230, 1984
4) Mcmahon.H.E.Latorraca R.: Essential renal hematuria, Urol. 71：667-676, 1954
5) 中村健治，山田龍作：特発性上部尿路出血の成因に関する臨床的ならびに実験的研究，日泌尿会誌，

72：530-543, 1981
6) De Schepper A.: Nutcrucker phenomenon of the renal vein causing left vein pathology, J Berg Radiol 55：507-511, 1972
7) 菅谷公男，西沢　理，能登宏光，他：血尿の原因となる左腎静脈圧迫の非侵襲的画像診断（第一報　超音波検査による検討），泌尿紀要　37：481-484, 1991
8) 菅谷公男，小浜丈夫，塚田大星，他：血尿の原因となる左腎静脈圧迫の非侵襲的画像診断（第二報　CTによる検討），泌尿紀要 37：485-489, 1991
9) Lopatkin N.A.,Morozov A.V.,Lopatokina L.N.: Essental renal hemorrhage, Eur. Urol. 4：115-119, 1978
10) Pytel A.: Profuse renal fornical hemorrhage Int. Urol. Nephrol. 2：21-217, 1970
11) Low A.I.,Matz L.R.: Hematuria and renal fornical lesion, Brit.J.Urol. 44：681-691, 1972
12) Diamond A.D.,Jeffs D.R.,Marshal F.F.: Control of prolonged benign renal hematuria by silver nitrate instillation, Urology. 18：337-341, 1981
13) 児島康行，内田欽也，滝内秀和，他：特発性腎出血に対する硝酸銀注入療法で腎内外に広範囲壊死を合併した1例，日泌尿会誌，140：489-489, 1989
14) Kumon.H.,Tsugawa M.,Matsumura Y., et al.: Endoscopic diagnosis and treatment of chronic unilateral hematuria of uncertain etiology Urol. 143：554-558, 1990
15) Bgley.D.H.,Huffman J.L.,Lyon E.S.: Flexible Ureteropyeloscopy: Diagnosis and treatment in the upper urinary tract J.Urol. 138：280-285, 1987
16) Arnold S.Berns:Nephrotoxicity of contrast media, Kidney International, 36：730-740, 1989
17) Derrick J.R.,Brown R.W.,Livanec G.: Experimental effects of arteriography on microcirculation, Am J Surg 116：712-717, 1970
18) Dean R.E.,Andrew J.H., Rad H.: The red cell factor in renal damage from angiographic media, JAMA 187：27-31, 1964
19) 東　静香，安河内浩，石岡邦明，他：In vitroにおける血管造影剤の赤血球の凝集および形態に及ぼす影響について，日医放会誌，49：748-757, 1989
20) 田村　明，鈴木輝男，山崎俊江，他：ヨード造影剤によるin vitroでのヒト赤血球の形態変化，脈管学，30:137-144, 1990
21) Aspelin P: Effect of ionic and nonionic contrast media on morphology of human erythrocytes, Acta Radiol Diagn, 19：675-687, 1978
22) Miyazawa T.,Nakagawa H.,Oshino N.: Role of red blood cell deformation in toxicity of toxicity of contrast media in cerebral angiography, Invest. Radiol. 24：383-389, 1989
23) 宮澤友明，有田　茂，章　千恵，他：X線造影剤処理赤血球のラット体内動態，日薬理誌，95：105-112, 1990
24) Hardeman M.R.,Goedhart P.,Koen I.Y.: The effect of low-osmolar ionic and nonionic contrast media on human blood viscosity, erythrocyte morphology and agrregation behavior, Invest. Radiol. 26：810-819, 1991
25) Hwang M.H.,Piao G.C.,Giardina J.,et al.: The potential risk of thrombosis during angiography using nonionic contrast media (abst). J.Am. Coll. Cardiol. 11：55, 1988
26) Levi M.,Pascucci C.,Agnelli G.,et al.: Effect of thrombus growth and thromboly sis of the two types of low osmolar cont rasy media in rabbits. Invest. Radiol. 172：533-535, 1990
27) Almen T.,Bergrentz S.E.,Tornquist C.,et al.: Selective nephroangiography in the dog causing renal platelet aggregation and irregular nephrographic phase, Acta Radiologica Diagnosis 26：627-634, 1985
28) Belgrano E.,Carmignani G.,Puppo P.,et al.: Transcatheter embolization with autologous clot in the treatment of renal bleeding, Eur. Urol. 9：292-296, 1983
29) Kevin M.K.,J.Duncan C.,Joseph J.,et al.,Experimental renal artery thromboembolism, Invest Radiol 11：88-97, 1976
30) Carmigani G.,Belgrano E.,Puppo P.: Evaluation of different types of emboli in transcatheter embolization of rat kidney, Urological Rese-arch 5：127-132, 1977
31) Enrico Casalini: Role of low-osmolarity contrast media in thromboembolic complications: scanning electron microscopy study, Radiology 183：741-744, 1992
32) A.Billstrom S.,Hietetala F.L.,J. Merikanto M.,et al.: Nephrotoxicity of cotrast media in patient with diabetes mellitus,Acta Radiologica 30：509-515, 1989