The University of Osaka
Institutional Knowledge Archive

Title	肝胆道シンチグラフィにおける胆嚢収縮剤投与後の逆流所見について-胆道X線造影との比較-
Author(s)	伊東, 久雄; 下野, 礼子; 村瀬, 研也 他
Citation	日本医学放射線学会雑誌. 1989, 49(1), p. 66-72
Version Type	VoR
URL	https://hdl.handle.net/11094/20112
rights	
Note	

The University of Osaka Institutional Knowledge Archive : OUKA

https://ir.library.osaka-u.ac.jp/

The University of Osaka

日本医放会誌：49（1），66—72，1989（平1）

肝胆道シンチグラフィにおける胆嚢収縮剤投与後の逆流所見について

—胆道X線造影との比較—

松波総合病院放射線科
伊　東　久　雄
愛媛大学医学部附属病院放射線科
下野　礼子　村瀬　研也　小糸　光
飯尾　篤　浜本　研

（昭和63年6月16日受付）
（昭和63年8月12日最終原稿受付）

Diagnostic Value of Reflux Sign in Cholescintigraphy after Administration of a Gallbladder Contracting Agent

—Comparison with X-ray Cholangiography—

Hisao Itoh
Department of Radiology, Matsunami General Hospital
Reiko Shimono, Kenya Murase, Hikaru Koito, Atsushi Iio and Ken Hamamoto
Departmen of Radiology, Ehime University School of Medicine

Research Code No. : 725

Key Words : Cholescintigraphy, Common bile duct stenosis, Common bile duct stone, Common bile duct dilatation

This study reviewed 25 patients with the reflux sign in cholescintigraphy to assess its diagnostic value in evaluating biliary passage. After at least 4-hour fasting 5 mCi of ^{99m}Tc PMT or p-butyl IDA was injected intravenously and serial images were recorded before and after intramuscular injection of 10 μg of ceruletide diethylamine (caerulein). The reflux sign was determined positive when increased radioactivities in the left hepatic duct (minor reflux; MIR) or more peripheral intrahepatic ducts (major reflux; MAR) were recognized after injection of caerulein.

The reflux sign was found in 28 of 237 (12%) studies. Direct and/or indirect X-ray cholangiograms were available in 25 (MIR; 15, MAR; 10). They included common bile duct (CBD) stone in 4, dilated CBD in 4, biliary dyskinesia (BD) in 4, chronic pancreatitis (CP) in 4, gallbladder (GB) stone in 3, duodenal ulcer (DU) in 2, CBD adenoma, pancreatic pseudocyst (PP), duodenal diverticle (DD), and acute cholangitis (AC) in 1 each. Their serum bilirubin levels were within normal limit in all but 2 at the time of cholescintigraphy. Transit time of radionuclides to the duodenum was found prolonged more than 60 min in 17 (68%) patients and persistent pooling in the CBD was found in 8 (28%) patients on scintigrams. The diameter of the CBD on X-ray cholangiogram was ranged 4 to 17 mm. Dilated CBD of more than 10 mm was found in 13 (52%) patients and apparent stenosis of the CBD in 6 (24%) patients. MAR seemed to correspond to increased diameter of the common hepatic duct more than 2

mm after caerulein injection in DIC. No abnormal findings in X-ray cholangiography was found in 10 (40%) patients including 3 with BD, 2 with GB stone, 2 with DU, 1 each with CP, PP, and AC. All those patients demonstrated MIR.

We concluded that major reflux (MAR) sign was helpful in detecting an incomplete obstruciton of the CBD, especially in patients with slightly to mildly dilated CBD.

I. はじめに

肝胆道シンチグラフィは胆汁の通過状態を非侵襲的に観察できる方法として，胆道の閉塞性疾患の診断に広く用いられてきている．肝胆道シンチグラフィにおける総胆管の部分的閉塞を示唆する所見としては，従来より通過時間の延長，すなわちRIの十二指腸出現時間が60分を越えること，総胆管へのRIの貯留所見（pooling）等が検討されてきている．しかしながら，通過時間に関しては，胆道に閉塞所見の認められない症例においてもある程度遅延する症例が認められること，また，poolingに関しては，総胆管に明らかな拡張のある場合には判定は比較的容易であるが，拡張がないかあるいは軽度の場合には判定は困難なことも少なくなく，特に閉塞の早期における検出に関しては問題が多い．今回，我々はこれらの所見に加えて胆嚢収縮剤投与後のRIの肝管への逆流所見[1]に着目し，胆道X線像との関連性を検討してその診断的意義を求めた．

II. 対象および方法

昭和58年4月より昭和62年3月までの4年間に愛媛大学医学部附属病院放射線部において肝胆道シンチグラフィを施行した患者のうち，胆嚢が描画され，かつ，検査開始後60分で胆嚢収縮剤としてceruletide diethylamine（セルレイン）10μgを筋注し，さらに30分間の経時的シンチグラムの撮像が行なわれた症例は237例であった．シンチグラム上，後述する基準に従って逆流所見ありと判定された症例は28例（12%）であり，このうち胆道X線像との比較が可能であった25例を検討の対象とした．性別は男性13例，女性12例であり，年齢は24歳より77歳で平均は54歳であった．疾患の内訳は十二指腸憩室8例，胆道ジスキネジー5例，総胆管結石4例，総胆管拡張4例，慢性膵炎4例，胆嚢結石4例，慢性胆嚢炎3例，十二指腸潰瘍2例，総胆管腺腫1例，偽性膵嚢胞1例，急性胆管炎1例で，複数の疾患を有す症例が含まれた（table 1）．総ビリルビン値（正常値0.1～1.1mg/dl）は25例中2例で高値を示した．血清アルカリフォスファターゼ値（正常値57～144IU/l）は25例中4例で高値を示した．

肝胆道シンチグラフィの検査方法は，患者を検査前最低4時間を絶食とし，肝胆道シンチグラフィ用薬剤として，Tc-99m N-pyridoxyl-5-methyltrypotphan（PMT）またはTc-99m N-(p-butylphenylcarbamoylmethyl)iminodiacetic acid（p-butyl IDA）の5mCiを肘静脈より静注した．低エネルギー用，高分解能コリメータを装着したシンチカメラ（日立ガンマービューH）下，仰臥位にて60分間の経時的シンチグラム（5，10，20，30，45，60分）を撮像した．この時点で胆嚢収縮剤としてセルレイン10μgを筋注し，さらに30分間の経時的シンチグラム（1，5，10，15，20，30分）を撮像した．

肝胆道シンチグラフィにおける逆流所見はその逆流の程度により以下の基準にしたがって，軽度逆流（minor reflux；MIR）と高度逆流（major reflux；MAR）に分類した．MIR；シンチグラム上，セルレイン投与後に左右肝管すなわち肝管一次分枝の像が出現する，あるいはセルレイン投与前に比べて像が強くなる（Fig. 1），MAR；シンチグラム上，セルレイン投与後に肝左葉内の末梢胆管すなわち肝管二次分枝以降の胆管像が出現する，あるいはセルレイン投与前に比べて像が強くなる（Fig. 2）．

肝道X線像は点滴静注胆管造影（DIC），内視鏡的逆行性胆管造影（ERC），経皮経肝胆管造影（PTC），あるいは術中胆管造影（IOC）によった．DICが施行された24例中22例で，造影剤静注後60分で胆嚢の収縮を観察する目的でセルレイン10

Table 1 Biochemical, Cholangiographic, and Scintigraphic Characteristics of Patients with Reflux Sign

Pt.	Age/Sex	Diagnosis	Chemistry		X-ray Cholangiography					Scintigraphy		
			T.Bil (mg/dl)	ALP (IU/l)	Method	Diameter* (mm)	Stenosis**	EF (%)	IDCHD	DAT (min)	Pooling	Reflux
1	56/M	DU	0.4	99	DIC	4	no	82.5	no	15	−	MIR
2	32/M	PP	1.1	110	DIC, ERC	4	no	63.1	no	60<	−	MIR
3	41/M	DU, BD	0.4	94	DIC	4	no	0	no	60<	−	MIR
4	50/M	CP	1.0	117	DIC	5	no	24.1	no	15	−	MIR
5	49/M	AC	0.7	201	DIC	6	no	45.7	no	20	−	MIR
6	52/F	BD	0.4	124	DIC	6	no	20.3	no	60<	−	MIR
7	40/F	BD, DD	0.6	86	DIC	7	no	27.8	no	25	−	MIR
8	73/F	BD, DD	0.4	157	DIC	8	no	0	yes	60<	−	MAR
9	24/M	GBS, CC	0.4	125	DIC, IOC	8	no	6.0	no	60<	−	MIR
10	35/F	BD	1.0	88	DIC	9	no	86.5	no	60<	−	MAR
11	77/F	DD	0.8	123	DIC	9	no	46.4	yes	20	−	MAR
12	53/F	GBS	1.1	141	DIC, IOC	9	no	ND	ND	60<	−	MIR
13	62/F	GBS	0.7	133	DIC	10	no	67.1	no	60<	−	MIR
14	60/F	CBDS, CC	0.7	104	DIC, ERC	10	no	69.6	yes	60<	+	MAR
15	63/F	CBDD	0.9	98	DIC, ERC	10	no	72.6	yes	60<	−	MAR
16	64/F	CP	0.6	244	DIC	11	no	30.9	yes	60<	−	MAR
17	45/M	CBDC, CC	1.0	129	DIC, PTC	11	no	2.5	no	60	−	MAR
18	54/M	CBDS, DD	0.6	134	DIC, ERC	11	no	35.3	yes	60<	+	MAR
19	76/M	CBDD, DD	0.5	123	DIC, PTC	12	no	62.0	no	20	−	MIR
20	58/F	CBDS, DD	0.3	110	DIC, ERC	14	yes	10.2	yes	60<	+	MAR
21	72/M	CBDD	0.8	133	DIC, PTC	15	yes	47.6	no	60<	+	MIR
22	50/M	CP	1.3	112	DIC, ERC	15	yes	81.0	no	60<	+	MAR
23	60/M	CBDA, DD	1.0	111	DIC, PTC	15	yes	ND	ND	60<	+	MIR
24	55/F	CP	0.6	108	DIC, ERC	16	yes	69.0	no	60<	+	MIR
25	56/M	CBDS, DD	1.6	823	PTC	17	yes	ND	ND	30	+	MIR

CBD; common bile duct, T.Bil; serum total bilirubin, ALP; alkaline phosphatase, EF; ejection fraction, IDCHD; increased diameter of the common hepatic duct, DAT; duodenum appearance time, DU; duodenal ulcer, PP; pancreatic pseudocyst, BD; biliary dyskinesia, CP; chronic pancreatitis, AC; acute cholangitis, DD; duodenal diverticle, GBS; gallbladder stone, CC; chronic cholecystitis, CBDS; common bile duct stone, CBDD; common bile duct dilatation, CBDA; common bile duct adenoma, DIC; drip infusion cholangiography, ERC; endoscopic retrograde cholangiography, IOC; intraoperative cholangiography, PTC; percutaneous transhepatic cholangiography, ND; not done, MIR; minor reflux, MAR; major reflux.

*Diameter of the CBD, **Stenosis of the CBD

μgを筋注し，15分後に撮像を行った．胆管X線像における総胆管径は1例を除き，すべてDICの総胆管像の最大径とした．総胆管の狭窄所見は，ERC, PTC, あるいはIOCなどの直接胆道造影において明らかに狭窄像を認める場合を狭窄所見陽性とした．胆嚢収縮分画は，DIC60分像とセルレイン投与後15分像の胆嚢の面積より，次式によって求めた．

胆嚢収縮分画(%)＝
(60分像の胆嚢の面積－
セルレイン投与後15分像の胆嚢の
面積)/60分像の胆嚢の面積×100

また，DIC60分像とセルレイン投与後15分像を比較し，総肝管径が2mm以上増大の認められた症例を総肝管径増大所見陽性とした(Fig. 3)．各症例におけるこれらの胆管造影と肝胆道シンチグラフィはいずれも1カ月以内に施行された．

本研究では，肝胆道シンチグラフィにおけるMIR症例およびMAR症例の，1）総胆管径，2）総胆管末端部の狭窄，3）胆嚢収縮分画，4）セルレイン投与DICにおける総肝管径増大，5）他の肝胆道シンチグラフィ所見(通過時間，pooling)

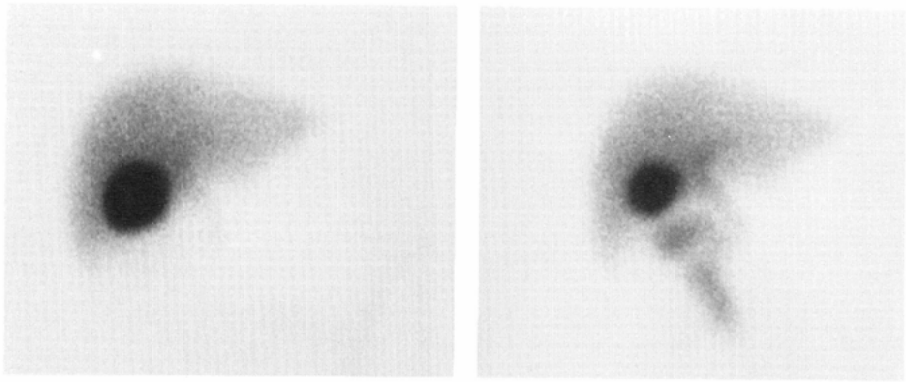

a　b

Fig. 1　Scintigrams of a patient with minor reflux (MIR) sign at 60 min (a) and at 10 min after injection of ceruletide diethylamine(caerulein)(b). Radioactivity in the left hepatic duct increased(b).

a　b

Fig. 2　Scintigrams of a patient with major reflux(MAR) sign at 60 min(a) and at 10 min after caerulein injection(b). Radioactivity in the second branches of the intrahepatic ducts of the left lobe increased(b).

との関連について比較検討を行った．

III. 結　　果

1）総胆管径

胆道X線造影における総胆管径は4mmから17mmに分布し，9.8mm±3.9mm(平均±S.D.)．総胆管径が10mm以上の拡張を示した症例は25例中13例(52%)であった．MIR群では9.2mm±4.7mm，MAR群では10.8mm±2.2mmであった．

2）総胆管狭窄

直接胆管造影を施行した14例中，総胆管に明らかな狭窄所見を認めた症例は6例（43%）で，このうち4例はMIR症例，2例はMAR症例であった．また，総胆管結石症例は4例であり，1例はMIR症例，3例はMAR症例であった．

3）胆嚢収縮分画

セルレイン投与DICを施行した22例で，胆嚢収縮分画は0%より87%に分布し，43.2%±29.0%であった．MIR群では42.9%±26.9%，MAR群では43.5%±32.8%で両群の間には有意差は認めなかった．胆嚢収縮分画が20%以下の症例は22例中5例(23%)，また80%以上の症例は3例であった．

4）総肝管径増大

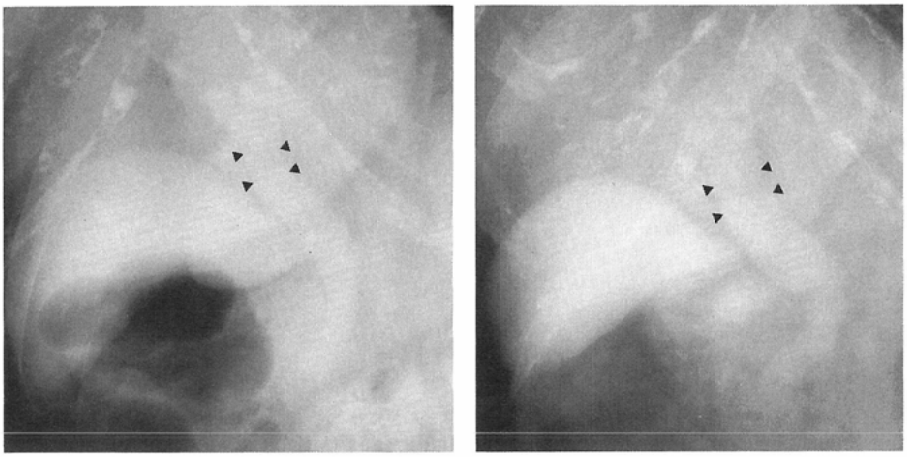

a　　b

Fig. 3　X-ray cholangiograms of a patient with increased diameter of the common hepatic duct(IDCHD) after caerulein injection ; pre-injection view(a) and post-injection view(b). The diameter of the CHD changes from 9mm to 12mm after caerulein injection.

セルレイン投与DICを施行した22例中7例(32%)で総胆管径増大所見陽性と判定された．この7例はすべてMAR症例に含まれ，総胆管径は8mmより14mmに分布した．

5）他のRI所見（通過時間，pooling）

RIの十二指腸出現時間は25例中17例（68%）で60分以降であった．MIR15例中9例（60%），MAR10例中8例（80%）で，60分以降にRIの十二指腸出現がみられた．

pooling所見の判定は，セルレイン投与前のシンチグラムで総胆管に強いRI集積を認め，かつセルレイン投与後のシンチグラムでRI集積が持続する症例を陽性と判定し，セルレイン投与前に強いRI集積を認めても，セルレイン投与後のシンチグラムで急速に腸管へのRIの排出を認める症例は陰性と判定した．その結果，25例中，pooling所見陽性は8例，陰性は17例であった．MIR15例中4例(27%)，MAR10例中4例(40%)でpooling所見陽性であった．

各RI所見と胆道X線像における総胆管狭窄の有無との関連では，通過時間の遅延を認めた17例中5例（29%），pooling所見陽性8例中6例（75%）で狭窄所見陽性であった．

IV．考　　察

RIの肝管への逆流所見の出現頻度は237例中28例（12%）であり，また比較的強い逆流を表していると考えられるMAR症例は10例（4%）と頻度的には多い所見ではない．RIの肝管への逆流所見と総胆管X線像における形態的変化との関連については，MIR群では総胆管径が10mm未満で拡張を認めず，かつ総胆管に明らかな狭窄あるいは結石などの閉塞性変化を認めない症例が15例中9例，総胆管径が10mm以上15mm未満で閉塞性変化を認めなかった症例が2例，総胆管径15mm以上でかつ明らかな狭窄を認める症例が4例あった．MIR所見を示す症例は胆管X線上，正常範囲内と考えられる症例と，総胆管に明らかな狭窄を有し，比較的高度の総胆管拡張を認める症例の2つのグループに分かれる傾向が認められる．一方，MAR群では15mm以上の総胆管径の拡張を認めたのは1例のみで，過半数の症例が10mm以上15mm未満であり，うち4例に総胆管の閉塞所見あるいは総胆管結石を認めており，総胆管径7mm以下の症例はなかった．MAR所見は比較的軽度の総胆管拡張を有する症例に多い傾向があるが，総胆管の拡張が高度の症例では肝内末梢胆管に

RI の pooling を認めることが多く，逆流があってもシンチグラム上識別が困難になること，あるいは胆管容積が胆嚢より駆出される胆汁量と比較し，相対的に大きいことなどがその要因と考えられる．総胆管径が15mm 未満の症例のうち総胆管に閉塞性変化が認められた3症例はすべて MAR 群に含まれており，総胆管に高度の拡張を来たす以前の段階における総胆管の通過障害の検出に，MAR が有用な所見となる可能性が示唆されている．

RI の逆流所見と DIC における胆嚢収縮剤投与後の胆嚢収縮分画との関係では，MIR 群 MAR 群とも胆嚢収縮分画は広範に分布し，明らかな傾向は見いだせなかった．肝胆道シンチグラフィの定量的な動態解析を行った Krishnamurthy らの報告[2]では，胆嚢の収縮分画の大きい症例で，健常者にも胆嚢収縮早期における胆汁の逆流が観察されたとしている．今回検討した症例では，胆道 X 線像上，総胆管に形態的変化の認められない症例が胆嚢の収縮分画の大小にかかわらず MIR 群に多く含まれており，MIR 所見のみで総胆管の通過障害を判断することは慎重を要し，RI の通過時間，pooling 所見等を考慮して判断する必要があると考えられる．

DIC における胆嚢収縮剤投与後の総肝管径の増大所見と肝胆道シンチグラフィにおける MAR 所見とは，総胆管径が8mm から15mm と境界領域から軽度の拡張を有する症例に観察される傾向が強く，ほぼ同じ現象を反映しているものと思われる．超音波装置を用いて fatty meal 摂取前後における総肝管径の比較を行った報告[3)4)]では，正常の総肝管径の患者で管径が増大するか，あるいは軽度の総肝管の拡張のある症例で管径が変化しないか増大する場合には，総胆管の閉塞性変化が示唆され，総胆管狭窄，総胆管結石，胆管癌，慢性膵炎等の疾患の発見に有用であったとしている．今回の検討では，RI の肝管への逆流を示した症例のうち MAR と判定された症例は10例あり，総胆管結石3例，慢性膵炎2例，総胆管拡張2例，胆道ジスキネジー2例，および十二指腸憩室1例であった．総胆管結石症例は高度の総胆管拡張を認めた1例が MIR を示したほかは，残る3症例はいずれも MAR に含まれた．慢性膵炎のうち1例は高度慢性膵炎[5)]で ERC にて総胆管に狭窄像を認めており，他の1例は中等度慢性膵炎[5)]で直接胆道造影がなされてなく明らかな狭窄像は証明されなかったが，総胆管膵部における炎症性の変化による通過障害[6)]のある可能性も否定できない．総胆管拡張と診断した2例とも ERC あるいは PTC による胆道造影を実施しており，1例は乳頭炎による通過障害が疑われたが，他の1例では総胆管拡張の原因は不明であった．2例の胆道ジスキネジーのうち1例は Oddi 筋緊張型の胆道ジスキネジーと診断され DIC にて造影剤の腸管への排泄遅延，胆嚢の緊張，収縮剤投与後の総胆管の拡張等の所見が観察されている．他の1例は胆嚢過収縮型の胆道ジスキネジーと診断された症例で，総胆管には X 線像上特に異常所見は認めず，MAR の原因として胆嚢収縮分画の大きかったことも十分考えられる．十二指腸憩室については，MAR10例中4例に認められたが，他疾患との合併例が多く，単独でみられたものは1例であった．この1例については胆道 X 線像では異常を認めなかったが，十二指腸憩室，特に乳頭部近傍にできる傍乳頭憩室では胆汁排泄障害が高率にみられたとする報告[7)]もあり，胆道疾患との関係が示唆されている[8)]．結局 MAR10例のうち8例が総胆管の狭窄またはそれに相当する病態を示した．

肝胆道シンチグラフィにおける他の RI 所見との関連では，通過時間，すなわち RI の十二指腸出現時間は MIR 症例の6割，MAR 症例の8割が60分以上の遅延を示している．通過時間の遅延が総胆管の部分的閉塞の診断に有効であったとする報告[9)]もなされており，通過状態をある程度反映しているものと思われるが，正常者においても通過時間が60分を起えるものが2割程度に存在すること[10)11)]，総胆管に明らかな狭窄があるにもかかわらず通過時間に遅延の見られない症例が存在すること等，診断価値は低いと思われる．pooling 所見は segmental narrowing あるいは intraluminal filling defect 所見[12)]などとともに胆管の狭窄および拡張を示す重要な所見と考えられるが，検討し

た症例においても胆道X線像における明らかな狭窄所見の有無と比較的良く一致した結果が得られている．MIR15例中4例，MAR10例中4例にpooling所見が認められており，MIRの4例はいずれも総胆管に明らかな狭窄があり比較的高度の拡張を有す症例であった．

肝胆道シンチグラフィにおいて胆嚢収縮剤を投与するのは，胆嚢の運動機能の評価[13]および被曝の軽減[14]に主な目的があったと思われるが，同時にRIの胆管への逆流現象の観察が可能であり，MAR所見が従来よりその診断が難しいとされてきた総胆管の部分的な閉塞性病変の存在を示唆する有用な所見であることが示唆された．

V. まとめ

逆流所見は，237例中12%(28例)に認められた．

逆流所見のある28例中胆道X線像の得られた25例では，10mm以上の総胆管の拡張が52%（13例），明らかな総胆管狭窄が24%（6例）に認められた．

逆流所見と胆嚢収縮率との間に相関は認められなかった．

逆流所見のある25例中RIの通過時間の遅延が68%（17例），RIの総胆管内pooling所見が28%（7例）に認められた．

肝胆道シンチグラフィにおける高度逆流（MAR）所見は，DICにおける胆嚢収縮剤投与後の総肝管径の増大所見に対応するものと考えられる．

高度逆流（MAR）所見は総胆管末端部に通過障害があり，総胆管径が境界値から軽度に拡張している病態を示す所見として有用である．

本稿の要旨は第47回日本医学放射線学会総会（東京）にて発表した．

文　献

1) 伊東久雄，下野礼子，渡部真二，他：肝胆道シンチグラフィーによる慢性膵炎症例の胆道動態機能の検討，核医学，24：1387—1392, 1987
2) Krishnamurthy GT, Bobba VR, Kingston E: Radionuclide ejection fraction: A technique for quantitative analysis of motor function of the human gallbladder. Gastroenterology 80: 482—490, 1981
3) Simeone JF, Mueller PR, Ferrucci JT Jr, et al: Sonography of the bile duct after a fatty meal: An aid in detection of obstruction. Radiology 143: 211—215, 1982
4) Simeone JF, Butch RJ, Mueller PR, et al: The bile duct after a fatty meal: Further sonographic observations. Radiology 154: 763—768, 1985
5) 日本消化器病学会慢性膵炎検討委員会：慢性膵炎の臨床診断基準案（1983）．医学図書出版（株），東京，1983, p2
6) Wisloff F, Jakobsen J, Osnes M: Stenosis of the common bile duct in chronic pancreatitis. Br J Surg 69: 52—54, 1982
7) 里村紀作，楊　忠和，都志見久令男：傍乳頭憩室症に関する検討，胆と膵，6：1595—1600, 1985
8) 田中雅夫，松本伸二，中山文夫：傍乳頭十二指腸憩室と胆道疾患，胆と膵，6：1581—1586, 1985
9) Lee AW, Ram MD, Shih WJ, et al: Technetium-99m BIDA biliary scintigraphy in the evaluation of the jaundiced patient. J Nucl Med 27: 1407—1412, 1986
10) Yeh SH, Liu OK, Huang MJ: Sequential scintiphotography with technetium-99m pyridoxylideneglutamate in the detection of intrahepatic lithiasis: Concise communication. J Nucl Med 21: 17—21, 1980
11) Williams W, Krishnamurthy GT, Brar HS, et al: Scintigraphic variation of normal biliary physiology. J Nucl Med 25: 160—165, 1984
12) Krishnamurthy GT, Lieberman DA, Brar HS: Detection, localization, and quantitation of degree of common bile duct obstruction by scintigraphy. J Nucl Med 26: 726—735, 1985
13) Fink-Bennett D, DeRidder P, Kolozsi W, et al: Cholecystokinin cholescintigraphic findings in the cystic duct syndrome. J Nucl Med 26: 1123—1128, 1985
14) 浜本　研，伊東久雄，河村　正，他：肝・胆道系機能検査，画像診断，4：1041—1048, 1984
15) Brown PH, Krishnamurthy GT, Bobba VR, et al: Radiation-dose calculation for five Tc-99m IDA hepatobiliary agents. J Nucl Med 23: 1025—1030, 1982