The University of Osaka
Institutional Knowledge Archive

Title	エタノールによる精索静脈瘤塞栓療法
Author(s)	臼杵, 則朗; 中村, 健治; 高島, 澄夫 他
Citation	日本医学放射線学会雑誌. 1994, 54(9), p. 870-875
Version Type	VoR
URL	https://hdl.handle.net/11094/20118
rights	
Note	

The University of Osaka Institutional Knowledge Archive : OUKA

https://ir.library.osaka-u.ac.jp/

The University of Osaka

エタノールによる精索静脈瘤塞栓療法

臼杵　則朗[1)]　中村　健治[1)]　高島　澄夫[1)]　高田　恵二[1)]
神納　敏夫[1)]　椿本　光男[1)]　松岡　利幸[1)]　中塚　春樹[1)]
小田　淳郎[1)]　水口　和夫[1)]　小野山靖人[1)]　安本　亮二[2)]

1）大阪市立大学放射線医学教室　2）同泌尿器科学教室

Embolization of Varicocele with Ethanol

Embolization with ethanol was performed in 40 varicocele patients to prevent recurrence due to collateral formation.

A prescribed amount of ethanol (0.5-4ml) was injected slowly into the testicular vein with the catheter tip as close as possible to the inguinal region. Embolization with stainless steel coils was also performed in 15 of the 40 patients.

Immediately after embolization, three varicoceles were reduced in size, and 37 disappeared. Recurrence was recognized in only two patients. These patients were embolized at a proximal site above lumbar vertebra IV. Spermatic data have improved for 13 patients but not for one azoospermatic patient. Serious complications were recognized in only one patient, who received an injection of 15 ml ethanol in one dose.

Therefore, we conclude that embolization with ethanol is an useful treatment for varicocele.

Noriaki Usuki[1)], Kenji Nakamura[1)], Sumio Takashima[1)], Keiji Takada[1)] Toshio Kaminoh[1)], Mitsuo Tsubakimoto[1)], Toshiyuki Matsuoka[1)], Haruki Nakatsuka[1)] Junro Oda[1)], Kazuo Minakuchi[1)], Yasuto Onoyama[1)] and Ryoji Yasumoto[2)]

Research Code No. *: 519. 4*

Key words *: Varicocele, Embolization, Ethanol*

Received Jun. 21, 1993 ; revision accepted Sep. 8, 1993

1) Department of Radiology, Osaka City University School of Medicine / 2) Department of Urology, Osaka City University School of Medicine

はじめに

精索静脈瘤とは精索周囲の蔓状静脈の異常な拡張，蛇行をいい，精巣静脈の弁不全または欠損がその原因の1つと考えられている[1)]．本疾患は陰部不快感，醜形等で臨床的に問題になるほか，男性不妊の原因の約40%を占めるといわれ[2)]，その治療法の確立は臨床上重要である．1955年Tulloch が精巣静脈の結紮術後その配偶者の妊娠を報告して以来[3)]，本疾患の治療法としてこの外科的結紮術が主として行われてきた．しかし，術後の再発率が5—20%前後見られ[4),5)]，手術の侵襲性を考慮すれば必ずしも満足すべき治療法とはいえない．そこで，手術に比べより非侵襲的な経カテーテル術を応用した精巣静脈の塞栓術が主として欧米で報告されてきている．塞栓物質としては金属コイル，detachable balloon，Ivalon などが報告され，さらに欧州では Varicocid が広く使用されている[6)-10)]．著者らは，エタノールが細血管を含め半永久的に塞栓可能であることに注目し，精巣静脈周囲に存在する側副路の発達による再発を防ぐことを目的として，エタノールを用いた塞栓術を報告してきた[11)]．今回さらに症例を重ね，本法の有用性を示す臨床成績を得たので報告する．

対象および方法

対象は1986年3月より大阪市立大学医学部付属病院およびその関連施設で，本法を施行した精索静脈瘤患者40症例である．年齢は13歳から46歳（平均28.9歳），全例患側は左側で，鈴木のGrade分類[12]はGrade I度4例，II度11例，III度25例であった．また，主訴は不妊20例，陰嚢腫大9例，陰部不快4例，血尿4例，陰部痛3例であった．

方法は大腿静脈よりSeldinger法にてカギ状に成形したカテーテルを精巣静脈に選択的に挿入し，Valsalva下に精巣静脈造影を行った．造影により血流方向が逆転していること，側副路の形成状態等を確認した後，塞栓術を行うためさらにカテーテルをできるだけ鼡径部近くまで挿入した．

使用したカテーテルは5Fr.セレコンストレートカテーテル（クリニカルサプライ社製）で，末

Table 1　The lowest level of embolization

Level	Cases
hip joint	10
sacroiliac joint	14
iliac crest	8
lumbar IV	4
lumbar III	3
lumbar II	1

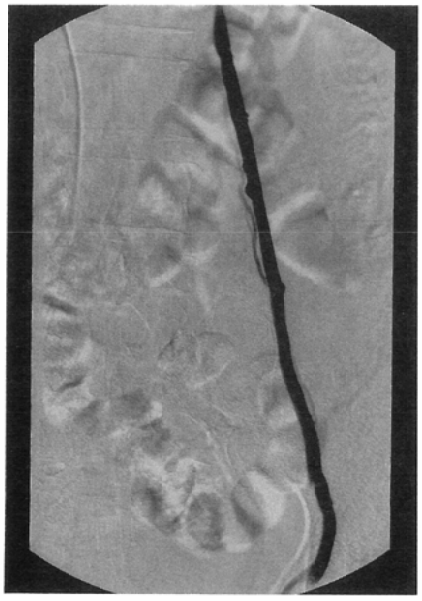

Fig. 1(A)　Left selective testicular venogram reveals the dilated testicular vein, a few fine collateral veins.

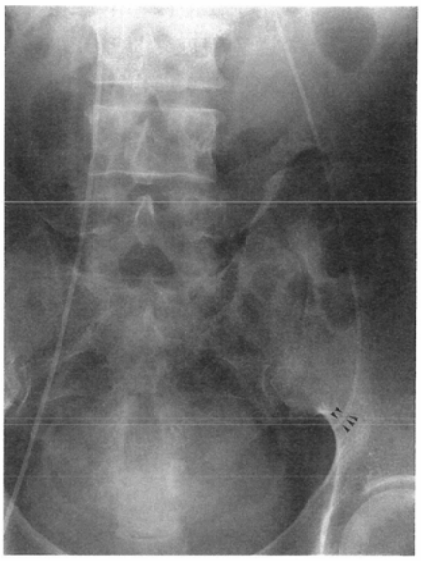

Fig. 1(B)　A 5-Ftrench straight catheter (arrowheads) is advanced distally to embolize the testicular vein.

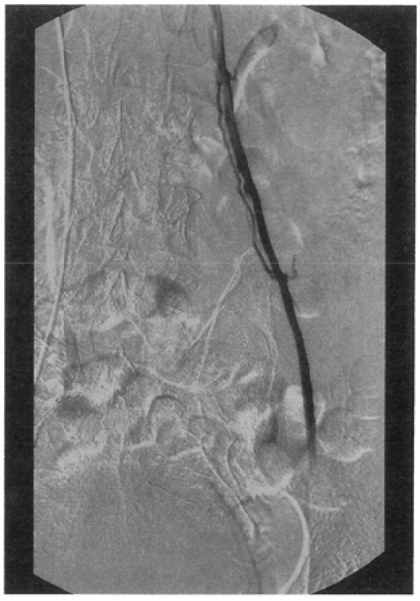

Fig. 1(C)　Distal site of the testicular vein is less visualized on testicular venogram after embolization with absolute ethanol than before embolization.

梢へ挿入困難な症例にはSPカテーテル（テルモ社製）を使用した．また，初期例にはエタノール逆流防止のため5Fr.バルーンカテーテル（マルコム社製）を用いた．

各症例のエタノール注入を開始した最も末梢のレベルはTable 1のとおりである．これらのレベルで患側単径部を用手にて圧迫下にtest injectionし，造影剤の逆流程度によりエタノール注入量を決定した．エタノールは原則として無水エタノールを用いたが，2例には造影剤でおのおの50%，70%に希釈したエタノールを使用した．エタノールの1回注入量は，原則として0.5ないし4mlで緩徐に注入した．注入1ないし2分後にtest injectionで注入前に比し血流の逆流が軽減していることを確認し，カテーテル先端を中枢側へ引き戻し，同様にしてエタノールの追加注入を行った．また，精巣静脈が太く，エタノール単独ではあまり逆流の軽減が得られなかった15例では，エタノールとともに金属コイル（通常4cm×3mm，または5cm×5mmを1ないし2個使用）による中枢側の塞栓術を併用した．最後に，精巣静脈，または腎静脈造影を施行し塞栓程度を確認した後に塞栓術を終了した（Fig. 1，2）．

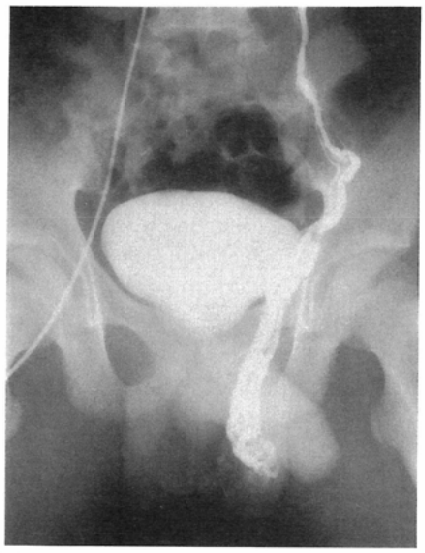

Fig. 2(A) The dilated testicular vein and collateral formations are recognized on left selective testicular venogram.

検討項目は，本法施行時のエタノール単独およびコイル併用例でのエタノール注入量を比較し，術後の精索静脈瘤の状態を触診により追跡し，両者の再発率について比較した．統計学的な有意差検定にはStudentのt検定，χ^2検定を用いた．また，不妊症例では施行前後の精液所見について

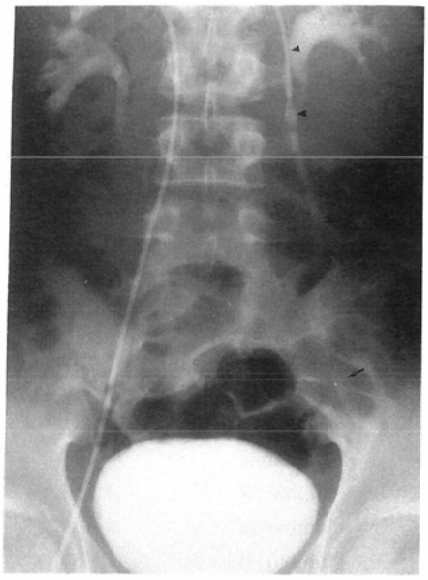

Fig. 2(B) Coaxial system was applied to this case. The SP catheter (arrow) is advanced more distally through a straight catheter (arrowheads).

Fig. 2(C) Distal site of the testicular vein is not seen on venogram after embolization with absolute ethanol.

も検討を加えた．

結　果

本法を施行した40例のエタノール注入量および経過はTable 2のとおりである．エタノール単独群とコイル併用群でのエタノール量には，t検定により5％の危険率で有意差は認めなかった．また，全例に塞栓術直後の腎静脈または精巣静脈造影で塞栓前に認められた精巣静脈の逆流程度は軽減し，末梢側は造影されなくなった．臨床的にも術直後から静脈瘤の3例に縮小，37例に消失，硬化が認められた．また，経過観察した39例ではエタノール単独，コイル併用例とも1例ずつに再発が見られただけであったが，χ^2検定により5％の危険率で再発率に有意差は認めなかった．再発例は，2例とも第4腰椎レベルより塞栓術を開始しており，比較的中枢側から塞栓した症例であった．また，不妊症例中4例には妊娠が得られたほか，術前後で精液検査が行われた14例中無精子症の1例を除き，精子数または運動率の改善が認められた（Table 3）．

副作用としてエタノール注入時の疼痛がほぼ全例に認められたが，すべて数分以内に消失し臨床的に特に問題はなかった．また，エタノールによるカテーテルの変性も経験しなかった．しかし，単径部を圧迫することなく，第2腰椎レベルよりバルーン閉塞下エタノールを一度に15ml注入した初期例では，陰嚢水腫が生じ水腫除去術を必要とした．また，エタノール注入による酒酔い症状を呈した症例は1例も認めなかった．

Table 3　Spermatic data before and after embolization

No.	Spermatic count (million/ml) Pre		Post	motility value (%) Pre		Post
1	48	→	175	80	→	100
2	17	→	90			
3	46	→	77	50	→	80
4	3	→	10	30	→	30
5	17	→	33			
6	70	→	50	30	→	60
7	27	→	40	76	→	90
8	30	→	74	75	→	85
9	1.5	→	27	6	→	50
10	2	→	87	30	→	90
11	7.6	→	28	25	→	50
12	1	→	1	30	→	80
13	1.1	→	0.7	27	→	70

考　察

精索静脈瘤に対する精巣静脈塞栓術は，1978年Limaにより報告されて以来[13]欧米では積極的に試みられてきているが[6)-10)]，本邦ではその報告は数少ない．塞栓物質としては，米国では金属コイル，detachable balloonが頻用されている．Kaufmanはdetachable balloonによる塞栓術後の再発例の静脈造影を検討し，精巣静脈本幹に並走する側副路の発達が再発の原因であると報告している[14]．それゆえ，これらを塞栓物質として使

Table 2　Ethanol volume and varicocele appearance after embolization

	Cases	Ethanol volume(ml) (mean±S.D.)	Varicocele appearance immediately after embolization: Reduction	Disappearance	Reccurent cases	follow up(M) (mean)
Embolization With only ethanol	25	0.7～15 (5.4±3.0)	1	24	1	3～80 (18.6)
Embolization With ethanol and coil	15	0.8～9 (3.8±2.3)	2	13	1	3～56 (22.2)
Total	40	0.7～15 (4.8±2.7)	3	37	2	3～80 (20.0)

用する際には，静脈造影で側副路の状態を正確に確認し，その分枝レベルに塞栓物質を留置したり，coaxial system を使用し末梢側へ留置する等の工夫がなされている[15),16)]．しかし，すべての側副路を造影，塞栓することは極めて困難であるため，Varicocid, Aethoxysclerol, isobutyl-cyanoacrylate，加熱した造影剤等の液状の硬化物質を塞栓物質として用いた報告も見られる[9),10),17)-19)]．

エタノールによる塞栓術は，1981 年 Ellman が腎細胞癌に対して行ったのが最初で[20)]，現在各種疾患に対する塞栓物質として用いられている[21)]．エタノールの塞栓物質としての特長は半永久的な塞栓効果をもつこと，液状であるので細いカテーテルから注入が容易で細かい側副路内にも流入し，塞栓可能なことが挙げられる．著者らは，これら側副路を含め完全に血流を遮断し再発率を低下させることを目的として，エタノールによる精巣静脈の塞栓術を試みた．エタノールを用いた精巣静脈の塞栓術は Kinnison がイヌを用いた実験的検討を行い，良好な塞栓効果を認め，さらに副作用を認めなかったことを報告している[22)]．一方，臨床例では栗林が金属コイルとエタノール併用塞栓術について言及しているが[23)]，著者らのような多くの症例でその成績をまとめて検討した報告は見られない．

今回の 40 例の経験では，全例において本法施行後静脈瘤の縮小，消失，硬化が認められ，再発例はわずか 2 例で長期的予後も良好であることが確認された．また，術前後で精液検査がなされた不妊症例でも 1 例の無精子症例を除き精液所見の改善が見られ，本法は極めて有用と考えられた．再発の原因はエタノール注入を精巣静脈分枝部中枢側で行い，側副路を含めた十分な塞栓がなされなかったためと考えられた．末梢側の塞栓例に比べ中枢側での塞栓例で再発率が高かったことは，Varicocid を用いた塞栓術でも報告されている[24)]．著者らはエタノール注入量を決定する上で精巣静脈造影での逆流程度を目安にしており，正確な造影を行うためにまずカギ状に成形したカテーテルをできるだけ末梢側へ挿入後，造影しエタノール注入を施行することを原則にしている．しかし，再発例はいずれも第 4 腰椎より中枢側での塞栓術であったことを考慮して，カテーテル先端が骨盤内まで到達困難な例では，coaxial system (SP カテーテル) を利用してできるだけ末梢でエタノール注入をするように努めている．また，初期例にはバルーンカテーテルも使用したが，バルーンカテーテル非使用例でもエタノールの逆流による副作用は経験されず，本法を施行する上では特にバルーンカテーテルは不必要と考えられた．

ところで，これまで精索静脈瘤の塞栓術ではカテーテルを末梢に挿入する工夫として経頸静脈または経肘静脈的なアプローチも報告されている[15),25)]．我々は，全例経大腿静脈的アプローチで塞栓術可能であったのは，本法の簡便性を示すとともに，最近のガイドワイヤー，カテーテルの進歩に負うところが大きいと思われた．

また，エタノール量は今回 0.7ml から 15ml であった．鼡径部を圧迫することなく 15ml 注入した 1 例では，陰嚢水腫の発生が認められ過量と考えられたが，12ml 以下では疼痛以外の副作用を認めず，安全に使用できると考えられた．また，Hunter は液状硬化物質で精索静脈瘤の塞栓術を施行する際，蔓状静脈叢へ塞栓物質の流入を防ぐため鼡径部を圧迫することの重要性を報告している[26)]．我々もこのような副作用例を経験してからは，エタノールの注入方法として，鼡径部を圧迫し 0.5 ないし 4ml ずつ注入しては造影剤の test injection で塞栓状態を確認し，末梢側から中枢側へ繰り返し分割して注入するようにしている．このようにすれば，エタノールなどの液状硬化物質でもその分布域の制御が可能で，この注入方法をとった症例では合併症を認めていない．また，精巣静脈が太くエタノールが多量必要な場合には，金属コイルの併用で注入量の低減が可能と考えられた．一方，エタノール濃度については希釈したエタノールを用いた 2 症例でも良好な塞栓効果が得られ，必ずしも無水エタノールを使用する必要がないと考えられた．

以上の成績より，本法は侵襲が少なく容易に施行でき，治療効果も良好なことから外科的治療にかわりうることが期待された．

結　語

1．精索静脈瘤40例に対して，エタノールを用いた塞栓術を行った．

2．全例術後静脈瘤は，縮小，消失，硬化し，長期予後良好で，精液検査が施行された13例では無精子症の1例を除いて改善が見られた．

3．合併症は一度に過量投与を行った1例に陰嚢水腫を認めたのみで，エタノールの分割注入により予防可能であった．

4．以上より本法はすぐれた治療法と考えられ外科的治療にかわりうることが期待できる．

文　献

1) Brown JS, Dubin L, Hotchkiss RS: The varicocele as related to fertility. Fertil Steril, 18, 46-56, 1967
2) Dubin L, Amelar RD: Varicocele as therapy in male infertility: a study of 504 cases. J urol, 113 640-641, 1975
3) Tulloch WS: Varicocele in subfertility: results of treatment. Brit Med J, 2, 356-359, 1955
4) Mozes M, Bogokowsky H, Antebi E: Surgical treatment of varicocele. J Int Coll Surg, 44, 44-46, 1965
5) Sayfan J, Adam YG: Intraoperative internal spermatic vein phlebography in the subfertile male with varicocele. Fertile Steril, 29, 669-675, 1978
6) Thelen VM, Weissbach L, Franken T: Die Behandlung der idiopathischen Varikozele duruch transfemorale spiralokklusion der vena testicularis sinistra. Fortschr Rontgenstr, 131, 24-29, 1979
7) White RI, Kaufman SL, Barth KH, et al: Occulusion of varicoceles with detachable balloons, Radiology, 139, 327-334, 1981
8) Formanek A, Rusnak B, Zollikofer C: Embolization of the spermatic vein for treatment of infertility ; a new approach. Radiology, 139, 315-321, 1981
9) Seyferth W, Jecht E, Zeitler E : Percutaneous sclerotherapy of varicocele. Radiology, 139, 335-340, 1981
10) Sigmund G, Bahren W, Gall H, et al: Idiopathic varicoceles: feasibility of percutaneous sclerotherapy. Radiology, 164, 161-168, 1987
11) 臼杵則朗，高島澄夫，中村健治，他：精索静脈瘤に対するエタノール塞栓療法．日本医放会誌，50，683-685，1990
12) 鈴木良徳：精索静脈瘤の研究．日泌尿会誌，58，1105-1114，1967
13) Lima SS, Castro MP, Costa OF: A new method for the treatment of varicocele. Andrologia, 10, 103-106, 1978
14) Kaufman SL, Kadir S, Barth KH, et al: Mechanism of recurrent varicocele after balloon occlusion or surgical ligation of the internal spermatic vein. Radiology, 147, 435-440, 1983
15) 野村尚三，佐藤守男，白井信太郎，他：精索静脈瘤に対する塞栓療法とその成因に関する検討．日本医放会誌，46，1184-1193，1981
16) Berkman W, Price RB, Wheatly JK, et al: Varicoceles: A coaxial coil occulusion system. Radiology, 151, 73-77, 1984
17) Zeitler E, Jecht E, Ricter EI: Perkutane Behandlung mannlicher Infertilitat in Rahmen der selektiven Spermatikaphlebographie mit Katheter : Technik, Indikation, Komplikationen, Ergebnisse. ROEFO 132, 179-184, 1979
18) Kunnen M, Comhaire F: Transcatheter embolization of the internal spermatic vein (s) with isobutyl-cyanocrilate. Ann radiol, 27, 303, 1984
19) Smith TP, Hunter DW, Cragg AH : Spermatic vein embolization with hot contrast material: fertility results. Radiology, 168, 137-139, 1988
20) Ellman BA, Parkhill BJ, Curry TS : Ablation of renal tumors with absolute ethanol: a new technique. Radiology 141, 619-626, 1981
21) Takebayashi S, Hosaka M, Ishizuka E, et al: Arteriovenous malformations of the kidneys: Ablations with alcohol. AJR, 150, 587-590, 1987
22) Kinnison M, Kadir S, Strandberg JD, et al: Percutaneous spermatic vein occlusion: evaluation of sclerosing agent in experimental animals. Radiology, 161, 299-301, 1986
23) 栗林幸夫，大滝　誠，勝岡洋治：放射線診断技術の治療への応用(4)　―経皮的カテーテルによる精索静脈瘤の治療―．臨床泌尿器，38，863-870，1984
24) Fobbe F, Hamm B, Sorensen R, et al: Percutaneous transluminal treatment of varicocele: where to occulude the internal spermatic vein. AJR, 149, 983-987, 1987
25) Formanek A, Rusnak B, Zollikofer C, et al: Embolization of the spermatic vein for treatment of infertility: a new approach. Radiology, 139, 315-321, 1981
26) Hunter DW, Bildsoe MC, Amplatz K: Aid for safer sclerotherapy of the internal spermatic vein. Radiology, 173, 282, 1989