The University of Osaka
Institutional Knowledge Archive

Title	じん肺のエックス線像における血管陰影の変形について
Author(s)	小野, 庸; 土器, 訓弘; 城, 邦男
Citation	日本医学放射線学会雑誌. 1977, 37(3), p. 219-228
Version Type	VoR
URL	https://hdl.handle.net/11094/20145
rights	
Note	

The University of Osaka Institutional Knowledge Archive : OUKA

https://ir.library.osaka-u.ac.jp/

The University of Osaka

じん肺のエックス線像における血管陰影の変形について

福岡大学医学部放射線医学教室（主任：小野　庸教授）
小野　庸　土器　訓弘　城　邦男

（昭和51年9月20日受付）
（昭和51年10月28日最終原稿受付）

Vascular Shadow Changes in Roentgenograms of Pneumoconiosis

Yo Ono, Norihiro Doki and Kunio Jo
Department of Radiology, Fukuoka University School of Medicine, Fukuoka, Japan
(Director: Prof. Dr. Yo Ono)

Research Code No.: *506*
Key Words: *Pneumoconiosis, Vascular shadow, Isodensity curve, Microphotometry*

In early stages of Pneumoconiosis, subtle roentgenological changes usually manifest themselves in the vascular shadows prior to appearance of the small opacities in the lung field, and, as the condition progresses, vascular shadows become increasingly obscured and to present characteristic alterations, viz. spicular formation of the edge of vascular shadows, particular fragmentation, bending and beading, on chest X-ray films.

This study represents an attempt to observe such vascular shadow changes in an objective way by diagrammatizing the radiographic depiction of vascular shadows.

A total of 22 cases, 16 with pneumoconiosis, 2 with no occupational history of dust particle inhalation and hence showing normal roentgenological appearance of the chest and 2 with pulmonary emphysema, were studied by this technic.

1. The chest roentgenogram was resolved into square graphic elements of 0.1 mm × 0.1 mm each, and the optical density of each element determined microphotometrically, whereby isodensity curves were drawn accordingly on a graph paper to obtain a schematic representation of the contours of vascular shadows of the lungs.

2. The diagrammatized chest roentgenograms from normal subjects revealed dendriform vascular radiolucencies, whereas those from patients with pulmonary emphysema showed gently curved indentations with an extensive basement, causing partial narrowings of the vascular lumen.

3. In pneumoconiosis cases of the so-called $PR_{0\text{-}1}$ (falling under the category of "suspect", or "Z", by the International Classification/Geneva, 1958), the vascular patterns observed were essentially the same as those found with normal lungs although unevenness of the vascular wall contour was noted in limited areas of the vascular isodensity diagrams of the former.

4. In cases of PR_1, according to the Japanese classification of X-ray findings of pneumoconiosis, vascular contours showed moreover marked unevenness. Pronounced constrictions were noted in some areas of vascular shadows in PR_2 cases.

5. In cases of PR_3 (rated only according to the degree of small background opacities while disregarding the presence or absence of large opacities), there were no longer normal vascular patterns demonstrable and the vascular constrictions noted to have progressed into particular fragmentations to show beading.

6. It has been found impracticable to make distinctions of vascular shadow changes among various types of pneumoconiosis by this schematographic method.

緒　言

早期じん肺エックス線像において，粒状陰影（日本じん肺法，国際分類では small opacity[1)2)]）が認められる以前，あるいはまた，エックス線像上最初に認められるじん肺性所見は，肺紋理乃至血管陰影の変化であると，1948年 Pendergrass & Robert[1)] が記述した．その後野崎[4)]，岡ら[5)]も血管陰影辺縁の棘状突起を指摘し，その他多くの学者が，早期じん肺あるいは進行したじん肺に至るまでの血管陰影の変形として，不明瞭化，棘形成，断裂，屈曲，連珠様変形などを記載している．

また di Biase[6)] は，肺野に netzförmiger maschenförmiger Zeichnung を，Zorn[7)] は拡大撮影によつて Wabenstruktur を証明し，著者らの1人小野ら[8)9)]もまた早期けい肺28例の拡大撮影を行い，8例に蜂窩状陰影を認めた．最近では，じん肺特に石綿肺[10)]による肺癌発生を考慮した UICC 分類が1971年に定められたが[11)]，これで微細陰影が fine irregular, linear opacities などとして重視されている．

これらの微細なエックス像所見の判定は，観察者の経験，主観に基くことが多いので，客観性ある所見として一般に示す必要があると考えられる．

此度我々は，測微光度計を用い，0.1×0.1mm の測定野で血管陰影を走査し，黒化度の変化を示す曲線（黒化移行曲線）から等黒化度曲線を画き，血管陰影を図型として客観的に表現することができた．換言すれば，エックス線像を0.1×0.1 mm の絵素（element）に分解し，各絵素の黒化度を測定して等黒化度の点を結び，図型として観察したのである．

この方法によつて，じん肺における血管陰影の変化を観察したので，その結果について本論文に記述する．

研究方法

1．測定条件決定のための予備実験

測定方法をきめるため，白紙に幅20，15，10，6，4，2，1および 0.5mm の黒線と，縮小率計算の基準となる長さ 100mm の線を画き，微粒子で，黒化度差が大きい映画フィルムプリント用 35mm positive film (35mm motion picture safety fine grain positive film) で数10枚撮影した．このフィルム原板の中から，基準線の縮小率によつて，0.5，0.3，0.2，0.1および0.05mm 幅に縮小された白線（フィルム原板で）を選び，島津読取式測微光度計およびガルボスケールを用い，線と直角方向の黒化移行曲線を求めた．

測定法は次の2種類の条件を検討した．

a．測定野　0.01×1mm移動距離0.01mm，これは測定野が0.01×0.01mm と0.1×0.1mm の場合における微細陰影の検出限度の比較に関する予備実験である．

0.01×1mm のスリット測定野を用いたのは，測定対象が白線であるので，0.1×0.1mm の場合と同一面積，すなわち同一光量を測定し黒化度計算の誤差を一定にするためである．

b．測定野　0.1×0.1mm，移動距離 0.1mm，a と同一の対象を測定し，両者の黒化移行曲線を

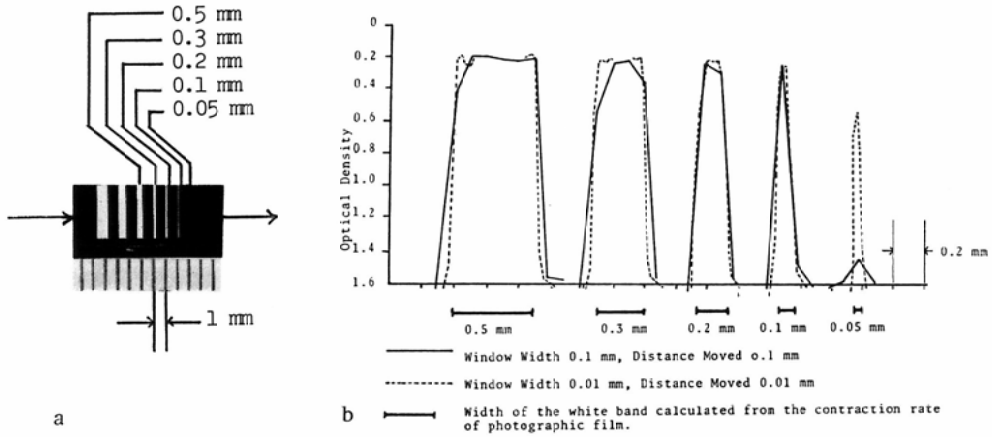

Fig. 1. Density curves of white bands on a negative film obtained by microphotometry. The density curves shown in b were obtained by scanning the white bands on negative film in the direction shown by arrows.

Table 1. Summary of cases

Case No.	Name	Age	Sex	Diagnosis (Classification)		Occupation
1	T. M.	45	M	No pneumoconiosis	PR_0	Clerk
2	M. K.	28	M	No pneumoconiosis	PR_0	Unemployed
3	O. Y.	30	M	No pneumoconiosis	PR_0	Doctor
4	S. O.	65	M	No pneumoconiosis	PR_0	Formerly public official
5	T. M.	62	M	Pulmonary emphysema	PR_0	Formerly clerk
6	T. S.	64	M	Pulmonary emphysema	PR_0	Formerly clerk
7	K. F.	52	M	Suspect	PR_{0-1}	Coal-miner
8	T. K.	38	M	Suspect	PR_{0-1}	Coal-miner
9	S. K.	42	M	Pneumoconiosis	PR_1	Coal-miner
10	Y. F.	35	M	Pneumoconiosis	PR_1	Coal-miner
11	O. N.	54	M	Pneumoconiosis	PR_1	Rush processing worker*
12	F. K.	47	M	Pneumoconiosis	PR_1	Rush processing worker
13	S. S.	40	M	Pneumoconiosis	PR_2	Coal-miner
14	Y. H.	61	M	Pneumoconiosis	PR_2	Coal-miner
15	M. U.	31	M	Pneumoconiosis	PR_2	Welding worker
16	I. M.	65	M	Pneumoconiosis	PR_2	Rush processing worker
17	N. J.	58	M	Pneumoconiosis	PR_2	Rush processing worker
18	M. F.	53	M	Pneumoconiosis	PR_3	Coal-miner
19	M. M.	61	M	Pneumoconiosis	PR_3	Coal-miner
20	Y. N.	59	M	Pneumoconiosis	PR_3	Coal-miner
21	T. K.	29	M	Pneumoconiosis	PR_3	Welding worker
22	K. T.	28	M	Pneumoconiosis	PR_3	Welding worker

* Rush is the raw material of "tatami" facing. Inhalation dried clay particles caused pneumoconiosis which is a form of clay pneumoconiosis.

比較した．

Fig. 1a に示す白線を両条件で測定した結果を Fig. 1b に示す．

これによれば，線の幅 0.1mm までは，黒化度差S1.4（Sは黒化度）が両条件の測定で維持されるが，線の幅0.05mm では，0.01mm 幅の測定野では黒化度差S1.0，0.1mm 幅の測定野でS0.2と低下し，その線の幅は0.01×1mm の測定野の場合に比し，2倍以上に広くなつている．

以上により，0.01×0.01mm の測定野での測定には長時間を要し，0.1mm 程度までの微細陰影の検出にはbの測定条件でよいことがわかつた．

2．黒化度測定法

測定野は測定窓を改造して0.1×0.1mm の正方形とし，移動距離は X，Y両方向とも 0.1mmとした．

等黒化度曲線の間隔は，100倍大の原図ではS0.025，本論文の図ではS0.05で示した．

3．等黒化度曲線による図型表現

曲線の密な範囲を陰影の輪郭とした．しかし背景をなす肺野の黒化度が一定でないので，特定の曲線1本を陰影の輪郭とするわけにはいかなかつた．

血管陰影の輪郭をなす等黒化度曲線を画くには，エックス線像上の血管陰影を参考としてその末端が輪郭から離れてゆく場合は，黒化度が低い方の線に，係蹄を形成するときは高い方に移行させる必要がある．本研究では血管陰影の長さ1cm につき，移行させた黒化度差は最大S0.1以内であつた．

4．検査材料

粉じん職歴のない正常者4名，同じく肺気腫2名，石炭鉱山けい肺では，疑（国際分類では suspect 記号Z，いわゆる $PR_{0\text{-}1}$）2名，PR_1（日本じん肺法分類）2名，PR_2 2名，PR_3 および PR_4 3名（背景をなす粒状陰影は PR_3 に相当），熔接工じん肺 PR_2 1名，PR_3 2名，イ草けい肺（畳表原料の藺草加工過程で，色を出すため泥土に浸し乾燥させる．この粉じんの長期吸入によつて発生する粘土肺の1種で，けい肺である）PR_1 2名，PR_2 2名，計22名．

これらの検査対象を Table 1 に示す．

研究結果

1．写真原板の像と等黒化度曲線

普通写真のフィルムの像を等黒化度曲線によつてどの程度その形態を表現できるかを知るため，白紙に黒書した“4”および人像の原板を，等黒化度曲線として Fig. 2ab および3ab に示す．その印象はよく伝えられることがわかる．

2．等黒化度曲線によつて表現された血管陰影

Fig. 4ab に正常者の血管陰影を含む肺野の一部およびその黒化度曲線を示す．

この等黒化度曲線の血管陰影に相当する部分には，図の上下を貫通し，平行に走る6～7条の線があり，これが血管陰影の輪郭となる．平行に走る中程の線を選び，研究方法3の項で述べた要領で隣接する曲線に移行させる必要がある．

3．血管陰影の変化と等黒化度曲線

正常者（Case 1），$PR_{0\text{-}1}$（Case 10）および PR_3（Case 20）の血管陰影，等黒化度曲線および血管陰影の輪郭を Fig. 5abc，6abc，7abc に示す．

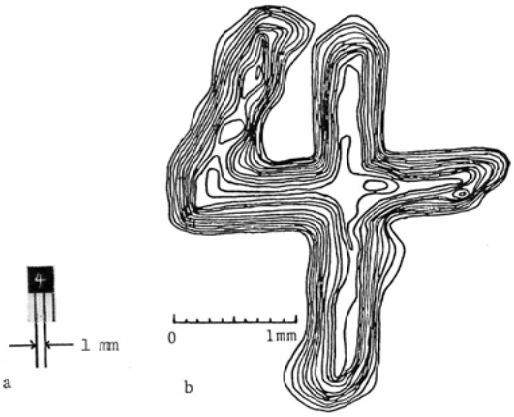

Fig. 2. Isodensity curves of a simple photograph. Isodensity curves in b were drawn from the letter ''4'' on negative film a. The contour line of the letter ''4'' corresponds to an isodensity line virtually midst among the bundle of isodensity curves drawn by the diagrammatization technique described, where the differences between neighboring curves are by an optical density of S 0.1 each.

Fig. 3. Isodensity curves of a portrait on negative film.
Isodensity curves b drawn from a negative film of portrate a. The curves satisfactorily represent the profile on the film.



Fig. 4. Isodensity curves of vascular shadow on a x-ray film (Case 4).

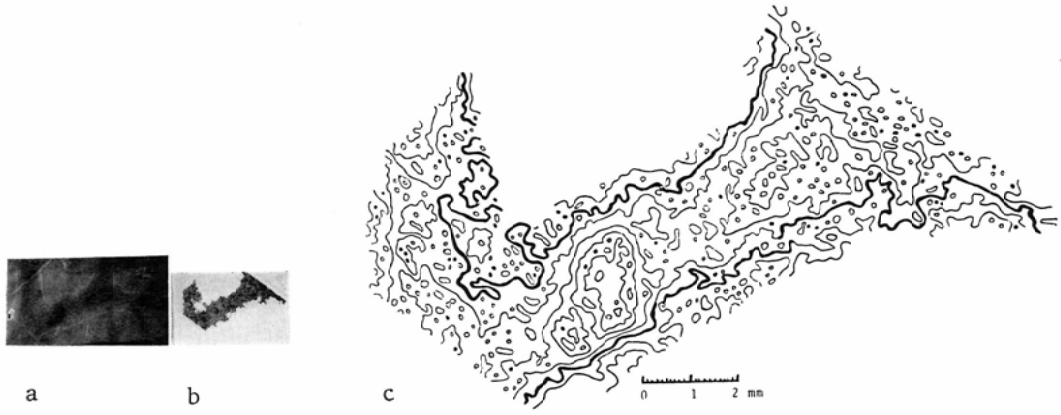

Fig. 5. Isodensity curves of a normal vascular shadow (Case 1).
Plate b is a miniature copy of the vascular isodensity diagram c, taken after daubing black over within the contours of the vascular shadow. When compared with a, b can be seen to clearly depict the vascular contours.

Fig. 6. Isorensity curves of a vascular shadow with mild pneumoconiosis (Case 10, PR_1). The margins of vascular shadow show a slight degree of unevenness.

Fig. 7. Isodensity curves of a vascular shadow with advanced pneumoconiosis (Case 20, PR_3). Particular fragmentation and beading-like deformations of the vascular shadow are demonstrated with isodensity curves.

4. 症例

等黒化度曲線から画いた各症例の血管陰影の輪郭を Fig. 8, 9, 10, 11, 12に示す.

正常者は樹枝状を示し，肺気腫は基底が広いゆるやかな弯入があり，これによつて一部は細くなつている．PR_{0-1} は略々正常に近いが，軽度の局部的な凹凸がある．

PR_1 ではこの凹凸が明瞭となり，一部にくびれがみられ，PR_2 は凹凸が増加し，くびれも深くなつている．

PR_3, PR_4 では血管陰影の断裂，連珠様変形を示している．

5. 各種じん肺間の相違

石炭鉱山けい肺，熔接工じん肺，イ草けい肺の

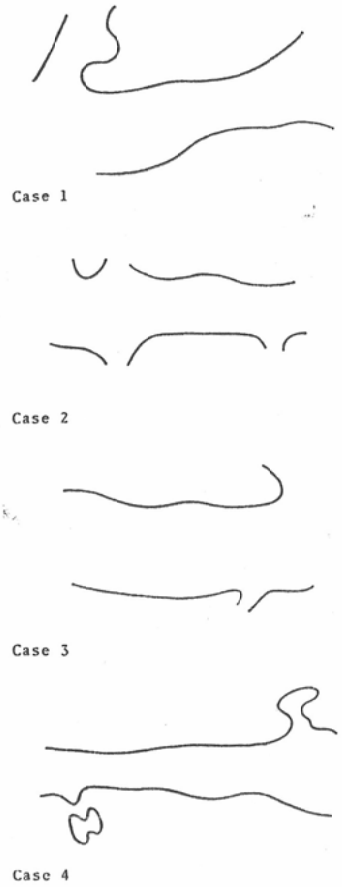

Fig. 8. Contours of vascular shadows (normal).

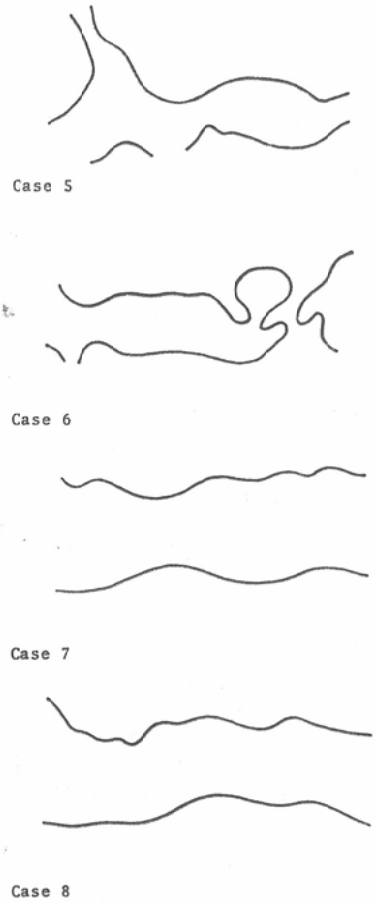

Fig. 9. Contours of vascular shadows. Case 5 and 6 are pulmonary emphysema and Case 7 and 8 are so-called PR_{0-1}.

間に，この方法によつて得た血管陰影の輪郭では，例数も少なく相違を見出し得なかつた．

考　案

1　普通写真フィルムの像と等黒化度曲線

Fig. 2，3にみられるように，普通写真の原板の等黒化度曲線によつて，その像の印象は充分に表現することができる．しかし，Fig. 2に示す“4”の字の等黒化度曲線は，写真的なボケ，にじみ，絵素の大きさによつて，辺縁の黒化移行が実際よりもゆるやかである．これは Fig. 1でも明らかなように，細い線は実際よりも幅が広くなる．

等黒化度曲線で表現される図型も当然，黒化移行がゆるやかになるし，黒化度差も低下している．この方法で求めた像も，黒化度差，鮮鋭度が低下していることを知つて観察しなければならない．

早期じん肺エックス線像にみられるような蜂窩状陰影は，この方法で表現することは無理と思われるので，本研究では血管陰影の変化のみを対象とした．

2　血管陰影の図型表現

エックス線像の血管陰影の等黒化度曲線を画くことによつて，その輪郭を描画することができた．但し前記の如く，ボケは稍々大きくなり，特

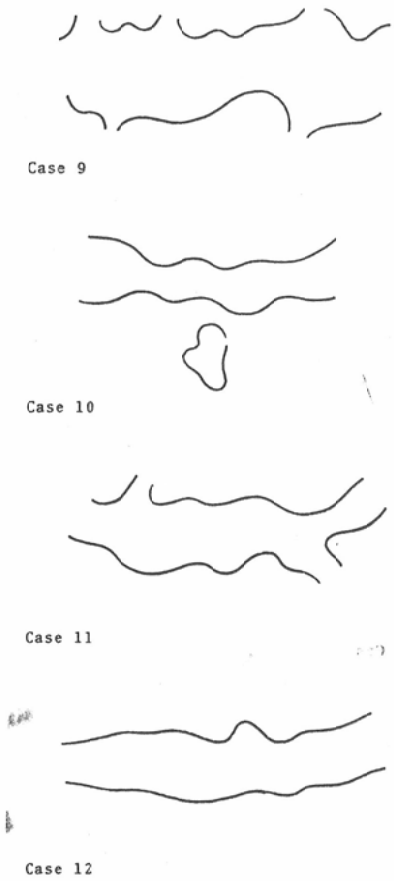

Fig. 10. Contours of vascular shadows (PR_1).

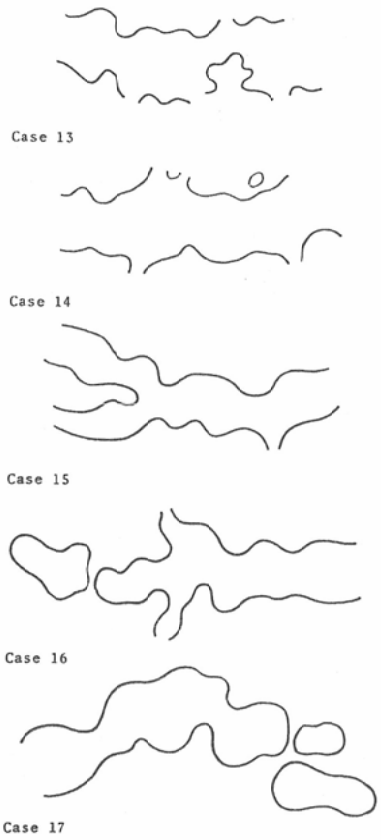

Fig. 11. Contours of vascular shadows (PR_2).

定黒化度の線を追跡することによつて，自動的に図型化できるのでなく，研究方法3の項に述べた要領で，隣接する曲線に移行させねばならない場合がある．

0.1×0.1mm の測定野では，蜂窩状陰影などの極く微細な陰影を図型化することは困難であつたが，正常者，肺気腫，じん肺の血管陰影は図型としてよく表現し得たと考える．

3　じん肺の血管陰影の変化

我々が図型化を行つた症例は多数ではないが，正常者では樹枝状の陰影が，じん肺性変化が高度となるにつれ，弯入，凹凸，くびれ，断裂というように変形も著しくなることを確めた．

このような血管陰影の変形が，棘形成，断裂，屈曲，連珠様変形などとして形容されているのである．

肺紋理乃至血管陰影は，個人により，部分により，年齢，体格，疾患などによつてその形態は差があるので，さらに微細な変化を検討するには，正常者の血管陰影の標準的形態をきめる必要があろう．

4　血管陰影変形の成因

我々が図型として表現し得たじん肺における血管陰影の変化が，何に基因するかは，本研究においては重要な事項ではないが，エックス線像における血管陰影の変化が，血管壁のじん肺性変化によると推定することは，誤りであると考えるので，ここに一項を設けて意見を述べることにす

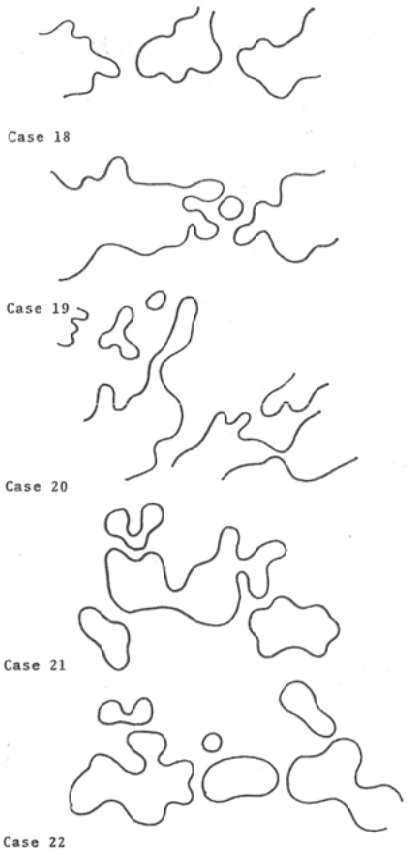

Fig. 12. Contours of vascular shadows (PR_3).

る．

じん肺において，小血管壁周囲にじん肺性線維増殖があることは，多くの学者によつて述べられているが[4)5)6)12)13)]，我々も肉眼的および顕微鏡的描画復構法によつて，血管陰影の形成に関与する径2mm以上の血管周囲に，じん肺性線維増殖は認められず，径0.2mm以下の動脈周囲であることを確め，血管陰影の変形は血管壁の変化を直接示すものでないと述べた[14)15)16)]．さらに胸部ファントームを用い，索状陰影に粒状陰影が重積することによつて，索状陰影に，棘形成，断裂，連珠様変形などを生ずることを明らかにした[17)]．

5　各種じん肺間の血管陰影変形の相違

本研究において，炭鉱けい肺以外のじん肺が少ないので，明確でないが，各種じん肺間に，血管陰影変形の相違は認められなかつた．しかし前項で述べたように，血管陰影と粒状陰影が重積することによつて，変形が生ずるのであるから，じん肺の種類によつて，結節の大きさ，形，密度が異なるので，多数例につき，さらに詳細な検討を行えば，各々の特徴を認めることができるかも知れない．

結　論

粉じん職歴のない正常者，肺気腫，けい肺疑（いわゆる PR_{0-1}），石炭鉱山けい肺，熔接工じん肺，イ草けい肺の合計22名について，そのエックス線像における血管陰影の輪郭を図型化して比較し，次の結論を得た．

1　エックス線像を，測微光度計を用いて，0.1×0.1mmの微小な測定野によつて走査し，これより画いた等黒化度曲線を血管陰影の輪郭として図型化することができた．

2　しかし，早期じん肺のエックス線所見である蜂窩状陰影などの微細な像は，この方法で表現することはできなかつた．

3　正常血管陰影は樹枝状を呈している．

4　肺気腫では，基底の広い，ゆるやかな弯入により，一部が細くなつている．

5　PR_{0-1} では，正常者と略々同様であるが，一部に軽度の凹凸がみられる．

6　PR_1 では凹凸で明瞭となり，一部にくびれがみられる．

7　PR_2 では凹凸が増加し，くびれが深くなる．

8　PR_3, PR_4 では，正常の血管陰影の面影はなく，くびれは断裂となり，連珠様に変形している．

9　この描画法では，各種じん肺間に，血管陰影変形の相違は認められなかつた．

引用文献

1) 労働省安全衛生部労働衛生課編：じん肺診査ハンドブック．69—88，中央労働災害防止協会，東京，1960.
2) 阿部　彰：じん肺のX線像と病理所見との対比．日胸，26 (1965)，253—262.
3) Pendergrass, E.P. and Robert, A.G.: Some

consideration of the roentgen diagnosis of silicosis and conditions that may simulate it. Radiology, 50 (1948), 725—745.

4) 野崎秀英，池主修衛，飯田一平：初期珪肺レ線像に関する研究．労働科学，28 (1953), 283—289.

5) 岡　治道，山本幹夫：珪肺の診断．珪肺，155—200，日本産業衛生協会，東京，1953.

6) di Biasi, W.: Die pathologische Anatomie der Silikose. Beiträge zur Silikose-Forschnung, 3 (1949), 1—54.

7) Zorn, O.: Klitische Betrachtungen zur Röntgentechnik bei Silikose. Beiträge zur Silikose-Forschung, 21 (1953), 3—33.

8) Ono, Y. und Akagawa, J.: Über die klinische Anwendung der Vergrösserungsaufnahme für die Röntgenologische Diagnose der Frühzeitigen Silikose. Bull. Yamaguchi Med. School, 6 (1958), 27—36.

9) 小野　庸：初期珪肺症診断における拡大撮影の応用．日本臨床結核，17 (1958), 55—60.

10) Bohlig, H., Jacob, G. und Müller, H.: Die Asbestosen der Lungen. pp. 75—93, Georg Thieme Verlag, Stuttgart, 1960.

11) Bohlig, H.: Neue Klassifikationsmöglichkeiten für Staublungen. Fortschritte auf dem Gebiete der Röntgenstrahlen und der Nuklearmedizin, 115 (1971), 663—683.

12) 滝沢敬夫，柴崎慶男，佐藤俊一，片倉重満，長谷山　博，斉藤健一，林　炳文：珪肺に於ける肺血管変化の形態学的研究—単純珪肺例について—．東北医誌（磯山医学特輯 5）(1954), 97—107.

13) Worth, G. und Nerreter, W.: Kritische Betrachtungen bei der Beurteilung der Silikose und Siliko-Tuberkulose unter Vergleich von klinisch röntgenologischem und pathologisch-anatomischem Befund. Beiträge zur Silikose-Forschung, 30 (1954), 3—30.

14) Ono, Y., Nakanishi, T., Akagawa, J. and Ueda, T.: Comparison of roentgenological findings and pathological changes in silicosis. Bull. Yamaguchi Med. School, 9 (1962), 119—141.

15) 小野　庸，赤川次郎：初期珪肺症に見られる蜂窩状陰影の成因について．臨床放射線，4 (1959), 774—778.

16) 赤川次郎：珪肺結核切除肺による初期珪肺症レ線像の研究．日本医放会誌，19 (1959), 800—818.

17) Ono, Y.: Untersuchungen über die Darstellbarkeit des Röntgenschattens bei Silikose. Bull. Yamaguchi Med. School, 3 (1956), 145—153.