The University of Osaka
Institutional Knowledge Archive

Title	副腎クッシング腺腫のCT像-手術標本との対比-
Author(s)	山田, 隆之
Citation	日本医学放射線学会雑誌. 1990, 50(2), p. 130-138
Version Type	VoR
URL	https://hdl.handle.net/11094/20150
rights	
Note	

The University of Osaka Institutional Knowledge Archive : OUKA

https://ir.library.osaka-u.ac.jp/

The University of Osaka

日本医放会誌：50（2），130—138，1990（平2）

副腎クッシング腺腫のCT像

—手術標本との対比—

東京女子医科大学放射線医学教室（主任：重田帝子教授）
山　田　　隆　之

（平成元年8月22日受付特別掲載）
（平成元年12月13日最終原稿受付）

Computed Tomography of Adrenal Cushing's Adenoma

—CT-Pathological Correlation—

Takayuki Yamada
Department of Radiology, Tokyo Wemen's Medical College

Research Code No. : 523.1

Key Words : Cushing syndrome, CT, Adrenal gland

CT findings of 22 patients with surgically confirmed adrenal Cushing's adenomas were compared with pathologic findings.

The cut surfaces of the adenomas showed mixture of yellow and brown areas in various proportions and were classified into three patterns; speckeled brown areas in yellow background, geometrically brown areas in yellow background, totally brown or black surface. The maximum diameters of the cut surfaces were measured.

The CT appearances of Cushing's adenomas after intravenous contrast administration have various patterns of enhancement and classified into three patterns; speckled, geomtrical, and homoenous. The maximum diameters of the adenomas in CT images were also measured.

Correlation between the CT and gross appearances of the specimens showed that while brown areas in adenomas were strongly enhanced, yellow areas were poorly enhanced. Histologically, brown areas in adenomas consist of compact-like cells with rich intercellular space and yellow areas consist of clear-like cells with poor intercellular space. The patterns of contrast enhancement some to depend on the cell types of adenomas. Difference in the intercellular space between compact and clear-like cells may have altered the patterns of contrast enhancement.

The study also revealed that predominantly brownish adenomas were smaller in size than predominantly yellowish ones. As compact-like cells which make up the brown areas in Cushing's adenoma are thought to be more active in producing and secreting steroid hormones than clear-like cells, this result suggests that clinical symptoms may appear earlier in predominantly brownish adenomas than in predominantly yellowish ones.

緒　　言

Cushing症候群は，何らかの原因によるグルココルチコイドの慢性過剰から生じる種々の症候を総称していう．そのうち，副腎皮質に生じた病変によるCushing症候群には病理学的に過形成，腺腫，癌の三種類がある．そのなかで，副腎腺腫を

（現：東京女子医科大学付属第二病院放射線科）

原因とするCushing症候群は副腎病変の14～53%を占めるといわれている[1)2)]．本邦では腺腫の頻度が高く，女性に多い[2)3)]．このCushing症候群を呈する副腎腺腫（以下Cushing腺腫）の局在診断にCTは広く用いられているが，CT像と実際の手術標本を対比した報告は少ない[4)]．今回著者は，Cushing腺腫において，経静脈性造影剤の投与前後のCT所見と病理所見を比較し，1）CT像での造影効果が病理所見の特徴を表すかどうか，2）CT像で腺腫サイズの測定が病理所見の特徴を表すかどうかについて検討した．

対象と方法

対象は1980年9月から1986年5月までに東京女子医科大学病院でCTを施行した後，摘出された副腎Cushing腺腫22例とした．対象例の内訳は男2例女20例で，年齢は12歳から72歳（平均40.3歳）であった．

使用したCT装置は東芝TCT-60A，日立CT-W3-30である．検査は全例背臥位で5mm～10mm幅のスライスを用い，5mm～10mm間隔でスキャンされた．対象とした22例のうち11例では両副腎が視野に入る領域でデータ収集時からのズーミングを行った．全例に単純および造影CTを施行した．造影CTは全例経静脈性に自動注入器により全量100～150mlの造影剤を10～20mlごとに毎秒2～3mlの速度で注入した．16例で最初に35～40mlを毎秒7～8mlの速度で静注してdynamic CT studyを付加した．

実際のCushing腺腫の割面は黒褐色部と黄褐色部が地図状あるいは斑状に入り混じっていることが多い．そこで手術標本は，割面の肉眼所見の色調から黄褐色部の優位な黄褐色調，黒褐色部の優位な黒褐色調（全面的に黒色の腺腫も含む），どちらともいえない中間群に分類し，割面の形態から斑状（黄褐色の地に黒褐色の斑点がある），或は地図状（黄褐色の地に黒褐色の領域がある）に分類した．各症例は色調・形態の各々の分類の組み合わせで選別した．なお，割面が全面的に黒色の腺腫は形態分類では「均一」とした．一方，CTは，1）各症例の単純，造影CT像を均一か不均一に分類する．均一な例は全体のCT値を測定し，不均一な例では比較的吸収値の高い領域と低い領域に分けてCT値を測定した．（石灰化を伴う2例ではこの部分を除外して測定した．）腺腫割面の形態分類に沿って，CTもdensityにムラのある例の分類を試みた．その際比較的densityの高い領域（造影CTでは造影効果の強い領域）が「地図状」に認められる場合は「地図状」，斑状に認められる場合は「斑状」とした．単純CTは地図状，斑状の区別が困難であったため，造影CTのみこの分類を行った．22例中17症例については腺腫の構成細胞について検討した．2）腫瘤の最大長径を計測し，肉眼標本割面の大きさと比較した．さらに肉眼標本割面から計測した大きさと腺腫割面の色調の相関を検討した．

結　果

対象症例のCT及び割面標本を含む概要は表に示すごとくである（Table 1）

22症例の腫瘤の局在は右9例左13例で左がやや多かった．全例CTで腫瘤が描出された．

CT像の形態を検討すると，単純CTで不均一な例が12例に対し均一な腫瘤として描出された例が10例あり，ほぼ同数であった．しかし，造影後は均一例は3例にすぎず，19例が地図状あるいは斑状に分類された．手術標本との対比では造影CTのうち，18例（82%）が，割面標本の形態と一致した．単純CTでは，不均一例でもdensityの差が小さく，形態分類が困難で割面標本と一致したのは均一例を含めて4例（18%）のみであった．これら腫瘤のCT像から同一レベルの造影剤投与前後でCT値を計測した（Table 1）．得られたCT値は全検討症例に対しては肉眼所見の色調との間に直接の相関を示さなかったが，このうち造影前後で不均一な像を呈した12症例について腫瘤内の比較的高吸収域の部分と低吸収域の部分の造影剤投与前後のCT値の平均±SDを算出すると，造影剤投与により12例の腺腫の高吸収域の部分のみの平均CT値は52.4±14.7HUから128.3±21.1HU，低吸収域の部分で32.5±10.3HUから63.2±18.0HUに上昇した．この変化率を計算し，Fig. 1に示した（Fig. 1）．これでみると，有意に比較的高吸収域の部分の造影効果が低吸収域の部

Table 1 Summary of 22 patients with CT findings of Cushing's adenomas

Case		Gross Appearance of Adenoma		Microscopic Findings	CT Findings					
					Diameter	Plain CT			Enhanced CT		
No.	Sex/Age	Appearance (color)	Diameter (location)			Appearance		CT value (High/Low)	Appearance		CT value (High/Low)
1.	F/70	H (Bl)	3 (L)	Co ≫ Cl	3	H	◎	93	H	◎	144
2.	F/38	H (Bl)	3 (L)	Co ≫ Cl	3	H	◎	32	Ge		140/90
3.	F/30	H (Bl)	3 (R)	Co ≫ Cl	3	H(★★)	◎	82	H(★★)	◎	148
4.	F/41	Sp (PBr)	2.8(L)	Co ≫ Cl	2.4	H		88	H		133
5.	F/25	Ge (PBr)	3 (L)	Co > Cl	2.8	IH		47/36	Ge	◎	112/62
6.	F/28	Sp (PBr)	3 (R)	—	2.5	IH		61/33	Ge		129/53
7.	F/40	Ga (PBr)	2.9(L)	Co > Cl	2.8	IH		45/35	Ge	◎	160/82
8.	F/37	Sp (IM)	3 (R)	Co < Cl	2.5	H		25	Sp	◎	102/51
9.	F/33	Ge (IM)	3.2(R)	Co ≒ Cl	2.6	IH		53/41	Ge	◎	113/74
10.	F/38	Sp (PBr)	2.5(R)	Co > Cl	2.6	IH		79/47	Sp	◎	135/69
11.	F/40	Ge (IM)	4 (L)	Co ≧ Cl	3.8	H		46	Ge	◎	103/74
12.	F/39	Ge (IM)	2.5(L)	—	2.4	IH		52/39	Sp		115/72
13.	F/49	Ge (IM)	3.2(L)	Co < Cl	3.2	IH		65/37	Ge	◎	152/79
14.	M/49	Sp (PYe)	3.5(L)	Co < Cl	3	H		52	Sp	◎	121/75
15.	F/29	Sp (PYe)	3.7(L)	Co ≦ Cl	3.8	H		64	Sp	◎	102/65
16.	F/35	Sp (PYe)	3.5(L)	—	3.8	H		45	Sp	◎	137/71
17.	F/50	Sp (PYe)	3.5(R)	—	3.3	H		44	Sp	◎	127/69
18.	F/72	Sp (PYe)	3.2(R)	Co ≪ Cl	3	IH		67/35	Sp	◎	125/62
19.	F/42	Sp (IM)	3.5(L)	Co < Cl	3.2	IH		59/37	Sp	◎	155/82
20.	F/43	Ge (PYe)	3.5(L)	Co ≪ Cl	3.2	IH		38/21	Ge	◎	138/57
21.	F/12	Ge (PYe)	3.8(R)	—	3.5	IH(★★)		32/16	Ge(★★)	◎	118/47
22.	M/48	Sp (PYe)	5 (R)	Co ≪ Cl	4.2	IH	◎	31/13	Sp	◎	87/19

H: Homogenous IH; In-homogenous Sp; Speckled dark brown areas on the yellow base Ge; Geometrical dark brown areas on the yellow base Bl; Black PBr; Predominatly dark brown PYe; Predominantly yellow IM; Intermediate Co; Compact-like cell Cl; Clear-like cell (★★); Calcification ◎; Good correlation between the gross appearance and CT finding Diameter; (cm) CT value; (HU)

分より大きいことが分かった($p<0.001$)．また肉眼所見と一致する形態を示した造影CTの18例を検討すると，CT像で腺腫内の比較的造影効果の強い領域は黒褐色部，弱い領域は黄褐色部と思われた（Fig. 2～4）．組織所見は腺腫の構成細胞のclear-like cellとcompact-like cellのどちらの割合が多いかを調べた．検討可能だった17例のうち，黒色腺腫，黒褐色腺腫の7例は全例腺腫内のcompact-like cellの割合が多く，黄褐色調腺腫の5例ではclear-like cellの割合が多かった．中間群は差のないもの3例，clear-like cellが多かったもの2例であった．次にこれら症例のなかから特徴的な造影効果を示す例について組織標本と対比した．症例1は造影前CT像で均一に高いCT値を示し，造影後も均一に造影効果を示した（93HU→144HU, Fig. 2A）．この症例の摘出標本をみると，黄褐色の部分の全くみられない黒色腺腫であった（Fig. 2B）．また組織標本では腺腫の殆どがlipofuscinに富むcompact-like cellの細胞によって構成されていた（Fig. 2C）．一方，症例22では比較的CT値の高い領域が斑状に極くわずかに認められるが，大部分低吸収域で占められ，造影後も低いCT値を示し，殆ど造影効果が無い（低吸収域の部分で13→19HU, Fig. 3A）．この例では腺腫割面は明るい黄色でわずかに斑状に黒褐色の領域を有する黄色腺腫であった（Fig. 3B）．組織標本では前例とは対照的に大部分がclear-like cellの細胞で構成されていた（Fig. 3C）．しかし，一般的には症例7のように造影CTでdensityのムラがあり，腺腫割面が地図状（あるいは斑状）

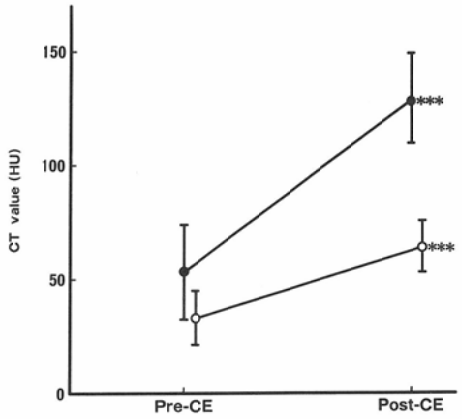

Fig. 1　Twelve cases of Cushing's adenoma with inhomogenous CT appearance both pre-and post contrast enhanced study. After the administration of contrast media, the contrast gradient of the relatively high density areas are more increased than of the low density areas in adenomas.
●: mean CT value of relatively high density areas in twelve cases of Cushing's adenomas. ○; mean CT value of relatively low density areas in twelve cases of Cushing's adenomas. CE; contrast enhanced study

に黄褐色部と黒褐色部が混じり合う例が多かった(Fig. 4). これらの症例の組織標本をみると, 正常副腎皮質網状帯の構成細胞である脂質に乏しいcompact cell類似の細胞と, 束状帯の構成細胞である脂質の豊富なclear cell類似の細胞が島状あるいは斑状に混在し, それぞれ割面標本の黒褐色部, 黄褐色部を構成していた (Fig. 5).

次に腺腫サイズと色調の関係について検討した. 腺腫の最大長径は2.5cmから5cmで平均3.29±0.55cmであった. これに対しCT像から計測した腺腫の最大長径は2.4cmから4.2cmで平均3.1±0.50cmであった. 症例ごとのサイズの比較でもCT像は実際のサイズをほぼ反映していた. 割面標本の色調と腫瘤の最大長径との関係をFig. 6に示す(Fig. 6). 症例のうち, 黄褐色調群の平均最大長径は3.71±0.55cm, 黒褐色調群の平均最大長径は2.90cm±0.18cmであった. この結果, 中間群を除き, 黄褐色調群は黒褐色調群に比べ明らかに長径の大きいことが確認された ($p<0.01$). 一方, CT像から計測された腫瘤の最大長径は黄褐色調群の平均は3.48±0.43cm, 黒褐色調群は2.76cm±0.24cmでこちらも有意に黄褐色調群が黒褐色調群に比して大きい ($p<0.01$) が, 3cmのサイズの腺腫が両者にあるうえに, 中間群の腺腫サイズは一定の傾向を示さなかったことから, CT像での計測のみではどの群に含まれるか決定し難かった. しかし, CT像の形態の検討の結果と組み合わせると, 3cmを越える腺腫で造影効果の弱い領域が比較的多いものは黄褐色調, 3cmに満たない腺腫で造影効果の強い領域の比較的多いものは黒褐色調, と予測が可能と思われた.

以上の検討結果をまとめると, 次のようになった. 1) 造影CTは単純CTより腺腫割面の形態を良く反映し, 造影CT像で腺腫内の比較的CT値が高く, 造影効果の強い部分は割面標本の黒褐色部であった. 逆に, 比較的CT値が低く, 造影効果の弱い部分は割面標本の黄褐色部であった. 検討可能であった症例の組織標本から考えると, その構成細胞はそれぞれcompact-like cellとclear-like cellと思われた. 2) 腺腫の色調の大きさとの間には一定の傾向があり, 黒褐色調腺腫は黄褐色調腺腫に比べ小さい($p<0.01$). CT像から計測された最大長径のみでは色調を予測することは困難だったが, 造影効果も考慮し, 3cmを越える腺腫で造影効果が弱い領域の優位なものは黄褐色調, 3cmに満たない腺腫で造影効果の強い領域の優位なものは黒褐色調と予測が可能と思われた.

考　察

Cushing症候群を呈する副腎腺腫の局在診断にCTが有用であることは広く知られており, 近年では画像診断の第一選択として用いられることが多い. Cushing腺腫はCT像では類円形の軟部腫瘤として描出される. 一方, 組織学的にみると, Cushing腺腫は副腎皮質由来の腺腫で, 正常の副腎皮質の網状帯を構成するcompact cell, 束状帯を構成するclear cellに類似した二種類の腫瘍細胞compact-like cell, clear-like cellが種々の比率で混じり合って腺腫を構成している[1)2)5)]. このうち, clear-like cellが殆ど(或は全く)無く, 大

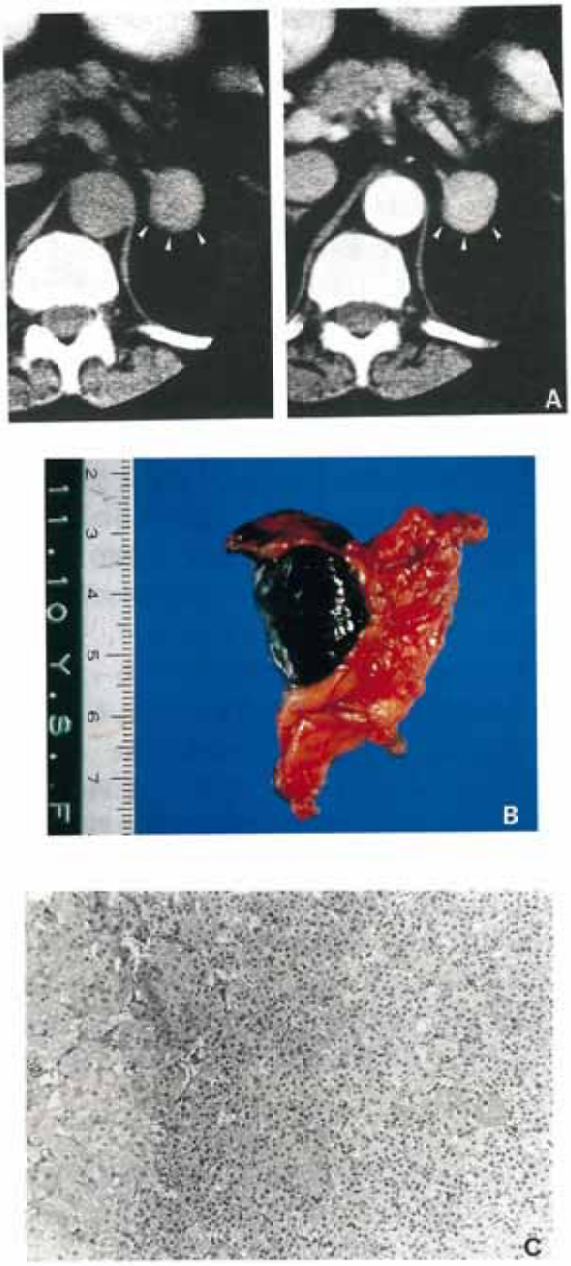

Fig. 2 Left adrenal Cushing's adenoma (case No. 1)
A: (left) On the precontrast CT, left adrenal adenoma (arrowheads) is shown as relatively high density soft tissue mass. (right) Postcontrast CT demonstrates homogenously enhanced mass. B; Surgically removed specimen. Adenoma has totally black surface. C; Microscopic appearance reveals the adenoma composed predominantly of compact-like cells.

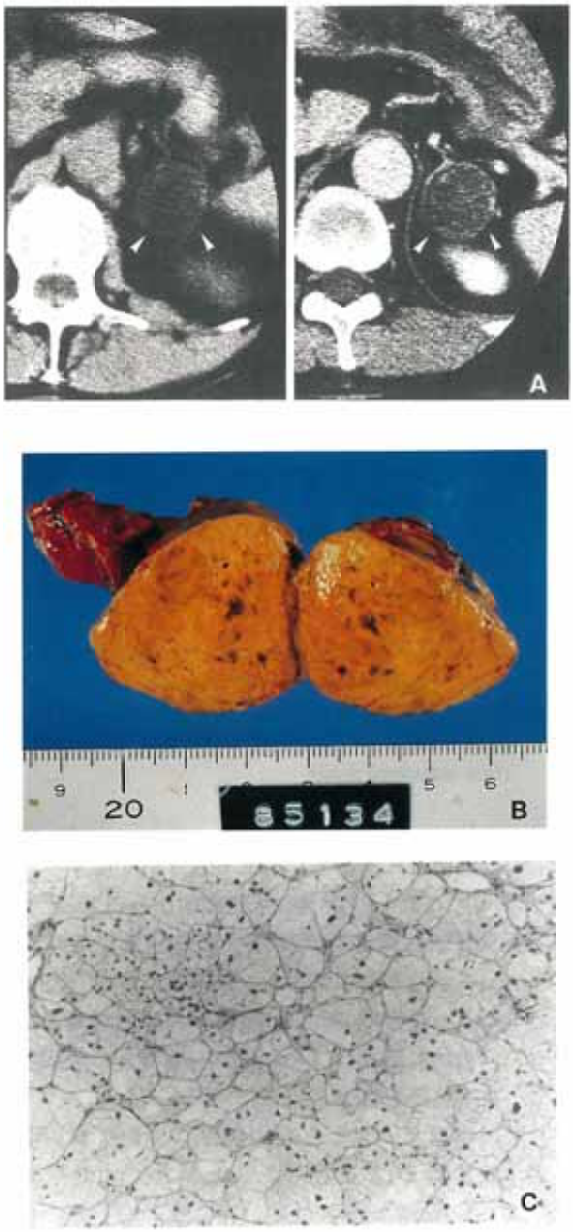

Fig. 3 Left adrenal Cushing's adenoma (case No. 22)
A: (left) On the precontrast CT, left adrenal adenoma (arrowheads) is shown as totally hypodense soft tissue mass. (right) Postcontrast CT demonstrates almost non-enhanced mass except for speckled high dense foci. B; Surgically removed specimen. Adenoma has yellow appearance except for tiny speckled brown areas. C; Microspopic appearance reveals the adenoma composed predominantly of clear-like cells.

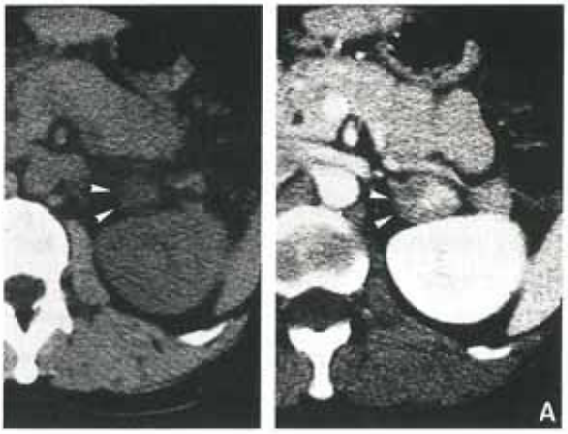

Fig. 4　Left adrenal Cushing's adenoma (case No. 7)
A : (left) On the precontrast CT, left adrenal adenoma (arrowheads) is shown as inhomogenous hypodense mass. (right) Postcontrast CT demonstrates geometrically enhanced mass. B ; Surgically removed specimen. Adenoma has geometrical dark brown area in the yellow brown area.

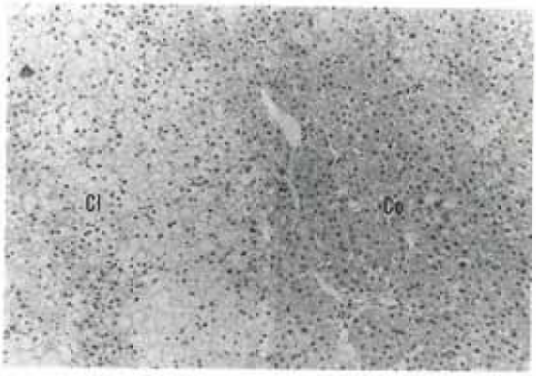

Fig. 5　Microscopic appearance of Cushing's adenoma. (case No. 7)
Clear-like cells (Cl) and compact-like cells (Co) are mixed in one adenoma.

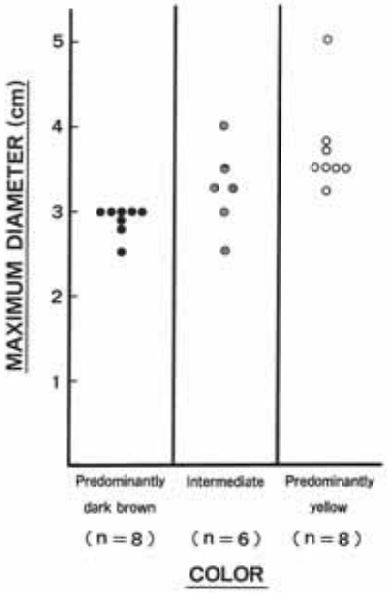

Fig. 6　Comparison between the color and the maximum diameter of the cut surface of twenty-two Cushing's adenomas

量の lipofusucin 顆粒を含む，compact-like cell のみで構成されている腺腫は肉眼的に通常のクッシング腺腫と異なり，黒褐色にみえることから "black adenoma" として症例報告されている[4)~10)]．"black adenoma" は剖検例などでみると必ずしも稀なものではないともいわれている[1)]．逆に，肉眼的にみると殆ど黄色調にみえる Cushing 腺腫もある．通常の腺腫は黒褐色部と黄褐色部が種々の割合で混じり合って一つの腺腫を構成しているが，この混じり方にも「斑状」，「地図状」といった形態的な差異がある．本論文ではこれら色調，形態の異なる外観を有する Cushing 腺腫を CT 像に対比検討した．

先ず腺腫の色調，形態と CT 像との関係について検討した．単純 CT の density のムラは腺腫を構成する compact-like cell と clear-like cell の脂肪の含有量の差によるものと考えられる[12)]．均

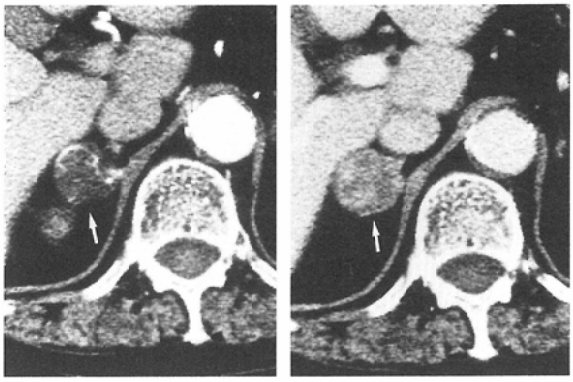

Fig. 7 Dynamic CT study of the right Cushing's adenoma (arrow) after intravenous administration of the contrast media. (left) Contrast enhancement just in the aorta and the arteries in the adenoma at 14s. (right) Contrast material distributes in the intercellular spaces of the adenoma at 60s.

一にみえる例は構成組織間の脂肪含有量の差が小さく，CTの空間解像力の限界を越えたためと思われる．実際の割面標本とは造影CTのほうが良く対応した(82%)．症例のなかでも肉眼標本の割面が黒褐色のみの“black adenoma”の症例(Fig. 2)と割面が殆ど黄褐色調の症例(Fig. 3)では造影効果も対照的で“black adenoma”が均一に強い造影効果を示すのに対し，(93HU→144HU)黄色腺腫の造影効果は弱い(低吸収域の部分で13HU→19HU)．このことから，割面の色調が黄褐色部と黒褐色部で混じり合う通常のクッシング腺腫では造影効果の強い部分は黒褐色部，弱い部分は黄褐色部と考えられる．これは症例毎にCT像と手術標本を対比すると良く合致した(Fig. 4)．腺腫の黒褐色部はcompact-like cell，黄褐色部はclear-like cellから成るとされている[1)2)5)]．今回組織学的検討のなされた症例では黒褐色調腺腫はcompact-like cell，黄褐色調腺腫ではclear-like cellの含有量が多く，同様の結果を示した(Fig. 2C, 3C, 5)．従って，黒色腺腫や割面の殆ど黄色の腺腫など特殊な例しかCT像と組織像で直接の対比ができなかったが，造影効果の強い領域はcompact-like cell，弱い領域はclear-like cellと予測された．

経静脈性造影剤の組織・器官への造影効果については種々の研究が報告されている[13)~17)]．それによると，経静脈性に投与されたヨード造影剤は投与後1分以内に血管腔から間質腔へ移行する．血管腔と隣接する間質腔の造影剤濃度は3分前後で平衡に達し，以後血管内への若干の再移行が生じるが，血管外間質腔へ40分以上にわたって拡散する．この間，腎からの排泄のため，濃度は徐々に下がってゆく．細胞膜を通過しないため細胞内へ造影剤が入ることはない[15)17)]．dynamic studyを施行した例で経時的にCT像の変化をみると，造影剤注入14秒後の像と60秒後の像で，造影効果のより強い領域が拡がっていく様子が分かる(Fig. 7)．今回の検討でCT値を計測した通常の検査法では，順次造影剤が注入された状態で撮像されているので，血管内と血管外間質腔の双方に造影剤が存在し，造影効果の強弱はこれら細胞外腔の容積量に依存すると考えられる[15)]．Matsuoらは，電子顕微鏡による検討から，Cushing腺腫においてはcompact-like cellの領域のほうがclear-like cellの領域より間質腔の容積が大きい，と報告している[18)]．従って，腺腫内の造影後のCT値の差はこの二つの構成組織間の間質腔の容積量の差を反映し，黒褐色領域が黄褐色領域より強い造影効果を示したものと考えられる．

次に腺腫の大きさと色調の関係について調べると，症例数は少ないながらひとつの傾向を示した．即ち，割面の色調から黄褐色調と分類された腺腫の平均最大長径(±SD)は3.7±0.55cmで黒褐色調と分類された腺腫の平均2.9±0.18cmに比べ大きい傾向にあった($p<0.01$)(Fig. 6)．CT像では最大長径3cmと計測された腺腫が両方の群に含まれるうえ，サイズに一定の傾向を示さない中間群が存在するので明瞭な区別は困難であった．しかしCTでも両者のサイズに有意差が認められることから，造影効果の検討結果を加味して，3cmを越える腺腫で造影効果の弱い領域のものは黄褐色調，3cmに満たない腺腫で造影効果の強い領域のものは黒褐色調の可能性が高いと思われる．Matsuoらによれば，Cushing腺腫においてはcompact-like cellがステロイドホルモンの産生，

分泌の主役と考えられている[11]．腺腫の黒褐色部はcompact-like cellで構成されていると考えられるから，compact-like cellのほうがステロイドホルモン産生，分泌のactivityが高ければ，compact-like cellの豊富な黒褐色調腺腫のほうが腺腫の小さな比較的早い時期から症状の出現をみるのではないか，との推測も成り立つ．今後の臨床的検討を待たねばならないが，CTによる腫瘍径の測定と造影効果の検討によって，術前に腺腫の色調と腫瘍を構成する主な細胞を予測することが，症状の進展の判断の一助となる可能性がある．

結　語

Cushing腺腫のCTと手術標本を対比し，以下のような結論を得た．

1．腺腫CTの造影効果の強い領域は腺腫内の黒褐色部で，造影効果の弱い領域は黄褐色部であった．造影効果の強い領域は組織学的にはcompact-like cell，弱い領域はclear-like cellと予測された．

2．腺腫割面の色調と腫瘍径の間には一定の傾向があり，造影CTは腺腫割面の色調の予測と腫瘍径測定の術前評価に有用なことが多いと思われた．

稿を終えるにあたり，御指導，御校閲を賜った重田帝子教授，石原純一教授および河野　敦助教授に深謝致します．また貴重な症例を提供して頂き，且つ御助言を賜った本学付属内分泌疾患総合医療センター所長藤本吉秀教授，小原孝男助教授，伊藤悠基夫講師に深謝致します．さらに，病理学的検討につき御指導，御助言を賜った病院病理科平山章教授，相羽元彦助教授に厚くお礼を申し上げます．

本論文の要旨は昭和61年4月4日，第45回日本医学放射線学会総会において発表した．

文　献

1) Neville AM, O'Hare MJ: Cushing's syndrome: The human Adrenal Cortex. 1st ed. 117—154, 1982, Springer-Verlag, Berlin
2) 土山秀夫：クッシング症候群における副腎の形態学．内科 Mook, No. 25, クッシング症候群, 126—136, 1984, 金原出版
3) 阿曽佳郎：クッシング症候群．内分泌外科, 2: 155—160, 1985
4) Komiya I, Takatsu N, Aizawa T, et al: Black (or Brown) Adrenal Cortical Adenama: Its Characteristic Features on Computed Tomography and Endocrine Data. J Clin Endocrinol Metab 61: 711—717, 1985
5) Symington T: Functional pathology of the human adrenal gland, 104—131, 1969, Churchil Livingstone, London
6) Bahu RM, Battifora H, Shambaugh III G: Functional Black Adenoma of the Adrenal gland. Arch Pathol 98: 139—142, 1974
7) Suzuki S, Ojima M, Sasano N: Ultrastructure of pigment in adrenocortical pigmented adenomas of Cushing's syndrome and in nonfunctioning pigmented nodules with respect to tissue steroid analyses. Virchows Archiv A 405: 161—173, 1985
8) O'Leary TJ, Liotta LA, Gill JR, et al: Pigmented Adrenal Nodules in Cushing's Syndrome. Arch Path Lab Med 106: 257, 1982
9) Uras A, Budak D, Arigul O, et al: A functioning black adenoma of the adrenal gland. Clin Onc 4: 181—186, 1978
10) Visser JW, Boeijinga K, Meer C: A functioning black adenoma of the adrenal cortex: A clinico-pathological entity. J Clin Path 27: 955—959, 1974
11) Matsuo K, Tsuchiyama H: Adrenocortical adenoma with Cushing's syndroma in culture. Acta Pathol Jpn 36: 85—92, 1986
12) Schaner EG, Dunnick NR, Doppman JL, et al: Adrenal Cortical Tumors with Low Attenuation Coefficients: A pitfall in Computed Tomography Diagnosis. J Comput Assist Tomogr 2: 11—15, 1978
13) Claussen C, Lochner B: Dynamic Computed Tomography: Basic Principles and Clinical Applications, 21—31, 1985, Springer-Verlag, Tokyo
14) Dean PB, Kormand M: Intra-arterial bolus of ^{125}I Labeled Meglumine Diatrizoate: Early Extravascular Distribution. Acta Radiol [Diagn] 18: 425—432, 1977
15) Kormano K, Dean PB: Extravascular Contrast material: The Major Component of Contrast Enhancement. Radiology 121: 379—382, 1976
16) Dean PB: Contrast Media in Body Computed

Tomography: Experimental and Theoretical Background, Present Limitations, and Proposals for Improved Diagnostic Efficacy. Invest Radiol 15: 164—170, 1980

17) Wegener OH (English translation) Long JH: Contrast media. Whole Body Computerized Tomography 4=00—5=00, 1983, Schering AG, West Germany, New York

18) Matsuo K, Tsuchiyama H: Structural change of adrenocortical adenoma in Cushing's syndrometure. Acta Pathol Jpn 36: 879—893, 1986