The University of Osaka
Institutional Knowledge Archive

Title	選択的副腎静脈撮影の副腎疾患における診断的意義についての検討
Author(s)	林, 三進
Citation	日本医学放射線学会雑誌. 1972, 32(4), p. 286-298
Version Type	VoR
URL	https://hdl.handle.net/11094/20161
rights	
Note	

The University of Osaka Institutional Knowledge Archive : OUKA

https://ir.library.osaka-u.ac.jp/

The University of Osaka

選択的副腎静脈撮影の副腎疾患における診断的意義についての検討

東京大学医学部放射線医学教室（主任　宮川　正教授）
林　　三　　進

（昭和47年4月5日受付）

The Diagnostic Value of Selective Venography in Adrenal Diseases.

by

San-Jinn Lin

Department of Radiology, Faculty of Medicine, University of Tokyo
(Director: Prof. Tadashi Miyakawa)

Research Code No.: 523

Key Words: *Adrenal gland, Adrenal Venography*

Selective adrenal venography was performed in 42 patients; 18 of Cushing's syndrome, 15 of primary aldosteronism, one of adrenogenital syndrome, four of hypertension and four of pheochromocytoma. Catheterization of left adrenal vein was successful in 39 patients out of 42 patients (93%). Catheterization of the right adrenal vein is rather difficult because of its anatomical structure. After become skilled in the technique, the right adrenal venography was successful in 80 per cent in recent 15 patients.

Eleven patients of Cusing's syndrome have undergone surgery. Six patients of adenoma and three patients of hyperplasia are correctly diagnosed preoperatively. Adenoma in Cushing's syndrome is often surrounded by the tortuous and dilated vessels. This finding, when present, appears to be a fairly pathognomonic of adrenal ademona.

On the other hand, a specific diagnosis of Cushing's syndrome due to adrenal hyperplasia is difficult. The size of the gland may be enlarged but is an unreliable sign.

Nine patients of primary aldosteronism were operated upon, seven adenomas of them were identified in the right adrenal gland and two in the left. Eight patients were correctly located before surgery. Only one adenoma had tortuous and dilated vessels around the tumor on the venogram. Remainder of the adenomas were demonstrated by an arc-like displacement of the vein on the venogram. Examination in different projections is necessary for the diagnosis of adenoma of the primary aldosteronism, because the tumor is usually small.

Four patients of pheochromocytoma were examined. The value of the adrenal venogram seems to be limited. Abdominal aortography should be performed for the first choice considering a possibility of the extra-adrenal pheochromocytoma.

Extravasation of the contrast substance during adrenal venography was observed in five cases. Abdominal pain was continued to the second day after the examination in two cases. One of them, 51.5 g of right adrenal gland with hematoma was found in operation. No hematoma was demonstrated in another one of operated cases. No case of severe complication was encountered in this series.

Selective adrenal venography often presents conclusive information about the nature, size and extent of various adrenal diseases. One can also obtain venous blood sample for steroid analysis at the same time. It may be one of the best methods available for radiologic investigation of the adrenal gland.

I 緒　言

副腎疾患の診断は，最初に副腎腫瘤が疑われてX線診断が行なわれる場合もあるが，このようなことはまれであり，普通はまずホルモン産生腫瘍によつて引き起こされる臨床症状と内分泌学的検索から副腎疾患の存在が疑われてX線診断の行なわれることが多い．いずれにしてもX線診断は副腎腫瘤の探索が目的であり，このために気体後腹膜撮影，血管撮影などが行なわれている．選択的副腎静脈撮影は1962年に Bucht[5] が初めて行なつた方法であるが，他の検査法に比べこの検査法に解剖学的に有利な点がありながら，当時は手技が困難で臨床的な価値が低いとされたために，広く行なわれなかつた．ここでは選択的副腎静脈撮影を行なつた42例の分析の結果を報告し，それに基づいて副腎疾患のX線診断における選択的副腎静脈撮影法の臨床的意義について考察を加える．

II 副腎の解剖

副腎は腎の上端に接して左右1対あり，腎と共に後腹膜にあつて Gerota's fastia におおわれており，腎とは線維疎性結合組織で境されている．大きさは年令，性別および左右で多少の差は認められるが，成人ではおおよそ縦径 5.5cm，横径 3.0cm，厚さ 1.0cmで，重量は7 gである．右副腎は椎体の右側で，下大静脈と肝右葉の後にあり，その後面は横隔膜に接して右腎の上端に存在する．形は三角形を呈しており，先端からやや下つた前面に hilus があつて，そこから右副腎静脈が出て下大静脈の後壁でやや右寄りに開口する．左副腎は椎体の左側で右副腎より約半椎体高い位置にあり，左腎上端の内側にあつて半月状を呈する．hilus は副腎下端の前面にあつて，ここから左副腎静脈が出て左腎静脈に開口する[15]．

副腎の静脈は表在性と深在性の2つの系統に分けられる．表在性のものは zona glomerulosa と zona fasciculata の外側から静脈血を集め，腎静脈，下横隔膜静脈，被膜静脈へ注ぐ．深在性のものは zona reticularis と髄質の血流をうけて中心静脈へ注ぐ．この2つの系統の間には豊富な交通が存在し，副腎被膜静脈と中心静脈の間にも直接の吻合がしばしば認められる[21]．従つて中心静脈から注入された造影剤によつて，2つの静脈系や被膜静脈を含めた副腎の全静脈系を逆行性に造影することができる．その静脈系の形は葉脈状をしている．右副腎静脈はほぼ1本で平均径は4mm以下，長さは10mm以下であり，普通は前述のように右腎静脈より数cm上で直接下大静脈に注ぐが，肝静脈に注ぐものもある．左副腎静脈は左下横隔膜静脈と合流して4mm以上の径となり，左腎静脈に注ぐが，その開口部は下大静脈から3cmのあたりに存在する[17][24]．

副腎は血流に富んだ器官で，その動脈系は左右とも各3本が分布しているが，上副腎動脈は下横隔膜動脈から，中副腎動脈は腹部大動脈から，下副腎動脈は腎動脈の本幹から分枝しており，しかも変異が多い[18]．このことが副腎動脈の選択的造影を困難にしている．この他にごく細い血管が下横隔膜動脈や腎動脈から分布しており，その数は50本にものぼる[1]．

III 方　法

検査は左右いずれかの大腿静脈から Seldingerの手技[32]を用いてカテーテルを挿入し，テレビ透視下で操作することによつて行なつた．被検者には前処置として塩酸ペチジン（オピスタン）35 mgを筋注したが必ずしも必要ではない．カテーテルは KIFAgreen を用い，左右の副腎静脈の開口の仕方に合せて，あらかじめカテーテルをそれぞれ右および左副腎静脈用に作製しておき，カテーテルの先は副腎静脈の開口部にひつかかりやすいようにやや先細りにした．左副腎静脈はほとんど変異がなくカテーテルの挿入は比較的容易であるが，カテ先の導入に手間どることも少なくないので，左側用のカテーテルの弯曲を少しずつ変えたカテーテルを数本用意した．これにより検査時間を短かくすることができた．右副腎静脈は直接下大静脈に注いでおり，しかも細いので下大静脈の後側壁を中心に右腎静脈開口部と肝静脈開口部の間で，少しでもカテ先のひつかかる所をtest injection を行なつて開口部を探つた．右副腎静脈は変異が比較的多いためにカテーテルがなかなか挿入できないことがあるが，肝静脈に注いでいることもあるので，肝静脈開口部にもカテーテルの先を置いて造影を試みた．

副腎静脈は極小量の造影剤を注入してテレビ透視またはスポット撮影で確認した．副腎静脈の壁が疾病のために菲薄化していることがあるといわれているので，血管外漏出を起さぬようにゆつくり注入を行なつた．造影剤は Methylglucamine Iodamide 64.9%（コンラキシンL）または Methylglucamine Iothalamate 60%（コンレイ）を用い，右側では3～5ml，左側では5～8ml 注入して連続撮影を行なつた．撮影条件はＦＳＤ 100 cm，90KVp，200mA，0.15 sec で撮影は通常造影剤注入開始から2秒まで毎秒2枚，以後毎秒1枚の割で5秒まで行なつた．

ホルモン定量[23)33)38)]のための採血は改めてカテ先の位置を確認してから行なつた．採血は強く吸引せずに自然に流出してくる血液を採取するようにした．

IV 研究対象

昭和43年5月から昭和46年6月までに東大病院放射線科で選択的副腎静脈撮影を行なつた42例を対象として分析した．男14例，女28例で，年令は9才から59才までで平均36.1才である．疾患別にみるとクッシング症候群18例，原発性アルドステロン症15例，副腎性器症候群1例，高血圧症4例，褐色細胞腫4例である（Table 1）．

Table 1. Selective Adrenal Venography (May, 1968—June, 1971)

	cases
Cushing's Syndrome	18
Primary Aldosteronism	15
Adrenogenital Syndrome	1
Hypertension	4
Pheochromocytoma	4
total	42

V 結　果

左副腎静脈の選択的造影は42例に行ない39例（93%）造影することができた．右副腎静脈は30例に試み，14例造影することができたが，初めの20例では15例に造影を試み2例のみ成功しているのに比べて，最近の22例では15例に造影を試みて12例（80%）成功している．これは1つには手技に習熟したことと，左副腎の造影に数本のカテーテルを用意して時間を節約し，右側の造影により多くの時間をかけられるように計画する方針としたためと思われる．

クッシング症候群では18例について副腎静脈撮影を行なつたが，11例はその結果が手術により確認された（Table 2）．手術の結果は腺腫8例（右3例，左5例），過形成3例であつた．腺腫例のうちの6例は副腎静脈撮影で腺腫をとりまくように拡張した異常血管の形成が認められ，いずれも術前に正しく診断し得た（Fig. 1～6）．1例は左副腎には異常血管の形成はなかつたが腫瘤による圧排を思わす血管の弧状走行があり，腺腫の存在を疑つた（Fig. 7）．右副腎の造影は左側に時間がかかり過ぎたため実施されなかつた．手術では右副腎に 3.5× 3.0× 2.0cmの腺腫が認められた．残

Table 2. Cushing's Syndrome (18 cases)

name	age	sex	Adrenal Venogram (cm)		Surgical findings (cm)
			right adrenal gland	left adrenal gland	
Y. O.	38	female	not examined	adenoma 3.6 × 3.3	lt-adenoma 3.0 × 2.5 × 2.0
H. M.	44	female	unsuccessful	extravasation	
T. F.	32	female	unsuccessful	no gross abnormality	
Y. E.	22	female	unsuccessful	adenoma 4.7 × 3.9	lt-adenoma 3.0 × 3.5 × 1.5
T. H.	41	female	extravasation	no gross abnormality	
M. I.	34	female	extravasation	no gross abnormality	rt-hyperplasia 12× 6 hematoma lt-hyperplasia 5.5 × 3.0
M. H.	35	female	unsuccessful	no gross abnormality	
Y. S.	31	female	adenoma 6.7 × 5.8	no gross abnormality	rt-adenoma 5.0 × 4.3 × 3.0
Y. I.	42	male	not examined	adenoma	rt-adenoma 3.5 × 3.0 × 2.0
S. O.	15	female	no gross abnormality	no gross abnormality	
J. I.	33	female	not examined	adenoma 3.2	lt-adenoma 3.0 × 2.5 × 1.0
H. S.	36	male	not examined	adenoma 4.0 × 3.6	lt-adenoma 3.5 × 3.5 × 2.0
S. M.	39	female	not examined	no gross abnormality	rt-adenoma 3.5× 2.5× 2.0
S. I.	38	female	no gross abnormality	no gross abnormality	rt-hyperplasia 6.0× 4.5× 1.0 lt-hyperplasia 6.8× 3.0× 0.8
K. H.	21	female	no gross abnormality	no gross abnormality	lt-hyperplasia 6.0× 3.5× 0.5 lt-hyperplasia 7.0× 4.0× 0.6
S. H.	50	female	not examined	no gross abnormality	
T. U.	43	female	not examined	adenoma 3.0	lt-adenoma 3.5× 3.5× 2.5
M. K.	22	female	no gross abnormality	no gross abnormality	

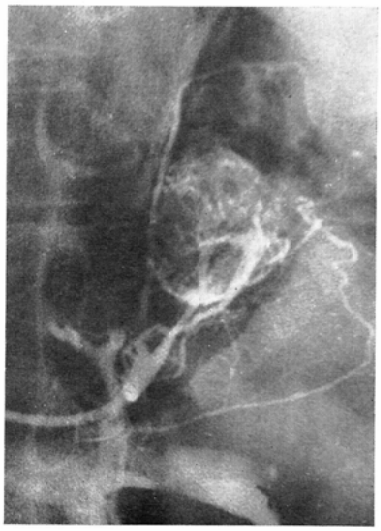

Fig. 1. Cushing's syndrome (patient Y.O.) Left adrenal venography shows displacement of the veins.

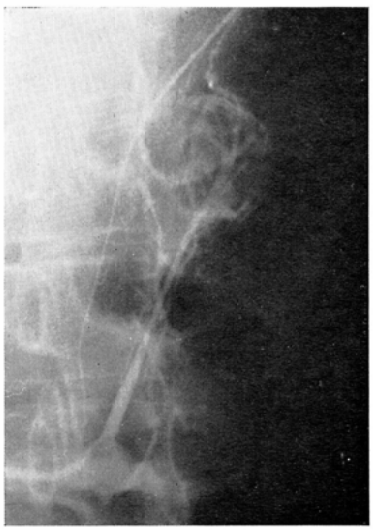

Fig. 2. Cushing's syndrome (patient Y.E.) The adrenal vessels are tortuous and dilated. Note the long adrenal vein.

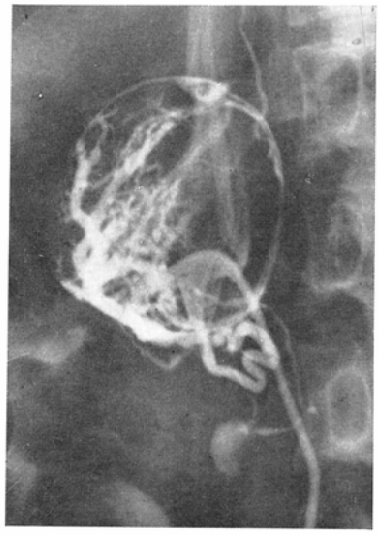

Fig. 3. Cushing's syndrome (patient Y.S.) Right adrenal adenoma. The veins are distorted by the tumor and capsular veins are dilated and spread around it.

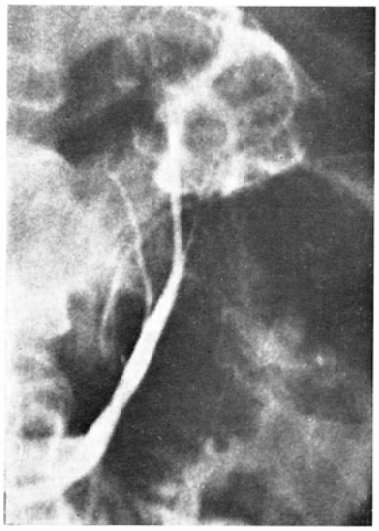

Fig. 4. Cushing's syndrome (patient J.I.) The vessels radiate in a pattern similar to the spokes of a wheel.

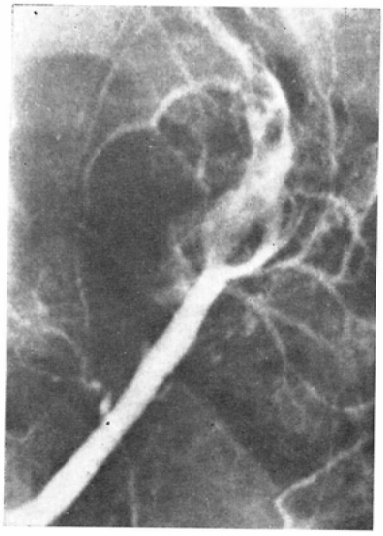

Fig. 5. Cushing's syndrome (patient H.S.) The veins are displaced by the tumor.

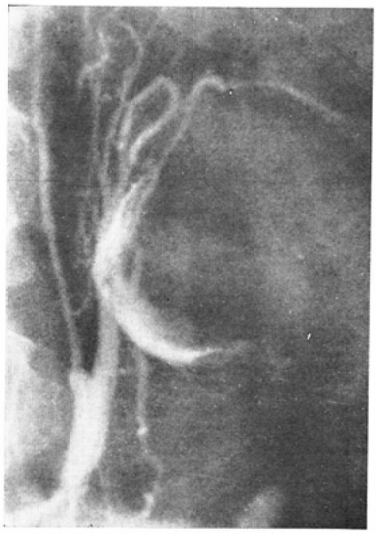

Fig. 6. Cushing's syndrome (patient T.U.) The veins are sharply compressed by the tumor.

りの1例は左副腎の造影のみで右は実施していない．左副腎の静脈像は正常であつた．手術により右副腎に 3.5× 2.5× 2.0cmの腺腫が認められた．

手術で過形成であると判断された3例についてみると，1例は副腎静脈撮影で静脈の分布形式には異常は認められないが両側副腎ともかなり大きく，左副腎はその長径が 8.6cmあり過形成があると推定された．別の1例は左右副腎とも腺腫を疑わせるような異常血管は認められず（Fig. 8），また副腎は特に大きいとはいえず，左副腎長径は 5.0cmであつた．他の1例は静脈撮影は左側のみ

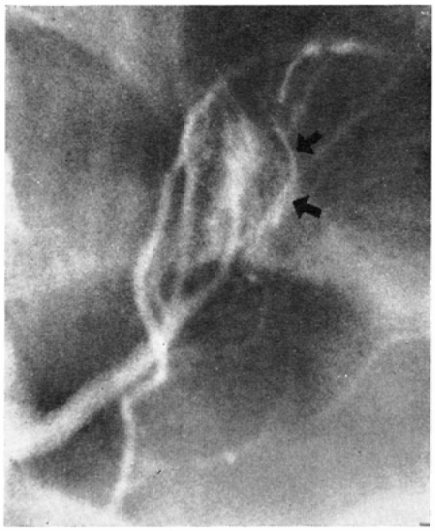

Fig. 7. Cushing's syndrome (patient Y.I.) Tortuous vessel (arrows) suggest adenoma on the left adrenal gland but no tumor was found at surgery. The right adrenal venography was not performed.

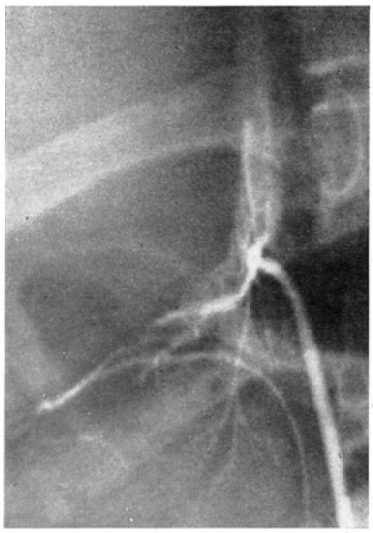

Fig. 8. Cushing's syndrome (patient K.H.) Negative right adrenal venogram. The left adrenal venogram shows no gross abnormality. At surgery, bilateral adrenal hyperplasia was found.

成功し，長径は 6.6cmで静脈の異常は認められなかつた．右は造影剤の血管外漏出をおこした．手術では過形成とされて左右の副腎全摘が行なわれたが，右に大きな血腫の形成があり，左副腎は7gであつた．この群で手術の適応とされなかつた7例では造影された副腎静脈には異常所見はなかつた．

原発性アルドステロン症では15例に副腎静脈撮影を行ない，そのうち9例は手術によつて腺腫の

Table 3. Primary Aldosteronism (15 cases)

name	age	sex	Adrenal Venogram (cm)		Surgical findings (cm)
			right adrenal gland	left adrenal gland	
M. S.	46	male	unsuccessful	no gross abnormality	rt-adenoma 1.2 × 1.1 × 1.0
Y. O.	33	female	not examined	no gross abnormality	rt-adenoma 1.8 × 1.8 × 1.2
C. S.	50	female	unsuccessful	no gross abnormality	rt-adenoma 0.7 × 0.8
K. O.	56	female	unsuccessful	no gross abnormality	
A. T.	59	male	unsuccessful	no gross abnormality	
A. M.	37	female	unsuccessful	adenoma 2.2	lt-adenoma 1.5 × 1.4 × 1.2
S. O.	38	female	unsuccessful	no gross abnormality	rt-adenoma 1.2 × 1.0 × 0.6
T. A.	49	female	adenoma 2.2	no gross abnormality	rt-adenoma 1.6 × 1.5 × 1.4
H. T.	32	male	extravasation	adenoma 2.2	rt-adenoma 2.0 × 1.9 × 1.1
T. I.	46	male	adenoma 1.4	no gross abnormality	rt-adenoma 1.4 × 1.4 × 1.1
H. O.	31	female	no gross abnormality	adenoma 2.2	
S. K.	41	female	extravasation	no gross abnormality	
Y. M.	30	male	not examined	adenoma 1.1	lt-adenoma 1.5 × 1.3
O. K.	30	male	unsuccessful	no gross abnormality	
S. A.	58	male	no gross abnormality	no gross abnormality	

存在が確かめられている（Table 3）．手術例のうち副腎静脈撮影で腺腫の存在が疑われたものは5例であり，そのうちの1例だけが腺腫をとりまくように全周にわたつて異常血管が認められ，その大きさは直径 1.6cmであつた（Fig. 9）．残りの4例は腫瘤による圧排を思わせる血管の弧状走行から腺腫の存在を疑つたものである．左3例，右1例であつたが，いずれもその弧は半周又はそれ以下であつた（Fig. 10～13）．（腫瘤の直径をX線フィルム上で推定するとそれぞれ 2.2cm，2.2cm，1.4cm，1.1cmとなる．）このうち 2.2cmの大き

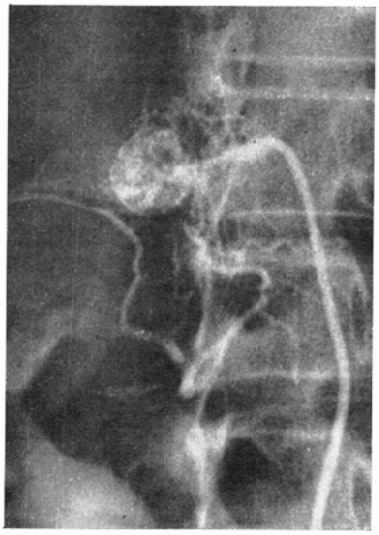

Fig. 9. Primary aldosteronism (patient T.A.) Right adrenal venography shows a plexus of the circumferential veins.

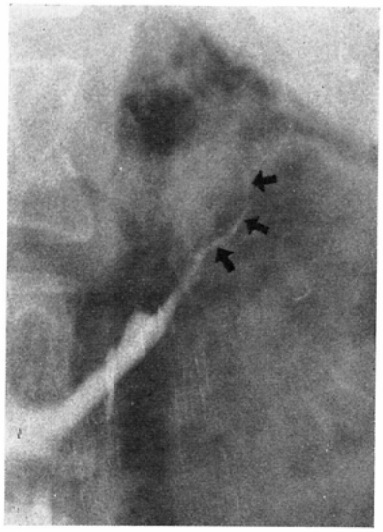

Fig. 10. Primary aldosteronism (patient A.M.) Displaced adrenal vein is demonstrated.(arrows)

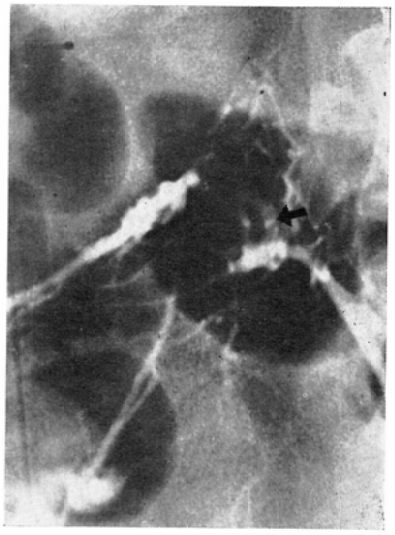

Fig. 11. Primary aldosteronism (patient T.I.) Adrenal venography of the right adrenal gland. The vein is tortuous (arrows).

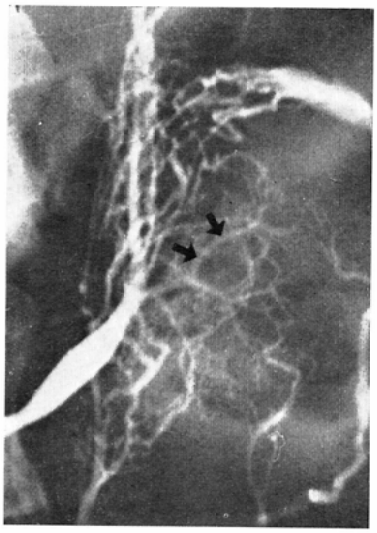

Fig. 12. Primary aldosteronism (patient Y.M.) Arc-like displacement of the vein (arrows) is noted.

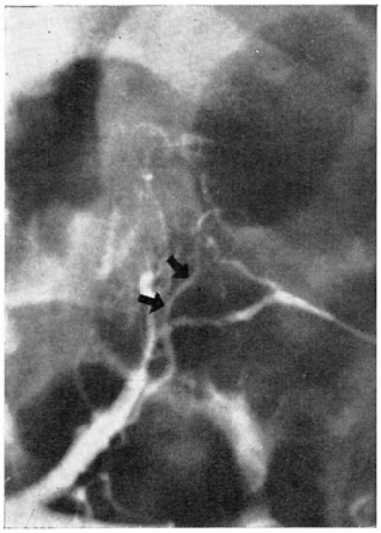

Fig. 13. Primary aldosteronism (patient H.T.) Tortuous vein (arrows) is demonstrated. The right adrenal venography was unsuccessful because of extravasation of contrast medium. At surgery, adenoma was found on the right adrenal gland.

さがあるとした左側の1例は間違つて陽性とした例で，手術では反対側の右副腎に腺腫が認められた．この例で患側の副腎静脈撮影は血管外漏出を起し不成功に終つている．

手術例で残りの4例はいずれも左側の副腎だけが造影され，右側は造影を行なわなかつたか，または不成功に終つた例である．造影された左副腎には異常血管や腫瘤による圧排を思わせるような弧状走行は全く認められず，この結果右副腎に腺腫の存在を強く疑つた例であつた．手術の結果いずれも右副腎に腺腫が認められた．この群で手術が実施されなかつた6例のうち，1例は静脈の弧状変形から腺腫の存在を疑つている．

副腎性器症候群の1例は9才の女児で症状および内分泌学的検索から先天性副腎過形成が疑われ，選択的副腎静脈撮影を行なつた．その結果左側で長径 6.1cmの副腎が造影され，血管分枝に特に異常は認められず，手術により過形成が証明された．

高血圧を主訴として臨床的に原発性アルドステロン症も疑われたが，内分泌学的検査で確認されなかつた4例について選択的副腎静脈撮影を行なつた．2例は左右とも造影されたが静脈の走行に異常は認められず，大きさは左副腎についてはそれぞれ長径 4.7cm，4.8cmであつた．1例は左副腎の造影だけで終つているが，大きさは長径 4.6cmで静脈の走行はほぼ正常であつた．残りの1例は両側副腎とも造影が不成功であつた．いずれも同時に採取した血液から血中ホルモン定量，レニン測定が行なわれたが原発性アルドステロン症は否定された．

褐色細胞腫の4例について副腎静脈撮影を試み，2例は1側に，1例は両側副腎に異常に増生した血管にとりまかれた形で腫瘤が認められた．1例は両側副腎とも造影が不成功であつた．この4例はいずれも腹部大動脈撮影が行なわれ，褐色細胞腫の存在は明らかに判断できた．

VI 考　察

クッシング症候群で両側に腺腫の認められるものは2％と言われているが[35]，自験例では両側に認められたものはない．手術によつて腺腫が確かめられたもので静脈撮影が成功している例では，いずれも異常に拡張し蛇行をした血管によつて腺腫がとりまかれている像を示した．血管の弧状走行のみから腺腫を疑つた1例は誤りで，腺腫は認められなかつた．現在までに報告されているクッシング症候群の腺腫では，副腎静脈撮影の所見は上述のような異常な血管が腺腫の周囲を取り巻いて認められるものがほとんどすべてである．腺腫の大きさは原発性アルドステロン症に比べてかなり大きく，その多くのものは直径3cm以上，重量10g以上である．

副腎の大きさは正常では左側は平均長径 5.5cm，右は 5.3cm，重量は約7gといわれている．羽太[16]の 100例の剖検例から成人例のみについて調べると，左副腎の長径7cm未満のものが90％を占め，重量では10g以下のものが90％を占めている．自験例では血腫を形成した例を除き，過形成であるとされた例の副腎長径はいずれも7cm以下であり，重量も10g以下であつた．Cohen[7] はク

ッシング症候群が明らかな例で，大きさが正常またはわずかに大きいものが20%あると述べている．組織学的には hyperactive glands では zona fasciculata の幅が著しく増加するが，これは初期の hyperplasia でも特徴的なこととされる．この厚みの増加は zona glomerulosa の方へ広がり，しばしば zona glomerulosa は広範囲にわたり薄くなる．このために初期には皮質全体の厚みは増加せず，副腎の重量も正常範囲に留まつてしまうと言われている．そして手術所見からはむしろ全体に丸味を帯び，その辺縁はとがつておらず，畝の部分の厚みが増加すると言われる[10]．切除された過形成の副腎の重量は，Poutasse ら[29]の報告では20例について測定し 2.5gから27gまであり，Glenn ら[14]は25例について調べ 3.0gから22.9gまであつたとしている．Spraque ら[34]は81例の過形成を摘出した結果1側副腎の大きさは 2.5g から26.5gまであつたと報告しており，そのうち10g以下のものの総計は78%に達している．Soffer ら[33]は8g以下を正常範囲としているが，この範囲に入るものは24例の過形成のうち13例も認められる．Plotz ら[38]は自験例および文献から集めた剖験例97例について，過形成が70例あつてこのうち正常大のものは12例あつたという．Reuter ら[30]は副腎静脈撮影を行なつたもののうち副腎機能の正常な20例についてフイルム上から副腎の面積を測定し，これと被検者の体重との間に正の相関があることから両者の比を計算し正常範囲を求めている．しかし過形成とされた5例中2例は正常範囲内に入つてしまつている．このように正常副腎と過形成の副腎の大きさはかなり重複しており，静脈撮影で副腎の形態が従来よりよく判断できるようになつたとはいえ，副腎の大きさのみから過形成の診断をすることは問題がある．

以上のことからクッシング症候群では副腎静脈撮影で腺腫が造影された場合には診断は明瞭となり静脈撮影の価値が大きい．自験例で右副腎に直径 3.5cmの腺腫があるにもかかわらず術前に検出できなかつたものが2例あるが，いずれも左副腎の静脈撮影だけ行ない右側の造影を行なつておらず，造影されていれば当然判断できる大きさであつた．この2例とも気体後腹膜撮影法は行なわれていないが，渡辺[37]によれば気体後腹膜撮影法の描出率は，鶏卵大以上の21例では 100%，拇指頭大ないし鳩卵大19例では84%，示指頭大以下20例では45%であるので，行なわれていればやはり診断可能な大きさであると思われる．副腎静脈撮影で両側副腎のいずれにも腺腫が認められない場合には，副腎静脈撮影のみから正常副腎と過形成と

Table 4. Primary Aldosteronism: previously reported cases with adrenal venogram and surgical results

reporter	cases	circumferential vein on adrenal venogram (cases)		size of adenoma (cm)		
		under 1/2 circle	over 1/2 circle	< 1.0	< 2.0	2.0<
Bucht H. (1964)	1	0	1	0	0	1
Starer F. (1965)	1	0	1	0	0	1
Mikaelsson C.G. (1966)	2	1*	1	0	0	2
Mikaelsson C.G. (1967)	2	0	2	0	2	0
Melby J.C. (1967)	1	1°	0	0	1	0
Sutton D. (1968)	2	0	2	0	2	0
Mikaelsson C.G. (1969)	2	1*	1	0	1	1
Conn J.W. (1969)	9	6*	3	1	4	4
Cerny J.C. (1970)	5	1°	4	1	1	3
Kahn P.C. (1971)	6	0	6	0	4	2
Present series (1972)	4	3*	1	0	4	0

* arc-like vein without abnormal vessels
° with abnormal vessels

の鑑別は原則として困難であり，過形成があるとする推定は副腎が著明に大きい場合を除いてできない．

今までの報告[5)6)9)20)23)25)26)27)35)36)]から原発性アルドステロン症の副腎静脈撮影像およびその手術結果がよく記載されている31例（Table 4）について調べてみると，腺腫の大きさは 0.9cm× 0.6cmから 3.6cm× 2.6cmまである．これらは副腎静脈撮影ではクッシング症候群における腺腫と同様な腺腫周囲を取り巻く拡張した異常血管が存在するものと，副腎内血管の圧排像のみが認められるものとがあり，そのいずれかによつて診断されている．異常血管が認められたもの，および副腎内血管の圧排が半周以上にわたつて認められたものは，ほぼ間違いなしに腺腫の存在を疑うことができる．しかし圧排による血管の弧状走行が腺腫の半周に満たないものは，血管走行の正常でもみられる変異との区別に困難があると思われる．このような所見で診断されたと考えられる例は Mikaelsson[25)27)] および Conn[9)] らの報告例にも認められる．自験例では4例が圧排と思われる血管の異常走行から腺腫の存在を考えたが，いずれも$^1/_3$周から$^1/_2$周にわたる弧状走行であり，判断をするのにかなりの慎重さを必要としたが，すでに述べたように1例は false positive であつた．

原発性アルドステロン症の腺腫で異常血管の存在が認められたのは，自験例では1例だけでその大きさは長径 1.6cmであつた．副腎静脈撮影で診断が可能であつた最小の腺腫は自験例では 1.4cmであるが，文献で調べた前述の31例のなかには 0.9cm のものがある．Satton[36)] は最小5mmの腺腫を診断し得たと述べているが，そのX線所見の詳細は不明である．Cerny ら[6)]は17例の原発性アルドステロン症について副腎静脈撮影を行ない，4×4mmおよび8×8mmのものが診断できたとしているが，逆に診断し得なかつたものに10×30mm, 10×15mmの腺腫があると報告している．Melby ら[23)]も副腎静脈撮影で正常と診断されたものの中に，手術によつて左側で 0.3cm から 0.9cm，右副腎で 2.3cm の腺腫が認められたものがあると述べている．Kahn ら[20)]も 1.0cmの腺腫が発見できなかつたとしている．このように副腎静脈撮影で描出することのできる腺腫の大きさは種々の条件で左右されると考えられ，4mmのものまで診断が可能な場合もあるが，腺腫の位置，異常に拡張した血管が存在する程度などに支配されると思われる．自験例からみると血管の弧状走行からの判断は約1cmの腺腫が限度ではないかと考えている．Conn ら[8)]の統計によれば原発性アルドステロン症の腺腫は比較的小さく，3cm以下のものが73%を占めるとされているが，仮に副腎静脈撮影で1cmのものまで描出が可能であると仮定すれば，Conn の統計から原発性アルドステロン症の腺腫のほぼ90%は診断することができると推定することも可能である．気体後腹膜撮影法では Soffer ら[33)]は最小 2.5cmの腺腫を診断し得たと記しているが，副腎周囲の脂肪組織や結合組織のために腺腫の検出や大きさの決定は困難があると考えられている．なお悪性腫瘍の副腎転移については Reuter[31)] は，副腎静脈撮影で最小5mmの転移巣が検出できたと報告している．しかし一方 Bookstein ら[4)]は 0.7cmの腺腫が副腎静脈撮影で描出できなかつた例を示し，さらに原発性アルドステロン症では造影剤の血管外漏出を起し易いので副腎静脈撮影は不利益が多いと批判的意見を述べている．

原発性アルドステロン症では腺腫が両側副腎にあることはまれであり，現在までに副腎外腫瘍は記録されていない．このため副腎静脈撮影は左右いずれか1側だけの造影でも必要な情報を得ることができると言われている[30)]．事実自験例では左副腎に腺腫が認められないと判断した4例は，いずれも手術で右副腎に腺腫が認められ手術側の決定に役立つたと考えられる．Conn[8)] によれば原発性アルドステロン症の 138例中腺腫が右副腎にあつたもの37例，左副腎にあつたもの73例，両側副腎に認められたもの2例，文献上左右どちらにあるか不明のもの26例で圧倒的に左副腎に多いとされている．その他の報告[30)]によつても左副腎に多く腺腫が認められているが，造影の比較的容易

な左副腎に腺腫のある頻度が高いことは手技的にみて好都合であるかも知れない．自験例では手術で確認された9例のうち7例が右副腎に腺腫が存在し，左は2例だけであつた．

以上のように原発性アルドステロン症の小さい腺腫における静脈撮影の主所見は，小血管分枝の圧排であるといえる．その判断を正確にするためには画質のよいX線像を得ることと，少なくとも投影の方向を少し変えた2方向での撮影が必要と考えている．また静脈が破れ血腫をつくる恐れが注意されているので，造影剤の注入や生理食塩水やブドウ糖液などによるフラッシュなど，検査時に細心の注意をすべきといえる．このような注意の下で実施すれば腺腫の有無に関して価値のある情報が得られることが多いので，診断的意義があると考えられる．

褐色細胞腫における副腎静脈撮影は，腹部大動脈撮影で疑いがもたれる場合に確認するためには有効であるが，褐色細胞腫の約10％は両側性であり，傍大動脈に異所性に存在するものが約10％あるので[19]，腹部大動脈撮影が優先されて行なわれる必要がある．

選択的副腎静脈撮影の合併症としては腸骨静脈または副腎静脈の血栓症がまれにあるが，問題となるのは副腎静脈の破裂による血腫形成または造影剤の血管外漏出である[2]．自験例ではクッシング症候群3例と原発性アルドステロン症2例に血管外漏出を経験した．クッシング症候群の1例は右副腎造影中に造影剤の血管外漏出があり，背部疼痛を訴え検査を中止した．数時間後に右背部痛および呕気があり鎮痛剤を必要とし，痛みは翌日まで続いた．検査後16日目に手術が行なわれたが，右副腎に血腫が認められ51.5gあつた．他の2例はそれぞれ右および左副腎造影中に血管外漏出があり，腹痛を起し検査を中止したがまもなく回復し，一般状態には特に変化を認めなかつた．原発性アルドステロン症の1例は右副腎静脈造影中に血管外漏出があり検査を中止したが，刺すような痛みを訴え，鎮痛剤の投与を必要とした．その後も引き続き呕気，呕吐があり息苦しさを訴え鎮痛剤および輸液を行なつたが，呕気は翌日まで続いてあつた．3日後には鈍痛だけとなり正常に復した．他の1例は検査中に血管外漏出を認めたのですぐに中止したが，その後特に症状を認めなかつた．手術では血腫は認められなかつた．以上5例のうち検査の翌日以降にも疼痛等の症状の認められたものは2例で，他は軽微であつた．このような合併症は造影剤の注入量および注入速度を下げることにより避けることができる．しかし静脈撮影が逆行性に造影剤を注入している関係上，注入速度が遅すぎると不完全な造影に終り，静脈分枝の詳細を判断できない可能性がある．適当な注入速度を test injection で確かめる注意が特に必要であり，注入時の技術に習熟することが診断に役立つ造影写真をつくり，副障害を最小に留めるために大切であると考えている．現在までの報告では Bayliss ら[2]は副腎静脈撮影により両側副腎に硬塞を起した重篤障害例を報告しており，また Eagan ら[11]は両側副腎機能不全をきたした例を報告しているが，一方 Fellerman ら[12]および Fisher ら[13]は副腎静脈撮影で血腫を引き起し，腫瘍の壊死をきたしたために治療的効果のあつた例を報告している．

VII 総　括

1) 選択的副腎静脈撮影を行なつた42例の造影所見に基づいてクッシング症候群，原発性アルドステロン症を中心にその診断上の意義を分析した結果を報告した．

2) 左副腎の造影に弯曲を少しずつ変えた数本のカテーテルを用意して時間を節約し，右副腎の造影により多くの時間をかける様にした事より右副腎造影の成功率が向上した．

3) クッシング症候群では18例について副腎静脈撮影を行ない，11例は手術が行なわれ，腺腫6例と過形成3例が術前に正しく診断し得た．腺腫は極めて明瞭に造影されることが多く，診断は確実となり価値は大きい．しかし過形成では静脈撮影でその大きさのみから正常副腎と鑑別することは，副腎が著明に大きい場合を除いて原則として不可能と考えられた．

4) 原発性アルドステロン症では15例に副腎静脈撮影を行ない，9例に手術が行なわれたが，4例は術前に正しく診断された．別の4例は造影した左側には腺腫を思わせる異常がなく，反対側の腺腫を疑い手術で腺腫が確認された．原発性アルドステロン症の腺腫は副腎内血管の圧排像により判断されることが多く，正常でみられる変異との区別に注意する必要がある．異なつた投影方向での撮影を加え，慎重に判断することが必要と考えた．

5) 褐色細胞腫の診断については少数例の経験であるが静脈撮影の診断的意義は限られ，血管撮影としては腹部大動脈撮影が優先されるべきと考えられた．

6) 造影剤の血管外漏出は5例にみられた．24時間以上疼痛が持続したものが2例あり，その1例は手術時に比較的大きい血腫の残存があつた．手術が行なわれた他の1例には血腫は認められなかつた．自験例では重篤な副障害はなかつたが実施に当つては細心の注意を要することを述べた．

7) 本検査法は副腎の形態についてX線診断上しばしば決定的な情報を提供し得ることと，静脈血の採取による生化学的検査が可能なことから臨床的価値が高いものと考える．

本論文の要旨は第30回日本医学放射線学会総会（1971年4月東京）において発表した．

稿を終るにあたり，御校閲を戴きました恩師宮川正教授に謹んで謝意を表し，直接御指導，御校閲下さいました田坂晧助教授に心から感謝致します．また症例の臨床経過および手術所見について御教示と御配慮を戴いた本学泌尿器科高安久雄教授，木下健二講師，第一内科吉利和教授，第三内科中尾喜久教授ほか関係された医師の方々に感謝致します．更に厚意ある御助力を下さつた本学放射線医学教室各位に感謝します．

文　献

1) ANSON, B.J., CAULDWELL, E.W., PICK, J.W. and BEATON, L.E.: The blood supply of the kidney, suprarenal gland, and associated structures. Surg. Gyn. Obst. 84 (1947), 313—320.
2) BAYLISS, R.I.S., EDWARDS, D.M. and STARER, F.: Complications of adrenal venography. Br. J. Radiol. 43 (1970), 531—533.
3) BETTE, L., BLAISE, H., LEPPLA, W., OERTEL, G.W. und WEINHEIMER, B.: Percutane Katheterisierung der rechten und linken Nebennierenvene beim Menschen. Klin. Wochenschr. 42 (1964), 790—794.
4) BOOKSTEIN, J., CONN, J.W. and REUTER, S.R.: Intra-adrenal hemorrhage as a complication of adrenal venography in plimary aldosteronism. Radiology 90 (1968), 778—779.
5) BUCHT, H.: Percutaneous catheterization of the left adrenal vein in man. Scand. J. Clin. Lab. Invest. 14 Suppl. 64 (1962), 27—38.
6) CERNY, J.C., NESBIT, R.M., CONN, J.W., BOOKSTEIN, J.J., ROVNER, D.R., COHEN, E.L., LUCUS, C.P., WARSHAWSKY, A. and SOUTHWELL, T.: Preoperative tumor localization by adrenal venography in patient with primary aldosteronism. J. Urol. 103 (1970), 521—528.
7) COHEN, R.B., CHAPMAN, W.B. and CASTLEMAN, B.: Hyperadrenocorticism (Cushing's disease): A study of surgically resected adrenal glands. Am. J. Path. 35 (1959), 537—550.
8) CONN, J.W., KNOPF, R.F. and NESBIT, R.M.: Clinical characteristics of primary aldosteronism from an analysis of 145 cases. Amer. J. Surg. 107 (1964), 159—172.
9) CONN, J.W., ROVNER, D.R., COHEN, E.L., BOOKSTEIN, J.J., CERNY, J.C. and LUCAS, C.P.: Preoperative diagnosis of primary aldosteronism. Arch. Int. Med. 123 (1969), 113—123.
10) COPE, O. and RAKER, J.W.: Cushing's disease. The surgical experience in the case of 46 cases. New Eng. J. Med. 253 (1955), 119—127.
11) EAGAN, R.T. and PAGE, M.I.: Adrenal insufficiency following bilateral adrenal venography. J.A.M.A. 215 (1971), 115—116.
12) FELLERMAN. H., DALAKOS, T.G. and STREETEN, D.H.P.: Remission of Cushing's sydrome after unilateral adrenal phlebography. Ann. Int. Med. 73 (1970), 585—589.
13) FISHER, C.E., TURNER, F.A. and HORTON, R.: Remission of primary hyperaldosteronism after adrenal venography. New Eng. J. Med. 285 (191), 334—336.

14) GLENN. F., KARL, R.C. and HORWITH, M.: The surgical treatment of Cushing's syndrome. Ann. Surg. 148 (1958), 365—374.
15) Gray's anatomy. 33 edition, p. 1562. Longmans, Green and Co Ltd, 1962.
16) 羽太鋭治：副腎ノ大小及ビ重量ニ就テ. 順天堂医事研究会雑誌 548号（大正7年）352—364.
17) JOHNSTONE, F.R.C.: The suprarenal veins. Amer. J. Surg. 94 (1957), 615—620.
18) KAHN, P.C. and NICKROSZ, L.V.: Selective angiography of the adrenal glands. Amer. J. Roentgenol. 101 (1967), 739—749.
19) KAHN, P.C.: The radiologic identification of functioning adrenal tumors. Rad. Clin. North Amer. 2 (1967), 221—230.
20) KAHN, P.C., KELLEHER, M.D., EGDAHL, R.H. and MELBY, J.C.: Adrenal arteriography and venography in primary aldosteronism. Radiology 101 (1971), 71—78.
21) LECKY, J.W.: Percutaneous transjugular approach to adrenal venography. Amer. J. Roentgenol. 104 (1968), 380—385.
22) LUETSCHER, J.A.: Primary aldosteronism: Observations in six cases and review of diagnostic procedures. Medicine 43 (1964), 437—455.
23) MELBY, J.C., SPARK, R.F., DALE, S.L., EGDAHL, R.H. and KAHN, P.C.: Diagnosis and localization of aldosterone-producing adenomas by adrenal-vein catheterization. New Eng. J. Med. 277 (1967), 1050—1056.
24) MERKLIN, R.J. and EGER, S.A.: The adrenal venous system in man. J. Internat. Coll. Surgeons, 35 (1961), 572—585.
25) MIKAELSSON, C.G.: Retrograde phlebography of both adrenal veins. A preliminary report. Acta Radiol. Diag. 6 (1967), 348—354.
26) MIKAELSSON, C.G.: Epinephro-phlebography in two cases of Conn's syndrome. Acta Radiol. Diag. 7 (1968), 410—416.
27) MIKAELSSON, C.G.: Epinephro-phlebography of benign tumors. Acta Radiol. Diag. 8 (1969), 129—145.
28) PLOTZ, C.M., KNOWLTON, A.I. and RAGAN, C.: The natural history of Cushing's syndrome. Am. J. Med. 13 (1952), 597—614.
29) POUTASSE, E.F. and HIGGINS, C.C.: Surgery of the adrenal gland for Cushing's syndrome. J. Urol. 70 (1953), 129—136.
30) REUTER, S.R., BLAIR, A.J., SCHTEINGART, D.E. and BOOKSTEIN, J.J.: Adrenal venography, Radiology 89 (1967), 805—814.
31) REUTER, S.R.: Demonstration of adrenal metastasis by adrenal venography. New Eng. J. Med. 278 (1968), 1423—1425.
32) SELDINGER, S.I.: Catheter replacement of the needle in percutaneous arteriography. Acta Radiol. 39 (1953), 368—376.
33) SOFFER, L.J., IANNACCONE, A. and GABRILOVE, J.L.: Cushing's syndrome. A study of fifty patients. Am. J. Med. 30 (1961), 129—146.
34) SPRAQUE, R.G., RANDALL, R.V., SALASSA, R.M., SCHOLZ, D.A., PRIESTLEY, J.T., WALTERS, W. and BULBULIAN, A.H.: Cushing's syndrome. Arch. Int. Med. 98 (1956), 389.
35) STARER, F.: Percutaneous suprarenal venography. Br. J. Radiol. 38 (1965), 675—681.
36) SUTTON, D.: Diagnosis of Conn's and other adrenal tumors by left adrenal phlebography. Lancet 1 (1968), 453—455.
37) 渡辺泱：副腎腫瘍レ線診断における最近の進歩. 臨床泌尿器科24 (1970), 889—895.
38) WEISS, E.R., RAYYIS, S.S., NELSON, D.H. and BETHUNE, J.E.: Evaluation of stimulation and suppression tests in the etiological diagnosis of Cushing's syndrome. Ann. Int. Med. 71 (1969), 941—949.