The University of Osaka
Institutional Knowledge Archive

Title	Spontaneous intracranial hypotensionにおける下垂体腫大の考察
Author(s)	島津, 典子; 大場, 洋; 青木, 茂樹 他
Citation	日本医学放射線学会雑誌. 1998, 58(7), p. 349-352
Version Type	VoR
URL	https://hdl.handle.net/11094/20173
rights	
Note	

The University of Osaka Institutional Knowledge Archive : OUKA

https://ir.library.osaka-u.ac.jp/

The University of Osaka

特別掲載

Spontaneous intracranial hypotensionにおける下垂体腫大の考察

島津　典子[1)]　大場　洋[2)]　青木　茂樹[3)]
牧田　幸三[4)]　門澤　秀一[1)]　荒木　力[3)]

1)社会保険山梨病院放射線科　2)公立昭和病院放射線科　3)山梨医科大学放射線医学教室　4)社会保険中央総合病院放射線科

Pituitary Enlargement in Spontaneous Intracranial Hypotension on MRI

Noriko Shimazu[1)], Hiroshi Oba[2)], Shigeki Aoki[3)], Syuiti Monzawa[1)], Kouzou Makita[4)] and Tsutomu Araki[3)]

PURPOSE: To examine whether the pituitary gland enlarges in patients with spontaneous intracranial hypotension (SIH).

MATERIALS AND METHODS: All six patients were women ranging in age from 17 to 51 years. They developed severe headache that was completely relieved by lying flat, and MR imaging showed diffuse enhancement of the pachymeninx. They were clinically diagnosed with SIH. The height of the pituitary gland was measured on midsagittal MR image.

RESULTS: Pituitary heights ranged from 8 to 11 mm. The measurements were greater than the size of the normal pituitary gland in women described age-matched in the previous report. In one case, follow-up MR images showed that the size of the pituitary gland was decreased from 11 to 5 mm in height.

CONCLUSION: The pituitary gland was enlarged in all six patients with SIH on MR images. SIH may cause enlarged pituitary gland.

Research Code No. : 503

Key words : *Intracranial hypotension, MR imaging, Pituitary gland*

Received Oct. 8, 1997; revision accepted Apr. 27, 1998

1) Department of Radiology, Yamanashi Hospital of Social Insurance
2) Department of Radiology, Showa General Hospital
3) Department of Radiology, Yamanashi Medical College
4) Department of Radiology, Social Health Insurance Medical Center

はじめに

Intracranial hypotensionは，起立時に増強し，臥位にて消失する激しい頭痛を特徴的臨床症状とし，通常腰椎穿刺後など頭蓋内圧の低下に伴って発症する[1)-3)]．髄液検査では頭蓋内圧は通常60mmH_2O以下となる．他の症状として嘔気，嘔吐，めまい，耳鳴り，聴力障害，視覚障害などが報告されている[1),2),4),5)]．頭蓋内圧が低下する原因として腰椎穿刺，ミエログラフィ，腰椎麻酔などによる硬膜やくも膜の障害に続発するもののほかに，明らかな誘因なく発症する特発性のものがあり，spontaneous intracranial hypotension（以下SIHと省略する）と呼ばれる．Intracranial hypotensionのMRI所見として髄膜の増強効果を認めることはよく知られている[2),3)]．このほか特徴的所見として，脳や脳幹の下方への偏位が認められること，硬膜下にT2強調画像で高信号を呈する液体貯留様の所見が認められること，その領域がMR造影剤により増強されることなどがいわれている[4),6)-8)]．

今回われわれはSIHと考えられる6症例において，全症例でMRIにおける下垂体の腫大所見を経験したが，これに関する報告は検索した範囲では認められない．そこで若干の考察を含めて検討したので報告する．

方　法

対象はSIHと診断された女性6症例，年齢は17歳から51歳である．患者は，立位にて増強し臥位にて消失する激しい頭痛を主訴として来院した．いずれも基礎疾患や腰椎穿刺等の誘因となるような既往歴はなく，造影MRIで髄膜の著明な増強効果が認められた．髄液検査で低髄圧が証明された症例が2名，髄液検査は施行されなかったが，その後の経過を含め，他の疾患が除外され，臨床的にSIHと診断された症例が4名である．また症状発現時に妊娠の合併はなかった．

1．横断像のほかに矢状断像を撮像し，最も正中に近いスライス面で，下垂体の高さを測定した．

2．それぞれの値を，年齢別に女性の正常下垂体の高さの平均値および最大値[8)]と比較した．

Table 1 Degree of meningeal enhancement and the height of pituitary gland in six patients with spontaneous intracranial hypotension.

case	subjects studied			normai pituitary gland (mm)[9]			
	age	sex	pituitary height (mm)	range of age (year of age)	mean height	(SD)	maximum height
1	17	F	11	10-19	6.3	(0.9)	7.9
2	27	F	11	20-29	6.1	(1.5)	8.6
3	32	F	10	30-39	5.7	(1.2)	7.0
4	40	F	9	40-49	5.7	(1.2)	7.0
5	46	F	8	40-49	5.7	(1.2)	7.0
6	51	F	8	50-59	4.6	(1.7)	7.1

3．症状寛解後にもMRIが施行された1症例では寛解後の下垂体の高さを測定し，前後の変化を比較した．測定点は2名の放射線科医が合意した上で決定し，視覚的に最大の高さを計測した．

結　果

1．下垂体の高さは8mmから11mm大であった．(Table 1)(Fig.1)

2．それぞれの値を年齢別に女性の正常下垂体の高さの平均値と比較すると，その年齢に相当する平均値より2SD以上，上回った症例が5例，平均値は上回ったが，2SDをわずかに下回った症例が1例だった．(Table 1)

3．全症例で，年齢別の女性の正常下垂体の高さの最大値を上回った．(Table 1)

4．症状寛解後にもMRIが撮像された1例では，下垂体は症状発現時は11mm大，寛解後は5mm大と縮小した．(Fig.2)

考　察

Intracranial hypotensionは1938年にSchaltenbrandによって最初に報告されたものである[1]．頭蓋内圧の低下に伴い，立位にて増強する激しい頭痛が認められる．髄液検査では頭蓋内圧は通常60mmH_2O以下となる．他の症状として嘔気，嘔吐，めまい，耳鳴り，聴力障害，視覚障害などが報告されている[1),2),4),5)]．

頭蓋内圧が低下する原因として腰椎穿刺，ミエログラフィ，腰椎麻酔などによる硬膜やくも膜の障害に続発するものがよく知られているが，明らかな誘因なく発症する特発性のものがある．この原因は，現在脊髄レベルでの髄膜の微小な損傷による髄液喪失によると考えられている[2]．

頭蓋内圧の低下によって頭痛が起きる原因として，一つには第V，IX，X脳神経や第1-3頸髄などの脳の痛覚受容器(pain -sensitive structures)が下方へ引っ張られることが考えられている[2),4)]．またPannulloらは別の仮説として，脳脊髄

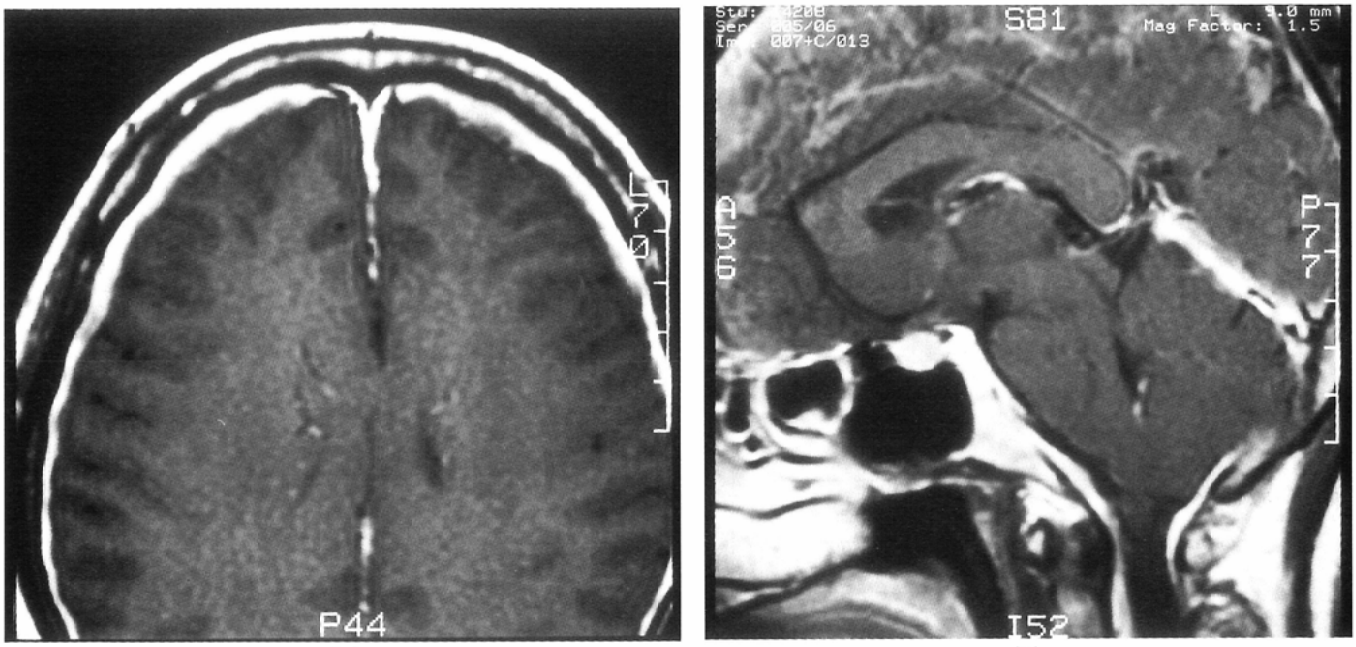

(A) (B)

Fig.1 (patient 6) 51-year-old women. (A) Gadolinium-enhanced axial T1-weighted spin-echo MRI shows diffuse thickening and intense enhancement of the pachymeninx. (B) The sagittal image shows pituitary enlargement. The pituitary height is 8mm.

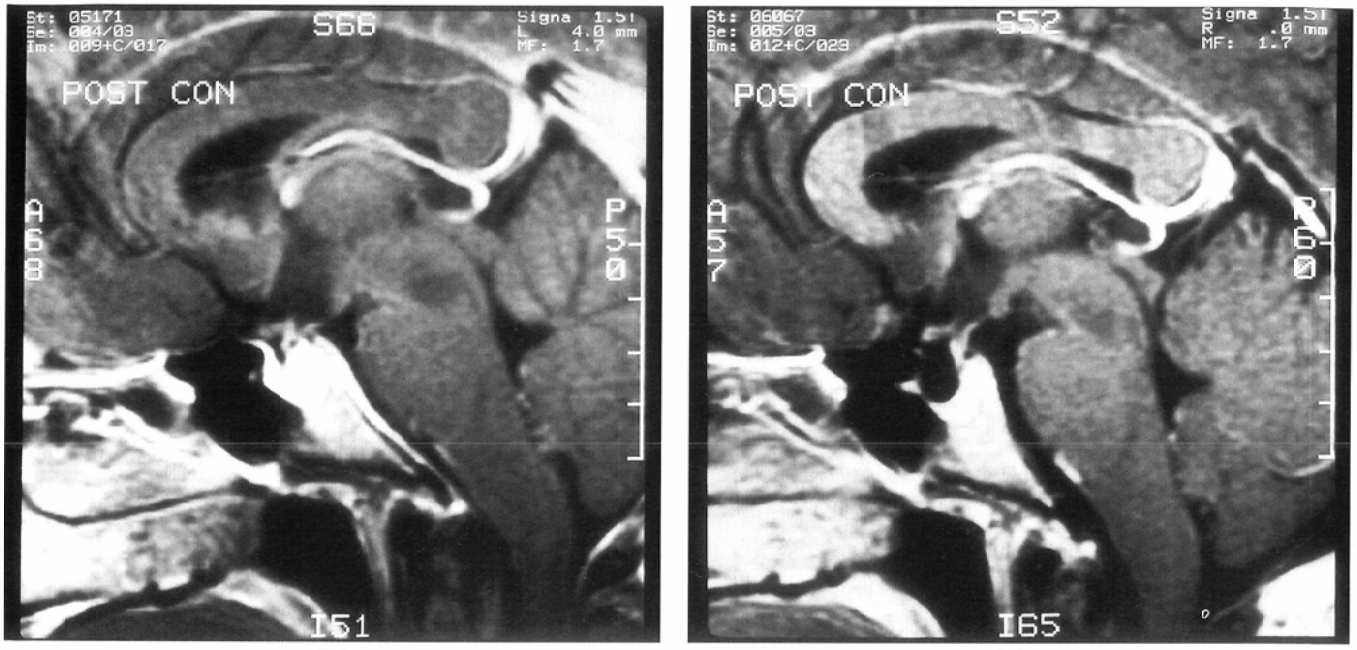

(A)　　(B)

Fig.2　(patient 2) 27-year-old woman with severe postural headache that was completely relieved by lying flat. (A, B) Gadolinium-enhanced sagittal T1-weighted spin-echo MRI. (A) The image showed abnormally intense enhancement of meninges and tentorium when the patient was symptomatic. The pituitary height was 11mm. (B) About 4 month after when the symptoms of intracranial hypotension had resolved, the image showed a reduction in the intense enhancement of the meninges. The pituitary height was 5mm.

液の減少により，硬膜の脈管系が代償性に拡張することをあげている．特に痛覚受容血管(pain-sensitive vessels)の拡張によって頭痛が起きるとしている[4]．

代表的なMRI所見として，大脳円蓋部，テント上下などの髄膜増強効果，脳や脳幹の下降への偏位，T2強調画像での硬膜下の液体貯留様の所見とこの領域のMR造影剤による増強効果が報告されている[2)-8)]．Fishmanらは髄膜増強効果の原因について，脳脊髄液が減少すると，Monro-Kellie ruleに従って２次的に硬膜脈管系特に静脈の拡張，うっ血が起きるためと考えている[5]．硬膜の毛細血管にはクモ膜の血液－脳脊髄液関門に相当する構造が無い．このため静脈のうっ血により造影剤が髄膜脈管系へ貯溜すると，間質へ移行して，間質への造影剤の貯溜が増加する．このため著しい髄膜の増強効果が起こるとしている．Mokriらは，髄膜生検の結果，硬膜や軟膜には著変無く，硬膜下に無構造野の内部に線維芽細胞と微小血管からなる薄い層の増生が認められたと報告している[7]．長期に症状が持続した例では，軟膜に結合織の増生とarachnoidal cap cellからなる細胞群が認められている[8]．これらの変化が髄膜が厚く造影される所見と関係している可能性がある．

今回SIHと診断された６症例の下垂体の高さは8mmから11mm大であった．もともと正常女性における下垂体の高さは個人差がかなりあるといわれる[9)-12)]．Suzukiらは213例の正常下垂体の高さを性別年齢別に検討しているが，このなかで，女性の下垂体の高さは1.6mm-8.6mm，平均値は5.0mmと報告している[9]．Wolpertらは107名の女性の下垂体の高さは，1-9mm，平均値5.7mmと報告している[10]．Swartzらは18-35歳の正常女性50名の下垂体の高さを測定し，その最大値は9.7mm，平均値は6.9mmと報告している[11]．ChambersらはCTでの正常下垂体の平均値は5.3mm(SD 1.7mm)と報告している[12]．また年齢によっても差があり，若い女性ほど大きいと言われる[9),10)]．そこで年齢別に詳細に検討されたSuzukiらの報告を参考にして，われわれの測定値を年齢別に比較した．測定値が平均値を2SD以上上回った症例が５例，平均値は上回ったが，2SDをわずかに下回った症例が１例だった．また年齢別の女性の正常下垂体の高さの最大値と比較したところ，全症例でこの値を上回っていた．ただし女性の場合，妊婦や産褥期では下垂体が腫大していることがあり，注意が必要である．妊婦では10mmまで，産褥期では12mmまでは正常範囲とされる[13]．しかし，今回特に妊娠の合併はなく，この点は考慮する必要はない．さらに11mm大に腫大していた20代の症例は症状消失後にもMRIを施行して，その著明な縮小が確認されており，症状発現時に有意に腫大していたと考えて良いと思われる．従って，少なくとも５例では有意に腫大していたといえる．また残る１例も，2SDをわずかに下回ったものの，年齢別の最大値を上回っており，腫大していたと考える．

われわれは，下垂体が腫大する原因はFishmanらが唱える髄膜が増強される機序と同様，脳脊髄液の減少に伴う２次的な変化と考えている．第一に脳脊髄液が減少すると代償性に下垂体内部の脈管系の拡張，うっ血が生じると思われる．第二に下垂体の脈管には硬膜と同様，血液－脳脊髄液関門が存在しない．下垂体脈管系の内皮のなかには500 A°ほどの小孔が無数に存在し，ホルモンの分泌など物質交換に

関与している．従って拡張した脈管系に貯溜した液体は，間質へ移行して貯溜し，下垂体が腫大するのではないかと考えている．

髄膜増強効果を呈する疾患の鑑別診断として，化膿性髄膜炎，肉芽腫性髄膜炎，髄膜腫・神経鞘腫・転移などの腫瘍性病変，サルコイドーシス，全身性エリテマトーデス，多発性硬化症，開頭術後，硬膜下血腫後の反応性肥厚，特発性肥厚性硬膜炎などがあげられる．検査所見などからこれらの疾患を除外し，髄圧検査で低髄圧が証明されれば確実となる．しかし，既往歴や臨床経過からある程度鑑別可能であり，体位変換性の頭痛という特徴的臨床症状を加味すれば，本症を疑うことはそれほど難しいことではないと思われる．また下垂体の腫大所見を呈する疾患の鑑別診断として，下垂体腺腫，頭蓋咽頭腫，甲状腺機能低下症，転移，髄膜腫，ラトケ嚢胞，adenohypophysitis などが挙げられる．これらのなかで転移は両者の所見を合併しうると思われるが，臨床経過から鑑別可能と思われる．従って，体位変換性の頭痛を主訴とする患者に著明な髄膜増強効果が見られ，臨床的にintracranial hypotension を疑う患者に下垂体腫大を認めた場合，下垂体腺腫をはじめとする下垂体の病的状態を第一に考えるより，intracranial hyptension による2次的変化の可能性を十分に考慮すべきである．さらに，症状消失後のMRIで髄膜増強効果と下垂体腫大所見がともに消失した点から，経過観察や治療効果の判定に有用と考える．

治療は腰椎穿刺後と同様に安静が基本であり，普通は対症療法のみで改善する．しかし症状が強く，遷延するような場合は硬膜外腔への生食注入や自家血の注入などを行う．これにより症状は速やかに消失する[2),4),5)]．

結　語

1．Spontaneous intracranial hypotensionと考えられる6症例において，造影MRIでの下垂体の高さを測定した．
2．全症例で下垂体の腫大所見が認められた．
3．症状寛解後にもMRIが施行された1症例では下垂体の高さが著明に縮小し，改善が認められた．
4．頭痛を主訴とする患者に著明な髄膜増強効果が見られ，臨床的にintracranial hypotensionと診断された患者に下垂体腫大を認めた場合，下垂体腺腫をはじめとする病的腫大よりもintracranial hypotensionによる2次的変化の可能性を十分に考慮すべきである．

文　献

1) Schaltenbrand G: Neuere anschauungen zur Pathophysiologie der Liquorzirkulation. Zentralbl Neurochir 3: 290-300, 1938
2) Rando TA, Fishman RA: Spontaneous intracranial hypotension; report of two cases and review of the literature. Neurology 42: 481-487, 1992
3) Hochman MS, Naidich TP, Kobetz SA, et al: Spontaneous intracranial hypotension with pachymeningeal enhancement on MRI. Neurology 42: 1628-1630, 1992
4) Pannulo SC, Reich JB, Krol G, Deck MDF, et al: MRI changes in intracranial hypotension. Neurology 43: 919-926, 1993
5) Fishman RA, Dillon WP: Dural enhancement and cerebral displacement secondary to intracranial hypotension. Neurology 43: 609-611, 1993
6) Sell JJ, Rupp FW, Orrison WWJ: Iatrogenically induced intracranial hypotension syndrome. AJR 165: 1513-1515, 1995
7) Mokri B, Parisi JE, Scheithauer BW, et al: Meningeal biopsy in intracranial hypotension; meningeal enhancement on MRI. Neurology 4: 1801-1807, 1995
8) Good DC, Ghobrial M: Pathologic changes associated with intracranial hypotension and meningeal enhancement on MRI. Neurology 43: 2698-2700, 1993
9) Suzuki M, Takashima T, Kadoya M, et al: Height of normal pituitary gland on MR imaging: age and sex differentiation. J Comput Assist Tomogr 14: 36-39, 1990
10) Wolpert SM, Molitch ME, Goldman JA, et al: Size, shape, and appearance of the normal female pituitary gland. AJR 143: 377-381, 1984
11) Swartz JD, Russell KB, Basile BA, et al: High-resolution computed tomographic appearance of the intrasellar contents in women of childbearing age. Radiology 147: 115-117, 1983
12) Chambers EF, Turski PA, LaMasters D, et al: Regions of low density in the contrast-enhanced pituitary gland: normal and pathologic processes. Radiology 144: 109-113, 1982
13) Elster AD, Sanders TG, Vines FS, et al: Size and Shape of the Pituitary Gland during Pregnancy and Post Partum: Measurement with MR Imaging. Radiology 181: 531-535, 1991