The University of Osaka
Institutional Knowledge Archive

Title	高電壓斷層撮影法(第3報)胸部に病的陰影を認める場合の高電壓斷層撮影
Author(s)	篠崎, 達世; 遠山, 卓郎; 安保, 正
Citation	日本医学放射線学会雑誌. 1958, 18(3), p. 312-317
Version Type	VoR
URL	https://hdl.handle.net/11094/20184
rights	
Note	

The University of Osaka Institutional Knowledge Archive : OUKA

https://ir.library.osaka-u.ac.jp/

The University of Osaka

高電壓斷層撮影法（第3報）
胸部に病的陰影を認める場合の高電壓斷層撮影

弘前大学医学部放射線医学教室
篠崎　達世　　遠山　卓郎　　安保　正

（昭和32年12月16日受付）

緒　言

胸部のX線單純撮影に高電壓を利用することに就いては既に多くの業蹟があり，其の利點に就いて多々述べられている[1)~34)]．余等は先に高電壓を斷層撮影に應用し，在来の比較的低電壓斷層撮影像と比較して高電壓斷層撮影には多々利點が認められる事を報告した[12)13)]．今回は更に高電壓斷層撮影を人体胸部疾患に應用し，在来の比較的低電壓の斷層像と比較し其の利點を檢討して見た．

撮影装置及び撮影方法

低電壓斷層撮影：X線發生装置は島津製 300mA型報國號，斷層撮影装置は N,I,K, 製廻轉横斷撮影装置，管球焦點フイルム間距離 144cm，フイルム斷層面間距離24cmとした．濾過板は0.5mmアルミニウムを用いた．整光板はルシデックス1枚をカゼッテの上に置き，管球移動方向に15度の角度を保つて使用した．増感紙は極光 F.S. を使用した．

高電壓斷層撮影：X線發生装置は島津製深部治療装置信愛號，斷層撮影装置は自家製の斷層撮影装置，管球は S.T.0～ 200～6（實効焦點5×5mm）管球焦點フイルム間距離 145cm，フイルム斷層面間距離24cmとした．濾過板は 1.0mmアルミニウムを用いた．又2枚のルシデックスをカゼッテ上に置き管球移動方向に各々41.2度の角度に交叉して使用した．増感紙は極光 H.V. を使用した．

フイルムは何れもフジXレイフイルムを使用した．

撮影條件

低電壓斷層撮影では60kVp，40mA，2秒

高電壓斷層撮影では 140kVp，5mA，2秒

症例：　各症例は肋骨陰影に障害されて空洞像が明瞭でないもの（4例）．濃い均等陰影の中にあり空洞像が明瞭でないもの（4例）．縱隔洞腫瘍により肺野に無氣肺が生じ腫瘍の狀態が明瞭でないもの（8例）であつた．

A）　肋骨陰影に障害されて空洞像が明瞭でないもの（第1圖）

此等症例のうち病巣が第1肋骨前面と重複せるもの3例．空洞が体壁に近く存在し，第3肋骨陰影と重複せるもの1例であつた．第1肋骨前縁と重複せるものは，低電壓斷層撮影では背部より7cm，8cmの深さに於いて病巣像は最も明瞭に認め得た．然し第1肋骨像の前縁は肺尖野に侵入し，病巣は此れと重複して融合像となり，此れの内部狀態は認め得なかつた．高電壓斷層像では同じく背部より7cm，8cmの深さで病巣像は最も明瞭に認められ，又第1肋骨前縁像と重複はしていたが，此の場合には肋骨陰影の對比度は低く，此等の陰影の中に各々病巣の擴がり及び狀態を明瞭にする事が出来た．卽ち重複された陰影の中に空洞を1箇或いは2箇を認め，又中には空洞周邊の浸潤は胸壁に達し肥厚した胸肋膜に連つている狀態も認める事が出来た．又体壁に近い空洞の場合には低電壓斷層像では背部より4cm，5cmの深さで病巣の像が最も明瞭に認められた．然し病巣が第3肋骨体部の陰影と重複し，病巣の擴がりの狀態は明瞭でなく，又中に透亮像は認め得なかつた．高電壓斷層像では同じく，4cm，5cmの深さで病巣は最も明瞭に認め得たが，此の場合には肋骨陰影の對比

第1図　肋骨陰影に障害され病巣の状態が明瞭ならざるもの

胸部単純写真

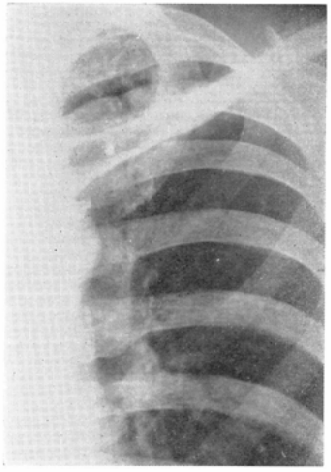

低電圧断層写真

左7cm　右8cm

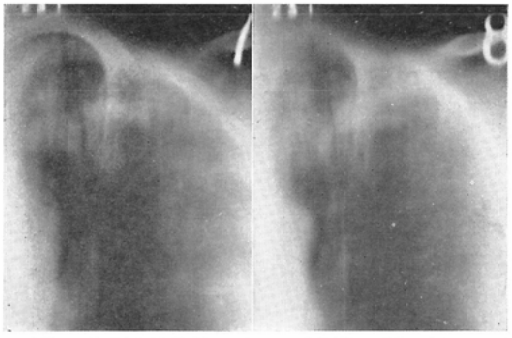

病巣は第1肋骨前縁と重複し空洞像は認め得ない．

高電圧断層写真

左7cm　右8cm

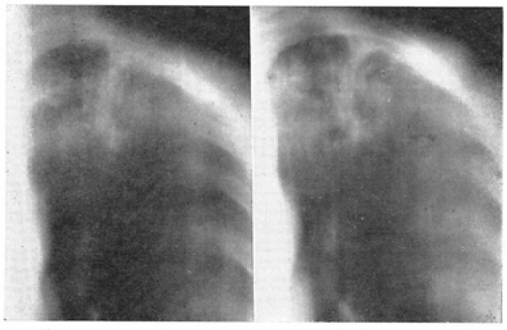

肋骨陰影の対比度が低く中に空洞像及び肋膜肥厚像を認める．

第2図　濃い均等陰影があり病巣内部の状態が明瞭ならざるもの

胸部単純写真

低電圧断属写真

左7cm　右8cm

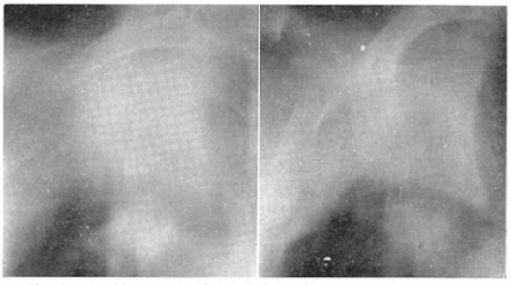

陰影は均等であり陰影内部状態は認め得ない．

高電圧断層写真

左7cm　右8cm

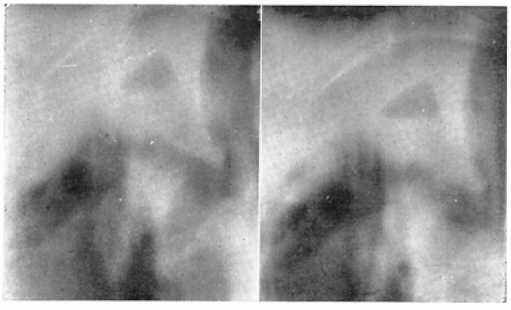

均等陰影の中に三角形の空洞像を認める．罹患せる気管支の状態も明瞭である．

第3図　縦隔洞腫瘍への応用

胸部単純写真

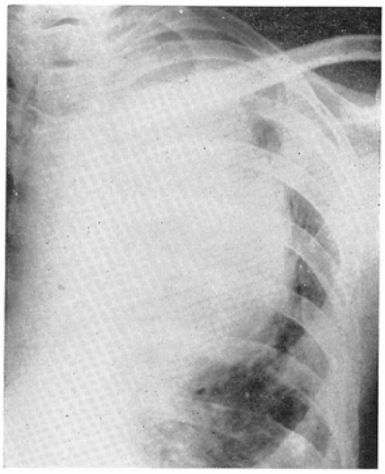

低電圧断層写真

左より9，10cm

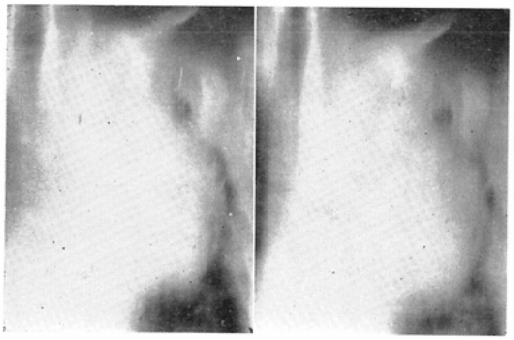

腫瘍と縦隔洞内諸器官との関係は明瞭でない．肺野との境界も明瞭でない．肺尖部の読影は不可能である．

度は低く，此れと重複した病巣の擴がりを區別し得，又中には透亮像を認める事が出来た．

B）　濃い均等陰影で内部の狀態が明瞭でないもの（第2圖）

此等の症例は何れも上肺野廣範圍に均等な陰影が認められ，單純撮影では陰影内部の狀態を認める事が出来得なかつたものであつた．低電壓の斷層撮影では，何れも，均等陰影の肺野に於ける擴がりは比較的明瞭に區別し得た．又症例中には均等陰影以外の肺野氣管支が病變により擴張を起し，患側に牽引されている狀態も認め得るものもあつ

高電圧断層写真

左より9，10cm

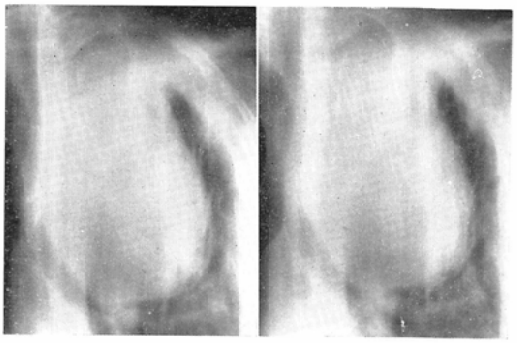

腫瘍と気管，気管支枝の狀態が明瞭である．腫瘍と肺野との境界も明瞭である．肺尖部の狀態も認める事が出来る．

た．然し病巣の内部は何れも均等な陰影となり，内部の狀態の判別は困難であつた．高電壓斷層撮影では低電壓斷層撮影で認め得た前述の所見は總べて認め得た．更に均等陰影として認められた陰影内部に，陰影の濃淡を區別し得る個々の病巣の狀態を知り得たもの2例．又空洞を證明し得たもの2例．誘導氣管の狀態を明らかにし得たものが1例あつた．又此等各症例は電壓を比較的高くし，撮影條件を80kV，40mA，2秒として斷層撮影して見た．是の如き低電壓の撮影條件では各X線像は過露出となつたが，然し均等陰影の内部狀態は比較的明らかになし得た．然し病巣以外の正常肺野は，黑化度過大となり，此の部の讀影には耐えなかつた．

C）　縦隔洞腫瘍への應用（第3圖）

症例は縦隔洞腫瘍があり，此れが均等な中央陰影と重なり，腫瘍と縦隔洞内諸器官との關係が明瞭でないもの3例，又縦隔洞腫瘍により無氣肺が起り，腫瘍陰影と連續して腫瘍の狀態が明瞭でないもの5例であつた．低電壓斷層像では中央陰影は黑化度が低く，腫瘍陰影と連なつて均等陰影となり，此等の陰影の中には，氣管，氣管支の像は明瞭には認め得なかつた．從つて腫瘍の氣管，氣管支との位置的關係，又其の狀態を知る事は出来得なかつた．又腫瘍の陰影は無氣肺による肺野の陰影と連なり其の區別が明瞭ではなかつた．特に肺尖部は均等な陰影となり，此の部分に於ける肺

組織と腫瘍との區別は更に困難であつた．高電壓斷層撮影では，中央陰影に於ても適當な黒化度が得られ，陰影中に氣管，氣管支の像は明瞭に認める事が出来た．從つて腫瘍と氣管，氣管支の位置的關係，又氣管支が腫瘍により壓迫されている狀態等は良く知る事が出来た．又腫瘍と肺野との區別は明瞭であり，腫瘍の大いさ，擴がりの狀態をも知る事が出来た．特に低電壓斷層撮影では均等陰影として認められた肺尖部も腫瘍と肺組織とは區別し得，腫瘍の肺尖部に於ける上界をも明瞭にし得た．此等の症例の場合にも，前述の如く少しく電壓を上げ，80kV，40mA，2秒として撮影を行い，高電壓斷層像と比較して見た．此の場合にも縱隔洞内部構造は幾分明瞭になつたが，健常部肺野は黒化度過多となり，此の部の讀影には耐えなかつた．

考　按

余等は先に高電壓斷層撮影を正常なる人体胸部に應用し，在来の比較的低電壓の斷層撮影と比較し，其の利點について報告した[12)13)]．

其の際，低電壓斷層像では肋骨陰影及びそれによる障害陰影は体表面に近い，即ち肋骨に近い斷層面に於て著明である．然し高電壓斷層像では骨の對比度が低くなり讀影障害を起す事が少い．高電壓斷層像では縱隔洞内諸器官の輪廓が明瞭となり，其の觀察には有利である．又高電壓斷層像では肺尖部の觀察には有利である事等を述べた．然し正常胸部に於いて認められた高電壓斷層撮影の此等諸利點は，實際に病巣のある人体肺についても同じく云い得るであろうか？．余等は体壁に近く病巣のある症例に斷層撮影を行つたが，低電壓斷層像では肋骨陰影と重複し病巣の狀態を明らかにし得なかつたものも高電壓斷層像では明瞭にし得た．又背部皮膚面より7～8cmの深さ即ち肺臓の略ゝ中央の深さに於いても第1肋骨陰影前縁と重なり，低電壓斷層撮影では空洞が見逃される例があり而も高電壓斷層像では空洞を證明し得る事がある事を知つた．即ち高電壓斷層撮影は体壁に近い病巣の場合勿論肺臓の中央部の深さに於ても，肋骨陰影が讀影の障害となる場合には用いて有利であろう．

縱隔洞内諸器官については余等が縱隔洞腫瘍について撮影を行つた場合，低電壓斷層像では中央陰影は均等な陰影となり，氣管，氣管支の狀態，又此れと腫瘍との關係等は知り得なかつた．高電壓斷層像では中央陰影の中に，氣管，氣管支は良く認められ，腫瘍との關係，腫瘍の境界等も知り得た．

又肺尖部肺野は低電壓斷層像では均等陰影となり腫瘍との關係は窺い得なかつたが，高電壓斷層像では肺尖部は澄明となり，腫瘍の境界を知り得た．

即ち前述の如き高電壓斷層撮影の諸利點は實際の病的肺臓の場合に於いても總べて適應し得る．

高電壓を胸部X線單純撮影に應用せる場合野崎[14)]は肺病巣の區別が容易となる事を指摘し，菅原[15)]は又在来の單純撮影では均等に白く認められた肺野の内部の狀態が明瞭になり，空洞や誘導氣管支の狀態が良く認められる事を記載している．余等は在来の低電壓斷層撮影では均等陰影として認められた中に，高電壓斷層撮影では陰影の濃淡を區別し病巣の狀態及び其の擴がり，又空洞，誘導氣管支等を區別し得た．從つて高電壓の單純撮影に認められる此等の利點は高電壓斷層撮影にも同じく適應し得る．病巣の發見と管電壓に關しては 140kV位で撮影しても70kV ～80kV 程度の撮影に比して特別に見えないものが見えると云う程の事は無い[26)]とも云う人もいる．

然し濃い均等な陰影に關しては一概に其の様には云われない様に考えられる．

余等の考えでは或る程度均等陰影内部丈考えれば，均等陰影に適當な黒化度を與える程度に露出を増せば陰影内部の狀態は比較的明瞭に認める事は出来るかもしれないが，然し此の場合には肺野の黒化度は大となり讀影には耐え得ない．140kVの撮影では肺野の黒化度が適當であると同時に，均等陰影にも適當な黒化度が與えられ内部の狀態も觀察する事が出来る．從つて此の様な症例ではやはり高電壓を用いる事が有利であろう．

高電壓を胸部單純撮影に應用する場合，其の利

點は多々擧げられているが，高電壓を斷層撮影に應用する場合にも，單純撮影に認められたと同じ利點が多々認められる．野崎[14]が高壓撮影技術を胸部側面像に應用して強調する如く，高電壓斷層撮影に應用する事は其の診斷の限界を廣め，斷層撮影の診斷的價値を一歩進めるものであると云い得よう．

結　論

病的陰影を認める成人胸部に高電壓斷層撮影及び在来の比較的低電壓斷層撮影を併せ行い，其のX線像を比較し次の結果を得た．

1) 在来の斷層撮影では肋骨陰影と重複し空洞像を明瞭にし得なかつた症例に於て，高電壓斷層撮影では空洞を證明し得た．

2) 病巣は濃い均等陰影となり，在来の斷層撮影では内部の狀態を明瞭にし得なかつた症例に於て高電壓斷層撮影では陰影の濃淡を認め，均等陰影内部の病巣の狀態を知り得た．又空洞透導氣管支等も認め得た．

3) 縱隔洞腫瘍につき，低電壓斷層像では均等な中央陰影と連續し，縱隔洞内の腫瘍の狀態及び無氣肺の爲肺野の境界が不明瞭であつた例に於いて，高電壓斷層撮影では縱隔洞内諸器官を明瞭にし腫瘍と氣管，氣管支との關係，肺野の境界等をも明瞭にし得た．又肺尖の狀態も明瞭にし得た．

文　献

1) Chantraine H.: Fortschr. Röntgenstr. 33, 723, (1925). — 2) Janker H.: Fortschr. Röntgenstr. 72, 513, (1950). — 3) Wachsman F. Breuer. Kund Buclheim. E.: Fortschr. Röntgenstr. 76, 147, (1952). — 4) Frick, W. Gajeweki: Fortschr. Röntgenstr. 83, 330, (1955). — 5) Trout, D.J.P. Kelly and G.A. Cathdy: Am. J. Röntgenol. 67, 946, (1952). — 6) Stanford, R. W.J. Vance: Erit. J. Radiol. 28, 211, (1955). — 7) Nemet, A Cox: Brit. J. Radiol. 26, 185, (1953). — 8) Weber E.: Fortschr. Röntgenstr. 32, 585, (1924). — 9) Ove, Mattson: Acta Radiol. Supp. 120, (1955). — 10) Ove, Mattson: Acta Radiol. 46, 621, (1956). — 11) Ove, Mattson: Acta Radiol. 45, 133, (1956). — 12) 篠崎達世，遠山卓郎：高電圧断層撮影法，第1報，日医放誌，印刷中．— 13) 篠崎達世，遠山卓郎：高電圧断層撮影法，第Ⅱ報，日医放誌，印刷中．— 14) 野崎秀英：結核研究の進歩，15巻，23. — 15) 菅原努，中村実：日放技会誌，特輯第2号，23，(昭32). — 16) 入江英雄：結核研究の進歩，15巻，17，(昭31). — 17) 神田耕介：日医放誌，14巻，10号，644，(昭30). — 18) 野崎秀英：富士 X-ray 研究，Vol. 5, No. 2. — 19) 吉村克俊，江藤秀雄，駒井喜雄，西堀清美：日本臨床結核，13巻，7号，530. — 20) 江藤秀雄，吉村克俊：結核研究の進歩，15巻，1号，(昭31). — 21) 高橋信次：結核研究の進歩，15巻，44号，(昭31). — 22) 松田忠義，久保田保雄，吉田三毅夫：日医放誌，16巻，11号，1104，(昭32). — 23) 松川明，三品均，木村和衛他：日医放誌，16巻，5号，479，(昭31). — 24) 江藤秀雄：日医放誌，16巻，3号，346. — 25) 野崎秀英：日医放誌，16巻，3号，354. — 26) 入江英雄：日医放誌，16巻，2号，別冊，168(昭32). — 27) 入江英雄，野崎秀英，大谷信吉，江藤秀雄：日医放誌，16巻，3号，341. (昭31). — 28) 神田耕介：日医放誌，15巻，3号，196，(昭30). — 29) 藤本慶治他：日医放誌，16巻，1号，4，(昭31). — 30) 江藤秀雄：日放技会誌，特輯第2号，(昭32). — 31) 藤本慶治：日医放誌，16巻，1号，(昭31). — 32) 足立忠其の他：日医放誌，16巻，7号，742，(昭31). — 33) 駒井喜雄，深津久治，小野伸雄：日医放技会誌，特集2号，57，(昭32). — 34) 野辺地篤郎，松岡竜平，滝沢達児：日医放誌，15巻，7号，561～566. (昭30).

High Voltage Tomography (Third Report) High Voltage Tomography Technique Applied to Clinical Chest Radiography

By

Tatsuyo Shinozaki, Takao Tōyama and Tadashi Abo.
(Department of Radiology, University Hospital, Hirosaki)

High voltage technique applied to tomography was detailed its usefulness for the clinical medicine.

1) Cavities, not imaged by ordinary tomography because of overlapping by obstructive shadow of ribs, were found by high voltage tomography, because the obstructive shadow became pooren in contrast.

2) When high voltage tomography was used, it became possible to differentiate the inner dark and light state from the opaque shadow. As a result cavities or bronchiectasis were imaged clearly in that shadow.

3) The opaque shadow such as stelectasis caused by the mediastinal tumor, revealed clearly its inner construction. The size of the tumor, the state of bronchus or bronchiolus were thus made clear. This method was useful especialy for imaging the apex of lung.