The University of Osaka
Institutional Knowledge Archive

Title	円軌道移動方式断層撮影法の研究(第32報)臨床的応用(第23報)病的肺の胸部側面断層撮影(殊に在来の運動方式断層像との比較)
Author(s)	木田, 利之
Citation	日本医学放射線学会雑誌. 1960, 20(7), p. 1501-1509
Version Type	VoR
URL	https://hdl.handle.net/11094/20194
rights	
Note	

The University of Osaka Institutional Knowledge Archive : OUKA

https://ir.library.osaka-u.ac.jp/

The University of Osaka

円軌道移動方式断層撮影法の研究（第32報）
臨床的応用（第23報）
病的肺の胸部側面断層撮影
（殊に在来の運動方式断層像との比較）

福島県立医科大学放射線科学教室（主任　松川明教授）
木　田　利　之

（昭和35年7月23日受付）

I）緒　言

私は先に，胸部側面断層撮影に於いても，在来の断層撮影方式とは異り，円軌道移動方式断層撮影法[1]に於いては明瞭な而も正確な断層像を得る事が出事るという結論を証明し得た．今回は，空洞を有する患者に就いて円弧運動方式及び円軌道移動方式の胸部側面断層を行い，両方式の断層像を比較検討したので報告する．

II）撮影方法

i）撮影装置：用いた装置は，東芝製C型レヤグラフ[2]（円錐頂角$2\theta=60°$，管球廻転曝射角 ϕ＝前後90° 宛），焦点1×1㎜，拡大率1.34）及び東芝製A型レヤグラフ（管球廻転角＝50°，焦点1×1㎜，拡大率 1.2）である．

2）撮影材料：フィルムはさくらX－レイフィルムY－ type 増感紙は極光製ＳＳ及びＭＳ，現像液はコニドールＸを用いた．

3）撮影位置：撮影体位は先に本誌[3]に於いて発表した如く，患側を下側にして正確に横臥位とする．撮影截面は胸部の背腹方向写眞から病巣の位置を体の正中線からの距離で測定し，その深さで円軌道移動方式並びに円弧運動方式に依り胸部側面断層撮影を行い，その断層像に就いて比較検討した．

III）観察結果

胸部の側面断層撮影を行つた肺結核患者の中，次の11症例の写眞を供覧し，両運動方式の断層像の比較に就いて述べる．供覧する写眞でA図は背腹方向普通写眞，B図は円軌道移動方式断層像，C図は円弧運動方式断層像である．尚，背腹方向普通写眞に於ける黒線はその截面を示す．

症例1.　赤○相．♂．33才．

背腹方向普通写眞（第1図A）に於ける黒線は正中面より右側へ9㎝の截面を示す．

i）円軌道移動方式断層像（第1図B）

右肺尖部で S_2 に相当する而も後胸壁の直前に比較的壁の厚いハート型の大きな空洞が明瞭にみられる．後部肋骨の切味は素晴らしく，且つ肩甲骨，肩関節及び胸椎等の暈像が殆んど目立たないので，この空洞が肋骨肋膜との癒着やその周囲に浸潤のないことが明白である．

ii）円弧運動方式断層像（第1図C）

在来の方式でもこの様に厚壁の空洞の場合には，その存在は辛うじて認め得るが，肩関節，肩甲骨，胸椎及び肋骨等の暈像が強く現われ，之等が病巣と重なる為に後部肋骨肋膜や周囲組織との関係を充分解明出来ない．

症例2.　布○道○．♀．31才．

背腹方向普通写眞（第2図A）に於ける黒線は正中面より右側へ 4.5㎝の截面を示す．

i）円軌道移動方式断層像（第2図B）

前例と同様 S_2 の後側に厚壁を有する巨大空洞が認められ，而も空洞上部には著明な肋膜肥厚及び癒着がみられる．

第1図A

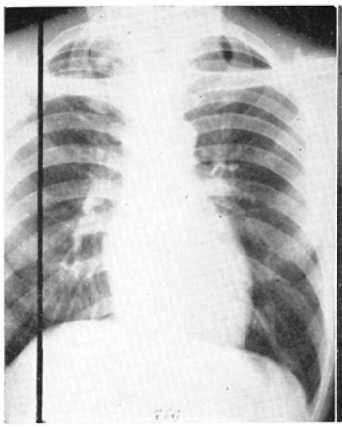

第1図B

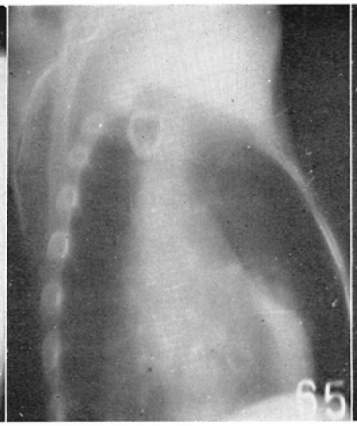

第1図C

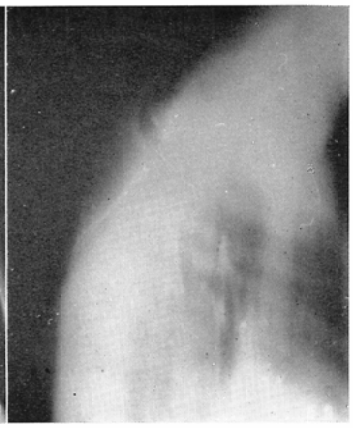

第2図A

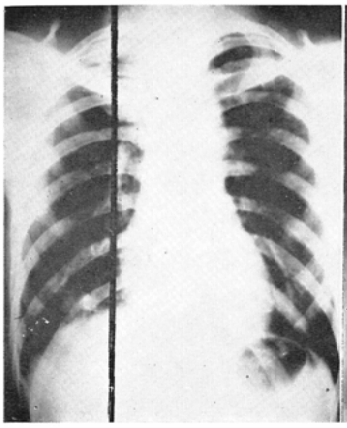

第2図B

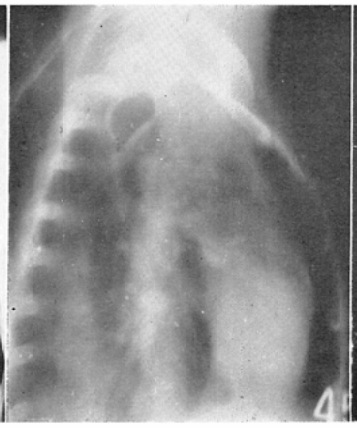

第2図C

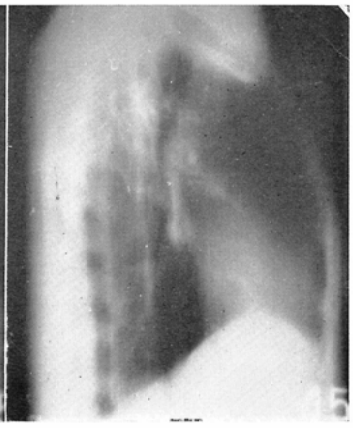

第3図A

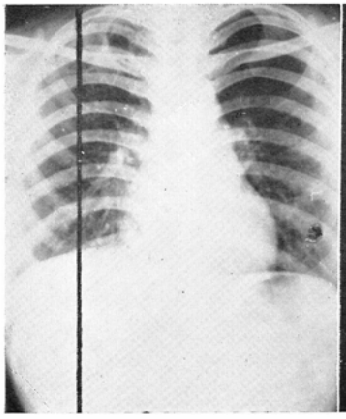

第3図B

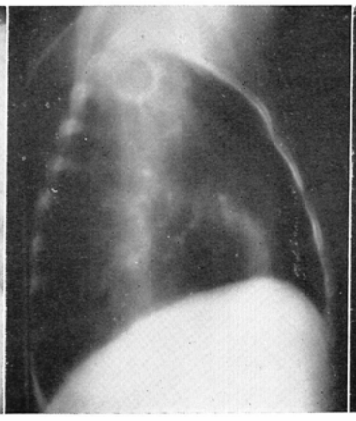

第3図C

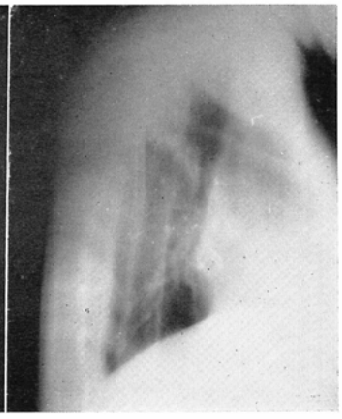

第4図A

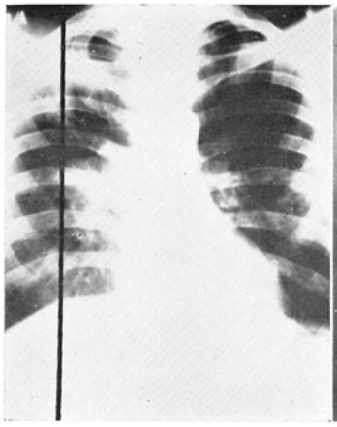

第4図B

第4図C

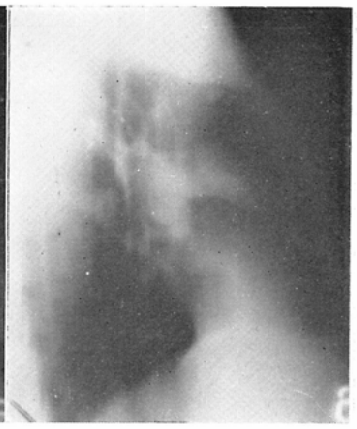

第5図A

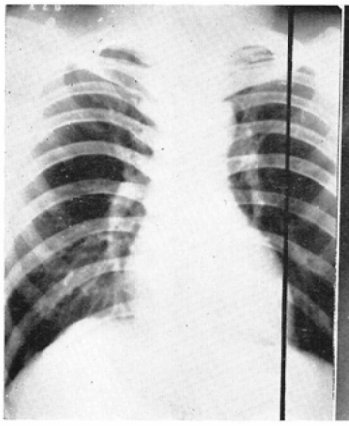

第5図B

第5図C

第6図A

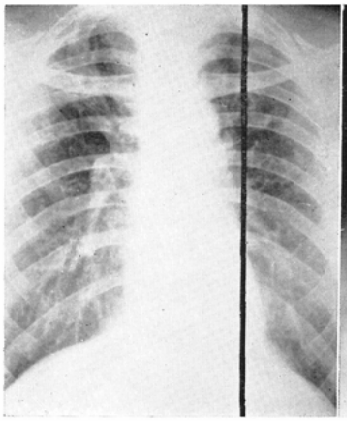

第6図B

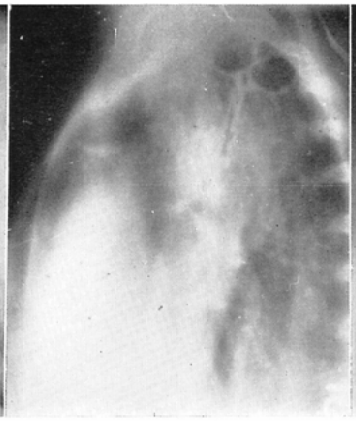

第6図C

第7図A

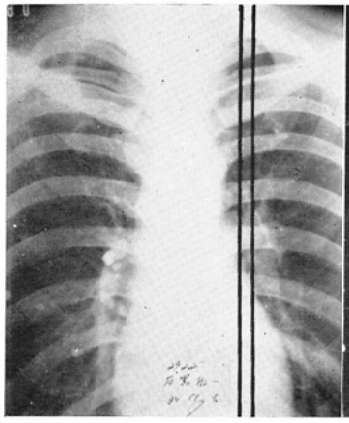

第7図B_1

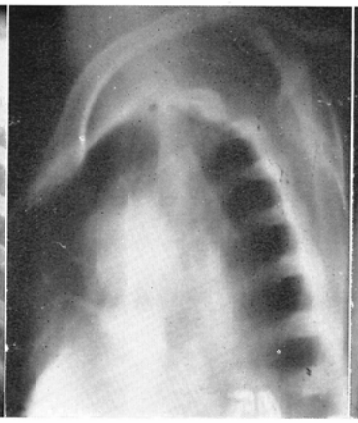

第7図C_1

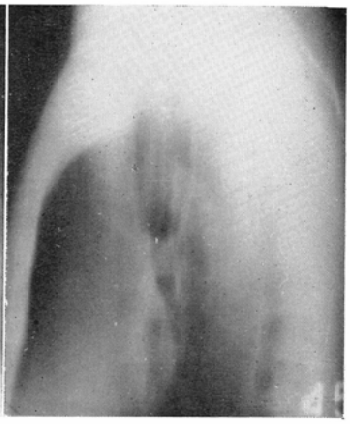

第7図B_2

第7図C_2

第8図A

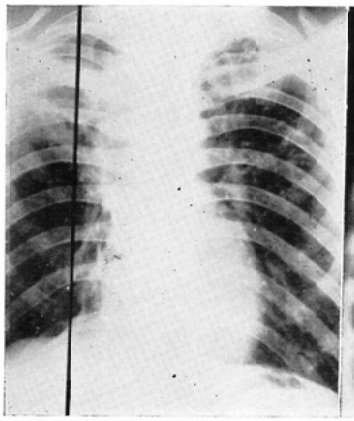

第8図B

第8図C

ii) 円弧運動方式断層像（第2図C）

この方式では，S_2に相当する部分に空洞の存在を認め得るが，上部胸椎の暈像で不鮮明となり，又肩甲骨の暈像で二分されて空洞の全貌を観察する事が出来ない．

症例3. 熊○友○. ♂. 16才.

背腹方向普通写眞（第3図A）に於ける黒線は正中面より右側へ9cmの截面を示す．

i）円軌道移動方式断層像（第3図B）

右肺 S_2 に比較的大きな空洞の断層像が明瞭にみられ，暈残像に災いされることなく，空洞の形態の全貌を描出し，而も肋骨肋膜との癒着が判る．

ii) 円弧運動方式断層像．（第3図C）

この程度の空洞では辛うじて空洞の存在を認め得るが円軌道移動方式とは異り，胸椎，肩甲骨及び上部肋骨の暈残像が強く現われるので空洞の上半分の形態が判らないのみならず，肋膜との関係が全く判らない．

症例4. 荒○信. ♂. 42才.

背腹方向普通写眞（第4図A）に於ける黒線は正中面より右側へ6cmの截面を示す．

i）円軌道移動方式断層像．（第4図B）

右肺 S_2 に逆くの字型の空洞とその誘導気管支 B_2a がみられ，空洞の周囲に浸潤のある事が判る．又上・中葉間及び中・下葉間肋膜肥厚がみられる．

ii) 円弧運動方式断層像（第4図C）

この症例の様に，比較的正中面に近い截面では胸椎の暈残像が強く現われ，その為，空洞の存在が全く判らなくなつている．

症例5. 安○義 . ♂. 29才.

背腹方向普通写眞（第5図A）に於ける黒線は正中面より左側へ9cmの截面を示す．

i）円軌道移動方式断層像（第5図B）

S_{1+2}の後側に極めて薄壁の巨大空洞が明白に認められ後部肋骨肋膜との癒着がある事が判る．

ii) 円弧運動方式断層像（第5図C）

S_{1+2}の後壁に近い部分をみると，肩関節，肋骨及び肩甲骨等の暈残像が重複して，空洞は認められない．

症例6. 高○康○助. ♂. 42才.

背腹方向普通写眞（第6図A）に於ける黒線は正中面より左側へ5cmの截面を示す．

i）円軌道移動方式断層像（第6図B）

S_{1+2}で後部肋骨に接して，眼鏡様に並んだ比較的大きな二つの空洞がみられ，比較的壁は薄い．而も周囲の肋膜肥厚は左程ひどくない事が明瞭に判る．又 B_{1+2},a の誘導気管支もこの截面で捉える事が出来る．

ii) 円弧運動方式断層像（第6図C）

この写眞では上方にある空洞が辛うじて認められる程度で下方の空洞は胸椎の暈残像に災いされて殆んどその存在を認める事が出来ない．上方の空洞とても肩甲骨の暈残像で二分され，且つ後部肋骨の断層像が鮮明に現われない為，肋膜との関係は全然判らない．又誘導気管支も大動脈乃至は肺動脈の暈残像に邪魔されて不鮮明となつている．

症例7. 石○佐○. ♂. 31才.

背腹方向普通写眞（第7図A）に於ける黒線は正中面より左側へ 4.4cm, 5.5cmの截面を示す．

i）円軌道移動方式断層像．

a）正中面より左側へ 4.5cmの断層像．（第7図B_1）

S_{1+2}の肺区域で第一肋骨後部の断層像の直下に前後に 3.6mm, 6mmの大きさの小空洞二個が明瞭に描き出されると共に肺尖部肋膜の肥厚のある事が判る．

b）正中面より左側へ 5.5cmの断層像．（第7図B_2）

1cm左側にずらしたこの截面では後の小空洞はなくなり前方の空洞のみがみられる様になる．又周囲肋膜肥厚像がみられる．

ii) 円弧運動方式断層像．（第7図C_1及びC_2）

この方式では，上部胸椎，上部肋骨及び肩関節の障碍陰影の為，円軌道移動方式断層像でみられた小空洞は全くみられない．

症例8. 井○正 . ♂. 22才.

背腹方向普通写眞（第8図A）に於ける黒線は

第9図A　第9図B　第9図C

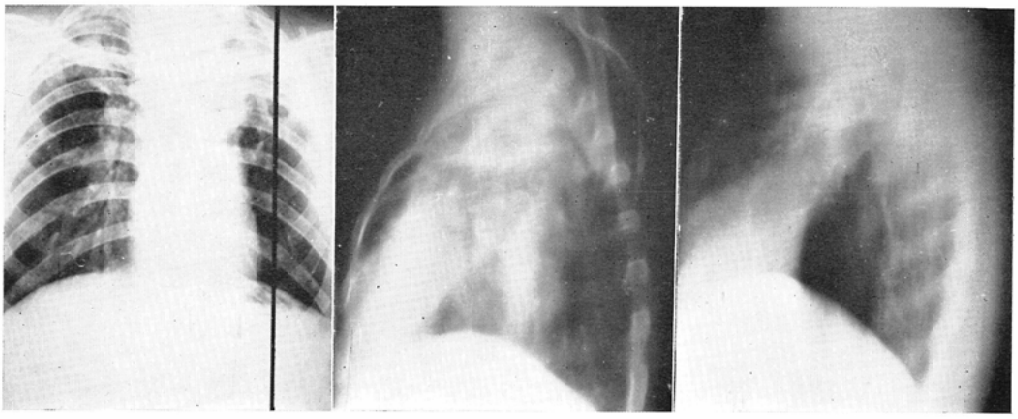

第10図A　第10図B　第10図C

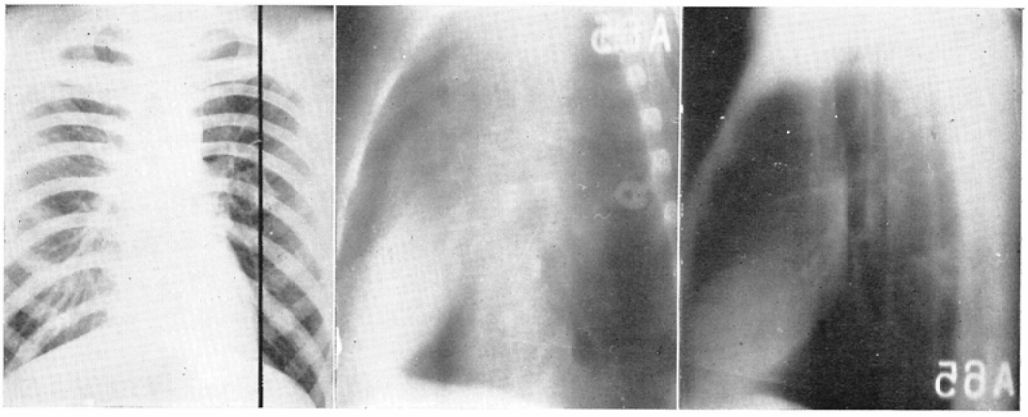

第11図A　第11図B　第11図C

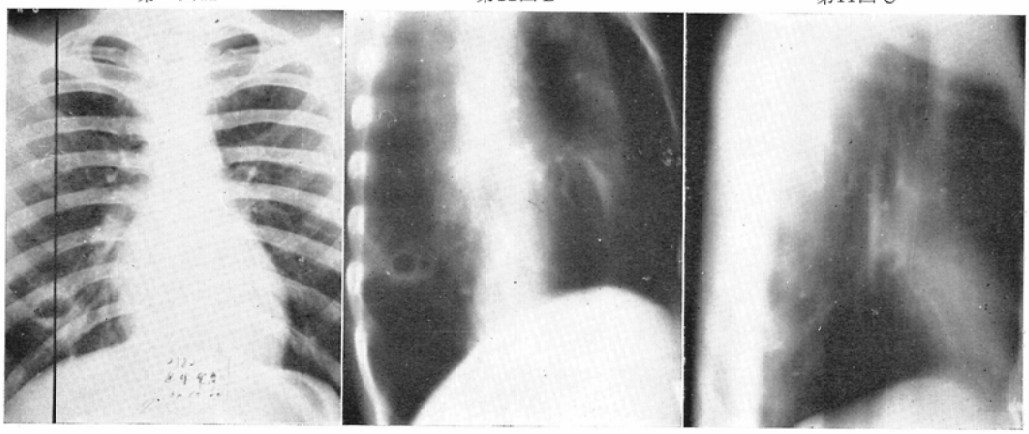

正中面より右側へ 6.5cmの截面を示す.

i）円軌道移動方式断層像.（第8図B）

右肺上葉の中 S_1 S_1 全体を占めて，前後に大小二ケの空洞並びに，後側にある巨大空洞の内壁は平滑で後部肋骨肋膜の肥厚癒着の状況が明白に判る．前側にある小空洞の内壁は幾分凹凸があり，その周囲には浸潤及び肋膜肥厚が明瞭に観察出来る.

ii）円弧運動方式断層像（第8図C）

この症例の様な巨大空洞の場合には，空洞を確認出来るが，空洞自身と肋骨肋膜との関係が判然としない.

症例9. 張○知○. ♂. 42才.

背腹方向普通写眞（第9図A）に於ける黒線は正中面より左側へ 7.5cmの截面を示す.

i）円軌道移動方式断層像.（第9図B）

左肺の S_{1+2} 殆んど全体を占める巨大空洞がみられ，又第二，三，四肋骨後部の前面に相当に厚い肋膜肥厚がみられる.

ii）円弧運動方式断層像.（第9図C）

空洞自体は一応観察出来るが，肋骨に由る障碍陰影が強く現われて来て，肋膜肥厚や空洞周辺の状況が全く判明しない.

症例10. 但○博. ♂. 26才.

背腹方向普通写眞（第10図A）に於ける黒線は正中面より左側へ 6.5cmの截面を示す.

i）円軌道移動方式断層像.（第10図B）

左肺の S_6 に相当する部分に小さな結核腫様陰影がみられ，而もその中が幾分破壊して空洞を形成しているのが判る．又この病巣の直後の肋膜は天幕状に肥厚してこの病巣と癒着しているのが明瞭に観察出来る.

ii）円弧運動方式断層像.（第10図C）

この写眞では，丁度病巣と胸椎及び肋骨の暈残像とが重積し，全く判らない.

症例11. 近○幸○. ♂. 20才.

背腹方向普通写眞（第10図A）に於ける黒線は正中面より右側へ7cmの截面を示す.

i）円軌道移動方式断層像.（第11図B）

右肺の S_{10} に相当する肺区域の後壁に近い部分に，比較的壁の厚い空洞が明瞭にみられ，而もこの空洞と後部肋骨肋膜との間に天幕形成のある事が判る.

ii）円弧運動方式断層像.（第11図C）

この方式では，胸椎乃至は肋骨の暈残像に災いされて前者の如く明瞭には病変を示してくれない.

IV 考　按

肺外科の急速な進歩に伴い，治療法の選択並びに治療指針を立てる為に，肺病巣の正確な局所解剖学的分析の必要性が近年とみに増しつゝある事は周知の事実である．この病巣の正確な局所解剖学的位置及び拡がりを知ると云う目的の為に断層撮影法がその重要性を増して来る訳である．若しも吾々が出来る限り正確に病的所見を把握せんとする理想点に到達する為には，只單に一方向の断層のみでなく，二方向乃至は多方向の断層を行う事が望ましい．私はその一試みとして正面断層に加うるに，側面断層をも併用している.

今，側面断層撮影の利点を考えてみるならば，

i）背腹方向普通胸部写眞から的確に目的とする病巣を捉える事が出来，而も病巣の背面からの深度を正確に計測出来るので正面断層への足がかゝりともなる[4].

2）縦隔洞陰影や横隔膜に隠れた部分の大半は可成り良く認められる.

3）各肺葉の関係が明瞭に把握出来る.

4）肺区域は車輪状に肺門を中心として開いているから正面像では3～4ケの区域が広く重り合つている．之に比して，側面像では，中葉の S_4 と S_5 及び下葉の S_7 と S_8, S_9 と S_{10} を除いた区域，即ち S_1, S_2, S_3, S_6 は殆んど重ならない．而も之等の区域は結核病巣の好発部位である[5].

5）前後胸壁及び前後肋骨肋膜と肺実質との関係が明かとなる．等.

胸部の側面断層にかゝる利点を有するにも拘らず，現在正面断層に比べて余り利用されていない．利用されていても，断層撮影に興味を有しているごとく僅かの人に限られている．之は何故で

あろうか？　この理由については，胸部の側面断層に関する文献のどれをみても説明していないのみならず，恰も在来の断層で十二分にその利点を生かしきれるかの如く記載していて，少しも不満足な点に改良を加えようとしていない．

所が今回，実際に結核性空洞を有する患者に就いて，在来の方式と円軌道移動方式とを比較することに依つて初めてその理由を証明し得た．

即ち，先ず第一に在来の運動方式では肩関節，胸椎，肋骨及び肩甲骨等の量残像が強く現われて来る事．第二に胸部の側面断層の場合にその断層像の再現性に乏しい事．この二つが挙げられよう．

第一の問題であるが，一般に結核病巣は肺のS_1，S_2，S_{1+2}及びS_6の様に上，下葉の尖頂部で殊に背面に近い所にある確率が高いとされている．所が肩関節及び肩甲骨の量残像はS_1，S_{1+2}，S_2に，又肋骨及び胸椎の量残像はS_1，S_{1+2}，S_2，S_6，S_9，S_{10}，等の後側に影響を及ぼす，即ち殆んど大凡が結核病巣の好発部位である肺区域に影響を及ぼす事になるのである．私が前述した症例に於いても，S_2が4例，S_{1+2}が3例，上葉全体を占めるものが2例，S_6が1例で矢張り殆んど好発部位にある空洞の症例である．之等の症例から明かに，在来の運動方式で胸部の側面断層を行つても，結核病巣を充分に捉える事が出来ないのみか，むしろ見逃がされる確率が大きい事が判る．又梨岡[4]，吉村[6]は在来の運動方式で厚層側面断層を主張しているが，在来の運動方式を使用する限りに於いては，前述の様な量残像が一層著明に出現するので，肝心の病巣が被われて観察出来なくなる．従つて私は在来の運動方式を使用する限りに於いては，むしろ意味がないと考える．尚，実際に胸部外科で胸郭成形術乃至は肺葉切除術の適応を決定する場合，空洞の大きさ，数，位置及び性状，誘導気管支の状態を検査すると共に周囲組織の病巣殊に肋膜との関係を予め知る事が望まれている．この事は肋膜癒着の程度とその範囲を知る事が手技の難易を左右する最大の要素であるからである．何れの症例をみても胸椎や肋骨等，量残像に災いされて空洞と肋膜との関係が在来の運動方式では解明出来ない事が判る．円軌道移動方式では胸部外科医が知り度いと望んでいる肋膜癒着の程度やその範囲を明瞭に解明してくれるのである．

結局，この第一の問題を解決するには，どうしても在来の運動方式に改善を俟つ外はないが，私共の教室の円軌道移動方式を利用する事に依り，診断学的にも又治療方針を立てる上にも略々満足な結果を得る事が出来た．

次に第二の問題であるが，之に就いて最近青木[7]の報告があるが，之に依ると，同一断層像の再現性は正面断層が最も良く，側面断層では斜方向断層よりも稍々再現性が劣ると云う成績を出している．私は本誌で既に発表した様な工夫[3]に依り，正面断層と同じ再現率で断層像を得ている．

以上，種々の考按を加えたが，少くとも胸部の側面断層を行う場合には，在来の運動方式断層撮影はやめて，円軌道移動方式断層撮影を引用するならば，胸部側面断層撮影がもつと一般的に普及されるものと信ずる．

V　結　論

以上，空洞を有する患者に就いて円弧運動方式及び円軌道移動方式の胸部側面断層撮影を行い，両方式の断層像を比較検討し次の結論を得た．

1）円軌道移動方式断層撮影法による胸部の側面断層に於いて肺尖部その他の空洞の描出が非常に優ぐれていることが判つた．

2）在来の運動方式では肩関節，胸椎，肋骨及び肩甲骨の量残像が非常に障碍となる為，肺結核病巣の好発部位であるS_1，S_2，S_{1+2}及びS_6の診断に不適当である．

（本研究は文部省科学研究費の補助を受けて行われた．感謝の意を表す．松川明）．

文　献

1）松川明他：円軌道移動方式断層撮影法の研究（第1報）撮影装置に就いて．日医放誌，15，7，549～57，1955．—2）深津久治，伊藤正一：X線截面撮影装置C型に就いて．東芝レビュー．11，10，1123～31，1956．—3）木田利之：円軌道移動方式断層撮影法の研究（第29報）臨床的応用：第20報．縦隔洞の側面断層撮影．正常成人に就いて．日医

放誌. 20, 7, 12—20, 1960. —4) 梨岡寿他：断層撮影の特殊応用法に関する研究. 前額方向断層（カラタケ割撮影）及び厚層断層（側面片肺分離撮影法）に就いて. 日医放誌. 第14, 6, 410—17. —5) Forster, D. Sichel: La Place de la tomographie de profil dans l'etude de lésions de l'appareil réspiratoire intra-thoraacque. J. de Radiologie 36, 7—8, 485—503, 1955. —6) 吉村克俊：胸部側面断層撮影法に就いて，結核診療 9, 2：513～24, 1955. —7) 青木国男：斜方向断層撮影とその再現性について臨床放射線 4, 9 663—67, 1959.

Studies on the Circus Tomography (32nd Report)
Clinical application (Report 23)
Lateral circus tomography of the pulmonary tuberculosis. compared with usual tomography.

By

Toshiyuki Kida

From the Department of Radiology, Fukushima Medical College, Fukushima, Japan.

(Director: Prof. A. Matsukawa)

In this paper, the experience gained in 11 cases of pulmonary tuberculosis making use of both circus and usual tomography is described.

1) Lateral circus tomography surpasses the usual one in evaluating the nature and extent of pulmonary tuberculosis with considerable accuracy.

2) As in the usual tomography the abundance of the obstructive shadows derived from shoulder joint, shoulder brade, thoracic vertebrae and ribs are most disturbing, it is inadequate to detect the focus in the S_1, S_2, S_{1+2} and S_6 which are the favorite site of tuberculous focuses.