Osaka University Knowledge Archive

Title	3D-Fast STIR法による下肢の MR venography
Author(s)	大川, 伸一; 平松, 京一; 森, 達彦 他
Citation	日本医学放射線学会雑誌. 1995, 55(11), p. 774-775
Version Type	VoR
URL	https://hdl.handle.net/11094/20195
rights	
Note	

Osaka University Knowledge Archive : OUKA

https://ir.library.osaka-u.ac.jp/

Osaka University

3D-Fast STIR法による下肢のMR venography

大川　伸一[1)]　平松　京一[2)]　森　達彦[3)]　早坂　亨[3)]

1）伊勢原協同病院放射線科　2）慶應義塾大学医学部放射線診断科
3）GE横河メディカルシステム

MR Venography Using 3D-Fast STIR Sequence for Lower Extremities

Shinichi Ohkawa[1)], Kyoichi Hiramatsu[2)], Tatsuhiko Mori[3)] and Toru Hayasaka[3)]

Venography of the lower extremities performed by injecting iodinated contrast material requires a complicated technique. Veins of lower-flow-speed such as varices are scarcely outlined by using the time-of-flight MR angiography technique. On the other hand, the 2D fast SE technique has proven itself unsuccessful when used with medium magnetic field MRI equipment in which a very long TR is unavailable. We obtained images of lower extremity veins by using the 3D fast STIR technique and medium magnetic field MRI equipment of 0.5 Tesla. The results were crisp angiographic images of lower-flow-speed veins including varices.

Research Code No. *: 508.9*

Key words *: MR imaging, MR venography, Lower extremity, 3D, Fast STIR*

Received Mar. 7, 1995, revision accepted Apr. 4, 1995

1) Department of Radiology, Isehara Kyohdoh Hospital
2) Department of Diagnostic Radiology, Keio University, School of Medicine
3) GE Yokogawa Medical Systems

はじめに

一般に下肢静脈造影は，足背皮下静脈からヨード造影剤を注入し長尺フィルムに片足ずつ撮影するが，その手技は煩雑である．Time of flight法によるMR angiographyでは，ある程度下肢の静脈も描出されるが，静脈瘤など流速の遅い静脈はほとんど描出されない．これに対し，脂肪抑制法を併用した2D-Fast SE法で比較的流速の遅い下肢の静脈を描出する方法があるが[1)]，中磁場MRI装置では8000-12000msecといった長いTR値を設定できず，また脂肪抑制の効果も不十分なため施行困難であった．今回われわれは，0.5 Teslaの中磁場MRI装置で3D-Fast STIR法により下肢静脈を撮像し，静脈瘤を含む流速の遅い静脈の描出において良好な結果を得たので報告する．

対象および方法

対象は，下肢静脈瘤の検索を目的にMRIが施行された6症例である．使用装置は，GE横河メディカルシステム社製MRI Vectra 0.5 Teslaである．3D-Fast STIR法（TR/TI/TE/excitation = 3000-3400/90/26/1）で大腿部と下腿部をそれぞれ冠状断にて撮像した．slab厚は，それぞれの径に合わせて設定した．撮像時間は，1回当たり5分18秒から6分であった．得られた各画像をmaximum intensity projection（MIP）法で再構成し，ヨード造影剤による下肢静脈造影像と比較検討した．

結　果

全症例で，従来のMR angiographyでは描出困難であった不全穿通枝および静脈瘤が正常静脈系とともに描出され，その描出能はヨード造影剤による下肢静脈造影と比較して同等であった．下腿部では，ヨード造影剤による下肢静脈造影で描出されない小さな静脈瘤の描出が見られた症例もあった．大腿部の比較的流速の速い静脈の描出は悪くなる傾向にあったが，診断上問題となる症例はなかった．

Fig.1は56歳男性のヨード造影剤による両下肢静脈造影で

Fig.1　Varices of bilateral lower extremities are demonstrated on conventional venography using iodine contrast media.

Fig.2　MR Venography using 3D-Fast STIR sequence for lower extremities. Varices of bilateral lower extremities are clearly demonstrated.

ある．両下腿に不全穿通枝および静脈瘤が認められる．Fig.2は，同症例の3D-Fast STIR法によるMR Venographyの正面像である．比較のために大腿部と下腿部を上下に合成して呈示してある．左右ともヨード造影剤による静脈造影像と比較して，不全穿通枝はほぼ同等に描出されている．3D-Fast STIR法によるMR Venographyでは，左膝窩部内側に静脈瘤が認められるが(矢印)，ヨード造影剤による下肢静脈造影では描出されていない．Fig.3は，70歳男性の3D-Fast STIR法によるMR Venographyのステレオ画像である．深部静脈および右下腿内側の不全穿通枝から静脈瘤への位置関係が容易に把握できる．

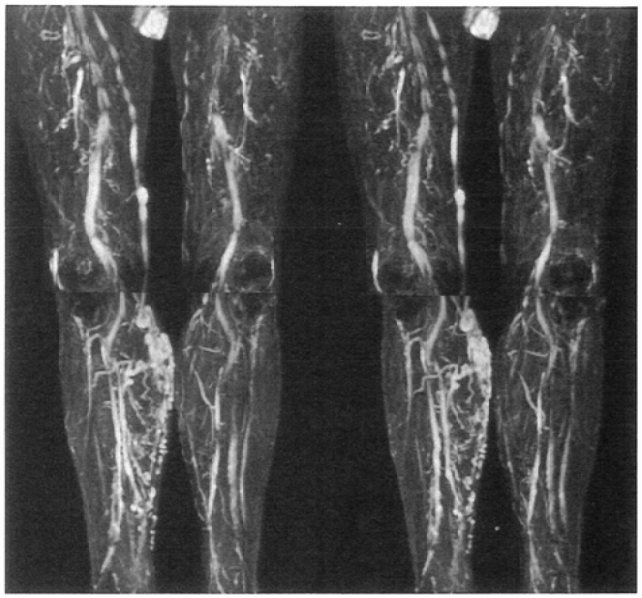

Fig.3　MR Venography using 3D-Fast STIR sequence (stereoscopic images). Varices of right lower extremity are clearly demonstrated.

考　　察

ヨード造影剤による下肢静脈造影は，その手技が煩雑で，撮像のタイミングも合わせづらい．時に足背皮下静脈への翼状針の刺入さえままならないこともある．タイミングがずれると描出されない静脈瘤もあるが，3D-Fast STIR法によるMR Venographyでは，簡便にかつ無侵襲で撮像することが可能である．その描出能も，今回の検討では診断上遜色のないものであった．これまでの2D-Fast SE法によるMR Venographyは，高磁場MRI装置でしか施行できなかったが，本法は一般の中磁場装置でも特別なオプションを必要とせずに短時間で容易に施行可能である．本法の問題点としては，Fast STIR法の特徴である静止した液体が高信号に描出されることであり，下肢に浮腫のある症例や膝関節にeffusionのある症例ではこれが重なってくることが予想される．しかし，ヨード造影剤による下肢静脈造影と比較して遜色のない描出能と，その簡便さからこの問題点を差し引いても，下肢静脈瘤症例にはルーチン検査として施行する価値があるものと考えられた．

文　　献

1) 樋口順也，湯浅祐二，井筒　睦，他：Hybrid Fat Suppression Multishot RAREによる下肢Venography．日磁医誌　12(S-2)：252，1992