The University of Osaka
Institutional Knowledge Archive

Title	対血漿比等浸透圧性非イオン造影剤(Iohexol 140)の基礎及び臨床応用に関する研究-II. Intraarterial digital Subtraction Angiography (IADSA)への応用-
Author(s)	田島, なつき
Citation	日本医学放射線学会雑誌. 1986, 46(4), p. 541-552
Version Type	VoR
URL	https://hdl.handle.net/11094/20199
rights	
Note	

The University of Osaka Institutional Knowledge Archive : OUKA

https://ir.library.osaka-u.ac.jp/

The University of Osaka

日本医放会誌：46（4），541—552，1986（昭61）

対血漿比等浸透圧性非イオン造影剤（Iohexol 140）の基礎及び臨床応用に関する研究

—II. Intraarterial Digital Subtraction Angiography（IADSA）への応用—

日本医科大学放射線医学教室（主任：恵畑欣一教授）
田　島　な　つ　き

（昭和60年9月18日受付）
（昭和60年10月28日最終原稿受付）

Experimental and Clinical Studies of Non-Ionic Isoosmolality Contrast Medium (Iohexol 140)

—II. IADSA in Clinical Practice—

Natsuki Tajima
Department of Radiology, Nippon Medical School

Research Code No. : *502.4*

Keyo Words : *Digital subtraction angiography, Intraarterial DSA (IADSA), Contrast media, Iohexol, Isoosmolality*

Based upon the results of fundamental investigation by the author, that non-ionic isoosmolality contrast medium, iohexol 140 mgI/ml, has almost no adverse effect on the shape of erythrocyte.

Intraarterial digital subtraction angiography (IADSA) was performed with this agent in clinical practice.

A total number of 344 injections was performed in 100 cases, and angiographic opacifications, subjective reactions and hemodynamic alterations were analysed.

The contrast opacifications were excellent or good except five injections on which angiographies were afflicted by misregistration artifact.

As for adverse reactions there were only 14 cases who complained mild heat sensations, whereas no pain was experienced. The intensity of local heat sensation at peripheral arteriographies was statistically milder than that caused by diatrizoate 292 mgI/ml ($p<0.001$) and iohexol 300 mgI/ml ($p<0.001$).

The continuous monitorings of femoral blood pressure and electrocardiogram following 16 cases of thoracic aortography, 17 abdominal aortographies and 80 peripheral arteriographies revealed that iohexol 140 mgI/ml caused significantly less effects on decrease of both systolic and diastolic blood pressure and increase of heart rate.

Thus it was concluded that iohexol 140 mgI/ml was well suited for IADSA as it caused no pain, good opacification quality and minimum hemodynamic effects.

I. 緒　言

近年の Digital Subtraction Angiography（D.S.A）の普及にはめざましいものがある．とりわけ Intraarterial DSA（IADSA）は，造影剤の濃度及び量を軽減できる事より利用頻度が増しつつあり，これについての報告も散見される[1]．しかし，使用造影剤についての充分な検討はほとんどなされておらず，実際には検査の場に於て造影剤原液

を適当に希釈して使用しているのが現状であろう[2)~5)].

日本医科大学放射線医学教室では，従来造影剤の基礎並びに臨床的検索について，一連の報告を行なってきた[6)~12)]．就中，低浸透圧濃度造影剤に関しては，とりわけ詳細な研究を試み，その一環として著者は，IADSA に於ける対血漿比等浸透圧性非イオン造影剤の有用性に注目するに至った[13)].

そこで今回，著者は IADSA の至適造影剤を決定する目的にて，先ず赤血球形態変化に及ぼす影響につき基礎的研究を行なった[14)]．更にその結果に基づき，対血漿比等浸透圧性非イオン造影剤（iohexol 140mgI/ml）を IADSA に使用し，造影能及び造影剤注入に伴なう副障害につき検討した所興味ある新しい知見を得たので報告する．

II. 対象と方法

1. 使用造影剤

Norway Nyegaard 社に依頼作製した非イオン性造影剤 iohexol の対血漿比等浸透圧製剤（Fig. 1)を使用した．図に示すごとく本剤の浸透圧は300 mOsm/KgH_2O，粘度は1.5cp に調整されている．従って，浸透圧・粘度ともに現在一般に使用されている尿路血管造影剤と比較して，生理的条件に最も近いものと言える．ヨード含有量は140mg/ml であり，キレート剤及び緩衝剤等の添加によって化学的な安定性が図られている．又，現在16カ月経過中の過激試験にても変性は全く認められていない．

2. 対象

昭和59年 6 月より昭和60年 3 月に至る10カ月の期間に，日本医科大学附属病院放射線科にて iohexol 140mgI/ml を用い IADSA を施行した100例344回の造影を対象とした．内訳は男性63例，女性37例で，年齢は 6 歳から84歳に分布（平均50.0±17.5歳）していた．

対象疾患は，Table 1に示すごとくである．これ

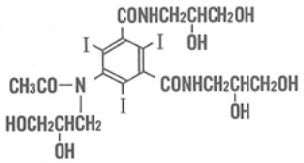

N, N'-bis (2, 3-dihydroxypropyl)-5-[N-(2, 3-dihydroxypropyl) acetamido]-2, 4, 6-triiodoisophthalamide.

Empirical formula: $C_{19}H_{26}I_3N_3O_9$

Molecular weight: 821.17

I content (mg/ml)	Osmolality (mOsm/kgH2O)	Viscosity (cp)(37°C)
140	300	1.5

Fig. 1　Chemical structure and physical properties of iohexol 140mgI/ml.

Table 1　Number of materials.

Tumor	30	case
Hepatic tumor	12	
Bone and soft tissue tumor	3	
Renal tumor	2	
Adrenal tumor	2	
Rectal tumor	2	
Uterine tumor	2	
Retroperitoneal tumor	2	
Miscell.	5	
Chronic obstractive disease of peripheral artery	15	
A.S.O.	9	
T.A.O.	4	
Miscell.	2	
Cerebral aneurysm (post operation)	14	
Trauma	8	
Aortic aneurysm	7	
Acute thrombosis	5	
Aortitis syndrome	4	
Chronic renal failure (shunt operation)	4	
Cerebral aneurysm	4	
Miscell.	9	
Total	100	

Table 2　Final diagnostic quality.

	Injection site	Final diagnostic quality				Total
		(卌)	(卅)	(+)	(−)	
Head & Neck	Common carotid a.	32	17	2	0	51
	External carotid a.	4	0	0	0	4
	Internal carotid a.	5	1	0	0	6
	Vertebral a.	1	0	0	0	1
	Subclavian a.	8	1	0	0	9
	Subtotal	50(70)	19(27)	2(3)	0(0)	71
Thorax	Thoracic aorta	35(85)	5(12)	1(3)	0(0)	41
Abdomen	Abdominal aorta	54	3	0	0	57
	Celiac t.	4	3	0	0	7
	Hepatic a.	9	1	0	0	10
	S.M.A.	2	2	0	0	4
	I.M.A.	4	0	0	0	4
	Renal a.	12	3	0	0	15
	Miscell.	6	0	2	0	8
	Subtotal	91(87)	12(11)	2(2)	0(0)	105
Pelvis	Internal iliac a.	8	0	0	0	8
	External iliac a.	47	1	0	0	48
	Subtotal	55(98)	1(2)	0(0)	0(0)	56
Extremity	Brachial a.	29	0	0	0	29
	Femoral a.	39	3	0	0	42
	Subtotal	68(96)	3(4)	0(0)	0(0)	71
Total		299(87)	40(12)	5(1)	0(0)	344

( )%

らの対象に対して Table 2に示す部位別の血管造影を行なった．尚，慢性腎不全の4例は内シャントの状態を観察する目的にて施行されたものであり，部位別には四肢動脈造影に含めた．

3. 撮影装置

使用したX線発生装置は KXO 1250X（東芝）であり，Image Intensifier は9/7インチ切替式の Metal I.I.を，テレビシステムは plumbicon camera を用いた．DSA 装置は Angioimager YKO-3000（日本アビオニクス）を使用し，アナログ電気信号を A/D converter（9bits）にてディジタル化し，640×512×16bits，4フレームのメモリーにストアーしサブトラクション等の画像処理を行った．処理されたディジタル信号は Digital Multimemory（640×480×8bits，40フレーム）に記録するとともに，D/A converter（8bits）にて再びアナログ電気信号に変換してテレビモニター上に表示し，同時に VTR NV-9240X（National）に収録した．記録された画像を Image Σ と XY シフターにより更に画像処理し，必要に応じてマルチフォーマットカメラにてハードコピーを作製した．

4. 造影手技

造影に先立ち，先ず患者及び家族に検査の目的と方法を説明して承諾を得た．更にテスト・アンプルによる造影剤テストを行なって，この時点における特別な反応が無い事を確認した．

造影手技はカテーテル法を原則とし，前投薬として検査前30分に，pentazocine（Pentagin ®）15 mg と hydroxyzine pamoate（Atarax P ®）25mg を筋注した．次いで1% procaine hydrochloride（塩酸プロカイン®）にてカテーテル挿入部位を局所麻酔した後，Seldinger 法により逆流防止弁付8 F.カテーテル・シースを大腿動脈あるいは腋窩動脈に挿入した．カテーテルは通常の血管造影に使用する5.7F.〜7.0F.の径を用い，透視下に先端を目的とする部位まで進めた．少量の造影剤を注入してカテーテル先端が目的とする血管内にある事を確認した後，通常の血管造影に準じた造影剤の注入圧及び注入量にて造影を施行した．

一部の症例では直接穿刺法にて造影を施行した．この場合もカテーテル法と同様の前投薬を使用し，1% procaine hydrochloride にて穿刺部を局所麻酔した後，17例では総頚動脈を順行性に，2例では上腕動脈を逆行性に21G.エラスター針により直接穿刺した．造影剤の注入圧及び注入量は通常の直接法に準じて行なっている．

撮影プログラムは，先ずマスク像を撮影し，サブトラクション開始直後に造影剤を注入する事により continuous mode にて20秒間撮影した．

5. 評価方法

1）造影能

Table 3　Diagnostic quality.

Method for the estimation of diagnostic quality. While the figure in number 2., A reveals the degree of opacification quality and B of dynamic observation. The final diagnostic judgement was performed with this score according to a 4-grade scale: (■) corresponded to excellent, (▩) to good, (▧) to fair, (□) to poor.

1. A; Opacification quality

(卌) Excellent image as good as conventional arteriography.

(卄) Satisfactory image.

(+) Fair image for diagnosis.

(−) No diagnostic information.

B; Dynamic opacification quality.

(卌) Excellent image for dynamic diagnosis.

(卄) Good image.

(+) Fair image.

(−) No information.

2. Final diagnostic quality.

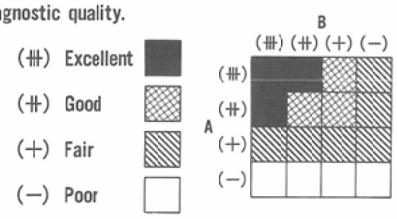

造影能は2名以上の放射線科医により，各造影毎に Table 3に示す判定基準に基づいて評価した．即ち，先づフィルム上に造影された静止像(Table 3；1-A)と，VTR による造影剤の血流状態を中心とする動態像（Table 3；1-B）の2点について各々4段階に評価し，次いでそれぞれの結果を Table 3に示す基準に従って検討し，最終的に著効(卌)，有効(卄)，やや有効(+)，無効(−)の4段階に評価した（Table 3；2).

2）熱感・疼痛

所謂 verbal rating scale に従い，特に熱感及び疼痛の頻度と程度について各々著明なものを(卄)，軽度のものを(+)，ほとんど認められないものを（−）として記載した．この際，37℃に温めた生理食塩水を注入した場合と同程度の温かさは（−）の範疇に含めて取り扱った．尚，全身麻酔下に施行された3例と，意識レベルの低下による本項目の判定不能な9例計12例33回は評価の対象外とした．

又，四肢動脈造影に限っては，当教室に於ける diatrizoate 292mgI/ml 及び iohexol 300mgI/ml 注入例を対照として比較検討を行なった．

3）血行動態の変動

血行動態の観察に際しては，全身血圧と心拍数を指標とした．全身血圧の変動は，大腿動脈に挿入されたシース側管より動脈圧トランスデューサーを介し polycorder (Model 742, Mennen) にて観察し，心拍数は同機種にて同時に測定された心電図第 II 誘導の R-R 間隔から換算した．いずれの指標も造影剤注入前15〜30秒より注入後5分間に渡って連続的に記録した．評価にあたっては，それぞれ造影剤注入前の値に対する変化率を求め，造影剤注入中及び注入後5秒毎の値を2分後までプロットするとともに，経過中の最大値・最小値も各注入毎に算出した．

胸大動脈造影，腹大動脈造影及び四肢動脈造影に於ては iohexol 140mgI/ml 注入に伴う最大値・最小値と，diatrizoate 370mgI/ml・292mgI/ml あるいは iohexol 300mgI/ml 注入による最大値・最小値とを比較検討した．尚，これらの測定法は各造影剤注入に際し同一条件であった事は言う迄もない．

統計処理にあたっては，Student の t-test 及び Mann-Whitney の U-test を利用した．

III. 結　　果

1. 造影能

造影能は，344回中299回87%で(卌)，40回12%で（卄），5回1%で（+）という評価が得られ，（−）例は全く経験しなかった（Table 2)．これらを部位別に検討すると，頭頸部では71回中50回70%で(卌)，(卄)19回27%，（+）2回3%であった．又，胸部では41回の注入中35回85%で（卌），（卄）5回12%，（+）1回3%であり，腹部は105回中（卌）91回87%，（卄）12回11%，（+）2回2%の評価が得られた．骨盤部では56回中（卌）55

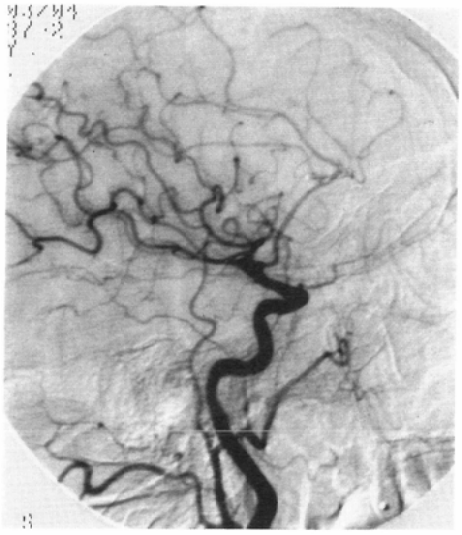

Fig. 2　Post clipping operation of cerebral aneurysm in 60 years old male. Post operative follow up study was easily made by the direct puncture of right common carotid artery.

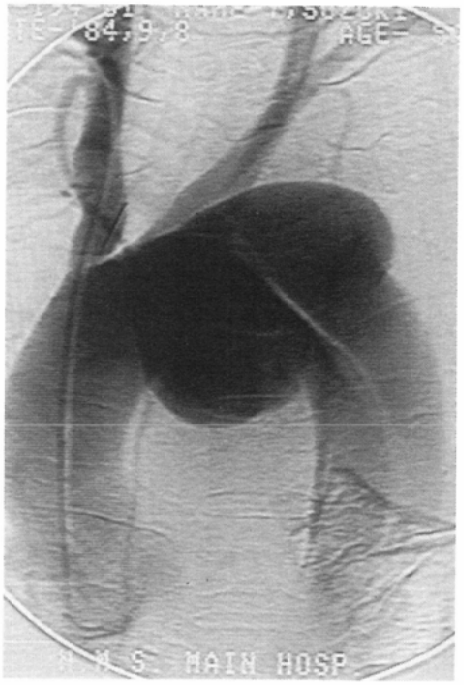

Fig. 3　Emergency angiography in 53 years old male with dissecting aneurysm. A fusiform type thoracic aneurysm and intimal flap were clearly opacified.

回98%，(++) 1回2%，四肢に於いては71回中68回96%で(+++)，(++) 3回4%であり，いずれもそれ以下と評価された検査は経験しなかった．Fig. 2～6に造影像を呈示する．

2．熱感・疼痛

造影剤注入に伴なう熱感・疼痛の頻度と程度について，88例311回を対象とした検討結果がTable 4-Aである．すなわち熱感は311回中297回で(−)と判定され，14回の注入で（+）が見られたのみであり，(++)は認められなかった．疼痛は全造影を通じて全く認められなかった．

Table 4-Bは四肢動脈造影における他造影剤との比較結果であるが，iohexol 140mgI/ml(n=70)はiohexol 300mgI/ml（n=48）に比し$p<0.001$にて，熱感・疼痛共に有意に軽度であった．尚，iohexol 300mgI/mlはdiatrizoate 292mgI/ml（n=100）に比較して$p<0.001$の有意差をもってこれらの反応が少ないとの結果も得られている．

3．血行動態の変動

1）血圧・心拍数の経時的変化

Fig. 7は胸大動脈造影16回，腹大動脈造影17回，及び四肢動脈造影80回の検討結果を示したものである．いずれの部位の造影にても，造影剤注入に伴ない収縮期血圧はいったんわずかに上昇した後下降しながら10～25秒の間で負のピークを示し，

Table 4　Adverse reaction.

A; Frequency and intensity of heat and pain following the injection of contrast media.

(++) Severe, (+) Moderate, (−) None

B; A comparative study of iohexol 140 mgI/ml, iohexol 300mgI/ml and diatrizoate 292mgI/ml concerning local sensation of heat and pain in peripheral arteriography.

A

Heat				Pain			
++	+	−	Total	++	+	−	Total
0	14	297	311	0	0	311	311

B

	Heat				Pain			
	++	+	−		++	+	−	
Diatrizoate 292 mgI/ml (n=100)	90	10	0	*	84	11	5	*
Iohexol 300 mgI/ml (n= 48)	3	41	4	*	2	15	31	*
Iohexol 140 mgI/ml (n= 70)	0	4	66		0	0	70	

* U-Test, $P<0.001$

Fig. 4 Thoracic aortography in 67 years old female with aortitis syndrome. Aneurysmal dilatation of right innominate artery, smooth narrowing of left common carotid artery and complete obstraction of left subclavian artery were clearly demonstrated.

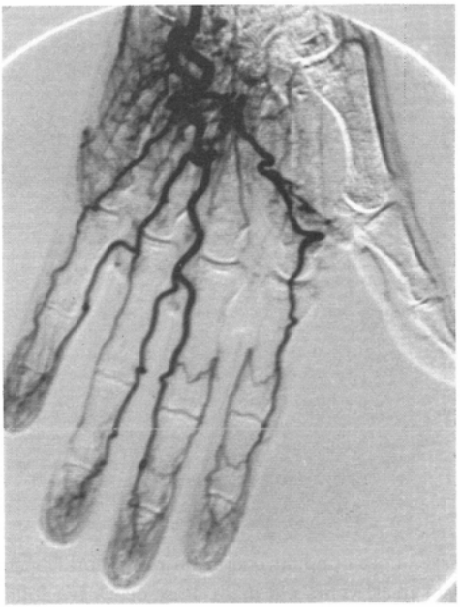

Fig. 5 Hand arteriography in 47 years old male with T.A.O.. Some segmental obstractions of digital vessels were clearly opacified.

その後徐々に上昇に向かい1分後にほぼ注入前値に戻るという傾向を示した．拡張期血圧もほぼ同様の推移を示したが，血圧降下率が収縮期血圧のそれよりやや大きく，血圧の回復も若干遅い傾向が認められた．一方心拍数はいったん減少した後増加しながら15～25秒の間でピークを示し，その後ゆるやかな減少を示しながらほぼ1分後に注入前値に戻っている．以上の変動は，胸大動脈造影で最も大きく，腹大動脈造影がこれに次ぎ，四肢動脈造影では極めて稀かであった．

2）血圧・心拍数の最大変化率

次にこれら3領域において，全身血圧及び心拍数の最大値・最小値につき検討を行なったものがTable 5である．Iohexol 140mgI/mlによる収縮期血圧・拡張期血圧の最大降下率，及び心拍数の最大増加率は，他剤に比しいずれも極めて小さいものであった．

Fig. 6 Acute right femoral artery thrombosis in 63 years old male. A smooth, curved, concave edge at the occlusive lesion of superficial femoral artery and minimal distal collateral circulations were clearly visualized.

Table 5 Maximum decrease of systolic blood pressure (SBP), and diastolic blood pressure (DBP), and maximum increase of heart rate (HR) following thoracic and abdominal aortography, and peripheral arteriography.
t-test, ***p<0.001, **p<0.01, *p<0.05

Injection site	Contrast media (mgI/ml)	Maximum decrease of S.B.P.	Maximum decrease of D.B.P.	Maximum increase of H.R.	Case number
Thoracic aorta	Iohexol 140	18.8±2.6 ***	23.0±3.3 ***	12.1±3.6 ***	n=16
	Diatrizoate 370	43.6±2.1	41.3±2.9	27.4±2.2	n=20
Abdominal aorta	Iohexol 140	22.1±2.3 **	22.9±2.7 ***	11.2±2.1 *	n=17
	Diatrizoate 370	35.2±3.4	38.7±3.3	19.7±2.6	n=17
Peripheral artery	Iohexol 140	10.1±1.5 N.S. ***	12.6±0.7 N.S. ***	9.3±0.8 N.S. ***	n=80
	Iohexol 300	13.9±1.4 ***	15.4±1.3 ***	10.2±1.5 **	n=24
	Diatrizoate 292	23.3±1.5	26.2±1.8	16.9±2.0	n=53

% (mean ± S.E.)

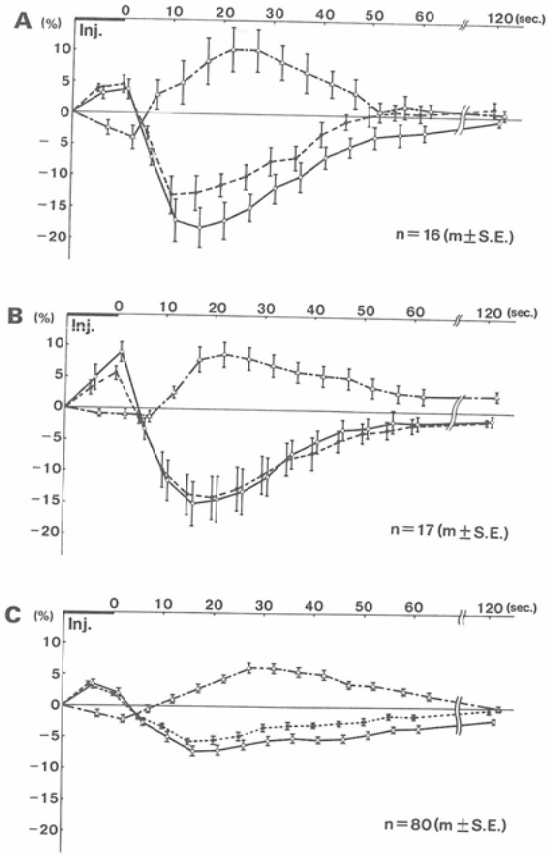

Fig. 7 Mean per-cent change of systolic blood pressure (···), diastolic blood pressure (—) and heart rate (-•-) during and after the injection of contrast media into thoracic aorta (A), abdominal aorta (B) and peripheral artery (C). Inj.; Injection time

IV. 考　察

IADSAはIVDSAに比し，血管の重なりやmisregistration artifactが少なく，又，造影剤の濃度，量を軽減できる事からもCrummyら[1]の総説以来利用頻度が高まっている．しかし使用造影剤についての充分な検討はほとんどなされておらず，使用造影剤の具体的な記載のない報告も多い[2)~5)]．造影剤を原液のまま使用すると濃度が高すぎる為[15)]，実際には検査の場において造影剤原液を種々の溶媒にて適当に希釈使用しているものと思われる．

この様な現状に基き著者は，基礎的研究の結果IADSAに於ける至適造影剤として，非イオン性造影剤iohexolの対血漿比等浸透圧製剤が現状では最も安全であるとの結論に達し，更にその臨床応用について言及した．

1. 使用造影剤に関する考察

1）浸透圧について

従来より使用されている高浸透圧造影剤により，熱感・疼痛・血圧降下等臨床上多くの副障害がひきおこされる事は，過去少なからず報告されている[16)17)]．又，組織レベルでは血管内皮細胞及び血液脳関門の障害が引き起こされる事も判明している[18)19)]．

ヨード造影剤の赤血球膜に及ぼす影響については，すでにAspelinらによる報告がみられる[20)~22)]．しかし，これらの実験では試験溶液の浸透

圧・粘度等の物理的及び生理的条件が整えられておらず，若干の混乱が生じている．そこで著者はこれらの条件を整えた実験を行ない，高浸透圧造影剤により赤血球の形態変化が引き起こされ，赤血球浮遊液の粘度が増大する事を確認した[6)14)]．更に，生理的条件下に於いてdiatrizoate, iothalamate及びiohexolの赤血球膜に及ぼす作用は，赤血球形態と血液粘度に限れば生理食塩水による作用と変わらないものの，浸透圧の増大に伴ない赤血球膜に著明な影響を与える事を証明し得た[6)14)]．

よく知られている様に，低浸透圧溶液中では赤血球は単に変形するだけでなく，最終的に溶血に至るものである．従って，造影剤の浸透圧は可能な限り正常血漿と等しくすべきであるといえよう．

2）希釈方法について

現在多くの施設では，造影剤原液に生理食塩水等を加える事により，造影剤を単に希釈してIADSAを行なっているように見受けられる．この際，溶液を混合する為に振盪したり，混合溶液を空気中に放置したりすると，空気中のCO_2が溶解し溶液のpHは著しく低下する．これは希釈液として用いている生理食塩水，ブドウ糖液，蒸留水等には緩衝剤が加えられていない為，希釈により造影剤中の緩衝剤の濃度が低下する為である．

Nymanらはウサギの大腿動脈よりpHの異なる造影剤を注入した場合の全身血圧の変動を調べ，pHの低下により血圧が降下する事を示している[23)]．従って，pHを生理的範囲内で一定に保つ為には溶液に適当な濃度の緩衝剤を添加する必要がある．この様な観点から考えれば，現在行なわれているような日常の検査の場に於ける造影剤の希釈は，手技的に繁雑であるのみならず，薬剤としての安全性の点からも問題があるものと考えねばならない．今回著者が使用した造影剤は，あらかじめ必要な量の緩衝剤が添加されており，空気中に長時間放置してもpHの変動はほとんどなく，この点においても優れたものといえる．

希釈液としては，5% dextroseもしくは生理食塩水を用いている報告もみられるが[24)25)]，この場合希釈液自体の浸透圧が300mOsm/KgH_2O前後である為，浸透圧を低下させるには有効でない．また，いかに希釈しても正確な等張とする事は不可能である．従って，造影剤の希釈には蒸留水を用いるのが最もよいと考えられた．

3）ヨード含有量について

初期のIADSAに関する報告に比較し[2)24)]，著者の用いた140mgI/mlというヨード含有量はやや多いと思われる．然しながら過去の報告の多くは厳密な画像評価がなされていない．Normanらは脳血管造影にHexabrix®を用い[15)]，ヨード含有量120mg/mlと140mg/mlでは後者の方が，140mg/mlと160mg/mlではいずれにおいても良好な画像が得られたとしており，又，最近では造影剤原液を2倍に希釈して使用した報告も多く[25)~27)]，現在のディジタル画像処理機構でIADSAに用いるには，この程度のものが最も適していると思われる．

一方，従来の高浸透圧造影剤を用いた場合，等張とするには蒸留水により原液の20%程度にまで希釈する必要があり，この際ヨード含有量は約60mg/mlと極めて低下してしまう．これに対し所謂低浸透圧造影剤であるiohexolを等張とした場合にはヨード含有量は140mg/mlとなり，現状の装置によりIADSAを行なうに必要かつ充分なヨード含有量が保たれる．

以上の事実と，iohexolのLD_{50}は他剤に比し高く[28)]，欧州の一部ではすでに臨床使用され安全性が確認されている点を鑑み，本剤による等浸透圧製剤をNyegaard社に依頼作製し，IADSAに使用したものである．

2．造影能に関する考察

造影能については極めて良好な結果が得られ，344回中339回（99%）で（++）以上即ち診断上充分な画像が得られた（Table 2, Fig. 2～6）．造影能（+）であった5回は脳血管造影及び胃十二指腸動脈造影の各2回と，胸大動脈造影の1回であり，いずれもmisregistration artifactが原因であった．今回の検討では注入血管もしくは造影部位による造影能の差は明らかでなかったが，これはIADSAの適応に合った検査がなされた為とも

考えられ，むしろ症例数の多い疾患もしくは検査件数の多い部位こそがIADSAの良い適応と思われた．即ち，四肢・脳血管及び大動脈の血管性病変が中心となっており，interventional angiographyとの併用，更にその経過観察に際しても有用であった．

四肢動脈造影に関しては，極めて優れた結果が得られ，指趾先端部に至るまで鮮明に造影された．これは等張溶液である為浸透圧変化による微小循環の障害がなく，造影剤の流れが生理的な状態に保たれている事によると思われた．又，従来のカットフィルムによる造影と比較した場合，血管性病変に対象を絞れば空間分解能の劣るDSAでも従来のレベルに容易に達しえた．これに対し腫瘍性病変の血管造影で要求される微細な情報は，現在の所DSAの分解能は未だしの感があった．

脳血管造影に於いては，脳動脈瘤の術後経過観察の症例が多かったが，いずれも良好な評価が得られた．Brant-Zawadzkiらは[4]，脳血管造影に於いては，IADSAの画像は従来の造影法に充分匹敵すると結論づけており，著者の結果にても同様であった．

大動脈造影は従来のカットフィルムによる撮影の場合，高濃度の造影剤を大量に使用しなければならず，IADSAはヨード負荷の軽減という点で非常に良い適応と考えられる．適応疾患としては血管性病変が中心であり，又，動脈のmappingに目的を絞るならば1次分枝程度までの血管が描出されればよい事からも，IADSAで充分に診断的役割を果たすと考えられた．更に，continuous modeによる血流状態の観察も可能な事から，とりわけ解離性大動脈瘤の診断に有用であった．

ところで，IADSAの良い適応の一つとしてinterventional angiographyへの応用があり，これについての報告も増加しつつある[3)5)29)]．原発性肝癌をはじめとする腫瘍性病変や骨盤骨折に伴なう外傷性動脈損傷に対する塞栓術に併用し，ヨード負荷の軽減と共に循環動態への影響の軽減や検査時間の大巾な短縮が可能であった．

しかし一方で，現行のDSAに際してはI.I.の大きさによる視野の制限の為，撮影回数は必然的に増加しており，fieldの大きいI.I.の開発が望まれる．

今回著者は，造影剤の注入圧及び注入量は通常の血管造影に準じたが，これはNormanらも指摘しているように[15]，血管腔全体の充分なopacificationを得る為である．従って，造影能を損なう事なしに注入圧及び注入量をいかなる程度まで減少させうるかは，造影部位及び疾患により自ら異なる訳で，今後の検討課題といえよう．

3. 熱感・疼痛に関する考察

造影剤注入に伴なう灼熱疼痛感は時に不随意な体動を引き起こす為，殊にDSAに於ては画像の劣悪化に直接結びつく．今回の検討では疼痛は，全く認められず，14回で軽度の熱感を認めたにすぎなかった（Table 4-A）．更に，四肢動脈造影に限って当教室に於けるdiatrizoate及びiohexol 300mgI/ml注入例を対照として比較検討を行なった結果では，iohexol 140mgI/mlはdiatrizoateはむろんの事，iohexol 300mgI/mlと比較しても熱感・疼痛共に有意に軽度であった（Table 4-B）．

造影剤注入に伴なう灼熱疼痛感は，主として浸透圧が関与するといわれており，その機序としては血管内外に形成される浸透圧勾配に伴なう血管外からの自由水の移動による末梢血管床の急激な拡張[17]，あるいは高浸透圧刺激による血管内皮細胞からの各種刺激物質の遊離等が考えられている[16)30)]．実際，従来の造影剤に比し所謂低浸透圧造影剤を使用すると，造影剤注入に伴なう熱感・疼痛が著明に軽減されるとする報告は数多くみられる[7)~12)31)]．今回の結果では，iohexol 140mgI/mlは熱感・疼痛共にiohexol 300mgI/mlよりも更に軽度であったが，これはiohexol 140の浸透圧が血漿と等しい為血管床の拡張がなく，又，浸透圧による内皮細胞の障害もない事によると思われた．

4. 血行動態の変動に関する考察

Iohexol 140mgI/ml注入に伴なう血圧及び心拍数の経時的変化は，従来の造影剤を用いた場合とほぼ同様の推移を示したが（Fig. 7），その最大変動率は他剤との比較に於ても明らかに軽度であった．

造影剤注入に伴なう血行動態の変動については，これまでにもいくつかの研究がみられるが，これらはいずれも造影剤の原液を用いたものであり[9)12)]，等張に希釈した造影剤による臨床的な検討はみられない．

造影剤注入時にみられた一過性の血圧上昇は，血管壁の機械的な伸展によるvaroreceptor刺激に対する血管運動神経反射を介した末梢血管の収縮により生じ，これに伴なって心拍数は代償性に減少するという[12)]．今回の結果でも造影剤注入に引き続く血圧の上昇はいずれの部位の造影にても5%前後であり，造影剤原液を用いた直接撮影法による諸家の報告とほぼ一致している[8)9)12)]．

初期上昇に引き続く血圧の降下は，従来血管内の高浸透圧造影剤と血管外との間に形成される浸透圧勾配により，周囲の自由水が血管内に移動する為に血管が拡張するという，所謂Fischer modelの関与が強調されてきた[17)32)]．又，Krovetzらにより，浸透圧の異なる種々の液体を血管内に注入した場合の血圧の降下は浸透圧の上昇に伴なって増大する事が実験的にも示されている[33)]．事実，iohexol 300mgI/mlはdiatrizoateに比し血圧の変動は有意に小さいといわれており[12)]，又，iohexol 140mgI/mlによる変動はdiatrizoateはもちろん，iohexol 300mgI/mlよりも更に小さい傾向が認められた．

しかしながら，iohexol 140mgI/mlは等張である事から浸透圧差のみでは血圧の降下は説明しえない．この点についてKrovetzらは，等張のNaCl及びdextroseを通常の注入圧及び注入量にてイヌの胸大動脈に注入した場合30%程度の血圧降下が認められ，注入圧及び量を増加させた場合血圧降下がより著しくなる事を示した[34)]．彼らはこの機序として，baroreceptorを介した反応と共に赤血球の破壊によるchemical mediatorの放出の関与の可能性についても言及している．著者は更に，造影剤注入刺激による，末梢血管の急激な収縮に引き続く過剰な拡張もその一因であると考えている．

V．結　　語

1．IADSAに際しての至適造影剤として，対血漿比等浸透圧性非イオン造影剤iohexol 140mgI/mlを作製し，臨床的研究を行なった．

2．本造影剤を使用した100例344回のIADSAにつき，造影能の評価，熱感・疼痛の検討及び血行動態の変動の観察を行なった．

3．造影能は全般に極めて良好で，344回中339回で診断上充分な画像が得られた．

4．造影剤注入に伴なう疼痛は全くみられず，熱感も稀か14回で認められたに過ぎなかった．

5．当教室におけるdiatrizoate 292mgI/mlとiohexol 300mgI/ml注入例を対照として四肢動脈造影について比較検討したところ，いずれの造影剤と比較しても熱感・疼痛ともに$p<0.001$にて有意に軽度であった．

6．胸大動脈造影16回，腹大動脈造影17回，四肢動脈造影80回について，造影剤注入に伴なう全身血圧及び心拍数の経時的推移につき検討したが，いずれの変化も極めて軽度であり，造影剤注入1分以内に元の値に戻っている．

7．以上の臨床的検討により，対血漿比等浸透圧性非イオン造影剤iohexol 140mgI/mlは，IADSAに使用する造影剤として極めて優れたものであるとの結論を得た．

稿を終わるに臨み，御指導，御校閲を賜った日本医科大学放射線医学教室恵畑欣一教授に深謝致します．又，直接御指導頂いた隈崎達夫助教授に深い謝意を表わし，更に，研究に御援助下さった放射線医学教室の諸先生，血管造影室の皆様に心より感謝致します．

本論文の要旨は，第347回日本医学放射線学会関東地方会，第44回日本医学放射線学会総会，第16回国際放射線会議（ICR, U.S.A.）にて発表した．

文　　献

1) Crummy, A.B., Stieghorst, M.F., Turski, P.A., Strother, C.M., Lieberman, R.P., Sackett, J.F., Turnipseed, W.D., Detmer, D.E. and Mistretta, C.A.: Digital subtraction angiography: Current status and use of intraarterial injection. Radiology, 145: 303—307, 1982.

2) Takahashi, M., Koga, Y., Bussaka, H. and Miyawaki, M.: The value of digital subtraction angiography in peripheral vascular disease. Br. J. Radiol., 57: 123—132, 1984.

3) 内野　晃，蓮尾金博，田村正三，工藤　祥，松浦啓一，福井仁士，北村勝俊：頭頸部領域における

動注DSAの臨床的評価．日本医放会誌，45：990—999，1985
4) Brant-Zawadzki, M., Gould, R., Norman, D., Newton T.H. and Lane, B.: Digital subtraction cerebral angiography by intraarterial injection: Comparison with conventional angiography. A.J.R., 140: 347—353, 1983
5) Chang, R., Kaufman, S.L., Kadir, S., Mitchell, S.E. and White, R.I. Jr.: Ditigal subtraction angiography in interventional radiology. A.J.R., 142: 363—366, 1984
6) 田島なつき，上坂伸宏，朝日良一，菊地洋史，隈崎達夫，恵畑欣一，品川嘉也：赤血球膜に及ぼす非イオン性低浸透圧造影剤の作用．脈管学，25：892，1985
7) 田島廣之，隈崎達夫，伊利なつき，大矢　徹，有賀長規，菅原謙三，青海川秀敏，宮下次廣，沢野誠志，細井盛一，本多一義，恵畑欣一；Iopamidolによる四肢動脈造影．臨放，28：1557—1561，1983
8) Kumazaki, T., Hosoi, S., Sugawara, K. and Honda, K.: Bronchial and intercostal angiography with ioxaglate and diatrizoate in man. Acta Radiol.〔Diagn.〕25: 49—53, 1984
9) 隈崎達夫，細井盛一，田島なつき，三谷原重雄，田島広之，大矢　徹，本多一義，恵畑欣一，落　雅美，山手　昇，梶本陽司，宗像一雄：Iopamidolによる血管心臓撮影および選択的肺動脈撮影—Diatrizoateとの比較—．薬理と治療，12(Suppl.)：145—162，1984
10) 隈崎達夫，田島廣之：Iohexolによる血管造影．臨放，29：471—475，1984
11) 田島廣之，伊藤公一郎，大矢　徹，田島なつき，有賀長規，細井盛一，本多一義，隈崎達夫，恵畑欣一：Ioxaglateによる末梢血管造影．薬理と治療，13：2833—2843，1985.
12) 田島廣之：低浸透圧濃度造影剤Ioxaglate，Iopamidol及びIohexolによる四肢動脈造影—特に被検者の訴え，造影能及び血行動態への影響におけるdiatrizoateとの比較—．日本医放会誌，45：1407—1420，1985
13) 隈崎達夫，田島なつき，大矢　徹，田島廣之，有賀長規，細井盛一，本多一義，恵畑欣一：対血漿比等浸透圧性非イオン造影剤による経動脈的digital subtraction angiography (IADSA)．日本医放会誌，45：660—662，1985
14) 田島なつき：対血漿比等浸透圧性非イオン造影剤(Iohexol 140)の基礎及び臨床応用に関する研究．—I．赤血球の形態変化に及ぼす作用—．日本医放会誌，46：469—477，1986
15) Norman, D., Brant-Zawadzki, M., Gould, R.G. and Newton, T.H.: Optimal iodine concentration in digital subtraction arteriography. Invest. Radiol., 19(Suppl.): 368—370, 1984
16) Hagen, H. and Klink, G.: Contrast media and pain: Hypotheses on the genesis of pain occurring on intra-arterial administration of contrast media. Fortschr. Geb. Röntgenstr. Nuklearmed. Erganzungsband, 118(Suppl.): 50—56, 1983
17) Fischer, H.W.: Hemodynamic reactions to angiographic media. A survey and commentary. Radiology, 91: 66—73, 1968
18) Nyman, U. and Almén, T.: Effects of contrast media on aortic endothelium. Experiments in the rat with non-ionic and ionic monomeric and monoacidic dimeric contrast media. Acta Radiol., 362(Suppl.): 65—71, 1980
19) Sage, M.R.: Kinetics of water-soluble contrast media in the central nervous system. A.J.R., 141: 815—824, 1983
20) Aspelin, P., Ströhr-Liessen, M. and Almén, T.: Effect of iohexol on human erythrocytes. I. Changes of red cell morphology in vitro. Acta Radiol., 362(Suppl.): 117—122, 1980
21) Aspelin, P., Birk, A., Almén, T. and Kiesewetter, H.: Effect of iohexol on human erythrocytes. II. Red cell aggregation in vitro. Acta Radiol., 362(Suppl.): 123—126, 1980
22) Aspelin, P., Teitel, P. and Almén, T.: Effect of iohexol on red cell deformability in vitro. Acta Radiol., 362(Suppl.): 127—130, 1980
23) Nyman, U., Almén, T. and Landtman, M.: Effect of pH, buffer and osmolality of different contrast media on aortic blood pressure in the rabbit. Acta Radiol.〔Diagn.〕21: 679—684, 1980
24) Kaufman, S.L., Chang, R., Kadir, S., Mitchell, S.E. and White, R.I. Jr.: Intraarterial digital subtraction angiography in diagnostic arteriography. Radiology, 151: 323—327, 1984
25) Davis, P.C. and Hoffman, J.C.: Work in progress. Intra-arterial digital subtraction angiography: Evaluation in 150 patients. Radiology, 148: 9—15, 1983
26) Becker, G.J., Hicks, M.E., Holden, R.W., Edwards, M.K., Jackson, V.P., Bendick, P.J.: Screening for occlusive vascular disease with intraarterial DSA: Preliminary experience with a high flow 4F catheter. Radiology, 153: 823, 1984
27) Rossi, P., Simonetti, G., Passariello, R., Tempesta, P., Pesce, B., Pavone, P. and Castrucci, M.: Digital celiac arteriography. Radiology, 154: 229—231, 1985
28) Salvesen, S.: Acute intravenous toxicity of

iohexol in the mouse and in the rat. Acta Radiol., 362(Suppl.) : 73—75, 1980

29) 八代直文，大友　邦，古井　滋，小久保宇，板井悠二，飯尾正宏：腹部血管造影における動注法 digital subtraction arteriography の役割．日本医放会誌，44：1366—1373，1984

30) Workman, R.J., Shaff, M.I., Jackson, R.V., Diggs, J., Frazer, M.G. and Briscoe, C.: Relationship of renal hemodynamic and functional changes following intravascular contrast to the renin-angiotensin system and renal prostacyclin in the dog. Invest. Radiol., 18 : 160—166, 1983

31) Nyman, U., Nilsson, P. and Westergren, A.: Pain and hemodynamic effects in aortofemoral angiography. Clinical comparison of iohexol, ioxaglate and metrizamide. Acta Radiol. 〔Diagn.〕 23 : 389—399, 1982

32) Iseri, L., Kaplan, M.A., Evans, M.J. and Nickel, E.D.: Effect of concentrated contrast media during angiography on plasma volume and plasma osmolality. Am. Heart J., 69 : 154—158, 1965

33) Krovetz, L.J., Mitchell, B.M. and Neumaster, T.: Hemodynamic effects of rapidly injected hypertonic solutions into the heart and great vessels. Am. Heart J., 74 : 453—462, 1967

34) Krovetz, L.J., Benson, R.W. and Neumaster, T.: Hemodynamic effects of isotonic solutions rapidly injected into the heart and great vessels. Am. Heart J., 73 : 525—533, 1967