

Title	正常胸骨骨髓MRIの加齢による変化-STIR法による胸骨の検討-
Author(s)	小沢, 栄人; 天沼, 誠; 渡部, 恒也 他
Citation	日本医学放射線学会雑誌. 1998, 58(6), p. 293-295
Version Type	VoR
URL	https://hdl.handle.net/11094/20200
rights	
Note	

Osaka University Knowledge Archive : OUKA

<https://ir.library.osaka-u.ac.jp/>

Osaka University

正常胸骨骨髓MRIの加齢による変化 —STIR法による胸骨の検討—

小沢 栄人 天沼 誠 渡部 恒也 平敷 淳子

埼玉医科大学放射線医学教室

Normal Sternal Bone Marrow MRI Using STIR

Eito Kozawa, Makoto Amanuma,
Tsuneya Watabe and Atsuko Heshiki

The MR signal of sternal bone marrow was examined in 21 normal volunteers using a sagittal STIR sequence. Craniocaudal phase-encoding with a hand-made positioning device effectively eliminated artifacts due to cardiac pulsation. The sternal bone marrow signal could be classified into three patterns based on the signal distribution. The superior segment of the manubrium showed characteristic age-related changes. This method provided high spatial resolution and excellent bone marrow imaging. Knowledge of a normal marrow signal pattern may be useful for the evaluation of hematological disorders.

Research Code No. : 509.9

Key words : MR imaging, Sternum, Bone marrow

Received Dec. 2, 1997; revision accepted Mar. 18, 1998
Departments of Radiology, Saitama Medical School

はじめに

MRIは、頭蓋骨、腰椎、大腿骨などの領域を良好に描出してきた¹⁾²⁾。種々の血液疾患の骨髓MRIも腰椎、大腿を中心に数々の報告が行われている³⁾。これらの領域は実際の骨髓穿刺の部位と異なるため、MRIが病理所見を正確に反映していない可能性もある。一方、通常骨髓穿刺が施行される胸骨は心臓からの血流のアーチファクトや呼吸性移動などの影響を受けやすく、良好な画質が得られにくいという問題がある。

今回、STIR法を用い胸骨骨髓の画像化を試み、血流のアーチファクトのない画像が得られた。正常人の胸骨の骨髓MRIの分類と、年齢による特徴を検討したので報告する。

対象と方法

対象は、外傷や血液疾患の既往がなく、化学療法、放射線療法など受けたことのない、正常健常者21名(19-67歳、平均35.8歳)、男性20名、女性1名である。使用装置は、Siemens社製Magnetom Vision(1.5T)であり、全例CP body array coilを併用した。パルス系列は、STIR法(TR/TI/TE/excitation = 2000/180/20/1)で矢状断にて撮像を行った。スライス厚5mm、マトリックス256×256、FOVは25×25cmとした。位相encode方向と胸骨とが平行になるように、自作の角度計測器で胸骨柄部と体部の角度を測り、体位の角度補正を施行し仰臥位で撮像した。胸骨の矢状断面は、平均5 sliceを得た。

検討項目は、胸骨骨髓内の信号分布およびその加齢性変化で、加齢性変化については、10歳毎の年齢層にわけ、信号分布のパターンを視覚的に検討した。また、信号強度を胸骨柄部、体部と胸骨の前部の皮下脂肪を測定し、胸骨信号(S)と皮下脂肪(F)の信号強度の比(S/F)を求めた。客観評価にはunpaired-t検定を使用した。関心領域は、なるべく広い範囲を設定し、3倍拡大にて測定した。

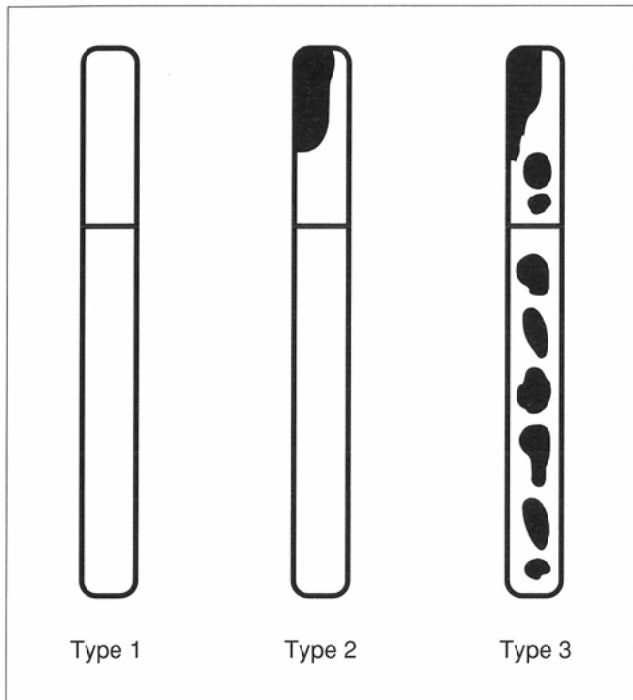


Fig.1 STIR Bone Marrow Signal Patterns in normal volunteers: (A) Type 1: Diffusely homogeneous hyperintensity (B) Type 2: Hyperintensity with a hypointensity area in the mandibrium (C) Type 3: Hyperintensity with multiple areas of hypointensity

結 果

骨髓胸骨のMRIの信号強度分布は、3型に分類した (Fig.1). Type 1: 均一にびまん性で高信号のもの(7例), Type 2: 均一にびまん性で高信号だが胸骨柄上部前側に1カ

Table Bone Marrow Signal Pattern and Age

Years	-19	20-29	30-39	40-49	50-59	60-
Type 1	2	5	0	0	0	0
Type 2	0	2	2	0	0	0
Type 3	0	0	3	4	2	1
Total	2	7	5	4	2	0

所局所的な低信号域を有するもの(4例), Type 3: 高信号域とともに多数の低信号域を有するもの(10例). 実際の症例を, Fig.2に示した. Fig.2(B)(C)の胸骨柄上部前側の低信号域は, 矢状断の5 sliceとられたMRI画像から, 胸鎖関節の化骨の可能性は否定された.

年齢別の変化では20代以前はType1または2, 30代ではType 2または3であり, 40代以降はすべてType 3の信号パターンを示していた (Table 1). S/Fは, 30代以降(3.3 ± 1.3)と20代以前(12.4 ± 2.2)で両側検定にて有意差が認められた (p < 0.01) (Fig.3).

考 察

一般的に, 造血髄から脂肪髄への転換は, 生体末梢の遠位骨から近位骨へと進むことが知られているが, 比較的高齢になっても造血髄の残存する部位としては, 大腿骨近位骨幹端, 椎体, 頭蓋骨, 胸骨などがある^{1),2)}. 今回の胸骨の

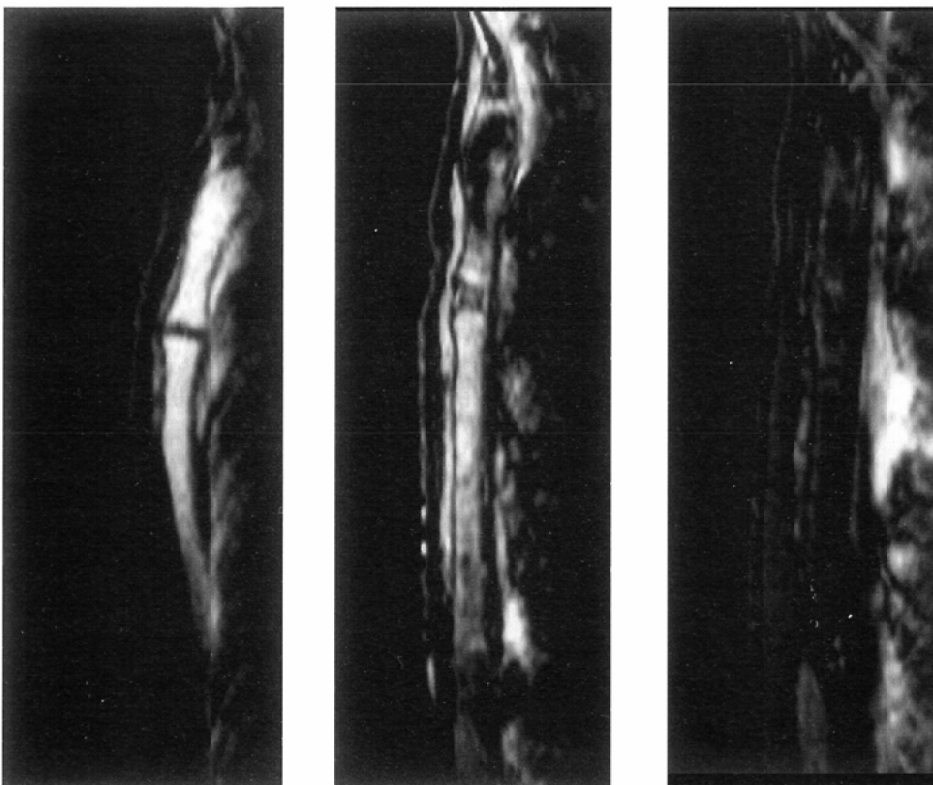


Fig.2 STIR Bone Marrow in normal volunteers: (A) Type 1. a 25-year old women (B) Type 2. a 27-year old man (C) Type 3. a 43-year old man
A linear high intensity anterior to the sternum represents pectoralis major muscle and that posterior to the sternum is a flow artifact.

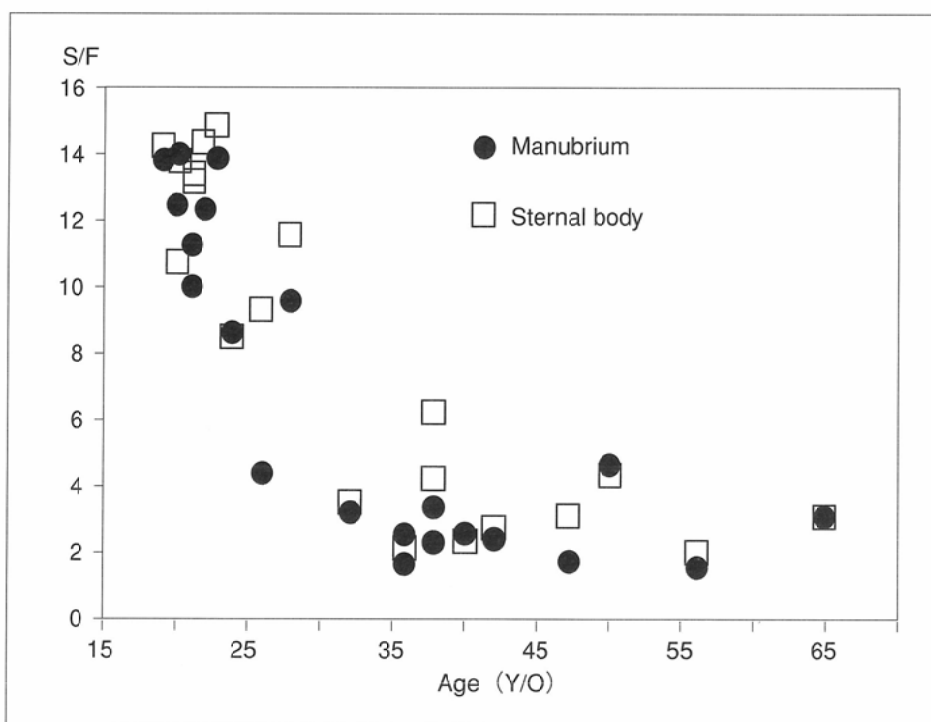

Fig.3 S/F signal intensity by age

矢状断骨髄像MRIから、Type 3は、高齢者に目立っており、胸骨においても、造血髄から脂肪髄への転換の様子が良好に描出される結果となった。Type 2として分類した4例は、局所低信号が胸骨柄上部前側に存在していた。脂肪髄が優位なType 3でも、胸骨柄上部前側には必ず脂肪化が認められており、このことから脂肪髄への転換部位として胸骨では胸骨柄上部前側から始まると考えられた。この所見は従来より報告されている組織学的知見と一致していた⁴⁾。

年齢層別に信号分布のパターンを検討すると、Table 2に示すように、20代以前はType 1か2で造血髄が優位であり、40代以降は脂肪髄が優位なType 3を示していた。10歳代以下の症例数は少ないが、20歳でType 2を示したものもあり、若年層でも胸骨柄上部前側の脂肪化が生じることが示された。このように胸骨は比較的大きな骨髄の転換が生じるので、血液疾患を評価する際に高齢者では脂肪髄の割合が多く(Fig.1)、再生不両性貧血などの低形成の骨髄の評価は困難となると思われた。

S/Fは30代以後と20代以前で1%の危険率で有意差を認められた。形態評価と同様に胸骨の加齢による脂肪沈着が30歳前

後で大きく変化することによると考えた。腰椎では脂肪化が下部より生じることが知られているが、胸骨では体部、柄部で信号強度比に有意差は認められず、胸骨柄上部を除けば形態的にもはっきりした特徴はみられなかった。

骨髄MRIから疾患の鑑別診断は、必ずしも容易ではないと報告されている⁵⁾が、骨髄MRIの役割として、病変の治療効果の評価法としての有用性があげられ、さらに、胸骨の骨髄MRIの画像の特徴を知ることにより、正確な病理像との比較対比が可能であると考えた。

結 語

正常胸骨21例の胸骨MRIを検討し、その形態と加齢変化を調べた。MRIは3型に分類され、造血髄から脂肪髄への転換の様子が良好に描出できた。脂肪髄への転換は、胸骨柄上部前側からみられ、30歳前後で脂肪髄への著明な移行が生じることが示された。胸骨は骨髄穿刺が施行される部位であり、血液疾患症例で骨髄穿刺のガイドマップとなりうると考えられた。

文 献

- 1) Vogler JB, Murthy WA: Bone marrow imaging. *Radiology* 168: 679-693, 1988
- 2) Jones KM, Unger EC, Granstom P, et al: Bone marrow imaging using STIR at 0.5 and 1.5T. *Magnetic resonance imaging* 10: 169-170, 1992
- 3) 水野ひとみ: 血液疾患におけるdouble echo STIR法を用いた骨髄MR imagingの客観評価. *日本医放会誌* 55: 569-576,

1995

- 4) 斎藤 幸: 人躯幹骨髄の脂肪髄分布に関する研究. *日本血液学会九州地方会誌* 5: 390-442, 1955
- 5) Negendank W, Weissman D, Bey TM, et al: Evidence for clonal disease by magnetic resonance imaging in patients with hypoplastic marrow disorders. *Blood* 78: 2872-2879, 1991