The University of Osaka
Institutional Knowledge Archive

Title	婦人骨盤部MRI診断のpitfall-子宮-
Author(s)	富樫, かおり
Citation	日本医学放射線学会雑誌. 2000, 60(4), p. 177-184
Version Type	VoR
URL	https://hdl.handle.net/11094/20203
rights	
Note	

The University of Osaka Institutional Knowledge Archive : OUKA

https://ir.library.osaka-u.ac.jp/

The University of Osaka

総　説

婦人骨盤部MRI診断のpitfall
－子宮－

富樫かおり

京都大学医学部放射線科

Diagnostic Pitfalls in Evaluating MR Images of the Uterus

Kaori Togashi

The pitfalls in evaluating MR images of the uterus are briefly reviewed. These pitfalls are roughly divided into physiological conditions that simulate organic lesions, benign conditions that simulate malignancy, and malignant diseases that simulate benign conditions. It is important to distinguish these mimicking lesions from real organic lesions.

Research Code No.: *520.9*

Key words: *Uterus, Uterus neoplasm, Uterus MR*

Received Jan. 28, 2000

Department of Diagnostic and Interventional Imageology Graduate School of Medicine, Kyoto University

本論文は第35回日本医学放射線学会秋季臨床大会(1999年10月)の教育講演：婦人骨盤部MRI診断のpitfallにおいて，「子宮」の演題で発表されたもので，日本医学放射線学会誌編集委員会より執筆依頼した．

別刷請求先
〒606-8507　京都市左京区聖護院川原町 54
京都大学医学部映像医療学講座
富樫かおり

はじめに

子宮のMRI画像におけるピットフォールは，大きく，器質疾患とみまがう機能性変化，悪性疾患とみまがう良性疾患，良性疾患とみまがう悪性疾患に分けることができる．見落としをしないため，また余分な侵襲的検索をしないためには，これらのピットフォールについての十分な理解が必須である．以下に各項目について簡単にまとめる．

I 正常像

生殖可能年齢女性の子宮体部はT2強調画像において高信号の内膜，低信号のjunctional zone，高信号の外側筋層よりなる層構造を示す(Fig. 1)[1]．Junctional zoneは最内層の筋層に相当し，水分含有量の少ないこと，平滑筋細胞が密であることなどが低信号の原因とされている[2)-4)]．小児，閉経後女性ではJunctional zoneは認めがたいことが多く，また内膜筋層境界も不明瞭となる．この年齢層においては平滑筋細胞が変化し，内膜間質細胞類似の細胞となることを考えると，これらの変化は容易に理解し得る[5]．

II 器質的疾患と間違う機能的変化

子宮のMRI像は，さまざまな機能性要因により著しく画像が変化する．これは他の臓器と大きく異なる特色である．また子宮収縮も特有の現象であり，junctional zoneから連続する筋層内の局所的，境界不明瞭な低信号域として描出される[6),7)]．これらの要因は互いに密接な関連を持つが，本稿では便宜上月経周期，子宮収縮，内分泌刺激に分けて解説する．

月経周期

生殖可能年齢女性の子宮体部にみられる層構造は月経周期に伴い著しい変化を示す．月経中はしばしば層構造が失われ，筋層内にびまん性の低信号がみられ腺筋症に類似した像を呈することがある(Fig. 2, 3)．12mm程度の厚さをびまん性の腺筋症との鑑別点として用いるのが一般的であるが[8]，junctional zoneの厚さは機能と関連があり，月経困難

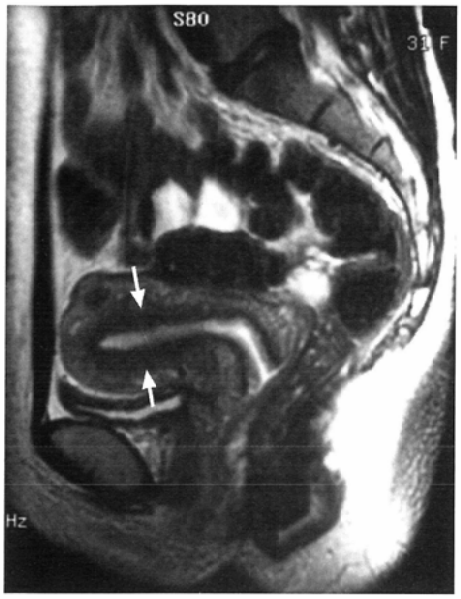

Fig. 1 Normal uterine corpus in a 23-year-old woman.
A) T2-weighted image shows a distict zonal appearance consisting of hyperintense endometrium, a junctional zone of low signal intensity (arrow), and the outer muscle layer of intermediate signal intensity.
B) The cervix also displays a zonal appearance consisting of hyperintense epithelium, stroma of distinct low intensity, and myometrium of intermediate signal intensity.

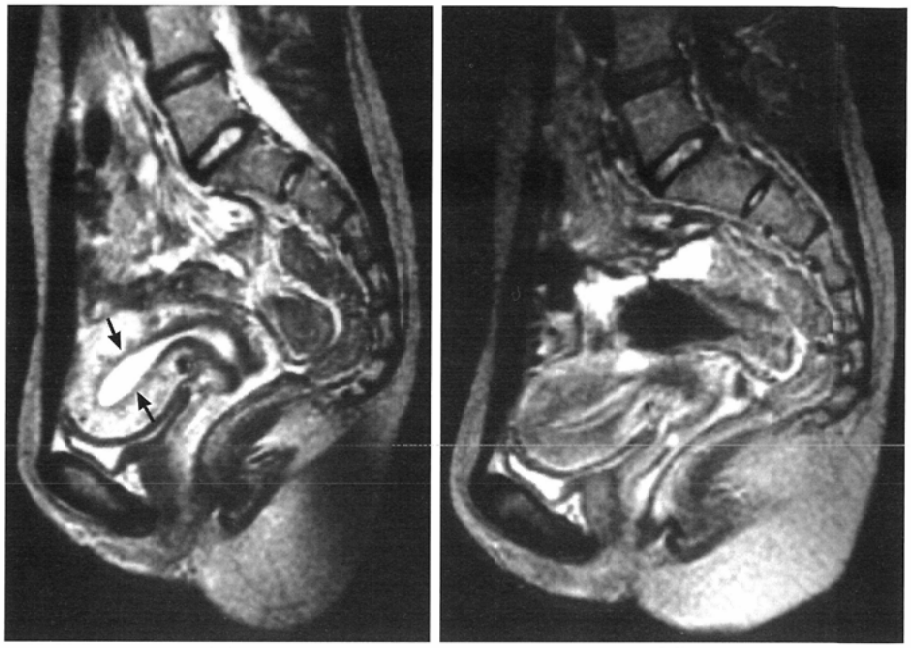

(A) (B)

Fig. 2 Changing appearance of the uterus during the menstrual cycle in a 31-year-old woman.
A) T2-weighted image of the uterus on CD 16 shows a large corpus with distinct zonal appearance. The junctional zone (arrow) is thin but clearly identified.
B) The corpus is small and has no distinct zonal appearance on CD 2. The junctional zone is ill-defined but thick.

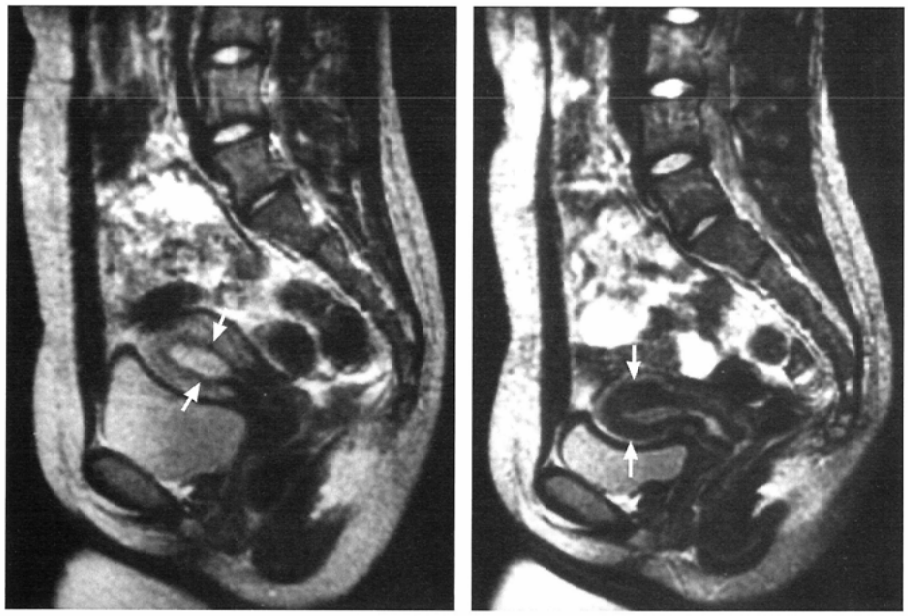

A B

Fig. 3 Changing appearance of the uterus during the menstrual cycle in a 19-year-old woman.
A) T2-weighted image of the uterus shows a thin, and distinct junctional zone on CD 25.
B) On CD 2, the junctional zone (arrow) is thick and closely simulates adenomyosis.

や過多月経に悩む不妊女性の54％ではjunctional zoneが厚いという報告もみられる[9]．

子宮収縮

子宮収縮はユニークな現象で，近年これと子宮の機能の密接な関連が示唆されている．超音波においては2種類の収縮が認められており，一つは筋層全層の強い収縮であり，これはMRでも明瞭に同定される[6),7),10),11)]．T2強調画像において，内膜に向かって限局した筋層の膨隆とこの部分の一過性の低信号としてとらえられる[6),7)] (Fig. 4)．この所見は筋腫や腺筋症とよく間違われる．漿膜側の輪郭は常に平滑であることが一つの鑑別点ではあるが，1回の撮像では判断困難であることも多い．もう一つの収縮は筋層最内層1/3の規則的かつかすかな収縮で子宮蠕動と呼ばれる[10),11)]．子宮蠕動は精子の輸送，月経血の排出，妊娠の保持などとの関連が認められ，月経中は体部から頸部へ，排卵前後は頸部から体部へと向かう．子宮蠕動のMRIによる描出の報告

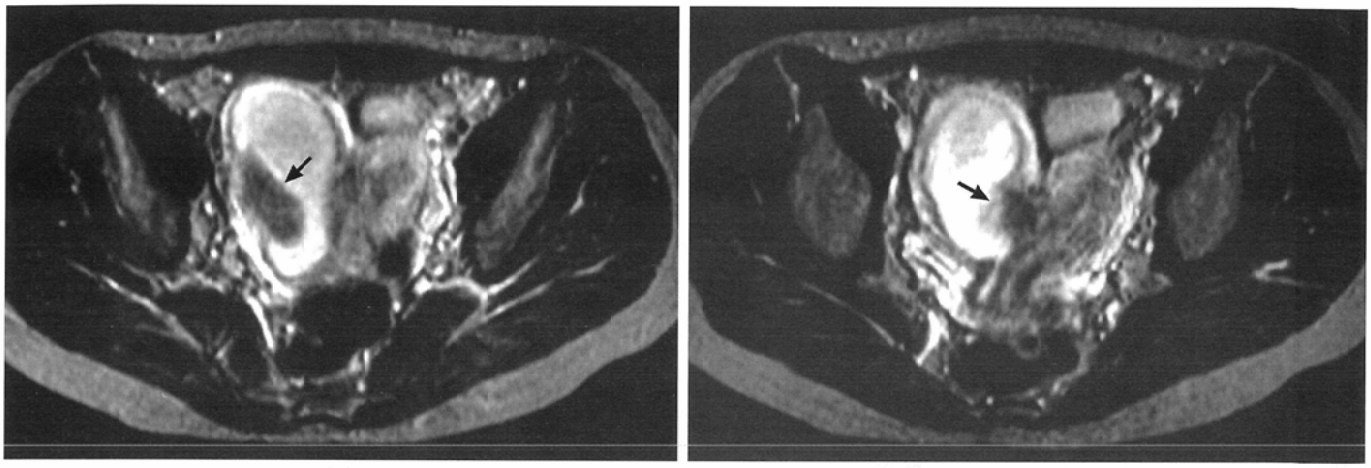

(A) (B)

Fig. 4 Prominent contraction during pregnancy.
A, B) T2-weighted images obtained at 15-minute intervals show transient change in the endometrial configuration. The myometrium focally bulges into the endometrium and displays a focal hypointense signal (arrow). Imaging findings simulate adenomyosis and leiomyoma. (Scheduled for D & C)

Fig. 5 Contraction in a 21-year-old woman.
A) T2-weighted image reveals a small uterine corpus that exhibits diffuse low intensity. This appearance seems to represent prominent contraction of the corpus to discharge the clot (arrow) within the cervical canal.

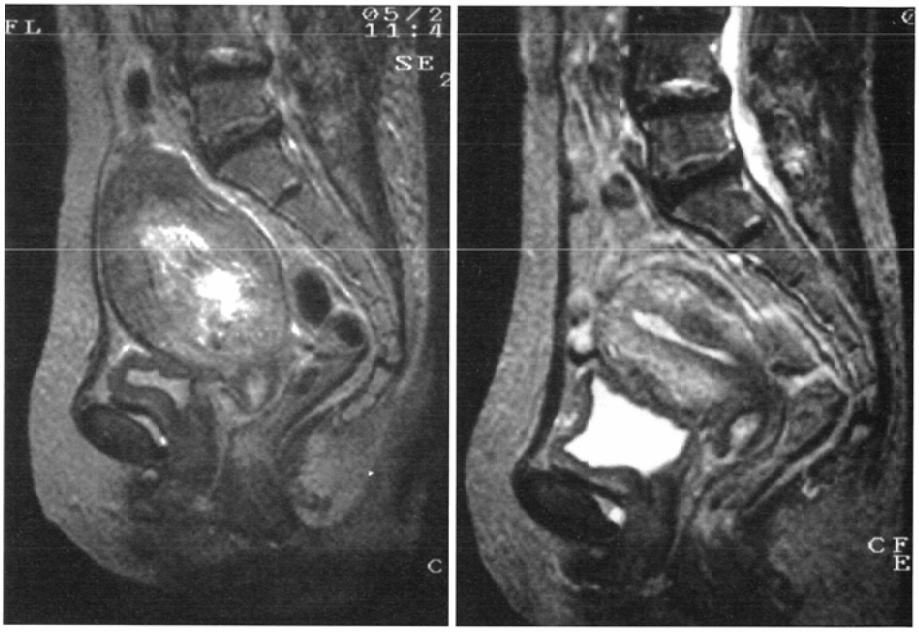

(A) (B)

Fig. 6 Prominent uterine enlargement due to Tamoxifen in a 69-year-old woman.
A) T2-weighted image shows prominent enlargement of the uterine corpus and irregular thickening of the endometrium. The endometrial-myometrial border is irregular. These findings closely simulate those of endometrial carcinoma with myometrial invasion.
B) The uterus is small with a distinct zonal appearance 50 days after withdrawal of the drug.
(Courtesy of the Department of Radiology, Fukui Red Cross Hospital)

はないが，超音波にてとらえられる蠕動機能の異常とMRIにてみられるjunctional zoneの肥厚や不整との関連を示唆する意見もみられる[12]．Junctional zoneが厚い不妊女性ではこの蠕動が消失し，けいれん性の不規則な収縮がみられるというものである．こういったけいれん性の収縮は内膜症，不妊，月経に関する諸症状の原因と考えられている[13] (Fig. 5)．

妊娠時には，筋層全層の収縮が強く認められ，筋腫や腺筋症と間違われやすい[7]．また外妊に際しても同様に収縮が強いため，筋層内に腫瘤様の低信号を認めても，invasive moleなどと混同しない必要がある．Invasive moleは出血部分が低信号となることもあるが，腫瘍自体はT2強調像において高信号を呈し，hypervasucularityを反映して多数のシグナルボイドを伴う．

内分泌刺激

タモキシフェンは乳ガンの治療薬として用いられ基本的には抗エストロゲン作用を持つが，更年期女性の子宮に対しては弱いエストロゲン効果を持つ．このため更年期女性においては，不整出血とともに，年齢不相応に腫大した子宮，著しい内膜の肥厚を認め体癌等との鑑別が問題となる[14] (Fig. 6)．病理的には内膜には萎縮性変化があるため，掻爬

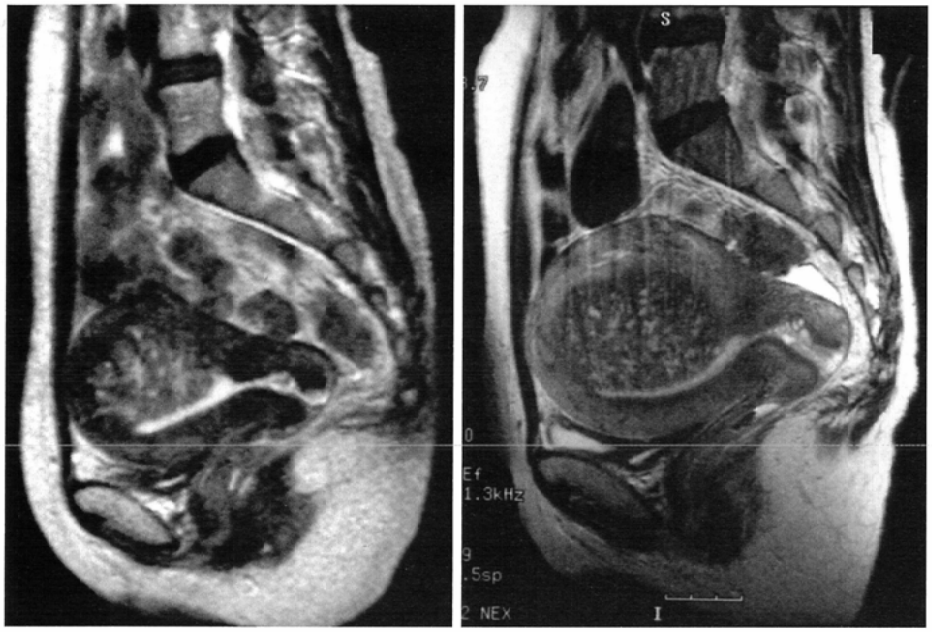

A B

Fig. 7 Changing appearance of adenomyosis.
A) T2-weighted image demonstrates a lesion of high signal intensity that protrudes into the endometrium.
B) T2-weighted image obtained one month after the initial study shows the lesion, which presents typical MR findings of adenomyosis.

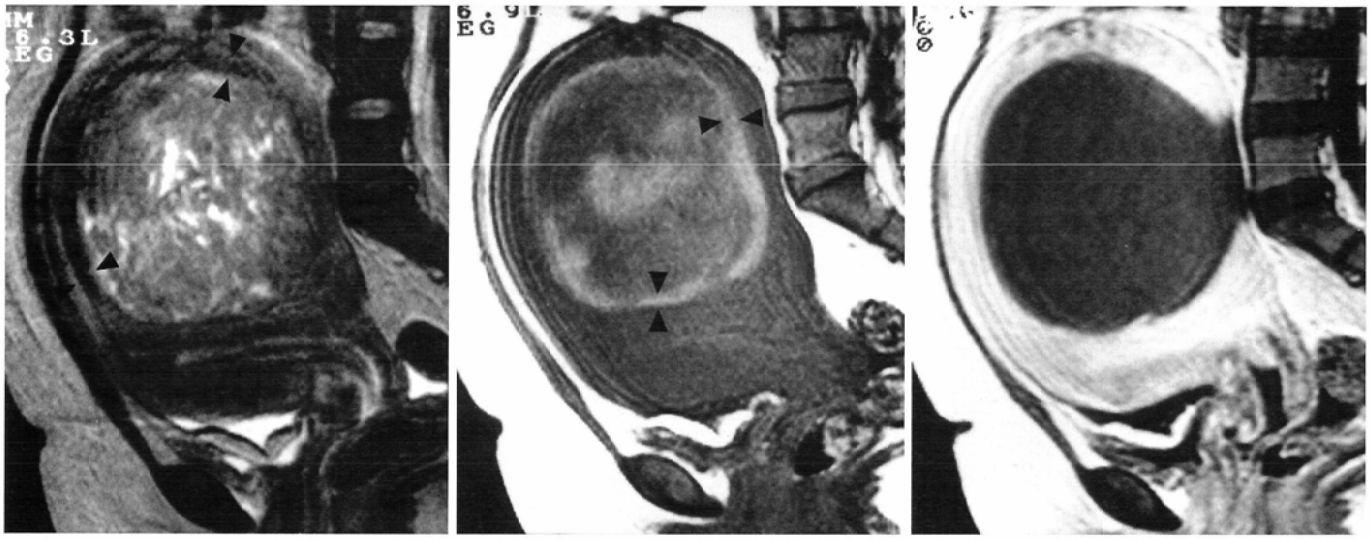

(A) (B) (C)

Fig. 8 Red degeneration of a leiomyoma.
A) T2-weighted image shows distinct bands of low intensity (arrowheads) around the mass.
B) T1-weighted image shows a high-intensity rim (arrowheads) around the mass.
C) Gd-DTPA enhanced T1-weighted image shows lack of contrast enhancement within the lesion, indicating infarction. (Courtesy of the Department of Radiology, Fukui Red Cross Hospital)

によって組織を十分に得にくいことが多く，病歴，画像所見が重要となる．肥厚した内膜の中に多数の嚢胞性変化を認めれば，体癌との一つの鑑別点となるが，確実ではない．投薬中止による経過観察が必須となる．また卵巣エストロゲン産生腫瘍によっても著しい子宮の変化を認めるため，年齢不相応な子宮を認めた場合，器質的変化と同様に必ず機能的変化について考慮する必要がある[15]．

器質的疾患の変化

機能性変化は必ずしも，正常子宮だけに認められるのではなく，筋腫や腺筋症といった器質性変化もまた多彩な機能の影響下にある．一般に腺筋症内の異所性内膜は基底層であり，通常の内分泌的影響は受けないとされているが，月経出血を伴う例もあり，また妊娠に伴い脱落膜変化を起こす例等も病理的に知られている(Fig. 7)[16]．これら画像所見の違いは，異所性内膜の量の差に加え活動性の差異を反映している．筋腫は一般にエストロゲン依存性とされる．

III 悪性疾患とみまがう良性疾患

筋腫は典型的には辺縁明瞭な低信号の腫瘤となるが多彩な変性により多彩な画像を呈し得る．このため種種の悪性疾患と誤診される頻度が高い[5),15),16)]．著しい嚢胞変性を来

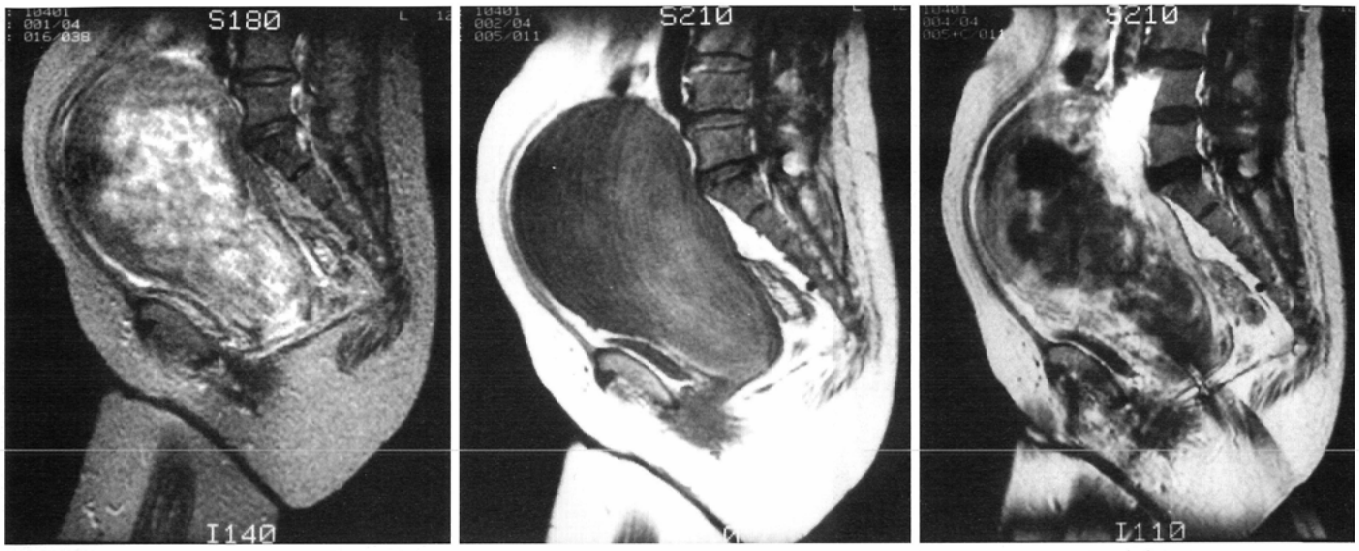

(A) (B) (C)

Fig. 9 Extensive necrosis within the myoma that is delivered through the canal.
A)T2-weighted image shows a lesion of heterogeneous high intensity.
B)T1-weighted image shows faint high intensity within the lesion.
C)Gd-DTPA enhanced T1-weighted image shows extensive necrosis that lacks contrast enhancement within the lesion.

A B

Fig. 10 Giant myoma with extensive necrosis.
A)T2-weighted image shows a mass of heterogeneous high intensity.
B)Gd-DTPA enhanced T1-weighted image shows that the entire lesion lacks enhancement. The uterus (arrow) is prominently stretched behind the mass.

した漿膜下筋腫は卵巣腫瘍との鑑別が問題となる．肉腫と筋腫の鑑別は一般に困難であるが，壊死，出血は一つの手がかりと考えられる．しかし実際は，壊死出血を伴う腫瘤であっても肉腫であるよりは筋腫である頻度が圧倒的に高いことを認識する必要がある．赤色変性と呼ばれる出血性梗塞も出血を伴うが，これはMR画像上特色があり鑑別は容易である(Fig. 8)[17]．粘膜下筋腫分娩や巨大な筋腫には高頻度に虚血壊死がみられる(Fig. 9, 10)．筋腫は圧排性の発育が原則であるが，頸部筋腫では頸管を巻き込んで発育し，浸潤性あるいは，正常構造の破壊を伴っているようにみえる例がある(Fig. 11)[18]．intravenous leiomyomatosisも圧排性の原則に反する腫瘍である(Fig. 1, 2)．血管に沿って著しい進展を示すため，浸潤傾向を持つ肉腫と間違われる可能性があるが組織的には単純な筋腫である[16]．この疾患の存在が念頭にさえあれば悪性腫瘍とみまがうことはさけられる．また前項とも関連するが，peritoneal disseminated leiomyomatosisは，非常に興味深い病態である．すなわち妊娠時，あるいは長期にわたる経口避妊薬の使用に伴い，播種とみまがう多数の筋腫結節を腹腔内に認めるにもかかわらず，妊娠の終了や投薬の中止とともにこれらが全く跡形もなく消失する[16]．腹腔内の内膜症を素地として，内膜から平滑筋の発育が誘導されることが示唆されている．

腺筋症は典型的には辺縁不明瞭な低信号の病変で点状高信号を伴う．内膜の筋層への良性浸潤という病態を反映し，内膜筋層境界の不整をみることがある．内膜の筋層への浸潤そのものを示す高信号の“striation”や，内膜のpseudowideningという所見[19]を認める場合，体癌や内膜間質肉腫などとの鑑別を要する(Fig. 13)．また異所性内膜の中に著しい出血を伴う腺筋症はadenomyotic cystと呼ばれるが，漿膜下に腫瘤を形成したものは卵巣腫瘍と，筋層内であれば，肉腫その他と，また粘膜下に突出するものでは内膜の悪性腫瘍と類似した画像を呈することがある(Fig. 14)．

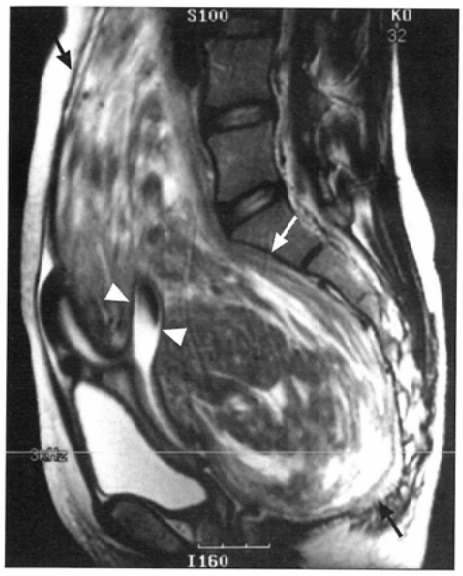

Fig. 11 Cervical canal folded into a cervical myoma.
T2-weighted image shows a huge mass (arrow) that entraps the cana (arrowheads). Although the pushing border is an important feature of leiomyoma, there are exceptions.

Fig. 13 Adenomyosis with pseudowidening of the endometrium.
T2-weighted image shows an ill-defined high-intensity area along the posterior myometrium (arrowheads). The lesion simulates widening of the endometrium, but reflects benign, extensive invasion of the heterotopic endometrium into the myometrium.

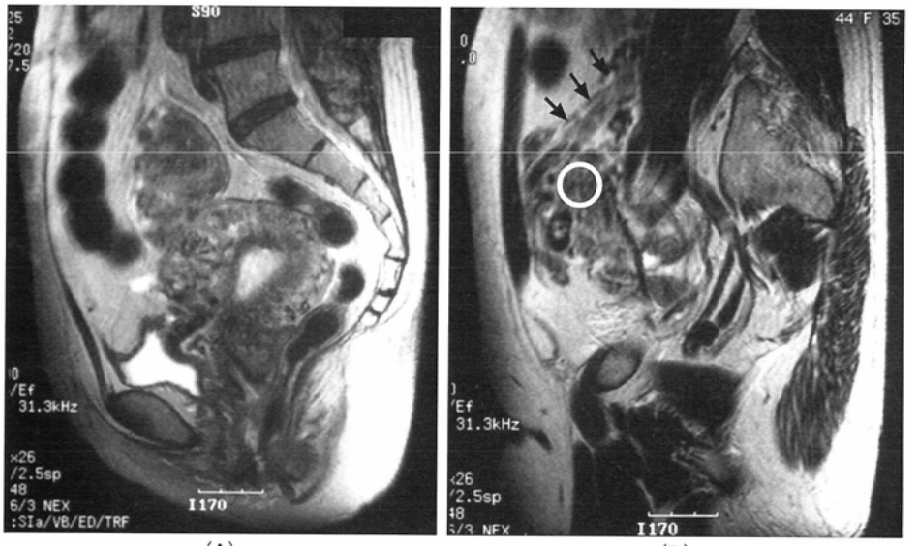

(A) (B)

Fig. 12 Intravenous leiomyomatosis.
A) T2-weighted image shows a leiomyoma with multiple tubular extension protruding into adjacent myometrium and parametrium.
B) These tubular lesions extend into the ovary (O) and ovarian veins (arrow).

IV 良性疾患と間違う悪性疾患

筋層の病変は組織を得ることが困難なため，診断において画像のしめる比重が重い．中で最も問題となるのは肉腫と筋腫の診断である．肉腫は典型的には播種や腹水を伴う広範な病変となるが，非常に稀には筋腫と同様な辺縁明瞭な低信号の腫瘍となることもある(Fig. 15)．だからといって，こういった腫瘍すべてに肉腫の可能性は否定できないとコメントするのは合理的ではない．肉腫を疑うのは転移や播種，周囲組織への浸潤を伴う場合，また壊死，出血などを伴う場合，高齢者においてT2強調画像における高信号，よく造影される腫瘍を認めた場合等にとどめるのが合理的ではないかと考えている．

また低悪性度の内膜間質肉腫は20歳前後の非常に若い年齢層にも認められるため，筋腫，腺筋症と誤診される頻度が非常に高い．内膜由来の肉腫ではあるが，著しい筋層浸潤を伴い，筋層内病変が主体となる例が多いためである．低悪性度であるため，細胞診にても悪性と判断することが困難であること，若い年齢層であるため細胞診が施行されない例が多いということも診断が困難である一因である．この疾患の診断に関しては画像診断の貢献が大きいといえる．MR画像は比較的特徴があり，筋層内の辺縁明瞭，ある

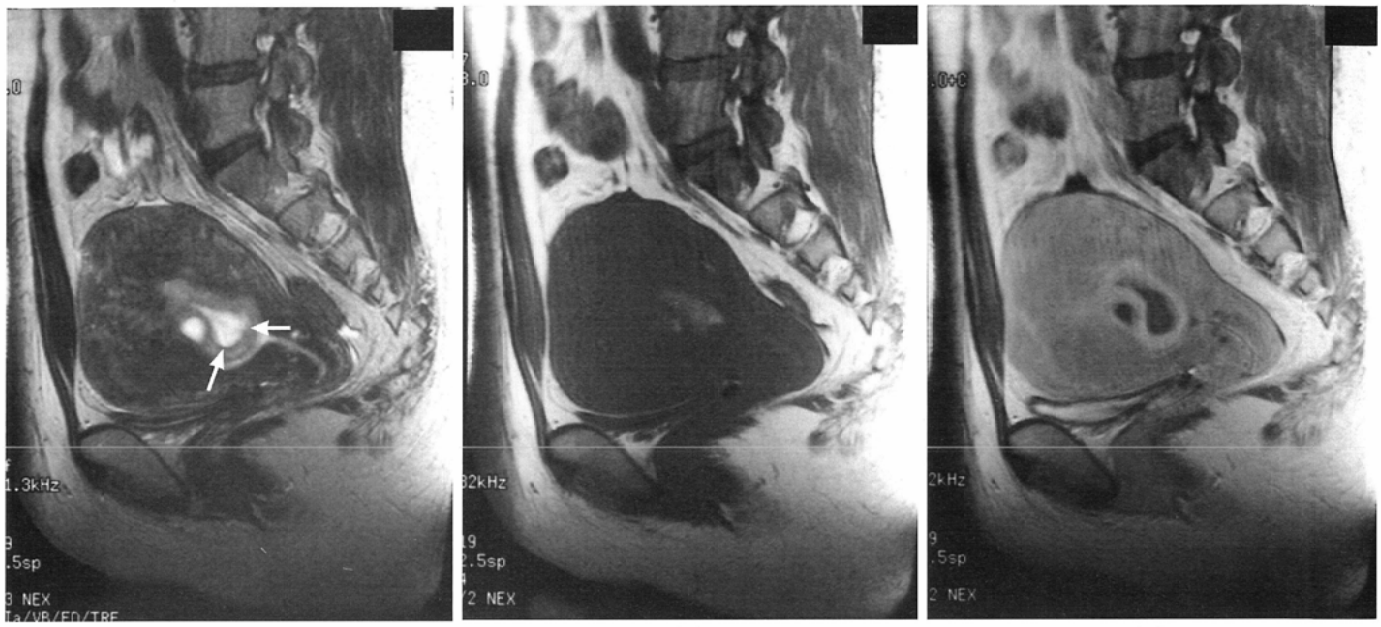

Fig. 14 Adenomyotic cyst (miniature uterus).
A) T2-weighted, B) T1-weighted, and C) Gd-DTPA enhanced T1-weighted images show a cystic lesion protruding into the endometrial cavity. The lesion contains blood and has a thick wall that displays a zonal appearance (arrow) like the myometrium.

Fig. 15 Leiomyosarcoma (low grade).
T2-weighted image shows a sharply marginated tumor of low intensity. MR findings of the lesion are similar to those of leiomyoma.

Fig. 16 Endometrial stromal sarcoma in a 24-year-old woman.
T2-weighted image shows a sharply marginated mass of high intensity within the myometrium. In young patients like this, low-grade endometrial stromal sarcoma tends to be mistaken as leiomyoma. Bands of low intensity within the lesion may be a clue to the presence of this sarcoma.

いは不明瞭な腫瘤となり，多くは高信号の腫瘍の中に索状の低信号を伴う(Fig. 16)[20].

頸部や内膜の病変の多くは組織診，細胞診による術前診断が可能であるが，この例外もいくつかある．画像が良性疾患に類似する例ではこれらの診断には細心の注意が必要である．頸部のadenoma malignumは頸癌の中では例外的に細胞診，通常の組織診が陰性となることが知られている．MRIでは腫瘍内に嚢胞が散在する特徴のある所見を認める場合もあるが，Nabothian cystの集簇との鑑別が困難な例もある[9] (Fig. 17)[21]．MRIでは両方の可能性を言及するにとどめ，adenoma malignumとdeep Nabothian cystの集簇との正確な鑑別は切除生検などによるさらなる精査を必要とする．

ま と め

子宮，卵巣のMR画像は器質的疾患の描出に優れるのみならず，多彩な機能的変化を反映し得る．これらの解明により，従来は原因を明瞭にとらえることのできなかったさまざまな症状に関しても画像による診断が貢献する可能性がある．

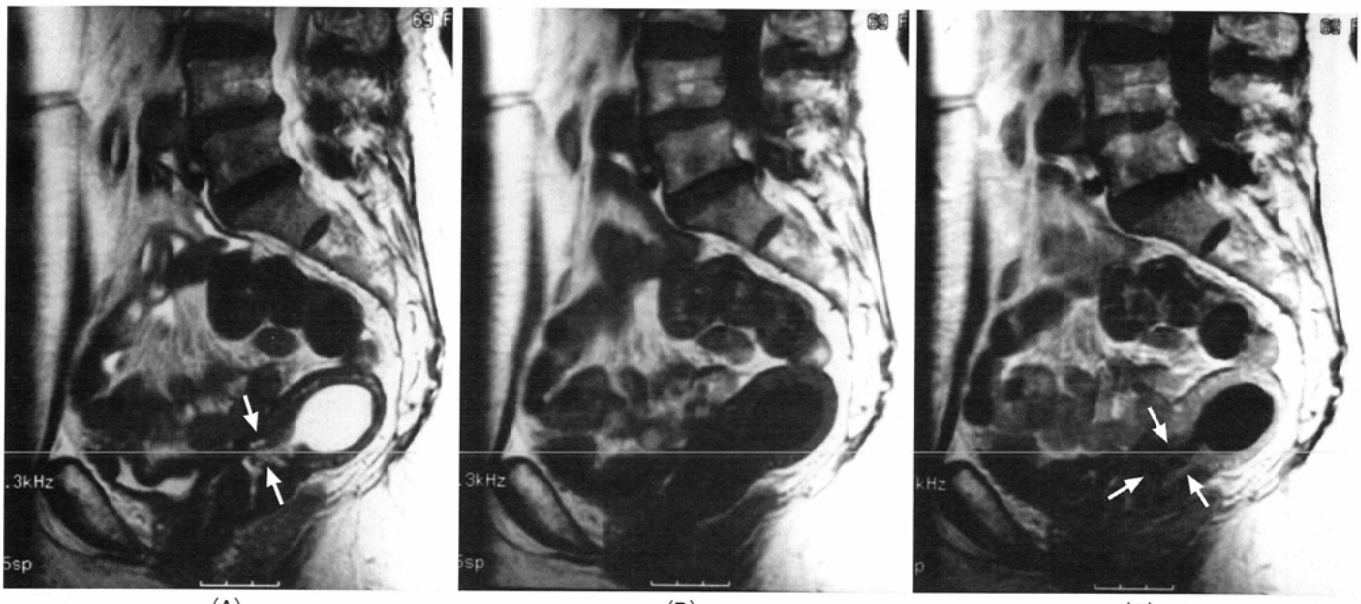

(A) (B) (C)

Fig. 17 Adenoma malignum.
A) T2-weighted, B) T1-weighted, and C) Gd-DTPA enhanced images show a cluster of microcysts within the cervix (arrow) and fluid collection within the endometrial cavity.

文　献

1) Hricak H, Alpers C, Crooks LE, Sheldon PE. magnetic resonance imaging of the female pelvis: initial experience. AJR 141: 1119–1128, 1983
2) Lee JK, Gersell DJ, Balfe DM, Worthington JL, Picus D, Gapp G, The uterus: in vitro MR-anatomic correlation of normal and abnormal specimens, Radiology 157: 175–179, 1985
3) McCarthy S, Scott G, Majumdar S, et al: Uterine junctional zone: MR study of water content and relaxation properties. Radiology 171: 241–243, 1989
4) Scoutt LM, Flynn SD, Luthringer DJ, McCauley TR, McCarthy SM. Junctional zone of the uterus: correlation of MR imaging and histologic examination of hysterectomy specimens. Radiology 179: 403–407, 1991
5) 土岐利彦，藤井信吾．子宮に発生する間葉系腫瘍とその類縁疾患．藤井信吾，寺島芳輝編集，図説産婦人科VIEW25　臨床病理学，150–179，東京，メディカルビュー，1996
6) Togashi K, Kawakami S, Kimura I, et al: Uterine contractions: possible diagnostic pitfall at MR imaging. J Magn Reson Imaging 3: 889–893, 1993
7) Togashi K, Kawakami S, Kimura I, et al: Sustained uterine contractions: a cause of hypointense myometrial bulging. Radiology 187: 707–710, 1993
8) Reinhold C, McCarthy S, Bret PM, et al: Diffuse adenomyosis: comparison of endovaginal US and MR imaging with histopathologic correlation. Radiology 199: 151–158, 1996
9) de Souza NM, Brosens JJ, Schwieso JE, Paraschos T, Winston RM. The potential value of magnetic resonance imaging in infertility. Clin Radiol 50: 75–79, 1995
10) Lyons EA, Taylor PJ, Zheng XH, Ballard G, Levi CS, Kredentser JV. Characterization of subendometrial myometrial contractions throughout the menstrual cycle in normal fertile women. Fertil Steril 55: 771–774, 1991
11) de Vries K, Lyons EA, Ballard G, Levi CS, Lindsay DJ. Contractions of the inner third of the myometrium. Am J Obstet Gynecol 162: 679–682, 1990
12) Brosens JJ, Barker FG, de Souza NM. Myometrial zonal differentiation and uterine junctional zone hyperplasia in the nonpregnant uterus. Hum Reprod Update 4: 496–502, 1998
13) Leyendecker G, Kunz G, Wildt L, Beil D, Deininger H. Uterine hyperperistalsis and dysperistalsis as dysfunctions of the mechanism of rapid sperm transport in patients with endometriosis and infertility. Hum Reprod 11: 1542–1551, 1996
14) Ascher SM, Johnson JC, Barnes WA, Bae CJ, Patt RH, Zeman RK. MR imaging appearance of the uterus in postmenopausal women receiving tamoxifen therapy for breast cancer: histopathologic correlation. Radiology 200: 105–110, 1996
15) 富樫かおり．婦人科MRIの読み方．医学書院．1997
16) Kurman R ed. Blaustein's Pathology of the Female Genital Tract, 4th ed., 1994
17) Kawakami S, Togashi K, Konishi I, Kimura I, Fukuoka M, Mori T, Konishhi J, Red degeneration of Uterine leiomyomas: MR appearance. J Comput Assist Tomgr 18: 925–928, 1994.
18) Ueda H, Togashi K, Konishi I, et al: Unusual appearances of uterine leiomyomas: MR imaging findings and their histopathologic backgrounds. Radiographics 19: s131–145, 1999
19) Reinhold C, Tafazoli F, Mehio A, Wang L, Atri M, Siegelman Es, Rochman L. Uterine adenomyosis: endovaginal US and MR imaging features with histopathologic correlation. Radiographics 19S: s147–60, 1999
20) Koyama T, Togashi K, konishi I, et al: MR imaigng of endometrial stromal sarcoma: correlation with pathologic findings. AJR 173: 767–772, 1999
21) Doi T, Yamashita Y, Yasunaga T, et al: Adenoma malignum: MR imaging and pathologic study. Radiology 204: 39–42, 1997