The University of Osaka
Institutional Knowledge Archive

Title	99m-Tc脳シンチグラム検査による鑑別診断の研究
Author(s)	武田, 晃一
Citation	日本医学放射線学会雑誌. 1970, 30(2), p. 124-152
Version Type	VoR
URL	https://hdl.handle.net/11094/20215
rights	
Note	

The University of Osaka Institutional Knowledge Archive : OUKA

https://ir.library.osaka-u.ac.jp/

The University of Osaka

特別掲載

^{99m}-Tc 脳シンチグラム検査による鑑別診断の研究

九州大学医学部放射線科教室（指導：入江英雄教授）
武　田　晃　一

（昭和45年4月4日　受付）

Differential Diagnosis of Intracranial Lesions by Tc-99 m Brain Scintigram

by

Koiti Takeda

Department of Radiology, Faculty of Medicine Kyushu University, Fukuoka, Japan
(Director: Prof. H. Irie, M.D.)

One hundred and thirty nine positive scans dealing with intracranial lesions were reviewed and the correlation between the scan images and the pathology was evaluated, analyzing the configuration of the conventional scan images and the chronological patterns of the sequential scintiphotograms obtained with a scintillation camera.

The scan images were classified into four types: diffuse-flat, localized-flat, spherical and irregular. The chronological patterns on the sequential scintiphotograms were classified into three types: Type-I which is characterized by a positive image appearing within 20 seconds after the injection of the isotope, Type-II which shows an activity gradually increasing later than 20 seconds, and Type-III which is characterized by decreased activity within 20 seconds.

The following results were obtained:

1. Many of non-neoplastic lesions such as subarachnoid hemorrhage or subdural hematoma showed and image of diffuse-flat type.

2. Other non-neoplastic lesions such as cerebral infarction or meningitis showed that of localized-flat type.

3. The majority of neoplastic lesions appeared as spherical type. Some of non-neoplastic but massive lesions such as intracerebral hematoma and cerebral abscess were also included in this type.

4. Arterio-venous anomaly and some kinds of metastatic tumor were outlined as irregular type.

5. Arterio-venous anomaly, meningioma and hemangioblastoma demonstrated the serial pattern of Type-I.

6. Astrocytoma, pinealoma, neurinoma and meningitis demonstrated that of Type-II.

7. Cerebral infarction, intracerebral hematoma, and subdural hematoma demonstrated that of Type-III.

The study demonstrated that this method may be of great value for differential diagnosis of cerebral lesions, although for infratentorial or deep midline lesions it has no more than a limited value.

はじめに

今日ラジオアイソトープ（以後ＲＩと略す）による頭蓋内疾患の診断は広く臨床面に応用されるようになり，重要な放射線学的検査法の１つとして認められてきた．

頭蓋内疾患に対するＲＩ検査は，他のレ線学的検査法，たとえば血管造影や気脳撮影に比して検査に合併症を伴なわないこと，患者に苦痛を与えないこと，手技が簡単であること等，多くの点で優れている．

歴史的にみると，はじめてＲＩによる頭蓋内疾患の診断に成功したのは Moore[22)23)] で，彼は1947年に^{131}I で標識された diiodofluororescein を使用し，Geiger-Müller 管を用いて脳腫瘍の検出に成功した．

1949年には Selverstone ら[27)]が ^{32}P を用いて術中に脳腫瘍の検出を行なつたが，^{32}P は純β線放射体であるため，体外測定は不可能であつた．

その後核種の開発が急速に進み，1953年には Moore[24)] が ^{131}I 標識人血清アルブミン（^{131}I-RIHSA）を，1962年には Blau と Bender[6)] が ^{203}Hg-chlormerodrin を用いて，脳腫瘍の検出に有効であつたことを報告している．

^{99m}Tc-pertechnetate は1964年 Harper ら[14)]によつて紹介され，その有利性が広く認められている[18)36)37)]．

さらに最近では Stern ら[28)]によつて開発された ^{113m}In が脳シンチグラム検査に利用されている．

一方，検出器にも改良が加えられ，Allen ら[1)]，Anger[2)]，Goodwin ら[11)]によつて現在のようなシンチグラム検査法が確立されるに至つた．

また1963年 Anger ら[3)4)5)]によつて開発されたシンチレーションカメラ（以後シンチカメラと略す）は，従来のスキャナーに比して著しく検査時間を短縮することを可能にし，その検査成績も従来のスキャナーに劣らないものであることが報告されている[33)]．

これらのＲＩ開発や検出器の進歩によつて脳シンチグラム検査が広く用いられるようになるにつれ，腫瘍以外の脳疾患においても陽性像を呈し検出可能なものが少なくないことが明らかになつてきた[7)9)10)13)21)25)29)30)35)]．

そこで，検出された疾患が腫瘍であるか，炎症であるか，血管障害であるかなどの質的診断が望まれるようになつた．

合併症を伴なわないＲＩ検査で，ある程度の質的診断が可能であれば，つぎに行なうべき他の検査のスケジュールを決めたり，治療の方針を決める上で有用であると思われる．

従来の脳シンチグラム検査で明らかにできるのは，病巣の存在，部位，大きさ等であつて，病巣の質的診断については甚だ無力であるとの感が強い．

現在までに報告された，脳シンチグラム検査による頭蓋内疾患の質的鑑別診断の試みとしては，次のような方法がある．

その第１はシンチグラムの形態を分析する方法である[17)19)29)]．

第２の方法は，最近に至つて試みられてきた方法で，^{99m}Tc 等の短半減期ＲＩとシンチカメラとを用いることにより，病巣部ＲＩ集積状態の経時的変化を検討する方法である[8)12)26)29)]．

これらの方法は，いずれも頭蓋内疾患の質的診断にある程度有用な情報を提供するものではあるが，まだ，明確な診断基準を作るまでには至らないようである．

著者は，上記の２つの方法，すなわちシンチグラムの形態的特徴と病巣部ＲＩ集積の経時的観察とを関連させることにより，さらに質的診断の精度が向上するのではないかと考えた．

そこで，確定診断のついた腫瘍および非腫瘍性疾患について，シンチグラムを形態的に分類し，また病巣部ＲＩ集積状態の経時的変化に基づく分類を行ない，この両分類を組合わせることにより，どの程度の質的診断が可能であるか検討した．

材料および方法

ｉ）対象

昭和42年７月から昭和44年12月の間に九州大学医学部放射線科において脳シンチグラム検査を行

なつた患者 317名，総検査数 411のシンチグラムについて検討を加えた．

同じ症例に2回以上検査を行なつたものの多くは，手術後の経過観察をも行なつたもので，これらの症例では，第1回目の術前の検査結果を用いた．

手術を行なつていないもので2回以上検査を行なつたものについては，最もよく病変が表現されている回の検査成績を用いた．

ii）検出器

イ）昭和42年7月から昭和43年4月までの間は，大きさ2″φ×2″のヨード結晶，19孔焦点5cmのハニカムコーンコリメーター，マルチカラー記録方式の島津製シンチスキャナーを用い，スキャンニング速度は30—40 cm/min で検査を行なつた．

ロ）昭和43年5月から昭和44年12月の間は，大きさ5″φ×2″のヨード結晶，109孔焦点11cmまたは37孔焦点 7.5cmのハニカムコーンコリメーター，写真記録方式の島津製シンチスキャナーを用い，スキャンニング速度は 100cm/min で検査を行なつた．

このスキャンニング検査と併用して Nuclear Chicago 製シンチカメラ（Pho/Gamma Ⅲ）を使用し，1,000または 4,000孔の平行多孔コリメーターを用いた．

連続撮影はニコン製モータードライブ（F—250）で行なつた．

iii）前処置

昭和43年3月以後の検査は，RI注射前15分に Finalin 0.012cc/kgの筋注を行ない，RIが鼻腔や唾液中に分泌するのを抑えた．

これと併用して，昭和44年9月以後の症例には，過塩素酸カリウム 150— 300mgをRI注射前約2時間に経口投与して，RIの脈絡叢への集積を抑えた[32]．

iii）検査方法

イ）昭和42年7月から昭和43年4月までの間は，^{99m}Tc-pertechnetate 5—10 mCi 静注後15ないし30分後から，症状その他により予想される病巣に最も近いと思われる方向から，前後像および側面像の2方向について検査を行なつた．

ロ）昭和43年5月から昭和44年12月までの間は，1回の検査としてシンチカメラによる連続撮影，スキャナーによるスキャンニング，シンチカメラによるポラロイドフイルム撮影の順に検査を行なつた．

連続撮影を行なう場合の撮影方向は，つぎのような原則にしたがつて決定した．

すなわち，患者の症状や，すでに行なわれた諸検査から病巣がテント上に予想される場合には前面像の，テント下に予想される場合には後面像の連続撮影を行なつた．

病巣部位の予想が不可能なものには前面像の連続撮影を行なつた．

RIの投与には通常の注射器を用いて正中静脈より5—10mCi の ^{99m}Tc-pertechnetate を急速に注射した．

注射直後より1分間は，Kodak 製 Tri-x フイルムを用いて，intensity 500，preset time 10秒の条件で10秒に1枚（昭和43年5月から12月までの間は 2秒に 1枚）つぎの 15分間は intensity 470，preset time60秒で1分に1枚の連続撮影を行なつた．

つぎに被検者をスキャナーに移し，病巣の存在が疑われる部に最も近い方向より前後像および側面像の検査を行なつた．

最後に再びシンチカメラによる4方向（前，後，左，右）の撮影をポラロイドフイルム（3,000 speed/type 107）で行なつた．

条件は intensity 470—480，preset count 2×10^5 である．

前方および後方からの撮影は，原則として，orbitomeatal line よりそれぞれ約10°および20° Towne 方向より撮影した．

1回の検査に要した時間は約80ないし 100分である．

重症患者には，ポラロイドフイルムによる写真記録のみをRI注射後 20ないし 30分後に行なつた．

iv) 脳シンチグラムの形態分類

脳シンチグラムをその異常像の形態によりびまん性平盤型(diffuse-flat type)，限局性平盤型(localized-flat type)，球型 (spherical type)，不整型 (irregular type)，の4型に分類した.

以上の4型の特徴を図示したものが第1図である.

びまん性平盤型は前後像において脳周辺部に幅の薄い半月状影として表現されるもので，側面像では異常を認めないものである.

Fig. 1 Morphological Classification of Scan Images

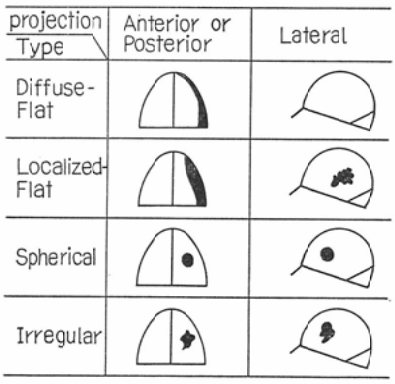

限局性平盤型は，前後像で比較的厚めの半月状影を呈し，側面像でも，くさび状，扇状，索状等の異常を認めるものである.

球型は，前後像または側面像で円形または類円形の異常影を示すものである.

不整型は前後像または側面像で不整形の異常影を呈すものである.

シンチグラムで異常を認めるが，その形態の描出が不十分で上記の4型のいずれにも分類できないものは，形態不明群(group of obscure image)としてまとめた.

なお，この形態分類についてはすでに報告したが[29]，分類の名称を一部変更した.

v) 病巣部RI集積状態の経時的変化に基づく分類.

シンチカメラによる連続撮影により異常を認めたものについて，病巣部RI集積状態を経時的変化により次の3つの型に分類した.

Type IはRI注射後20秒以内にすでに病巣部が陽性像を呈するもの.

Type IIはRI注射後20秒間は異常を認めず，それ以後次第に病巣部が陽性像を呈するもの.

Type IIIはRI注射後20秒間は病巣部へのRI集積が健側に比して少ないものとした.

20秒以後次第に病巣部へのRI集積が増して陽性像を呈したものや，健側と均等になつて異常を認めなくなつたもの，および依然としてRI集積が少ないもののいずれもこの型に含めた.

結　果

脳シンチグラム検査を行なつた317症例の検査結果を第1表に示した.

Table 1. Results of Brain Scans with ^{99m}Tc in 317 Cases

	Positive	Equivocal	Negative	Total
Neoplastic lesion	95	5	15	115
Non-neoplastic lesion	44	7	28	79
Post-operative scans	40	1	3	44
Normal	3	1	38	42
Unverified	12	6	19	37
Total	194	20	103	317

手術，剖検，血管造影，気脳撮影，脳波，髄液所見や，症状および経過観察等により，腫瘍と診断されたものが115例あり，そのうち95例(83%)が陽性像を呈した.

非腫瘍性疾患は79例あり，そのうち44例(56%)が陽性像を呈した.

異常なしと診断されたものは42例で，このうち3例(7.1%)を誤つて陽性と判定した.

確定診断のつかなかつた症例が37例あり，ほかに初回検査時すでに開頭術等の外科的侵襲が加えられていたものが44例あつた.

腫瘍115例，および非腫瘍性疾患79例の検査成績を第2表，第3表に示した.

Table 2. Results of Brain Scans in Neoplastic Lesions Based on Histology

	Positive	Equivocal	Negative	Total
Glioma	21	1	6	28
Astrocytoma (Grade I-II)	5	0	2	7
Astrocytoma (Grade III-IV)	11	0	0	11
Oligodendroglioma	2	1	1	4
Medulloblastoma	3	0	3	6
Meningioma	19	0	0	19
Nurinoma	11	2	0	13
Pinealoma	7	0	1	8
Pituitary adenoma	4	1	1	6
Craniopharyngioma	4	1	1	6
Metastatic tumor	15	0	0	15
Skull invasion of head and neck tumor	3	0	0	3
Primary sarcoma	1	0	0	1
Hemangioblastoma	3	0	0	3
Chordoma	0	0	1	1
Teratoma	0	0	1	1
Unverified	7	0	4	11
Total	95	5	15	115

なお，この検査結果の詳細については，別に報告したので省略する[34].

Total 3. Results of Brain Scans in Non-neoplastic Lesions

	Positive	Equivocal	Negative	Total
Cerebral abscess	3	0	0	3
Meningitis and meningoencephalitis	7	1	3	11
Arterio-venous anomaly	9	2	0	11
Cerebral infarction	10	0	4	14
Intracerebral hematoma	2	0	0	2
Subdural hematoma	3	0	0	3
Subarachnoid hemorrhage	7	0	5	12
Transient ischemic attack	0	0	6	6
Epilepsy (idiopathic)	0	2	7	9
Histiocytosis-x	2	0	0	2
Post traumatic complaints	1	2	1	4
Carbon monoxide poisoning	0	0	2	2
Total	44	7	28	79

シンチグラムの形態による分類結果

陽性像を呈した腫瘍95例，非腫瘍性疾患44例の合計 139例を，著者の形態分類によつて分類して第4表，第5表に示した.

Table 4. Configuration of Scan Images in Neoplastic Lesions

	Diffuse-flat	Localized-flat	Spherical	Irregular	Obscure image
Glioma	0	1	14	0	6
Astrocytoma grade I-II	0	1	3	0	2
Astrocytoma grade III-IV	0	0	9	0	1
Oligodendroglioma	0	0	0	0	2
Medulloblastoma	0	0	2	0	1
Meningioma	0	1	18	0	0
Neurinoma	0	0	5	1	5
Pinealoma	0	0	5	0	2
Pituitary adenoma	0	0	0	0	4
Craniopharyngioma	0	0	0	0	4
Metastatic tumor	0	1	8	3	3
Skull invasion of head and neck tumor	2	0	0	0	1
Primary sarcoma	0	0	0	1	0
Hemangioblastoma	0	0	2	0	1
Unverified	0	0	2	2	3
Total	2	3	54	7	29

Table 5. Configuration of Scan Images in Non-neoplastic Lesions

	Diffuse-flat	Localized-flat	Spherical	Irregular	Obscure image
Cerebral abscess	0	1	2	0	0
Meningitis and meningoencephalitis	3	3	0	0	1
Arterio-venous anomaly	0	1	3	4	1
Cerebral infarction	4	6	0	0	0
Intracerebral Hematoma	0	0	1	0	1
Subdural hematoma	2	1	0	0	0
Subarachnoid hemorrhage	6	1	0	0	0
Histiocytosis-x	0	2	0	0	0
Cerebral contusion	1	0	0	0	0
Total	16	15	6	4	3

形態分類の判定は，スキャナーによるシンチグラムの前後像および側面像によつて行ない，症例によつては，シンチカメラによるポラロイドフイルムも参考にした．

まず，びまん性平盤型に属したものは，139例中18例であつた．

この18例のうち，腫瘍はわずか2例で，他の16例は非腫瘍性疾患であつた．

非腫瘍性疾患でこの型に属したものは，くも膜下出血（6例），脳硬塞（4例），髄膜炎（3例），硬膜下血腫（2例），頭部打撲（1例）の5疾患であつた．

非腫瘍性疾患で，この型に属した症例がなかつたものは，脳内血腫，ヒスチオサイトーシスエッキス，脳膿瘍，動静脈奇形の4疾患であつた．

この型に属した脳硬塞4例のうち3例は，最終発作から12週以後に検査を行なつた症例であるのに対し，つぎに述べる限局性平盤型に属した脳硬塞の症例は，いずれも10週以内に検査を行なつた症例である点で異なつていた．

くも膜下出血および髄膜炎については，発作または発病からの期間とシンチグラム形態の関係で，一定の傾向を見出さなかつた．

この型に属した腫瘍の2例は，頭蓋底部に浸潤した頭頸部腫瘍の症例であり，脳実質内の腫瘍でこの型に属したものはなかつた．

つぎに，限局性平盤型に属したものについて述べる．

この型に属したものは139例中18例であつた．

このうち，腫瘍は3例で少なく，残りの15例は非腫瘍性疾患であつた．

この型に属した非腫瘍性疾患は，脳硬塞（6例），髄膜炎（3例），ヒスチオサイトーシスエッキス（2例），脳膿瘍（1例），動静脈奇形（1例），硬膜下血腫（1例），くも膜下血腫（1例）であつた．

この型に属す症例がなかつたものは，脳内血腫および頭部打撲であつた．

腫瘍でこの型に属す症例があつたものは，神経膠星細胞腫，髄膜腫，悪性腫瘍の髄膜転移のそれぞれ1例づつで，びまん性平盤型と異なり脳実質内の腫瘍が2例含まれていた．

つぎに球型に属したものについて述べる．

この型に属したものは，139例中60例で，4型のうち最も多かつた．

この60例中，腫瘍は54例（90%）を占め，非腫瘍性疾患は6例（10%）で少なかつた．

球型に属した腫瘍54例中，症例が多かつたのは髄膜腫（18例）と神経膠腫（14例）で，転移性腫瘍（8例），神経鞘腫（5例），松果腺腫（5例）がこれにつぎ，その他血管芽腫（2例），組織不明の腫瘍（2例）がこの型に属した．

非腫瘍性疾患で球型に属したものは，動静脈奇形（3例），脳膿瘍（2例），脳内血腫（1例）の3疾患6症例で，他はこの型に属す症例がなかつた．つぎに不整型に属したものについて述べる．

この型に属したものは，139例中11例で，4つの型のうち最も少なかつた．

このうち，腫瘍は7例，非腫瘍性疾患は4例であつた．

疾患別にみると，この型に属した非腫瘍性疾患はすべて動静脈奇形（4例）であり，腫瘍では転移性腫瘍が7例中の3例を占めた．

他にこの型に属したものには，神経鞘腫（1例），原発性肉腫（1例），および組織不明の腫瘍（2例）があつた．

最後に形態不明群に属したものについて述べる．

この群に属したものは，139例中32例（23%）あり，このうち腫瘍は29例，非腫瘍性疾患は3例あつた．

一般に脳シンチグラム検査では，病巣の性質とともに，その存在部位によつて像の明瞭さに違いをきたすと考えられる．

そこで，この形態不明群に属した29例の腫瘍が，どのような部位に存在していたかについて検討を加えた．

第6表は，脳シンチグラム検査を行なつた腫瘍115例を，病巣の部位により大脳皮質（cerebral），正中深部（deep midline），テント下（infratentorial），頭蓋（cranial）の4つに分けて，部位別の検査数，陽性を呈した症例数，および陽性像の形態分類を示したものである．

正中深部には，大脳基底核，視床下部，第3脳室，松果体を含めた．

大脳皮質には，正中深部を除く大脳領域を含めた．

第6表に示すように，大脳皮質に病巣が存在するものは形態不明群に属するものが少なく，51例中6例（12%）であり，その形態がシンチグラムでよく表現され得るものであることがわかる．

一方，正中深部では25例中16例（64%），テント下では16例中6例（38%）が形態不明群に属し，これらの部位に存在する腫瘍は，その形態を明瞭に描出することが困難な場合が多かつた．

病変部 RI 集積状態の経時的変化による分類結果

第7表，第8表はシンチカメラによる連続撮影を行なつた症例のうち，陽性像を呈した腫瘍44

Table 7. Results of Rapid Sequential Scintiphotography in Neoplastic Lesions

	Type-Ⅰ	Type-Ⅱ	Type-Ⅲ
Glioma	1	9	0
Astrocytoma grade Ⅰ-Ⅱ	0	2	0
Astrocytoma grade Ⅲ-Ⅳ	1	5	0
Oligodendroglioma	0	1	0
Medulloblastoma	0	1	0
Meningioma	7	1	0
Neurinoma	0	3	1
Pinealoma	0	3	0
Pituitary adenoma	0	1	0
Craniopharyngioma	0	1	0
Metastatic tumor	1	7	0
Skull invasion of head and neck tumor	2	0	0
Hemangioblastoma	2	0	0
Unverified	1	4	0
Total	14	29	1

Table 6. Relation Between Scan Image and Location of Tumor

	Total scans	Positive scans	Configuration of scan image				
			Diffuse-flat	Localized-flat	Spherical	Irregular	obscure image
Cerebral	52	51	0	3	37	5	6
Deep midline	37	25	0	0	8	1	16
Infratentorial	22	16	0	0	9	1	6
Cranial	4	3	2	0	0	0	1

Table 8. Results of Rapid Sequential Scintiphotography in Non-neoplastic Lesions

	Type Ⅰ	Type Ⅱ	Type Ⅲ
Meningitis and meningo-encephalitis	0	4	0
Arterio-venous anomaly	6	0	0
Cerebral infarction	0	0	3
Intracerebral hematoma	0	0	1
Subdural hematoma	0	0	2
Subarachnoid hemorrhage	0	2	1
Histiocytosis-x	0	1	0
Cerebral contusion	0	1	0
Total	6	8	7

例，非腫瘍性疾患21例の合計65例について，病変部ＲＩ集積状態の経時的変化による分類を行なつた結果である．

まず Type Ⅰに属したものは，腫瘍44例中14例，非腫瘍性疾患21例中６例の合計20例であつた．

この型に属した疾患は腫瘍では髄膜腫（７例），頭頚部腫瘍の頭蓋底浸潤（２例），血管芽腫（２例），神経膠星細胞腫（１例），転移性腫瘍（１例），組織不明の腫瘍（１例）であつた．

非腫瘍性疾患では，動静脈奇形（６例）のみであつた．

次に Type Ⅱに属したものについてみると，この型には腫瘍，非腫瘍性疾患ともに多くの種類の疾患が含まれ，症例数も多かつた．

腫瘍44例中29例（66％），非腫瘍性疾患21例中８例（38％）の合計37例がこの型に属した．

腫瘍では，神経膠腫（９例），転移性腫瘍（７例），神経鞘腫（３例），松果腺腫（３例），髄膜腫（１例），脳下垂体腺腫（１例），頭蓋咽頭腫（１例）の他，組織不明の腫瘍（４例）がこの型に属した．

非腫瘍性疾患では，髄膜炎（４例），くも膜下出血（２例），ヒスチオサイトーシスエッキス（１例），頭部打撲（１例）がこの型に属した．

最後に，Type Ⅲ に属したものについてみると，３つの型のうち，この型に属したものが最も少なく，65例中８例のみであつた．

腫瘍と非腫瘍性疾患とを比較してみると，非腫瘍性疾患にこの型に属したものが多かつた．

この型に属したものは，腫瘍では嚢腫を有す神経鞘腫（１例），非腫瘍性疾患では脳硬塞（３例），硬膜下血腫（２例），脳内血腫（１例），くも膜下出血（１例）があつた．

脳硬塞，くも膜下出血，髄膜炎等の疾患について発病から検査までの期間と，ＲＩの時間的集積状態の関係について検討したが，症例数が少ないこともあつて，一定の傾向を見出し得なかつた．

シンチグラムの形態分類と経時的変化による分類の組合わせによる鑑別診断．

第９表は連続撮影で異常を認めた65例について，シンチグラムの形態分類と連続撮影による経時的変化分類を組合わせて示したものである．

まず，びまん性平盤型についてみると，この型を呈した６疾患10症例が，さらに３つの型に分類された．

すなわち，Type Ⅰには頭頚部腫瘍の頭蓋浸潤（２例）が含まれ，Type Ⅱには髄膜炎（２例）くも膜下出血（２例），頭部打撲（１例）が含まれ，Type Ⅲには脳硬塞，硬膜下血腫および，くも膜下出血の各々１例づつが含まれた．

この型を呈した症例のうち，Type Ⅰに属した耳下腺腫瘍の頭蓋内浸潤の例を症例１に，Type Ⅱに属した髄膜炎の例を症例２に，Type Ⅲに属した硬膜下血腫の例を症例３に示した．

次に限局性平盤型についてみると，この型を呈した６疾患８症例は，経時的変化による分類で３つの型にそれぞれ２疾患づつ分類された．

Type Ⅰに属したものは腫瘍の髄膜転移（１例）動静脈奇形（１例），Type Ⅱに属したものは髄膜炎（２例），ヒスチオサイトーシスエッキス（１例），Type Ⅲに属したものは脳硬塞（２例），硬膜下血腫（１例）であつた．

限局性平盤型を呈したもののうち，Type Ⅰに属した腫瘍の髄膜転移の例を症例４に，Type Ⅱに属した髄膜脳炎の症例を症例５に，Type Ⅲに属した脳硬塞の例を症例６に示した．

Table 9. Relationship of Intracranial Pathology, Configuration of Scan Image, and Results of Rapid Sequential Scintiphotography

	Type-Ⅰ	Type-Ⅱ	Type-Ⅲ	Total
Diffuse-flat	Skull invasion of head and neck tumor 2	Meningitis 2 Subarachnoid hemorrhage 2 Contusion 1	Infarction 1 Subdural hematoma 1 Subarachnoid hemorrhage 1	10
Localized-flat	Metastatic (meningeal) 1 Arterio-venous anomaly 1	Meningitis 2 Histiocytosis-X 1	Infarction 2 Subdural hematoma 1	8
Spherical	Meningioma 7 Hemangioblastoma 2 Arterio-venous anomaly 2 Astrocytoma grade Ⅲ-Ⅳ 1 Unverified tumor 1	Astrocytoma grade Ⅲ-Ⅳ 5 Metastatic 3 Astrocytoma grade Ⅰ-Ⅱ 2 Pinealoma 2 Unverified tumor 2 Medulloblastoma 1 Neurinoma 1 Meningioma 1	Intracerebral hematoma 1	31
Irregular	Arterio-venous anomaly 3	Metastatic 3 Neurinoma 1		7
Obscure image		Unverified tumor 2 Neurinoma 1 Oligodendroglioma 1 Pinealoma 1 Metastatic 1 Pituitary adenoma 1 Craniopharyngioma 1	Neurinoma (cystic) 1	9
Total	20	37	8	65

次に球型についてみると，この型を呈したもののうち Type Ⅰ に属したものは髄膜腫（7例），血管芽腫（2例），動静脈奇型（2例），神経膠星細胞腫（1例），組織不明の腫瘍（1例）があつた．

Type Ⅱ に属したものは神経膠星細胞腫（7例），転移性腫瘍（3例），松果腺腫（2例），組織不明の腫瘍（2例），髄芽細胞腫（1例），神経鞘腫（1例），髄膜腫（1例）があつた．

Type Ⅲ に属したものは脳内血腫（1例）のみであつた．

球型を呈した症例のうち，Type Ⅰ に属した髄膜腫の例を症例7に，Type Ⅱ に属した神経膠星細胞腫の例を症例8に，Type Ⅲ に属した脳内血腫の例を症例9に示した．

次に不整型についてみると，Type Ⅰ に属したのは動静脈奇型（3例）のみであつた．

Type Ⅱ に属したものは転移性腫瘍（3例）と神経鞘腫（1例）であつた．

Type Ⅲ に属した症例はなかつた．

Type Ⅰ に属した動静脈奇型の例を症例10に，Type Ⅱ に属した転移性腫瘍の例を症例11に示した．

最後に，形態不明群についてみると，Type Ⅲに属した嚢胞を有す神経鞘腫の1例を除けば，いずれもType Ⅱに属したので，像の形態と経時変化とを併用しても新しい診断基準は得られなかつた．

症　例

症例1．T.N. 36才．男．

最終診断，耳下腺腫瘍の頭蓋内浸潤．シンチグラム分類，びまん性平盤型，Type Ⅰ．病歴および諸検査結果．

昭和42年末，右頬部腫大に気附いた．

昭和43年2月26日，九州大学第1外科で腫瘍全摘出術が行なわれ，組織診断は悪性混合腫であつた．

昭和43月12月末，下咽頭転移で当科に入院した．

入院時の頭部レ線写真で，右中頭蓋窩に骨破壊があつた．

神経学的には右側の視神経，動眼神経，顔面神経および聴神経の麻痺があつた．

第2図 A-F はこの症例のシンチグラムで，AはRⅠ注射後0—10秒，Bは50—60秒，Cは1—2分，Dは15—16分後の前方からの連続撮影で，EおよびFは約90分後の前面像および右側面像である．

Aにおいてすでに右半球底部にRⅠ集積が多くType Ⅰに属している．

症例2．M.K. 36才．男．

最終診断，髄膜脳炎

シンチグラム分類，びまん性平盤型，Type Ⅱ．病歴および諸検査結果．

昭和44年5月，バス旅行中に大声を立てた．

昭和44年6月10日九州大学医学部精神科に入院した．

入院時，精神科学的には心迫行為があり，しきりに何か文章を書いていた．

神経学的には，両側の腱反射が亢進し，ケルニッヒの徴候が陽性であつたが，頚部強直は認められなかつた．

脳波では右側頭誘導にスパイクが出現した．

右頚動脈造影および気脳撮影には異常は認められなかつた．

髄液所見では細胞増加があり，これは主としてリンパ球によるものであつた．

髄液総蛋白質56.5 mg/dl，糖53mg/dl，塩素127 mEq/l でパンジイ反応陽性，ノンネーアペルト反応陽性，トリプトファン反応陽性であつたが，菌の検索では一般細菌，結核菌，クリプトコッカス等は認められなかつた．

入院後，ステロイドホルモン，抗生物質等の投与により症状は軽快し，2か月後には髄液所見も正常になつた．

第3図 A-D はRⅠ注射後それぞれ0—10秒，50—60秒，1—2分，15—16分の前方からの連続撮影像である．

EおよびFは，後方および右側方よりのスキャンニング像である．

A,B では異常を認められないが C.D では右半球辺縁部にRⅠ集積を示している．

後面像（E）では右半球辺縁に半月状の異常像があるが，右側面像（F）では異常が認められない．

症例3．K.K. 44才，男

最終診断，慢性硬膜下血腫

シンチグラム分類，びまん性平盤型，Type Ⅲ．病歴および諸検査結果．

昭和44年4月，頭部打撲により数分間意識を喪失した．

昭和44年6月中旬より頭痛および右足の脱力感を訴えた．

昭和44年10月27日，国立福岡中央病院に入院した．

入院後行なわれた頚動脈造影で，左中脳動脈と頭蓋穹窿部内板との間に無血管野があつた．

脳波では，左半球の低電位があつた．

髄液所見では異常は認められなかつた．

昭和44年12月9日，左側頭開頭で血腫除去が行なわれた．

第4図 A-F はこの症例のシンチグラムである．

ＲＩ注射後０—10秒の前面像（Ａ）では左半球のＲＩ集積が低いが，50—60秒後（Ｂ），および１—２分（Ｃ）ではほぼ均等であり，15—16分（Ｄ）では逆にわずかに左半球のＲＩ集積が高い．

ＥおよびＦはスキャンニングによる前面像および左側面像である．

前面像（Ｅ）では左半球辺縁に半月状の異常があるが，左側面像（Ｆ）では異常は認められない．

症例4．Y.H．4才，男．

最終診断，腫瘍の髄膜転移．

シンチグラム分類，限局性平盤型，TypeⅠ．病歴および諸検査結果．

昭和44年４月より右頚部腫瘤に気附いた．

昭和44年８月22日，久留米大学医学部第１外科で腫瘍摘出が行なわれ，組織診断は悪性混合腫であつた．

術後約１か月後より左頚部の腫大に気附き，さらに左頭頂部の腫大をきたしたので九州大学医学部脳神経外科に入院した．

入院時，全身のリンパ節腫大，肝腫大，左睾丸の腫大があつた．

左頚動脈造影では，中脳動脈と頭蓋穹窿部内板との間に無血管野があり，硬膜下血腫または滑液嚢水腫と診断された．

同年12月18日，左側頭開頭で手術が行なわれたが，主として硬膜に浸潤した血管に富む腫瘍が認められ摘出は不可能であつた．

また同時に左睾丸摘出術が行なわれ，組織診断で両腫瘍は同じ構造を持ち，未分化細胞腫瘍と診断された．

第５図 A-D はＲＩ注射後それぞれ０—10秒，50—60秒，１—２分，15—16分の連続撮影による前面像である．

Ａですでに左半球のＲＩ集積が高いが，Ｂではさらに明瞭になつている．

ＥおよびＦはスキャンニングによる前面像，および左側面像である．

前面像（Ｅ）では左半球辺縁部に幅の厚い半月状の異常があり，側面像（Ｆ）でも不整形の異常がある．

症例5．M.A．6才，男．

最終診断，髄膜脳炎．

シンチグラム分類，限局性平盤型，Type Ⅱ．病歴および諸検査結果．

昭和43年10月１日，頭痛，発熱で発病す．

同月４日，九州大学医学部小児科に入院した．

神経学的には，意識障害，不明瞭言語，痙攣発作等があり，髄膜刺激症状は左に強かつた．

髄液所見では，キサントクロミアなく，細胞増多（180/3）があり，蛋白 25mg/dl，糖49mg/dl，塩素 115mEq/l で，パンジイ反応疑陽性，ノンネーアペルト反応陰性，トリプトファン疑陽性であつた．

結核菌および一般細菌の検索は陰性であつた．

抗生物質の投与により約１週間後には症状が軽快，髄液所見も正常になつた．

第６図 A-D はＲＩ注射後０—10秒，40—50秒，１—２分，15—16分の連続撮影による前面像で，Ａでは異常を認めないがＢでは右半球のＲＩ集積が高く，ＣおよびＤで明瞭になつてくる．

ＥおよびＦは，約90分後の前面像および右側面像である．

側面像（Ｆ）でも頭蓋底部から後上方に伸びる異常像があり限局性平盤型に分類した．

症例6．Y.K．10才，女．

最終診断，脳硬塞．

シンチグラム分類，限局性平盤型，TypeⅢ．病歴および諸検査結果．

昭和43年１月下旬に右上下肢の脱力感を訴え，歩けなくなつた．

昭和44年３月，九州大学医学部小児科に入院した．

諸検査の結果，骨発育障害，血清コレステロール上昇，高脂質血症，腎性糖尿，蛋白尿等があり，神経学的には失語症および右片麻痺があつた．

非定型的なファンコニー氏症候群に脳硬塞が合併したものと診断されたが，神経症状は時間の経過と共に軽快した．

第７図は昭和43年４月15日（最終発作後６週

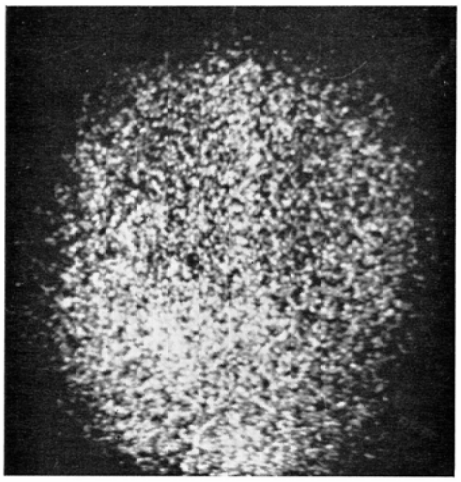

A (anterior view, 0-10sec.)

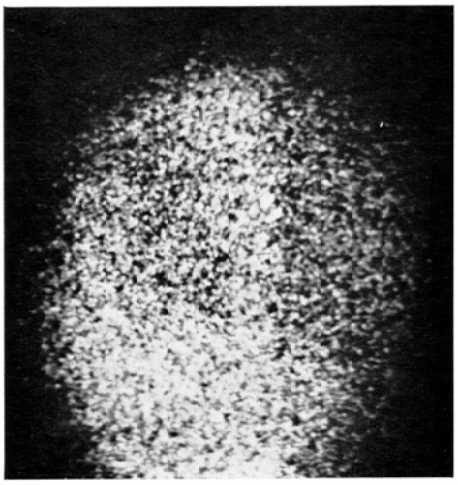

B (anterior view, 50-60sec)

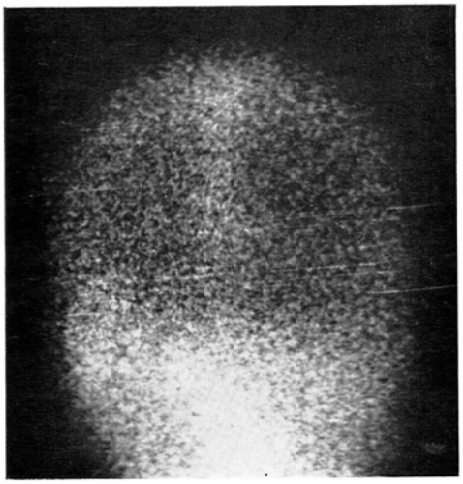

C (anterior view, 1-2min)

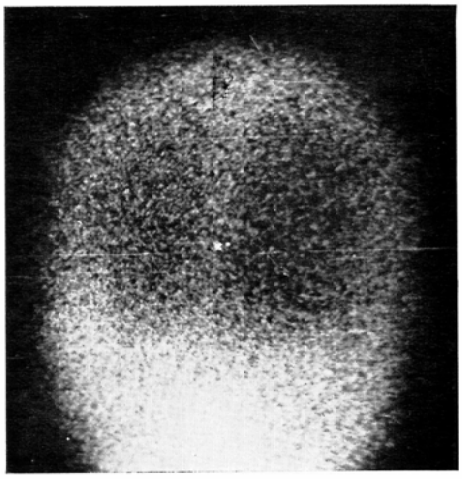

D (anterior view, 15-16min)

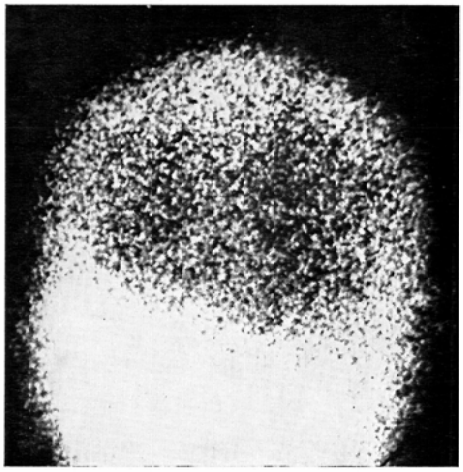

E (anterior view, 90min)

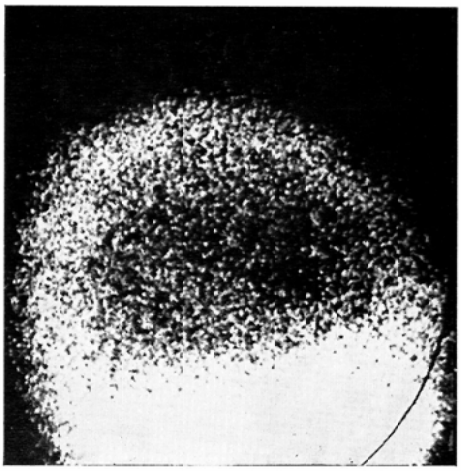

F (right lateral view, 90min)

Fig 2 (case No. 1)

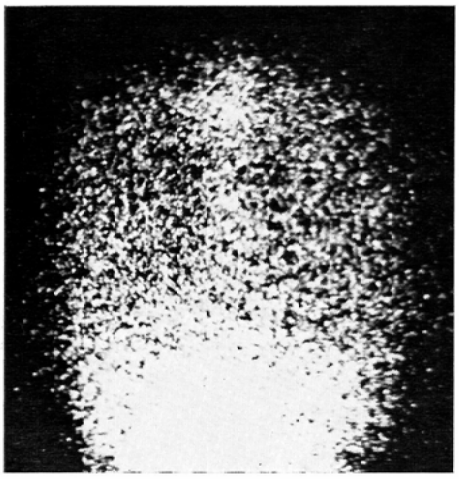

A (anterior view, 0-10sec)

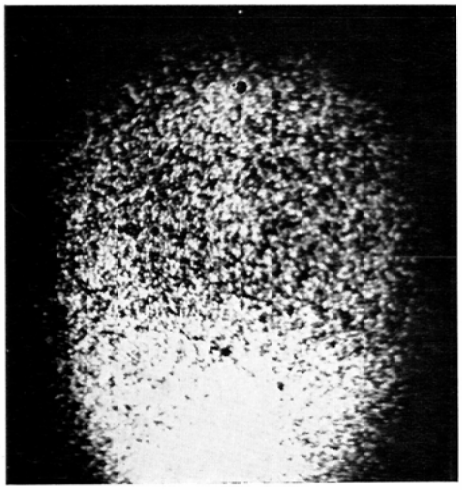

B (anterior view, 50-60sec)

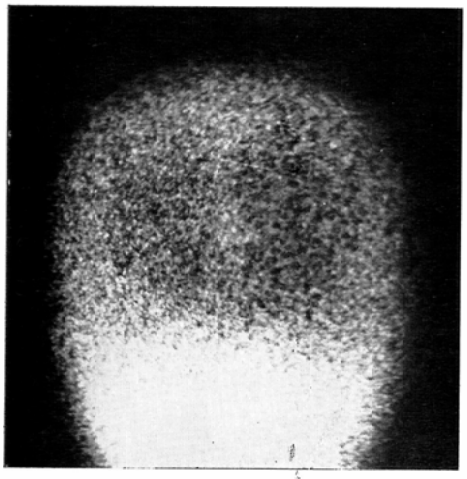

C (anterior view, 1-2min)

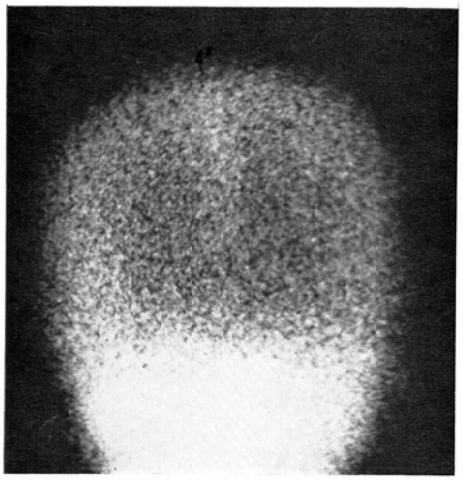

D (anterior view, 15-16min)

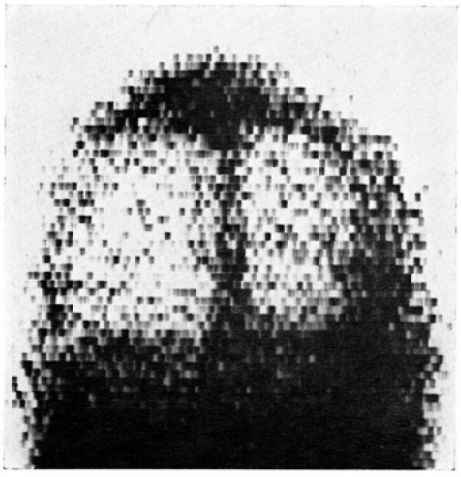

E (posterior view)

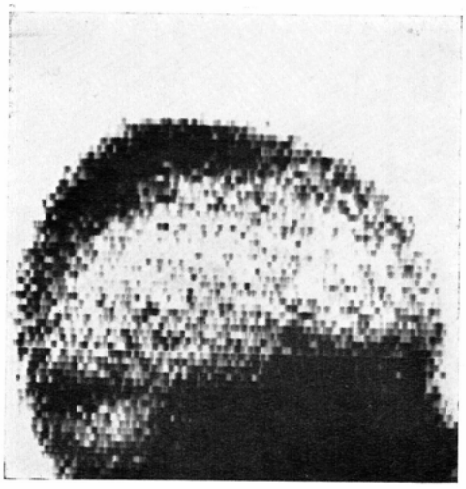

F (right lateral view)

Fig 3. (case No. 2)

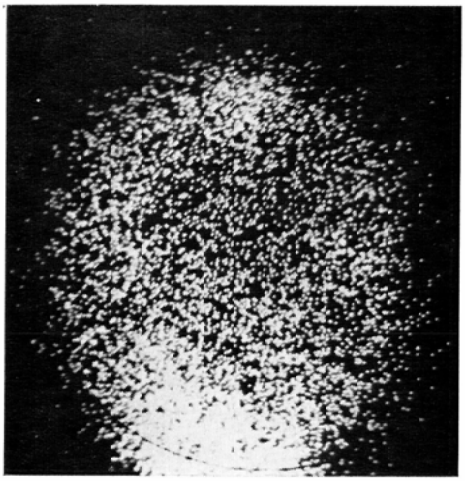

A. (anterior view, 0-10sec)

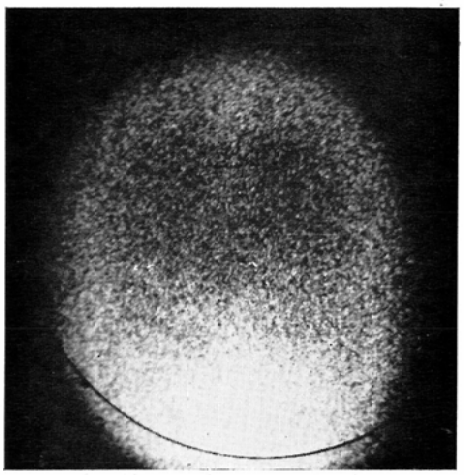

D (anterior view, 15-16min)

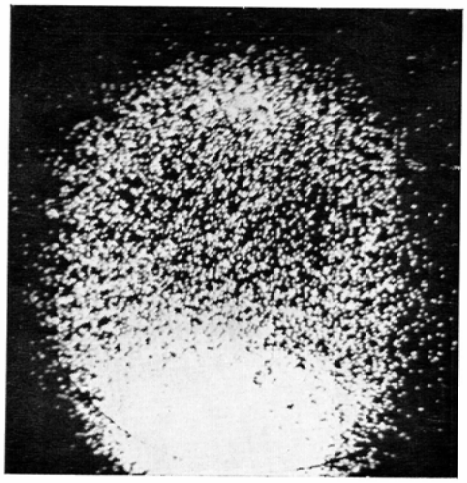

B (anterior view, 50-60sec.)

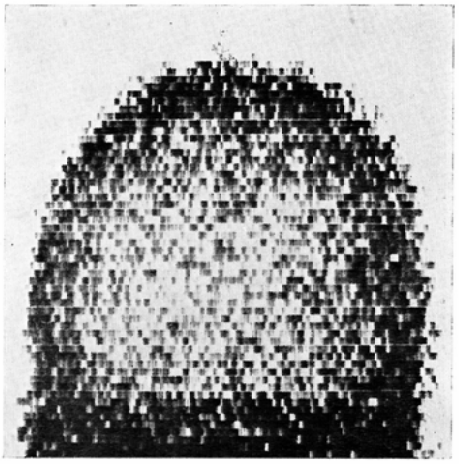

E (anterior view)

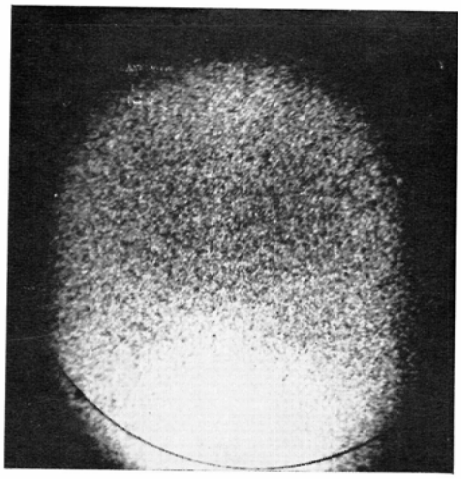

C (anterior view, 1-2min.)



F (left lateral view)

Fig 4 (case No. 3)

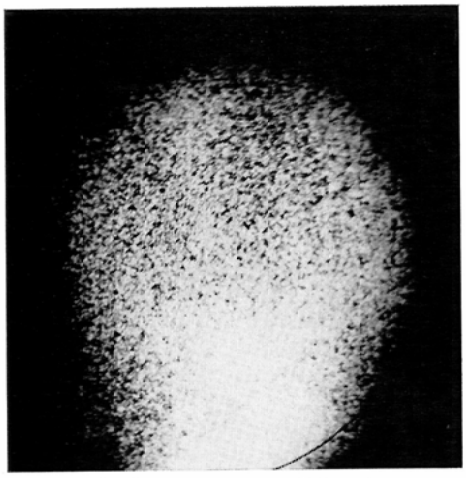

A (Anterior view, 0-10sec)

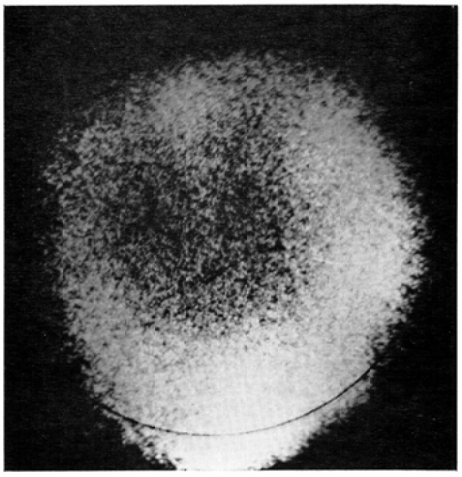

D (anterior view, 15-16min)

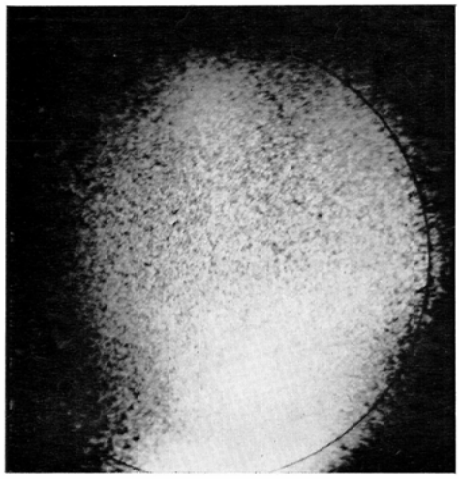

B (anterior view, 50-60sec)

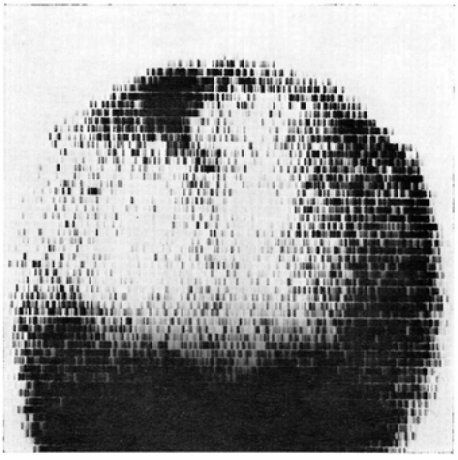

E (anterior view)

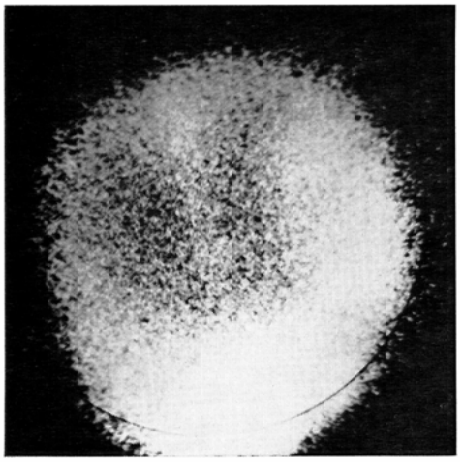

C (anterior view, 1-2min.)



F (left lateral view)

Fig 5. (case No. 4)

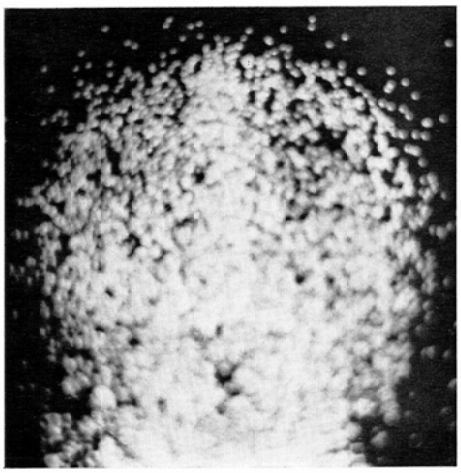

A (anterior view, 0-10sec)

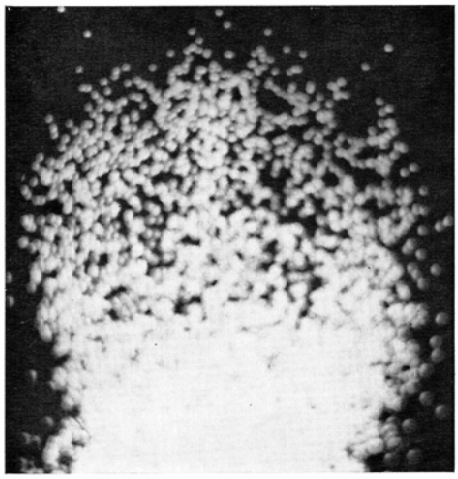

B (anterior view, 40-50sec)

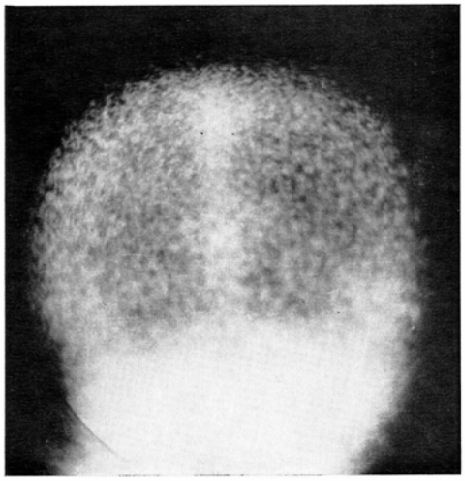

C (anterior view, 1-2min)

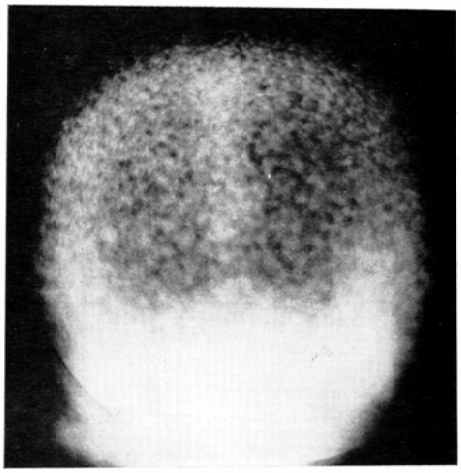

D (anterior view, 15-16min)

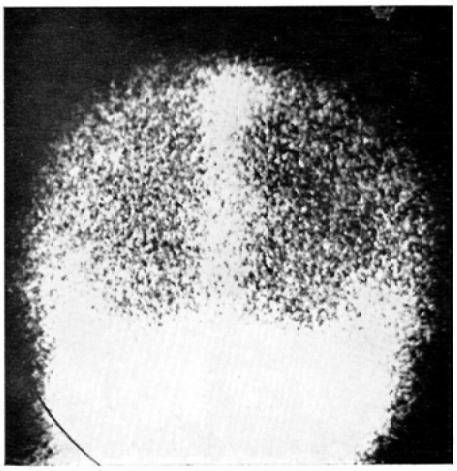

E (anterior view)

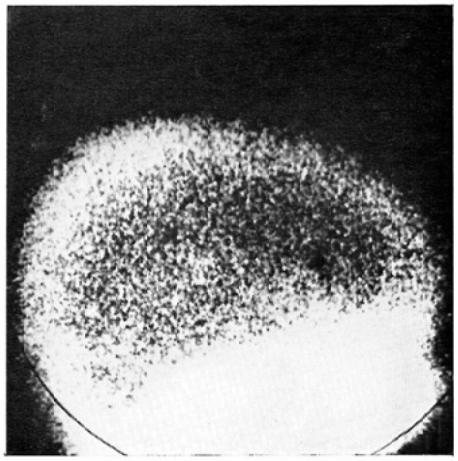

F (right lateral view)

Fig 6. (case No. 5)

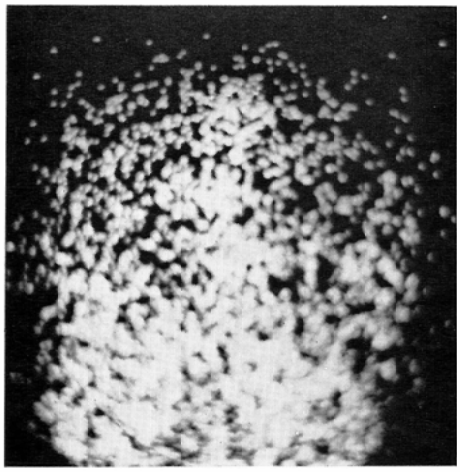

A (anterior view, 8-10sec)

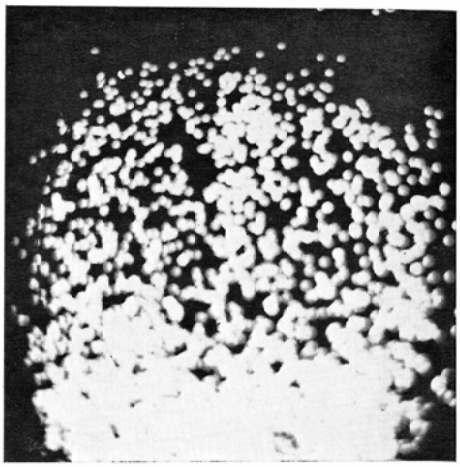

D (anterior view, 58-60sec)

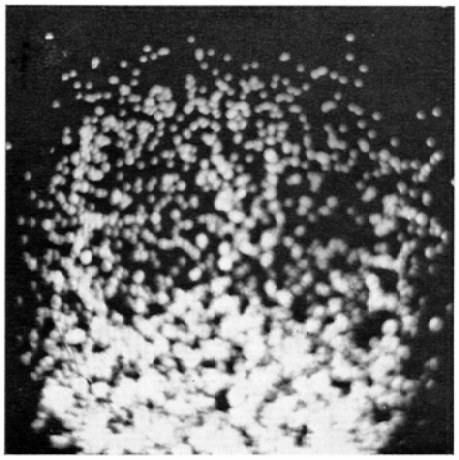

B (anterior view, 18-20sec)

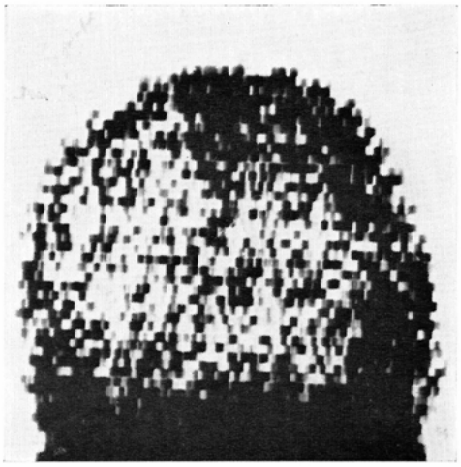

E (anterior view)

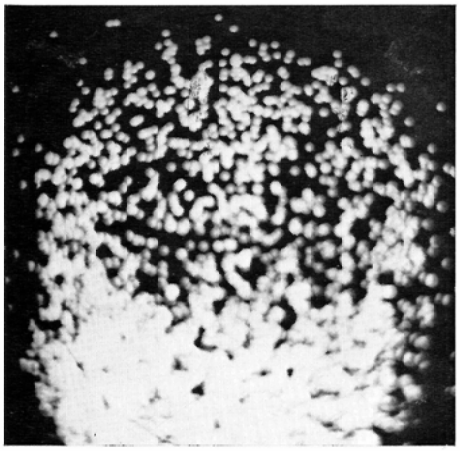

C (anterior view, 28-30sec)

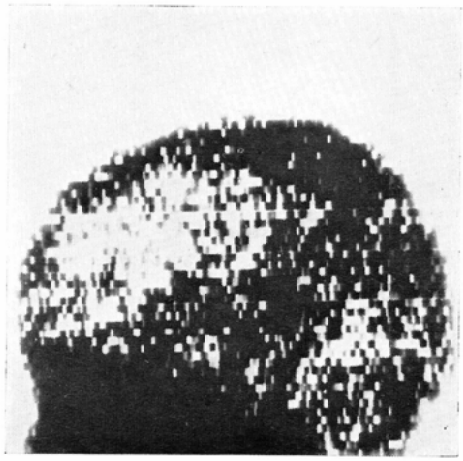

F (left lateral view)

Fig 7. (case No. 6)

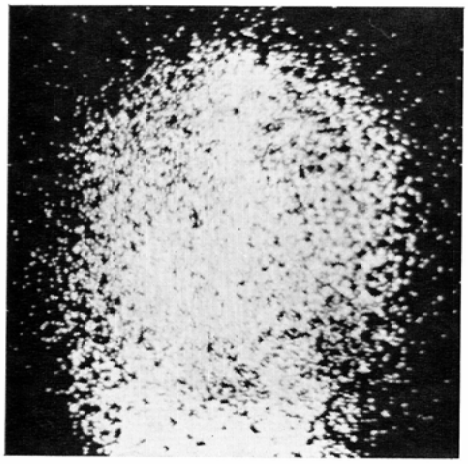

A (anterior view, 0-10 sec)

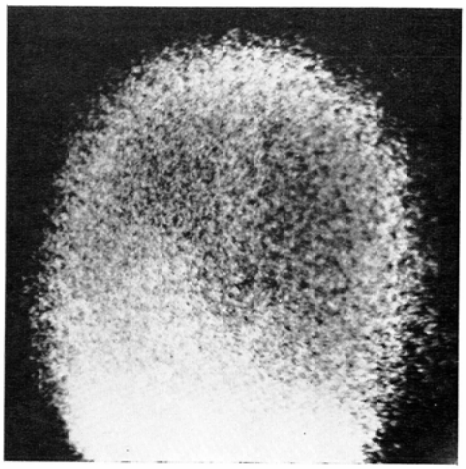

D (anterior view, 15-16min)



B (anterior view, 10-20sec)



E (anterior view)

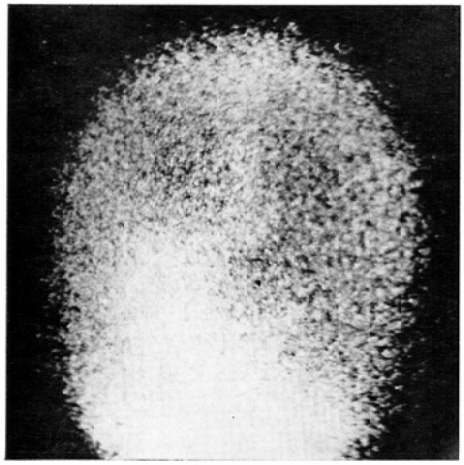

C (anterior view, 1-2 min)

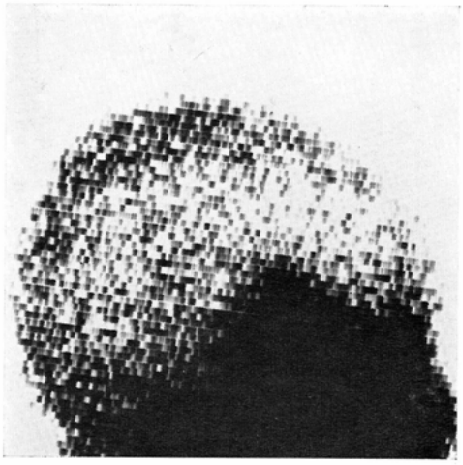

F (right lateral view)

Fig 8. (case No. 7)

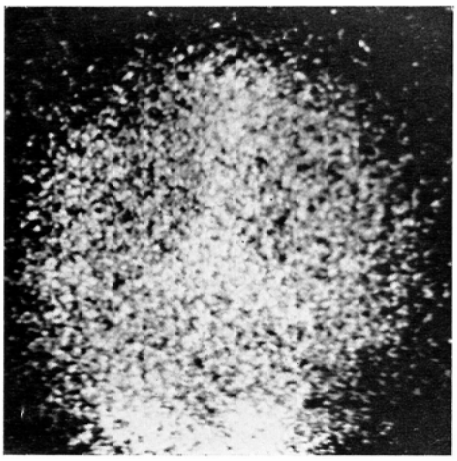

A (posterior view, 10-20sec)

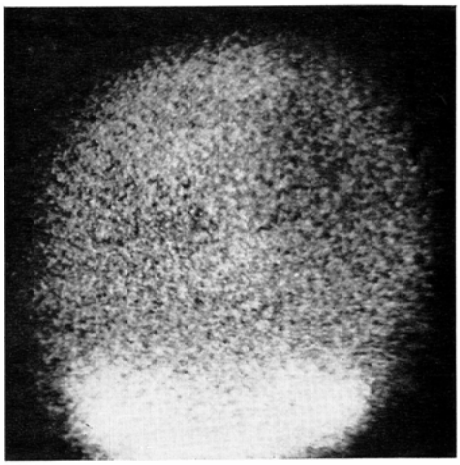

D (posterior view, 15-16min)

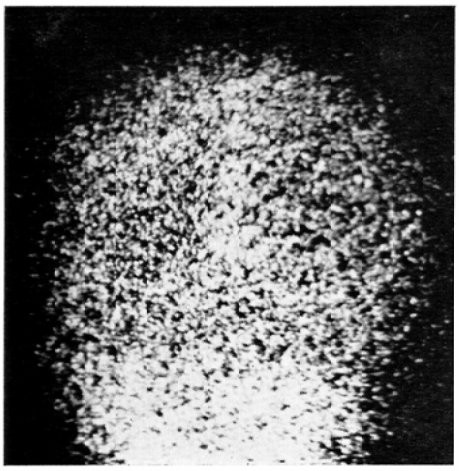

B (posterior view, 40-50sec)



E (posterior view)

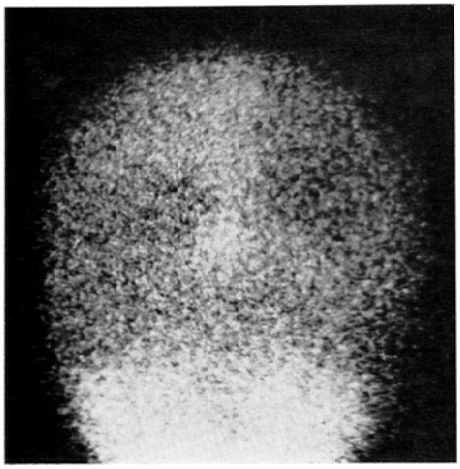

C (posterior view, 1-2min)

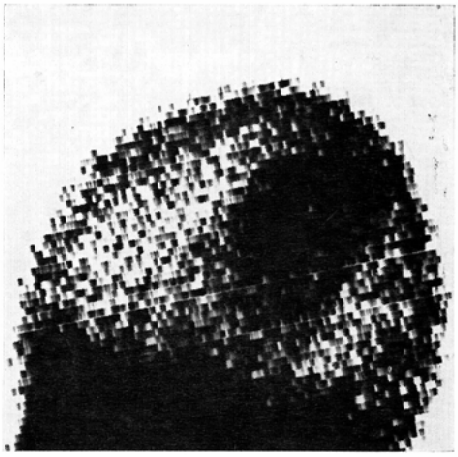

F (left lateral view)

Fig 9. (case No. 8)

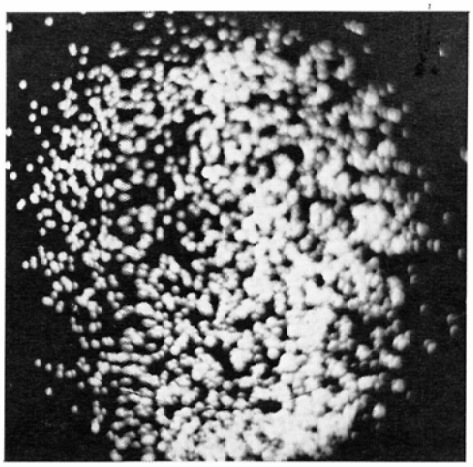

A (anterior view, 8-10sec)

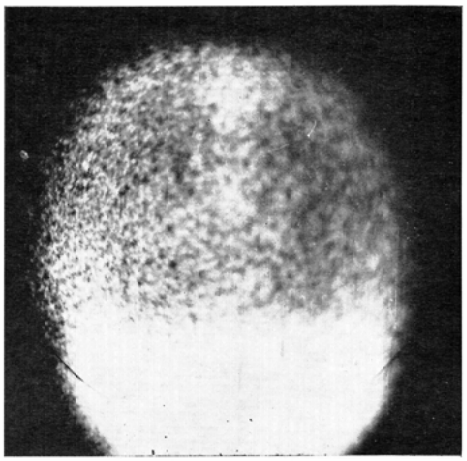

D (anterior view, 30-31min)

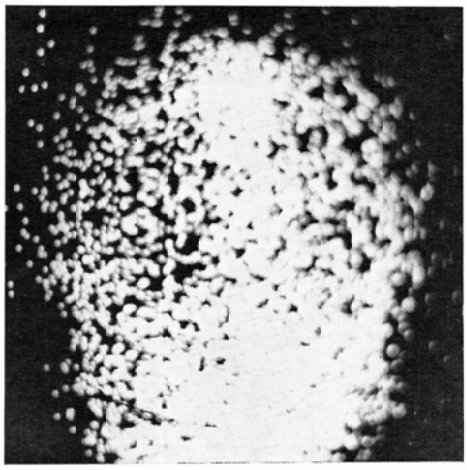

B (anterior view, 58-60sec)

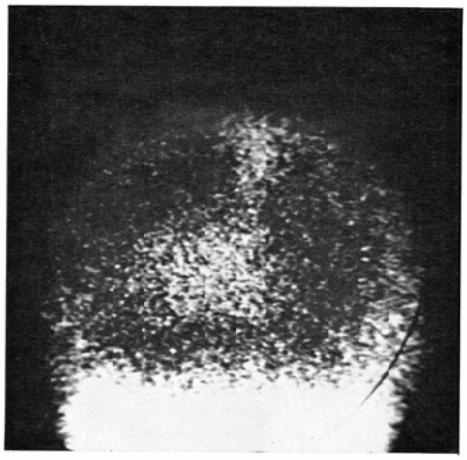

E (anterior view, 90min)

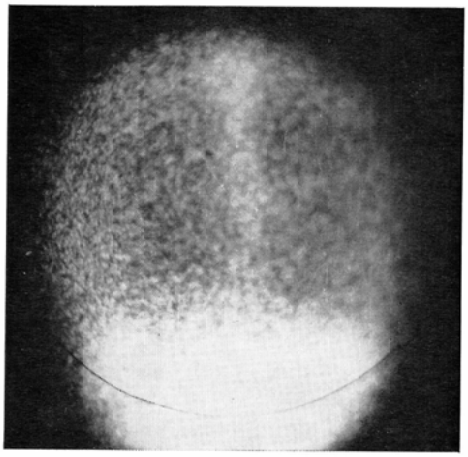

C (anterior view, 5-6min)

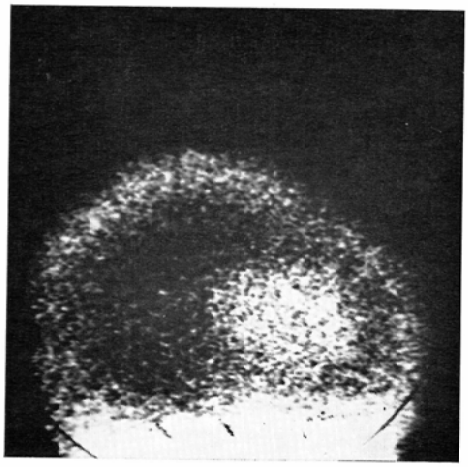

F (right lateral view, 90min)

Fig 10. (case No. 9)

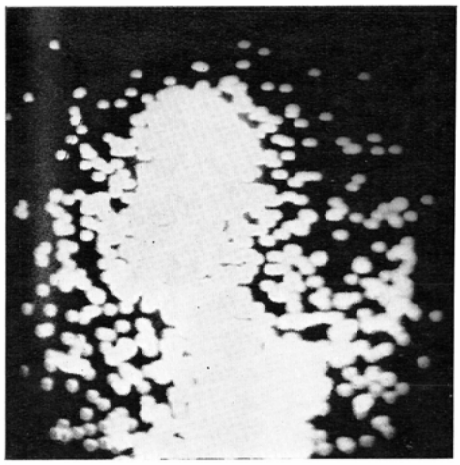

A (left lateral view, 8-10sec)

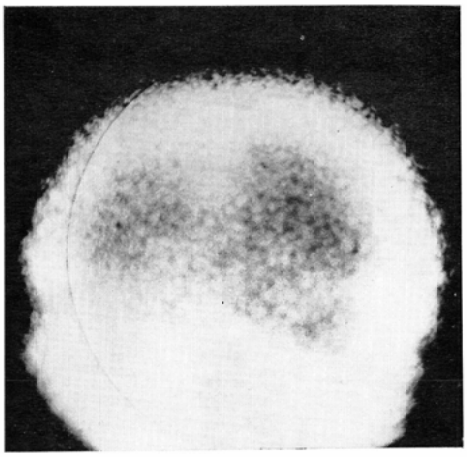

D (left lateral view, 15-16min)

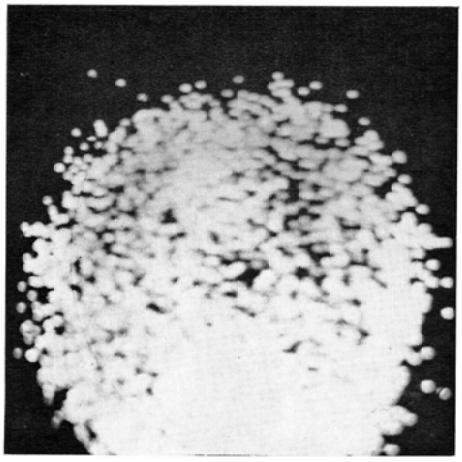

B (left lateral view, 18-20sec)

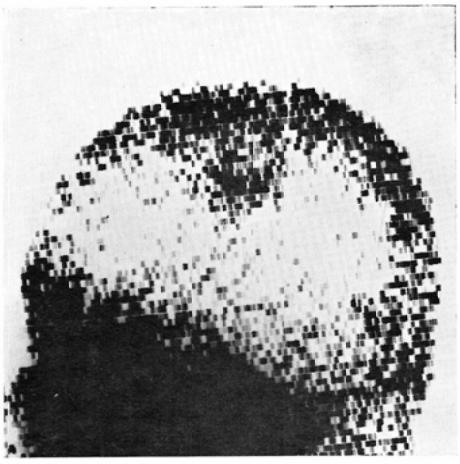

E (left lateral view)

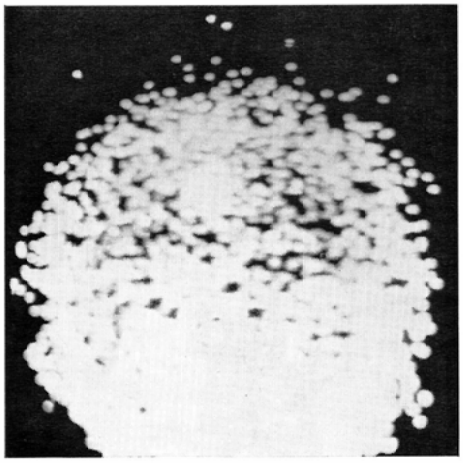

C (left lateral view, 58-60sec)

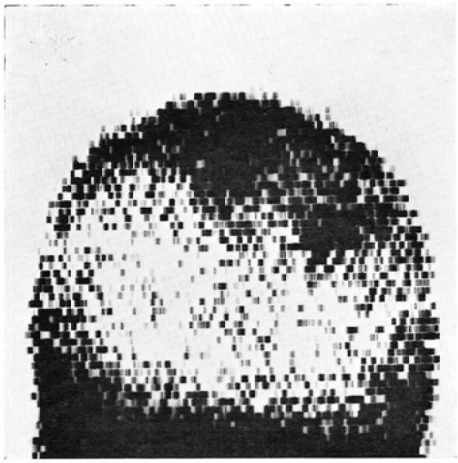

F (anterior view)

Fig 11 (case No. 10)

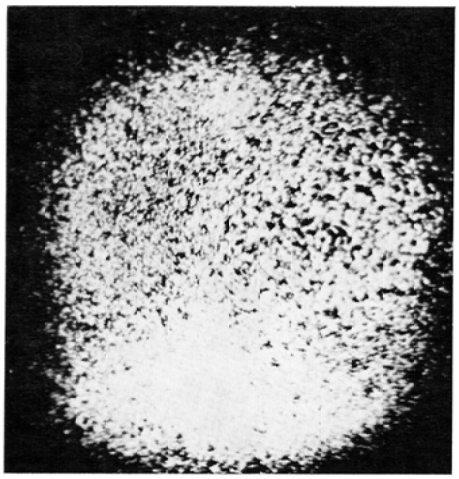

A (anterior view 10-20sec)

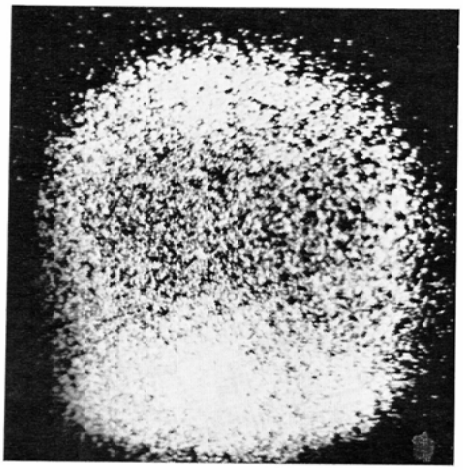

B (anterior view, 50-60sec)

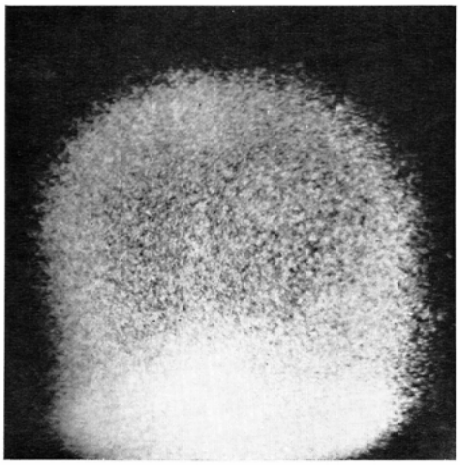

C (anterior view, 1-2min)

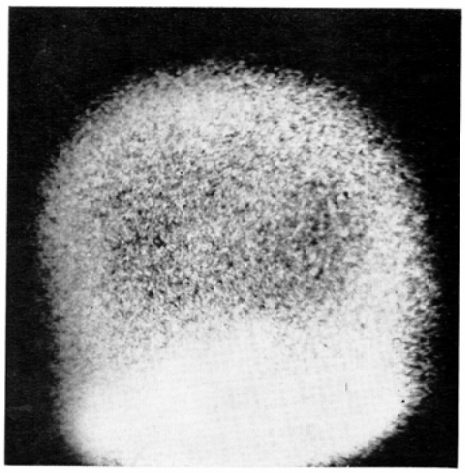

D (anterior view, 15-16min)

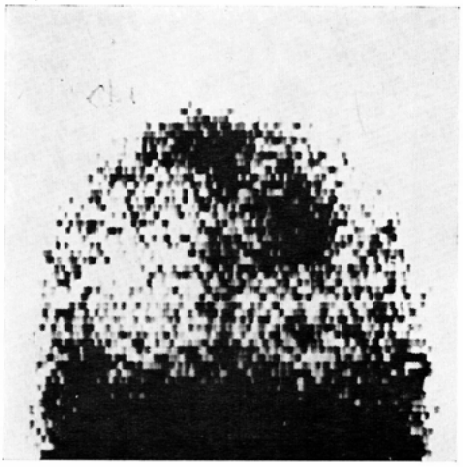

E (anterior view)

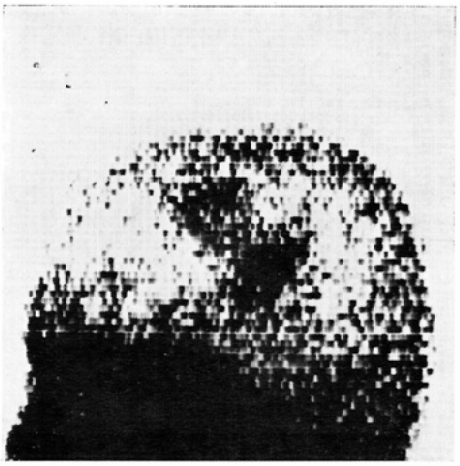

F (left lateral view)

Fig 12. (case No. 11)

に行なつた検査のシンチグラム像である.

A-Dは，それぞれＲＩ注射後８—10秒，18—20秒，28—30秒，58—60秒の連続撮影による前面像である.

ＡおよびＢでは，左半球のＲＩ集積が右半球に比して低いが，ＣおよびＤではほぼ均等になつている.

スキャンニングによる前面像（Ｅ）で左半球辺縁に半月状の異常があり，左側面像（Ｆ）でも不整形の異常像がある.

症例7．S.N．50才，女.

最終診断，髄膜腫.

シンチグラム分類，球型，Type—Ⅰ.

病歴および諸検査結果.

昭和44年４月末より右視力低下を訴え，８月より頭痛，呕吐をきたした.

同年９月１日，九州大学医学部脳神経外科に入院した.

入院時，うつ血乳頭があり，右頚動脈造影で右蝶形骨縁に血管に富む腫瘍が認められた.

同年10月７日，腫瘍の全摘出術が行なわれ，組織診断は髄膜腫であつた.

第８図，A-Dは，ＲＩ注射後それぞれ０—10秒，10—20秒，１—２分，15—16分の連続撮影による前面像である.

Ａでは不明瞭であるが，Ｂでは右半球底部にＲＩ集積が高く，ＣおよびＤで明瞭になつてくる.

ＥおよびＦは，スキヤンニングによる前面像および右側面像である.

右半球底部に半円形の異常を認める.

症例8．E.K．10才，女.

最終診断，神経膠星細胞腫.

シンチグラム分類，球型，TypeⅡ.

病歴および諸検査結果.

昭和44年５月上旬，意識喪失を伴う全身痙攣発作で発病した.

同年９月17日，九州大学医学部脳神経外科に入院した.

入院時，うつ血乳頭があり，左頚動脈造影で左側頭部に血管に富む腫瘍が認められた.

同年10月２日，左側頭開頭で腫瘍の全摘出術が行なわれ，組織診断は神経膠星細胞腫（GradeⅡ）であつた.

第９図　A-Dは，ＲＩ注射後それぞれ10—20秒，40—50秒，１—２分，15—16分の連続撮影による後面像である.

Ａでは異常が認められないが，Ｂでは左頭頂部のＲＩ集積がわずかに高い.

ＣおよびＤでは，さらにこれが明瞭になつてくる.

ＥおよびＦはスキャンニングによる後面像および左側面像であるが，左頭頂部に類円形の異常像がある.

症例９．I.S．９才，男.

最終診断，特発性脳内血腫.

シンチグラム分類，球型，TypeⅢ.

病歴および諸検査結果.

昭和43年９月初旬より計算力の低下をきたし，同月末より呕吐，頭痛を訴えた.

同年10月21日，九州大学医学部小児科に入院した.

入院後行なわれた右頚動脈造影で，右前頭葉に無血管野があり，頭蓋内占拠病巣と診断された.

脳波では，右前頭中心回誘導に徐波が出現した.

同年10月31日，九州大学医学部脳神経外科で右前側頭開頭にて手術が行なわれ，右前頭葉深部の直経約５cmの血腫が摘出された.

第10図　A-Cは，ＲＩ注射後それぞれ８—10秒，58—60秒，５—６分の前方からの連続撮影像で，ＤおよびＥはそれぞれ30—31分および約90分後の前面像（ポラロイドフィルム記録）である.

ＡおよびＢでは，右半球のＲＩ集積が低く，Ｃでほぼ均等になり，ＤおよびＥでは逆に右半球中央部のＲＩ集積が高い.

Ｆは約90分後の右側面像であるが，類円形の異常影がある.

症例10．H.S．20才，男.

最終診断，動静脈奇形.

シンチグラム分類，不整型，TypeⅠ.

病歴および諸検査結果.

昭和42年6月，意識喪失発作で発病した.

昭和42年10月9日，九州大学医学部脳神経外科に入院し，左頚動脈造影で左中心回部の動静脈奇形と診断された.

第11図 A-D は左側面よりの連続撮影像で，RI注射後それぞれ8—10秒，18—20秒，58—60秒，15—16分の像である.

Aですでに明瞭な異常像を認める.

EおよびFはスキャンニングによる左側面像および前面像であるが，Eで不整形の異常がある.

症例11，K.M. 43才，男.

最終診断，悪性甲状腺腫の脳内転移.

シンチグラム分類，不整型，Type Ⅱ.

病歴および諸検査結果.

昭和40年7月に左頚部腫大に気附いた.

昭和43年8月1日，九州大学医学部第1外科において腫瘍の全摘出術が行なわれた.

組織診断は乳頭状腺癌であつた.

昭和44年5月より右手の脱力感および言語障害を訴え，同年8月5日，当科に入院した.

入院時，右深部反射の亢進，計算力の低下等の症状があり，胸部レ線写真で肺野および肋骨への転移があつた.

左頚動脈造影では，左頭頂葉に異常血管像があり，脳内転移と診断された.

前述の症状は，引き続き行なわれたコバルト照射により軽快した.

第12図 A-D は，RI注射後それぞれ10—20秒，50—60秒，1—2分，15—16分の連続撮影による前面像である.

AおよびBでは異常が認められない.

Cでは左半球上部にわずかにRI集積が高い部があり，Dではこれが明瞭になつてくる．EおよびFはスキャンニングによる前面像および左側面像である.

Fで不整形の異常像が明瞭に描出されている.

考案および結果

脳シンチグラムによる質的鑑別診断の試みについて文献的に調べてみると，主として2つの方法によつている.

1つの方法はシンチグラムの形態的特徴から質的診断の手がかりを得ようとする試みである.

まず Overton Ⅲ ら[25]は，陽性像を呈した脳梗塞の特徴として，light, diffuse, poorly outlined, wedge shaped と記載している.

Molinari ら[20]は，その特徴像として，前後像で頭蓋骨に接した異常が認められる点を挙げている.

Usher ら[31]もほぼこれと同様のことをいつており，その理由として灰白質の方が白質より血管に富むためではなかろうかと述べている.

Morrison ら[21]は，Peripheral crescent shaped と呼ぶ特徴像を挙げ，これが硬膜下血腫に特有な像であると述べている.

これに対して，Heiser ら[15][16]は，peripheral crescent shaped を呈するものは必ずしも硬膜下血腫に特徴的な所見ではなく，髄膜炎や脳内転移その他でも認められると述べている.

さらに，Overton Ⅲの云う wedge shaped のものは脳梗塞のみでなく，神経膠星細胞腫や悪性腫瘍の脳内転移でも呈し得ることを指摘している.

McGinnis ら[19]は，シンチグラムの形態により5つの型に分類し，彼らの症例をこれに当てはめて検討した結果，腫瘍と非腫瘍性疾患の鑑別診断に有効であつたと述べているが，分類の基準が明確でなく客観性に欠けるようである.

わが国では形態分類を紹介しているのは藤田[17]で，彼は8つの型に分類している.

これら形態分類による質的診断の試みは，すでに1963年頃より試みられている.

これに対して，病変部RI集積状態の経時的変化により質的診断を行なうとする試みはシンチカメラの普及により，最近に至つて試みられてきた方法であり，まだその手技や臨床的意義について明らかでない点が多いようである.

この方法による質的診断について，最初に報告しているのは Rosenthall[26] である.

彼は連続撮影を軸方向で行ない，脳梗塞はRI注射直後は病巣部のRI集積が健側に比して低か

つたのに対し，神経膠芽細胞腫はＲＩ注射直後から陽性像を呈したと述べて，病巣の種類により病巣部にＲＩが集積する経過が異なることを指摘した．

Fish ら[8]はテフロンカテーテルを右心房に進め，ＲＩの急速な注入後ポラロイドフィルムで連続撮影を行なつている．

その結果，髄膜腫は早期に陽性像を呈するが，脳梗塞や硬膜下血腫はＲＩ注射直後は病巣部のＲＩ集積が健側に比して低い期間があることを指摘した．

半田ら[12]は，連続撮影による経時的ＲＩ集積状態の変化に基づき，異常を認めた症例を３つの型に分類している．

以上の如く，病巣部へのＲＩ集積状態をシンチカメラによつて観察すると，病巣の種類によつて時間的な差がみられる点が指摘されているが，それが質的診断にどのように結びつけられるかの検討を行なつた報告は未だないようである．

さらに，ＲＩの集積状態を効率よく観察するためには，どのような時間間隔で連続撮影すべきかについても，一致した見解がないようである．

つぎに著者が検討を行なつた点について述べる．

まずシンチグラムの形態について述べると，レ線写真に比して著しく解像力の劣るシンチグラムで細かな分類を行なうことは，判定に当たつて困難が伴い，客観性に欠けるおそれがあると考えた．

さらに著者が経験した症例について検討した結果，ある異常像の形態が，ある単独の疾患のみに特徴的であるというような事実を認め得なかつたので，すでに述べた４つの型に分類するのがより合理的であると考えた．

また，従来の形態分類がいずれも前後像または側面像のいずれか一方の形態のみを判定の基準としているのに対して，著者の分類は，前後像および側面像の両方を判定の基準に用いて，病巣の立体的構造を考慮して分類した点に特徴があると考えた．

そして，この分類を用いて著者が経験した症例について検討した結果，シンチグラムの形態のみでは，質的診断のための情報が乏しく，十分な鑑別診断が行ない得ないと考えられた．

そこで著者は，シンチカメラによつてＲＩ集積状態の経時的変化を知ることにより，新しい質的診断の手がかりを得ることを試みたのである．

まず，連続撮影の際のＲＩ投与方法に関して，著者はこの方法をルチーンの検査に用いることを目的としたので，できるだけ手技が煩雑にならないようにカテーテル等を用いずに単に急速に静注を行なつた．

撮影間隔は，初期においてはＲＩ注射後の１分間は２秒に１枚の撮影を行なつたが，得られた症例について検討した結果，病巣部のＲＩ集積が数秒単位で著しく変化することは動静脈奇形を除けばないこと，短時間撮影のため intensity を増すと像の粒子が大きくなり，得られる像が悪いこと，および静注法ではＲＩ注射に数秒を要し，あまり短時間撮影を行なつても無意味であることが明らかになつた．

以上の様なことから，はじめの１分間は10秒に１枚，つぎの15分間は１分に１枚の撮影を行なうように変更したが，この方法によつた症例について検討した結果，ほぼ目的を果していると考えられた．

つぎに連続撮影を行なう場合，どの方向から撮影を行なうかを決めるのは，困難な場合が少なくない．

というのは，検査前には病巣の性質および部位が不明であることが多く，どの方向からの撮影が最も明瞭に病巣を描記するかわからないからである．

今迄の経験からみると，連続撮影を行なう場合に適した方向は疾患によつて異なつている．

たとえば，脳梗塞や髄膜炎のように，びまん性平盤型や限局性平盤型を呈するものは，前後方向からの撮影が有利である．

これに対して，側面像は明瞭な異常を認める場合にその形態を検討するには有利であるが，異常がわずかな場合には健側と比較することができな

いため，判定に当たつて困難が伴う場合が多い．

さて，このようにして得られた病巣部ＲＩ集積状態の経時的変化を，著者は前述の３つの型に分類した．

この分類において，ＲＩ注射後20秒間の状態を判定の基準として採用した理由は，これが静注されたＲＩが脳の動静脈を一巡し終る時間と考えたからである．

さらに，症例について検討した結果，最もよい判定基準であると考えられた．

さて，脳シンチグラムによる鑑別診断の試みは，すでに述べた形態分類による方法と，病変部ＲＩ集積状態の経時的変化による方法等であると思われるが，従来のいずれの著者も１つの方法のみを用いており，その鑑別もシンチグラムで検出可能な多くの脳疾患を３つまたは４つの群に分け得る程度であつた．

著者は，この２つの方法を組合わせることにより，スクリーニング検査としてどの程度の質的診断が可能であるかを検討した．

すなわち，脳シンチグラムで検出可能なすべての疾患を，形態分類の４型と経時的変化による分類の３型を組合せた計12の群に分けて，それぞれの群に属した場合に最も疑われる疾患を検討した訳である．

その結果，つぎに述べるように，病変の質的診断に有力な診断基準となり得ることを知つた．

まず，シンチグラムでびまん性平盤型を呈した場合には，非腫瘍性疾患と考えてよく，髄膜炎，くも膜下出血，硬膜下出血脳梗塞（発作後10週以上）等の疾患が疑われる．

シンチグラムの形態からは，これらの疾患相互間の鑑別は困難であるが，経時的変化による分類を併用すると，さらに２つの群に分けることが可能になる．

すなわち，髄膜炎等は Type Ⅱに属し，脳梗塞，硬膜下出血等は Type Ⅲに属した．

腫瘍がびまん性平盤型を呈することはまれであるが，頭頸部腫瘍の頭蓋浸潤はこの型を呈し得る．

しかし，これは Type Ⅰに属すので上記の非腫瘍性疾患との鑑別が可能である．

限局性平盤型を呈するものも，非腫瘍性疾患の可能性が大きいが，脳実質内腫瘍の可能性を全く否定することはできない．

限局性平盤型を呈した場合には，まず脳梗塞（発作後10週以内）および髄膜炎が疑われる．

その他，脳膿瘍や動静脈奇形等もこの型を呈し得る．

これらのうち，動静脈奇形は Type Ⅰに，髄膜炎等は Type Ⅱに，脳梗塞等は Type Ⅲに属したので，これらの疾患は鑑別することが可能である．

つぎに球型についてみると，シンチグラムでこの型を呈した症例は最も多かつた．

腫瘍と非腫瘍に分けてみると腫瘍に多く，ほとんどの種類の腫瘍がこの型を呈した．

非腫瘍でこの型を呈したのは，動静脈奇型，特発性脳内血腫および脳膿瘍の３疾患のみであつた．

これら球型を呈した諸疾患を，経時的変化によつて分類すると，Type Ⅰに属したものは髄膜腫等があつた．

Type Ⅱには神経膠星細胞腫をはじめ多くの種類の腫瘍があり，これら相互間の鑑別は困難であつた．

球型を呈して Type Ⅲに属した腫瘍は１例もなかつたが嚢腫を有する神経鞘腫の１例が Type Ⅲに属した．

この症例は形態不明群に属したが，このような腫瘍が球型を呈した場合には脳内血腫との鑑別が問題になる．

つぎに不整型についてみると，この型を呈した場合には動静脈奇形と転移性腫瘍が最も疑われる．

この２疾患は，動静脈奇形は Type Ⅰに，転移性腫瘍は Type Ⅱに属したので鑑別し得る．

最後に形態不明群についてみると，この群に属したものは正中深部やテント下に病巣が存在するものが多く，また結果的には腫瘍が多かつた．

これらの部位に存在する病巣は検出器からの距離が遠いこと，および耳下腺，鼻腔，頭蓋底部，

Table 10. Differential Diagnisis of Intracranial Lesions by Brain Scintigram

	Type- I	Type- II	Type- III
Diffuse-flat	** Intracranial invasion of head and neck tumor	** Meningitis ** Subarachnoid hemorrhage	** Subdural hematoma * Cerebral infarction (more than 10 weeks after the final ictus)
Localized-flat	** Meningeal tumor metastasis	** Meningitis * Histiocytosis-x	** Cerebral infarction (within 10 weeks after the final ictus) * Subdural hematoma
Spherical	** Meningioma ** Hemangioblastoma * Arterio-venous anomaly	* Glioma * Pinealoma * Metastatic tumor	** Intracerebral hematoma * Cystic tumor
Irregular	* Arterio-venous anomaly	** Metastatic tumor	

** Probable diagnosis　　* Possible diagnosis

横静脈洞等RI集積が高い組織に妨げられて検出率そのものが低く，シンチグラムで病巣の形を表現することが困難なものが多かつた．

また，経時的変化による分類を併用しても，ほとんどのものが Type II に属したので，新しい知見を得られることが少なかつた．

以上に述べた結果をまとめて，それぞれの型の組合わせに属した場合の鑑別診断を第10表に示した．

総括および結論

脳シンチグラム検査による頭蓋内疾患の鑑別診断の試みとして，シンチグラムの形態分類と病巣部RI集積状態の経時的変化による分類とを行なつた．

形態分類としては，びまん性平盤型，限局性平盤型，球型，不整型の4型に分類した．

経時的変化による分類としては，Type I（RI静注後20秒以内に陽性像を呈すもの），Type II（RI静注後20秒以後に陽性像を呈すもの），Type III（RI静注後20秒間は，病巣部のRI集積が健側に比して低いもの）の3型に分類した．

この両分類を組合わせることにより，どの程度の質的診断が可能になるかについて検討した．

1．びまん性平盤型を呈したものは非腫瘍性疾患が多く，Type II であれば髄膜炎等が，Type III であれば硬膜下血腫等が疑われる．

Type I に属した場合には頭頚部腫瘍の脳内浸潤が疑われる．

2．限局性平盤型を呈するものは非腫瘍性疾患が多いが，Type I のものは腫瘍の髄膜転移が疑われる．

Type II であれば髄膜炎が，Type III であれば脳梗塞が疑われる．

3．球型を呈するものは腫瘍が多く，Type I であれば髄膜腫等が，Type II であれば神経膠星細胞腫をはじめ多くの腫瘍が疑われる．

Type III であれば脳内血腫が疑われる．

4．不整型を呈するものは，ほとんど動静脈奇形と転移性腫瘍である．

前者は Type I に後者は Type II に属すので鑑別は可能である．

（稿を終るにあたり，この研究を御指導下さいました恩師入江英雄教授に深甚の謝意を表します．また，直接御指導下さいました渡辺克司講師と，この研究に御協力下さいました教室員各位および九州大学脳神経外科教室の福井仁士博士に感謝いたします．

また，御校閲を賜わりました北村勝俊教授および吉永春馬教授に深謝いたします．

この論文の要旨は昭和44年10月10日，第12回国際放射線学会と昭和45年3月21日，日本医学放射線学会に於て発表した．）

文　献

1) Allen, H.C., Jr. and Goodwin, W.E.: The scintillation counter as an instrument for in vivo determination of thyroid weight. Radiolgy. 58: 68, 1952.
2) Anger, H.O.: A multiple scintillation counter in vivo scanner. Amer. J. Roentgenol. 70: 605, 1953.
3) Anger, H.O.: Gamma-ray and positron scintillation camera. Nucleonicus. 21: 56, 1963.
4) Anger, H.O.: Scintillation camera with multichannel collimator. J. Nucl. Med. 5: 515, 1964.
5) Anger, H.O., Van Dyke, D.C., Gottschalk, A., Yano, Y. and Schaer, L.R.: The scintillation camera in diagnosis and research. Nucleonicus. 23: 57, 1965.
6) Blau, M. and Bender, M.A.: Radiomercury labeled neohydrin. A new agent for brain tumor localization. J. Nucl. Med. 3: 83, 1962.
7) Feindel, W., Rovit, R.L. and Stephens Newsham, L.: Localization of intracranial vascular lesions by radioactive isotopes and automatic contour brain scanner. J. Neurosurg. 18: 811, 1961.
8) Fish, M.B., Pollycove, M., O'Reilly, S., Khentigan, A. and Kock, R.L.: Vascular characterization of brain lesions by rapid sequential cranial scintiphotography. J. Nucl. Med. 9: 249, 1968.
9) Gilson, A.J. and Gargano, F.P.: Correlation of brain scanning and angiography in intracerebral trauma. Amer. J. Roentgenol. 94: 819, 1965.
10) Glasgow, J.L., Currier, R.D., Goodrich, J.K. and Tutor, F.T.: Brain scans at varied intervals following C.V.A. J. Nucl. Med. 6: 902, 1965.
11) Goodwin, W.E., Cassen, B. and Bauer, F.K.: Thyroid scintigram with postmortem verification. Radiology. 61: 88, 1953.
12) Handa, J., Nabeshima, S., Handa, H., Hamamoto, K., Kousaka, T. and Torizuka, K.: Serial brain scanning with technetium 99 m and scintillation camera. Amer. J. Roentgenol. 106: 708, 1969.
13) 半田肇，半田譲二，蝦名一夫：脳血管障害の脳シンチスキャンニング，内科，22：1271，1968.
14) Harper, P.V., Beck, R., Charleston, D. and Lathrop, K.A.: Optimization of scanning method using Tc-99 m. Nucleonicus. 22: 50, 1964.
15) Heiser, W.J., Quinn, J.L. III, and Mollihan, W.V.: The crescent pattern of increased radioactivity in brain scanning. Radiology. 87: 483, 1966.
16) Heiser, W.J. and Quinn, J.L. III: Analysis of brain scan patterns in cerebral ischemia and astrocytoma. Arch. Neurol. 15: 125, 1966.
17) 藤田士郎：ＲＩスキャンニングによる頭蓋内疾患の診断法に関する研究，金沢医学叢書，81：37，1967.
18) McAfee, J.G., Fueger, C.F., Stern, H.S., Wagner, H.N., Jr. and Migita, T.: ^{99m}Tc pertechnetate for brain scanning. J. Nucl. Med. 5: 811, 1964.
19) McGinnis, K.D., Eyler, W.R., DuSault, L. and Kristen, K.: Mercury 203 brain scanning: A method of clinical classification. Radiology. 80: 264, 1963.
20) Molinari, G.F., Pircher, F. and Heyman, A.: Serial brain scanning using technetium 99 m in patients with cerebral infarction. Neurology. 17: 627, 1967.
21) Morrison, R.T., Afifi, A.K., Van Allen, M.W. and Evans, T.C.: Scintiencephalography for the detection and localization of non-neoplastic intracranial lesions. J. Nucl. Med. 6: 7, 1965.
22) Moore, G.E.: Fluorescein as an agent in the differentiation of normal and malignant tissue. Science. 106: 130, 1947.
23) Moore, G.E.: Use of radioactive diiodofluorescein in the diagnosis and localization of brain tumors. Science. 107: 569, 1948.
24) Moore, G.E.: Diagnosis and localization of brain tumors. A clinical experimental study employing fluorescent and radioactive tracer methods. Charles C. Thomas, Springfield, Illinois, 1953.
25) Overton, M.C. III., Haynie, T.P. and Snodgrass, S.R.: Brain scans in non-neoplastic intracranial lesions. J.A.M.A. 191: 431, 1965.
26) Rosenthall, L.: Detection of altered cerebral arterial blood flow using technetium-99 m pertechnetate and the gamma-ray scintillation camera. Radiology. 88: 713, 1967.
27) Selverstone, B., Sweet, W.H. and Robinson, C.F.: Clinical use of radioactive phosphorus in the surgery of brain tumors. Ann. Surg. 130: 643, 1949.
28) Stern, H.S., Goodwin, D.A., Scheffel, U., Wagner, H.N., Jr. and Kramer, H.H.: In-113 m for blood pool and brain scanning. Nucleonicus. 25: 62, 1967.
29) 武田晃一，渡辺克司，福井仁士：非腫瘍性頭蓋

内疾患の脳シンチグラム，臨床放射線，14：928, 1969.

30) Tator, C.H., Morley, T.P. and Olzewski, J.: A study of the factors responsible for the accumulation of radioactive iodinated human serum albumin (RIHSA) by intracranial tumors and other lesions. J. Mount Sinai Hospital N.Y. 32: 527, 1965.

31) Usher, M.S. and Quinn, J.L. III.: Serial brain scanning with technetium 99 m pertechnetate in cerebral infarction. Amer. J. Roentgenol. 105: 728, 1969.

32) Wagner, H.N., Jr. and Holmes, R.A.: Principles of nuclear medicine. W.B. Saunders, Philadelphia, London, Tronto, 673, 1968.

33) 渡辺克司，武田晃一，稲倉正孝，樋口武彦，川平健二郎，福井仁士：脳シンチグラム検査におけるシンチスキャナーとシンチレーションカメラの臨床的評価，臨床放射線，14：918, 1969.

34) 渡辺克司，武田晃一，福井仁士：^{99m}Tc による脳シンチグラム検査，日医放会誌投稿中.

35) Waxman, H.J., Ziegler, D.K. and Rubin, S.: Brain scans in diagnosis of cerebrovascular disease. Scanning with chlormerodrin Hg^{203}. J.A.M.A. 192: 453, 1965.

36) Witcofski, R.L., Maynard, C.D. and Roper, T.J.: A comparative analysis of the accuracy of the technetium-99 m pertechnetate brain scan: Follow up of 1,000 patients. J. Nucl. Med. 8: 187, 1967.

37) Witcofski, R.L., Maynard, C.D. and Meschan, I.: Utilization of ^{99m}Technetium in brain scanning. J. Nucl. Med. 6: 121, 1965.