The University of Osaka
Institutional Knowledge Archive

Title	肝Space occupying lesionの診断に対するinfusion hepatic angiographyの臨床的有用性について
Author(s)	松井, 修
Citation	日本医学放射線学会雑誌. 1979, 39(1), p. 1-16
Version Type	VoR
URL	https://hdl.handle.net/11094/20217
rights	
Note	

The University of Osaka Institutional Knowledge Archive : OUKA

https://ir.library.osaka-u.ac.jp/

The University of Osaka

肝 Space occupying lesion の診断に対する infusion hepatic angiographyの臨床的有用性について

金沢大学医学部放射線医学教室（主任：高島　力教授）
松　井　　修

（昭和53年5月18日受付）
（昭和53年6月12日最終原稿受付）

Clinical Usefulness of Infusion Hepatic Angiography for the Diagnosis of Space Occupying Lesions of the Liver.

Osamu Matsui
Department of Radiology, School of Medicine, Kanazawa University
(Director: Prof. T. Takashima)

Research Field Code: *514*

Key Words: *Hepatic angiography, Metastatic liver tumor, Hepatoma, Liver abscess, Liver cyst, Cholangioma*

The clinical usefulness of infusion hepatic angiography (I.H.A.) for the diagnosis of various space occupying lesions in the liver was evaluated in 73 patients, in comparison with conventional angiography and liver scanning.

97% of 37 cases with metastatic liver cancer were detectable with I.H.A., while 70% with conventional methods. This improvement with the I.H.A. method in detecting the metastatic lesions is probably due to the fact that the I.H.A. method can opacify a small hypovascular metastatic lesion. The size of the smallest lesion among these hypovascular metastatic lesions which were visualized by the I.H.A. technique was 0.5 cm in diameter.

In 20 cases with hepatoma, one case was detected only with the I.H.A. method. It was the smallest solitary one of these cases, and 1.2 cm in diameter. I was unable to detect any neovascularity or other arterial changes in this lesion. This suggests that I.H.A. is essential for the diagnosis of some small hypovascular hepatomas. But in another case, the lesion was stained more clearly with conventional angiography than with I.H.A.

Since the other types of space occupying lesions in the liver were screened by liver scanning in our hospital, I could not evaluate the usefulness of I.H.A. in these cases. However, in one case of multiple liver cysts, the paper-like wall with the size of 1 cm in diameter was visualized by I.H.A.

Among all angiographically detectable lesions, 92% were stained by I.H.A. but only 59% by conventional angiography. In cases of hypovascular lesions, 80% were stained by I.H.A., and only 36% by conventional angiography. The staining patterns visualized by I.H.A. could be classified into six groups. Among these, four patterns were thought to be specific for metastasis, hepatoma, cyst and

abscess. Therefore, I was able to establish a specific diagnosis in 81% of all cases only by the staining patterns. If the specific findings of the arterial phase were added, the score would be improved to 97%. No staining of the lesions was detected in cases of cholangioma even by the I.H.A. method. This failure of staining was thought to be specific for cholangiomas.

In conclusion, I.H.A. was essential for diagnosis in 15% of 73 cases of space occupying lesions in the liver, and gave new information about the specific diagnosis and the extent of lesions in 66% of these cases. Therefore, I.H.A. was proved to be of clinical use in 81% of my 73 cases of space occupying lesions of the liver.

With the recent progress of new non-invasive liver imaging methods, many small space occupying lesions of the liver will be screened, so, the necessity of the I.H.A. method will be increased.

緒　言

1951年，Bierman ら[1]によつて最初に選択的肝動脈造影が施行されて以来，種々の改良がなされ，通常は15～30ml の造影剤を3～4秒で注入する方法が最良とされて来た．我々も本法を基本として，さらに超選択的手技の改良，薬理学的造影法の併用，直接2倍連続撮影法などを行い，肝血管造影診断の精度向上に努めてきた．その結果として，現在では約100～200μ 前後の肝内微細血管の性状判定が可能となつたが，これらは主として動脈相における精度の向上であり，動脈相の変化に乏しい，いわゆる hypovascular lesion の診断に対しては，特に明瞭な診断能の向上はもたらさなかつた．

一方，Williams らと Weise[2]，Wirtanen ら[3]は，転移性肝癌治療（infusion chemotherapy）のために肝動脈中に留置された細いカテーテルを通じての造影が，通常の肝動脈造影よりも鮮明に転移性肝癌を描出することを報告した．この場合，カテーテルは内径が小さく，従つて造影剤の急速注入が不能であつたため，50～70ml の造影剤を2～5ml/sec. で注入する方法が用いられた．これらの報告にヒントを得て，我々は固有肝動脈中に挿入されたカテーテルを通じて，50ml の造影剤を10～15秒間で注入する方法を試み，いわゆる hypovascular な転移性肝癌が濃染像として描出される事を確認した（Fig. 1）．この新しい肝動脈造影法を我々は，SS-hepatic arteriography (selective injection into proper hepatic artery and slow injection of large amounts of contrast medium) と呼称し，その転移性肝癌描出に対する有用性についてはすでに報告した[4]．ほぼ時期を同じくして，Kaude ら[5]や Rösch ら[6]によつて同様の方法が施行され，欧米では infusion hepatic angiography との呼称が一般的であり，我々も最近ではこの呼称を用いている[7]．

今回は，その後の約220例の本法施行経験をもとに，転移性肝癌を中心とした肝 space occupying lesion に対する本法の臨床的有用性について検討を加え報告する．

対象及び方法

A. 造影手技

まず通常の腹腔動脈造影或いは上腸間膜動脈造影を施行した後，これを vascular map として，カテーテルを固有肝動脈(不能の場合は総肝動脈)まで挿入する．超選択的カテーテル挿入法としては，Selector catheter (Medi-Teck 社製 O.D. 2.15mm) と Cook deflector system を併用する方法を用いた．なお，右肝動脈が上腸間膜動脈より分岐する場合は preshaped polyethylene catheter (Cook PERT 6.7使用) と Cook deflector system を併用した．この方法では固有肝動脈以上へは80%に，intentionally superselective catheterization が可能であつた[8]．

カテーテルが固有肝動脈中に挿入された後，造影剤（Iodamide のメチルグルカミン塩80%含有使用）50ml を逆流のないように注入した．注入圧は1.0～2.5kg/cm², 注入量2～4ml/sec. で種々

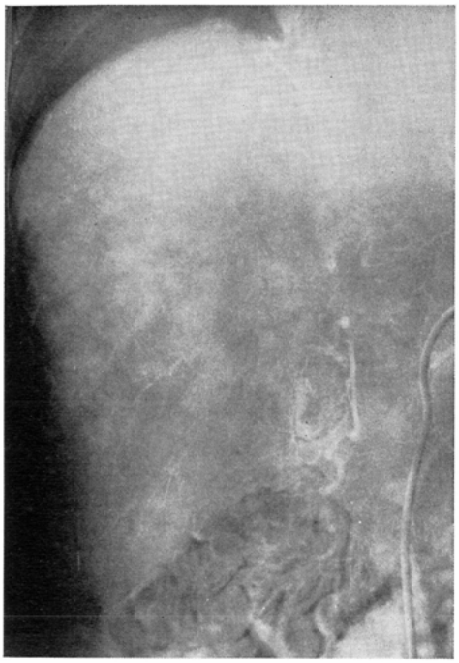

1. a

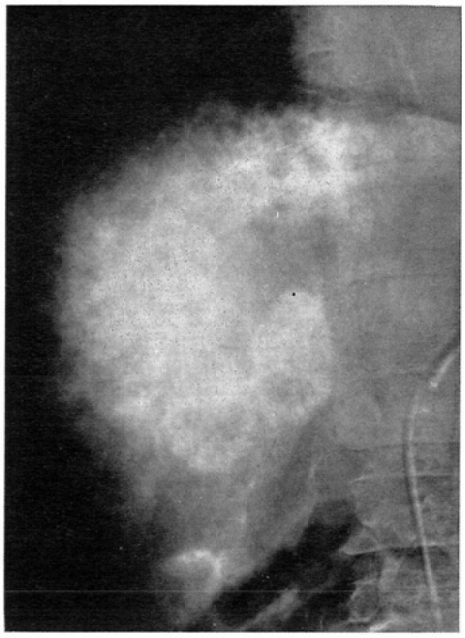

1. b

Fig. 1. Multiple metastases of a gastric ca. (a) Capillary phase of S.C.A. and (b) I.H.A. Multiple metastatic lesions were clearly visualized by I.H.A. (Subtraction films)

比較したが，撮影時間，動脈相の鮮明度等を考慮して，2.0～2.5kg/cm², 3～5ml/sec. を採用した．肝動脈の太さに応じてこの範囲内で調整した．この際，造影剤が逆流し，胃十二指腸動脈や脾動脈に流入すれば，門脈血中に造影剤が流入し，本法の特徴はなくなる訳であるが，実際には胃十二指腸動脈への逆流（あるいは流入）は，それ程造影能を低下させなかつた．連続撮影プログラムは濃染相に重点をおき，最初の10秒間は毎秒1枚，その後は3秒に1枚で計20枚を40秒間で撮影した．

以上の方法を欧米での呼称にならい，infusion hepatic angiography(以下 I.H.A. と略す)と呼ぶ．

なお，腹腔動脈造影（以下 S.C.A. と略す）では，40ml の造影剤を10～13ml/sec. で注入し，通常の肝動脈造影（conventional hepatic angiography, 以下 C.H.A. と略す）では20ml の造影剤を6～8ml/sec. で注入，撮影した．

B. 対象

金沢大学病院放射線科で1973年から1977年にわたつて施行した一連の I.H.A. 例中，手術あるいは剖検にて診断の確定した肝 space occupying lesion（以下 S.O.L. と略す）73例（Table 1）と，術前に転移の有無の検索のため I.H.A. を施行し，手術にて転移が否定された68例を対象として今回の検討を行つた．ただし，肝細胞癌，多発性肝嚢腫，転移性肝癌例で臨床的に確実と思われるものも一部含めた．

さらに，I.H.A. 施行以前に動脈造影を施行した転移性肝癌例58例も，対象として検討した．

C. 方法

1) 種々の理由で，I.H.A. と C.H.A. を同時に施行できなかつたので，以前に施行した C.H.A. と今回施行した I.H.A., S.C.A. における毛細管相を，肝，胆嚢正常例における胆嚢壁濃染度を指標として比較した．

2) I.H.A. 施行以前の転移性肝癌の検出率（存在診断率）について動脈造影法と肝スキャンで検討した後，I.H.A. における検出率を，同時に施

Table 1. Case material.

Metastatic liver ca.	37 Cases
Gastric ca.	10
Colon ca.	5
Rectal ca.	4
Biliary tract ca.	5
Pancreatic ca.	4
Bronchogenic ca.	5
Cecal carcinoid	1
Leiomyosarcoma of small intestine	1
Cholioepithelioma	1
Ca. of papilla vater	1
Hepatoma	20 Cases
Cholangioma	6 Cases
Liver cyst	6 Cases
Solitary	2
Multiple	4
Liver abscess	4 Cases
Total	73 Cases

行した S.C.A., 肝スキャンと比較検討し，検出率の向上について調べた．さらに，I.H.A. のみで検出可能であつた症例についてその性状，大きさ等を検討した．

3) 転移性肝癌以外の S.O.L. についてその検出率を，I.H.A. と，同時に施行した S.C.A. 肝スキャンと比較した．

4) S.C.A. や C.H.A. では動脈相での血管の偏位や不整像によつて S.O.L. の存在診断は可能であるものの，質的診断は困難である場合が少なくない．すなわち，動脈相の所見は非特異的である事が少なくない．これに対し，病巣の濃染像は，その巨視的病理所見を忠実に描出するために質的診断が容易となる．この点に関する I.H.A. の有用性を検討するために各 S.O.L. における濃染像の出現率を検討した．次に，濃染像をパターン分類し，それらの各種 S.O.L. に対する特異性を検討する事によつて，I.H.A. の質的診断能を調べた．

5) 以上の結果をもとに各種 S.O.L. 診断に対する I.H.A. の臨床的有用性を4段階に分けて検討した．

結　果

1) I.H.A., C.H.A., S.C.A. における正常胆嚢壁濃染度の比較

胆嚢壁の濃染度を次の5段階に分けて評価した．すなわち，壁濃染の全くみられないものを0，一部がわずかに造影されたものを＋1，壁の2/3周以上の濃染がみられるもので，その濃度が隣接する肋骨皮質と同等のものを＋3，以下のも

Table 2. Opacification of the normal gallbladder wall.

	S.C.A.	C.H.A	I.H.A.
0	56 (82%)	12 (60%)	1 (2%)
＋1	8 (11%)	6 (30%)	3 (4%)
＋2	4 (5%)	2 (10%)	17 (24%)
＋3	2 (2%)	0	35 (50%)
＋4	0	0	14 (20%)
Total	70 cases	20 cases	70 cases

S.C.A.: Selective celiac angiography.
C.H.A.: Conventional hepatic angiography.
I.H.A.: Infusion hepatic angiography.

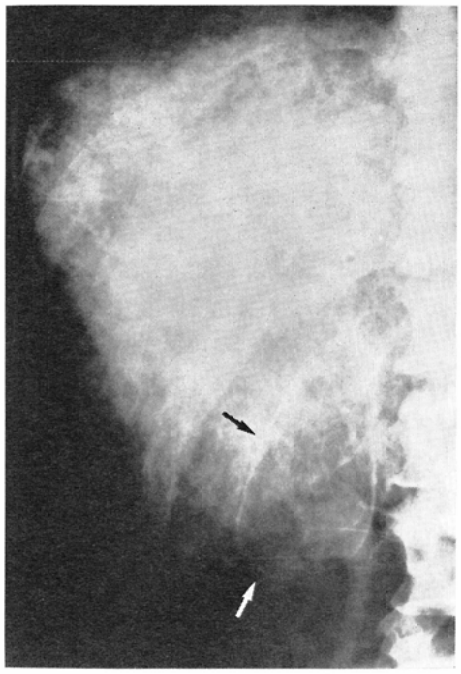

Fig. 2. Normal gallbladder wall opacified by I.H.A. (arrows) This case classified as +4.

の＋2，以上のものを＋4として評価した．結果を Table 2に示す．S.C.A. では82％で胆嚢壁の濃染が全く認められず，2/3周以上が同定できたものは7％にすぎなかつたのに対し，I.H.A. では94％で2/3周以上が濃染され，かつその濃度は70％以上で肋骨皮質の濃度と同等，あるいはそれ以上であつた（Fig. 2）．一方，C.H.A. では60％に壁濃染は全く認められず，2/3周以上の同定が可能であつたものは10％にすぎなかつた．

即ち，我々の方法では，S.C.A. と C.H.A. に殆んど差異はなかつた．

2）I.H.A. による転移性肝癌の検出率及び有効症例の検討

I.H.A. 施行以前の転移性肝癌の検出率を Table 3に示した．動脈造影法としては主として S.C.A. を施行し，不明確な場合にはさらに C.H.A. を施行し診断した症例群である．一部の症例には拡大撮影法も併用している．Table 3に示した如く，S.C.A. あるいは C.H.A. では58例中41例71％に検出が可能であつた．これに対し肝スキャンでは40例69％に検出が可能であつた．このうち，双方ともに検出可能であつたものは35例で，S.C.A. あるいは C.H.A. で検出可能で，肝スキャンで不能であつたものは6例であつた．いずれも S.C.A. あるいは C.H.A. で濃染を呈する hypervascular な転移巣で比較的小さい，径2～3cm 前後のもの

Table 3. Detectability of the metastatic liver ca. by S.C.A. or C.H.A. and liver scanning.

Primary lesion		S.C.A. or C.H.A.		Liver scan	
		＋	－	＋	－
Pancreatic ca.	10	6	4	5	5
Colon ca.	10	4	6	7	3
Biliary tract ca.	10	7	3	7	3
Gastric ca.	8	6	2	5	3
Bronchogenic ca.	6	5	1	5	1
Carcinoid	2	2	0	2	0
Renal cell ca.	2	2	0	1	1
Miscellaneous	10	9	1	8	2
Total	58 cases	41 cases (71％)	17 cases	40 cases (69％)	18 cases

＋ : detectable　　－ : undetectable

Table 4. Detectability of the metastatic liver ca. by I.H.A., S.C.A. and liver scanning.

Primary lesion (cases)		I.H.A.		S.C.A.		Liver scan	
		＋	－	＋	－	＋	－
Colon ca.	9	8	1	4	5	5	4
Gastric ca.	10	10	0	6	4	6	4
Biliary tract ca.	5	5	0	3	2	4	1
Pancreatic ca.	4	4	0	3	1	2	2
Bronchogenic ca.	5	5	0	4	1	5	0
Cecal carcinoid	1	1	0	1	0	1	0
Leiomyosarcoma of small in intestine	1	1	0	0	1	0	1
Cholioepithelioma	1	1	0	1	0	0	1
Ca. of papilla vater	1	1	0	1	0	1	0
Total	37	36 (97％)	1	23 (62％)	14	24 (65％)	13

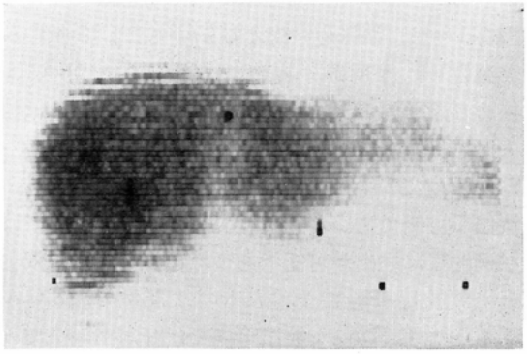

3. a

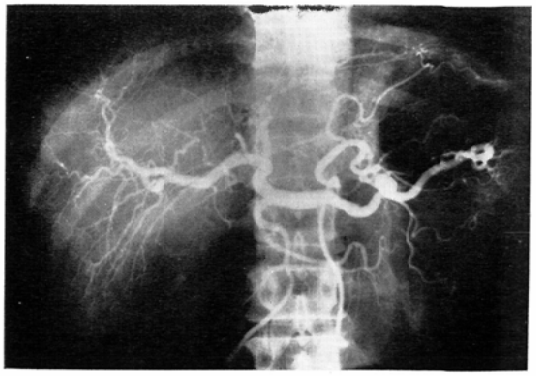

3. b

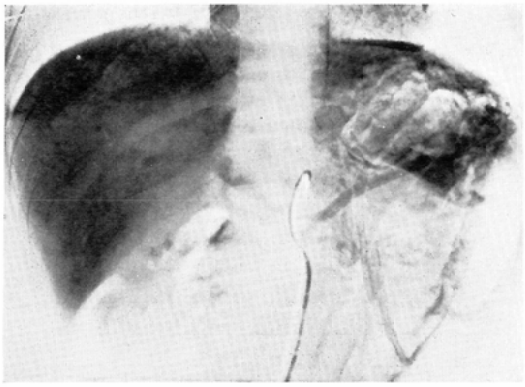

3. c

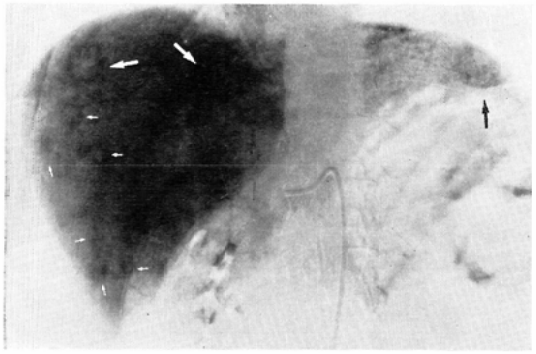

3. d

Fig. 3. Case 7. Multiple metastases of a pancreatic ca. (a) Liver scanning was judged as normal. (b) Arterial phase and (c) subtraction film of capillary phase of S.C.A. The liver was judged as normal in S.C.A. (d) Subtractioh film of I.H.A. Multiple nodular and ring-like stains were opacified (arrows), the size of these were between 0.5cm to 2.5cm in diameter.

であつた．逆に，肝スキャンで検出可能でS.C.A.あるいはC.H.A.で不能であつたものは5例で，大腸癌由来の3例を中心とするhypovascularな転移で，径3～4cm前後のものであつた．いずれかの方法で検出可能であつたものは46例79%で残り21%が術前に診断不能であつた．

Table 4にI.H.A.による転移性肝癌検出率を同時に施行したS.C.A.，肝スキャンと比較して示した．I.H.A.では37例中36例97%が検出可能であつたのに対し，S.C.A.では23例62%，肝スキャンでは24例65%が検出可能であつた．S.C.A.あるいは肝スキャンのいずれかで検出可能であつたものは26例70%で，残り11例中10例27%はI.H.A.のみで検出可能であつた．いずれもI.H.A.の濃染相のみで検出可能であつたものである．Table 5にその内訳を示した．いずれも径0.5cmから2.5cmの孤立性，あるいは散在性の転移巣であつたが，胃癌からの転移例（Case 8）で，肝全体に径0.5cm前後の転移巣が瀰慢性にみられた（Fig. 3, 4, 5）．いずれもいわゆるhypovascularな転移巣で，I.H.A.では小結節影，あるいはリング状影として描出された．I.H.A.で検出不能であつた1例は結腸癌由来のもので，手術にて肝中央部に小指頭大の孤立性転移がみられたものである．さらにcase 9では径0.7cm前後の孤立性の結節状濃染をみとめたにもかかわらず術前に転移と断定することはできなかつた．手術にて同部位に小指頭大の転移が確認されたが，

Table 5. Size and locations of the metastatic lesions detected only byI.H.A.

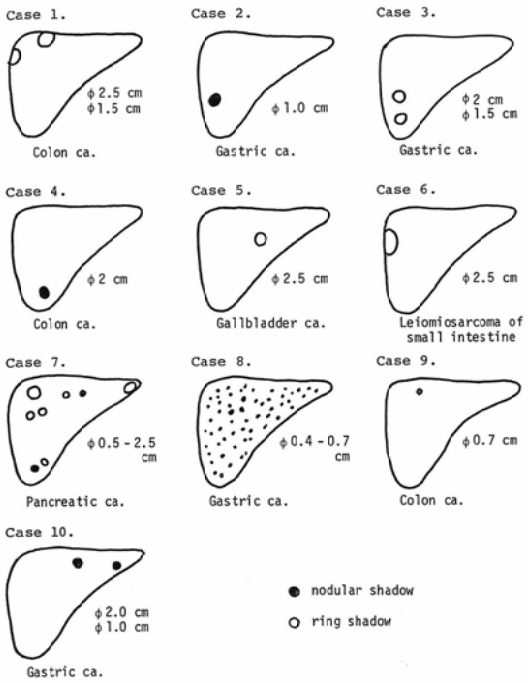

このような孤立性病変では正常肝濃染でも時々みられる小結節状パターンとの識別が困難となる（Fig. 6）．なお，転移の大きさは，X線写真上の計測値を拡大率（約1.2倍）で換算したものである．

一方，術前に I.H.A. を施行し，手術で転移の否定された68例では，I.H.A. で転移陽性としたものは1例で，淡い小結節状の正常肝濃染を彌慢性の転移と誤認した初期の例である．肝スキャンでは同じ68例中6例に転移が疑われている．

3) I.H.A. によるその他の肝 S.O.L. の検出率とその有効症例の検討

Table 6にその他の肝 S.O.L. の I.H.A. による検出率を，同時に施行した S.C.A.，肝スキャンと比較して示した．肝細胞癌は通常は極めて hypervascular lesion であるため，当初は I.H.A. を施行しなかつたが，近年の α_1-Fetoprotein にてスクリーニングされるようになつてから比較的小さな病巣が対象とされるようになり，S.C.A.

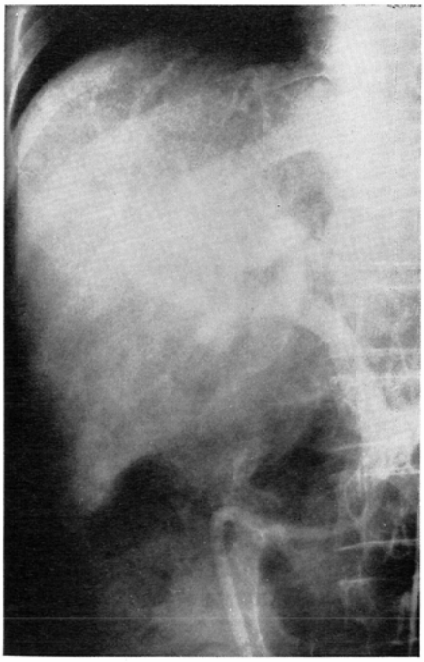

4. a

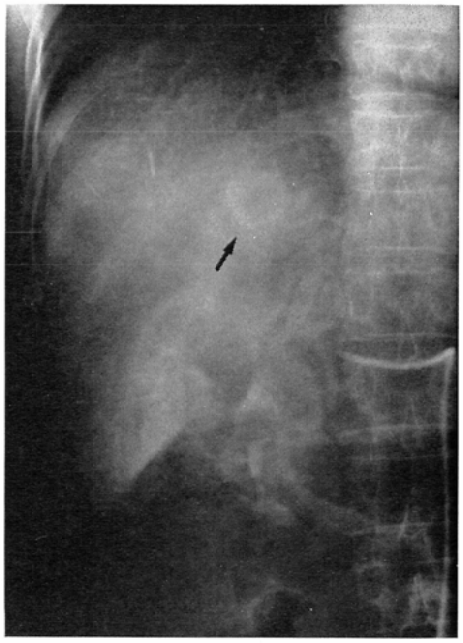

4. b

Fig. 4. Case 5. Solitary metastasis of a gallbladder ca. (a) Capillary phases of S.C.A. and (b) I.H.A. A solitary ring-like stain (arrow), 2.5cm in diameter was visualized by I.H.A. This lesion could not be detected by other methods.

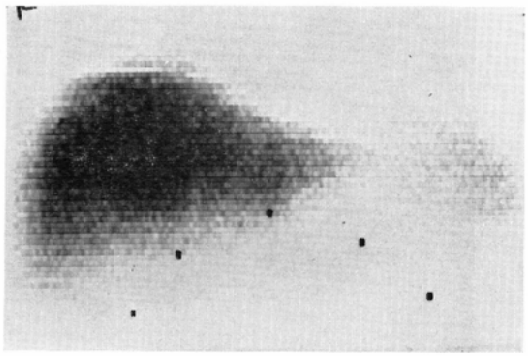

5. a

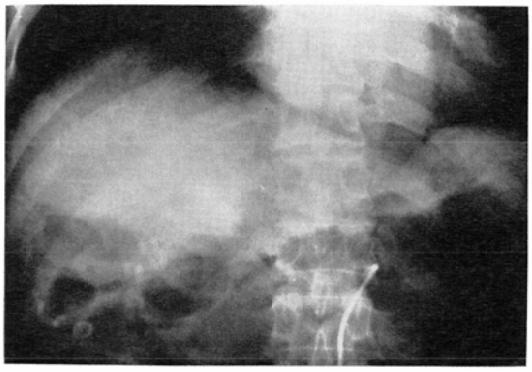

5. b

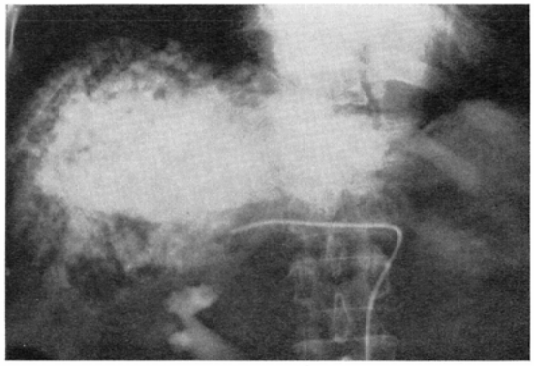

5. c

Fig. 5. Case 8. Multiple small metastases of a gastric ca. (a) Liver scanning was judged as normal. (b) Capillary phase of S.C.A. and (c) I.H.A. Multiple nodular stains were diffusely visualized by I.H.A.

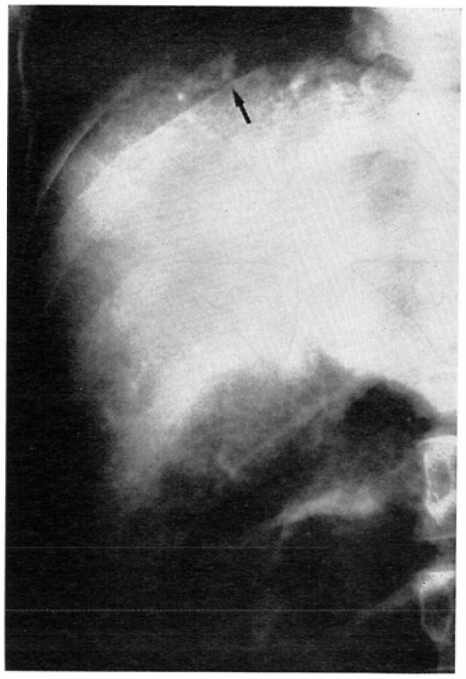

Fig. 6. Cace 9. A solitary metastasis of a colon ca. A small nodular stain was visualized by I. H.A. (arrow), but I could not judge this as metastasis preoperatively.

や C.H.A. で検出されない病巣を経験したため，現在では小さな肝細胞癌が疑われる場合にはルーチンに施行している．これまで20例の肝細胞癌に対し I.H.A. を施行し，全例検出可能であつたが，うち1例は C.H.A., 肝スキャンで検出不能で，I.H.A. にて径1.2cm の結節状の濃染像として描出された (Fig. 7)．その他の症例は S.C.A. あるいは C.H.A. で検出可能であつたが，肝スキャンでは20例中5例に検出不能で，α_1-Fetoprotein の高値によつてスクリーニングされたものである．これに対し，胆管細胞癌，肝嚢腫，肝膿瘍は一般には肝スキャンによつてスクリーニングされるため，I.H.A., S C.A. と肝スキャンの間に検出率の差異は殆んどない．しかしながら，単発性肝嚢腫の1例で S.C.A. では全く所見がなく，I.H.A. にて壁の濃染像より検出が可能であつた．また，多発性肝嚢腫例では，I.H.A. にて径1cm 前後でも壁の濃染が得られており，実際の検出能

Table 6. Detectability of the other S.O.L.s.

S.O.L.s of the Liver (cases)			I.H.A.		S.C.A.		Liver scan	
			+	−	+	−	+	−
Hepatoma		20	20	0	19	1	15	5
Cholangioma		6	6	0	6	0	6	0
Liver cyst	Solitary	2	2	0	1	1	2	0
	Multiple	4	4	0	4	0	4	0
Liver abscess		4	4	0	4	0	4	0

は S.C.A.，肝スキャンをはるかに凌駕しているものと考えられる (Fig. 8).

4) I.H.A. による各種肝 S.O.L. の濃染像の出現率と，濃染像のパターン分類及びその質的診断能について

Table 7に I.H.A. による病巣濃染像の出現率を，同時に施行した S.C.A. あるいは C.H.A. のそれと比較して示した．この場合濃染像はその病巣のほぼ全体を描出していると考えられるものの

Table 7. Opacification of the detected lesions by S.C.A. or C.H.A. and I.H.A.

S.O.L. (cases)		S.C.A.	I.H.A.
Metastatic ca.	37	9/23(39%)	36/36(100%)
Hepatoma	20	19/19(100%)	20/20(100%)
Cholangioma	6	0/6 (0%)	1/6 (16%)
Liver cyst	6		
Solitary		0/2 (0%)	2/2 (100%)
Multiple		3/4 (75%)	4/4 (100%)
Liver abscess	4	2/4 (50%)	3/4 (75%)

stainned lesions/detected lesions

みを陽性とし，検出可能であつた病巣で濃染像の描出されたものの比率を比較した．I.H.A. ではほぼ全例で病巣が濃染像として描出されたが，胆管細胞癌の5例と，肝膿瘍1例で濃染像は得られなかつた．胆管細胞癌で濃染像として描出された1例は左葉に腫瘤を形成して発育したもので，むしろ非典型例と考えられる (Fig. 9)．これに対し，S.C.A. あるいは C.H.A. では，転移性肝癌，

Table 8. Classificaton of the stainning patterns visualized by I.H.A.

Type I: round nodular stain.

Type II: ring-like stain with clear outer and unclear inner margins.

Type III: definite nodular stain with irregular and notched margin.

Type IV: paper like circular stain.

Type V: multilocular stain with shaggy rims.

Type VI: no detectable stain.

Table 9. Distribution of various S.O.L.s to the stainning patterns.

S.O.L.(cases) \ Type		I	II (+I)	III	IV	V	VI
Metastatic liver ca.	36	5	31				
Hepatoma	20	2		18			
Cholangioma	6	1					5
Liver cyst	6				6		
Liver abscess	4					3	1

嚢腫，膿瘍では，検出可能であつたものの中でも，濃染像として描出されたものは半数以下であつた．

次に，I.H.A. によつて描出された濃染像を Table 8の如くパターン分類し，各種 S.O.L. にみられた濃染像の各パターンへの分布を調べた．Table 9にその結果を示した．濃染パターンは各 S.O.L. に極めて特異的で，これらの主な S.O.L. の間での鑑別診断は濃染像のみで72例中58例81%

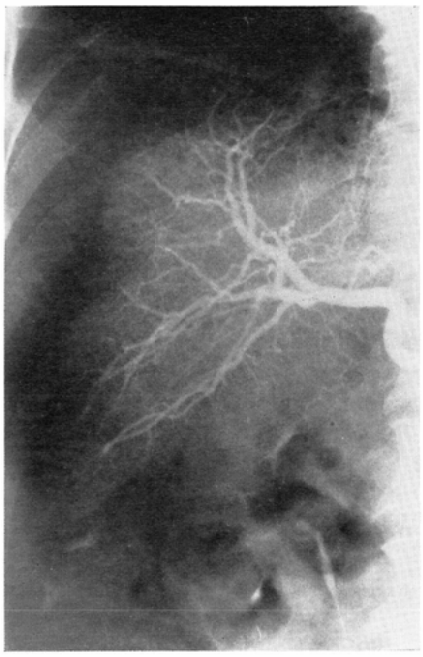

7. a

7. b

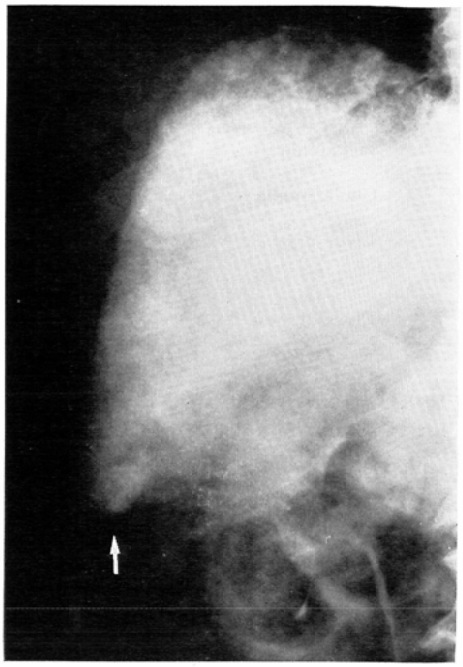

7. c

Fig. 7. Solitary hepatoma. (a) Arterial phase and (b) capillary phase of C.H.A. Cork-screw pattern of intrahepatic arteries was seen, but no neovascularization and definite stain were detected. (c) I.H.A. A small round stain (arrow), about 1.2cm in diameter, was visualized by I.H.A. A small solitary hepatoma was proved by surgery.

に可能と考えられた．濃染像のみでは質的診断が困難と考えられたものは，Type Ⅰ，Ⅵであつた．Type Ⅰを示した肝細胞癌の2例はいずれも強度の肝硬変を示す動脈造影所見が共存し，一応鑑別は可能と考えられた（Fig. 7）．Type Ⅵを示した胆管細胞癌の5例はいずれも動脈相で肝門部を中心とした肝動脈枝に，狭窄，鋸歯状不整，動脈動脈間側副路[9]などの所見がみられ，これらに加えて，明瞭な濃染を呈さない事がむしろ特有と考えられた．濃染像に動脈相の所見も加えれば，動脈造影による主な S.O.L. の間の鑑別診断は72例中70例97％に可能と考えられた．残りの2例は Type Ⅰを示した胆管細胞癌と，Type Ⅵを示した肝膿瘍である．前者は非典型例（Fig. 9）

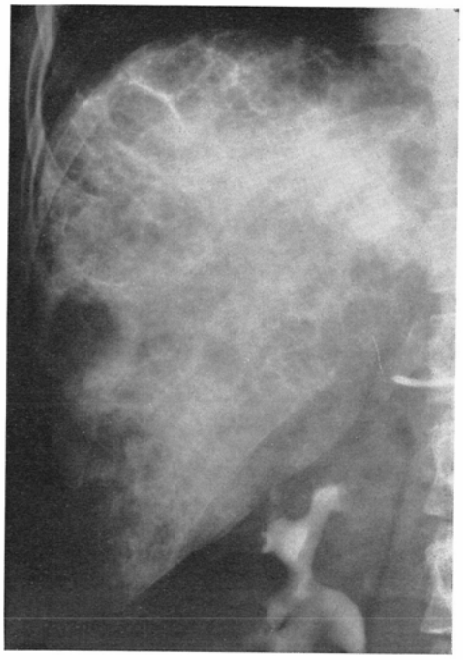

Fig. 8. Multiple liver cysts. Multiple paper-like circular stains were opacified by I.H.A. The smallest one was about 1.0cm in diameter.

であり診断不能と考えられ，後者は周囲に全く器質化の起つていない極めて急性期の膿瘍であつたため診断が困難であつたと思われる．ただし，後者は臨床所見より診断は比較的容易であつた．

総じての術前診断率は，検出不能であつた転移性癌の1例を加えて，73例中71例97％であつた．

5) I.H.A. の各種 S.O.L. 診断に対する臨床的有用性について

I.H.A. を施行した S.O.L. 73例につき，Table 10の如く，その臨床的有用性を，同時に施行した肝スキャン，S.C.A. と比較して示した．すなわち，I.H.A. のみで検出可能であつたものを必須 (essential)，I.H.A. にて検出病巣が拡大したもの，あるいは濃染像より他の S.O.L. との鑑別が可能になつたものを改善 (better)，I.H.A. にても特に新しい情報を得る事ができなかつたものを同等 (same)，I.H.A. にて病巣がより不鮮明となつたものを不利 (worse)，として評価した．必須例は転移性肝癌の10例と肝細胞癌の1例でそ

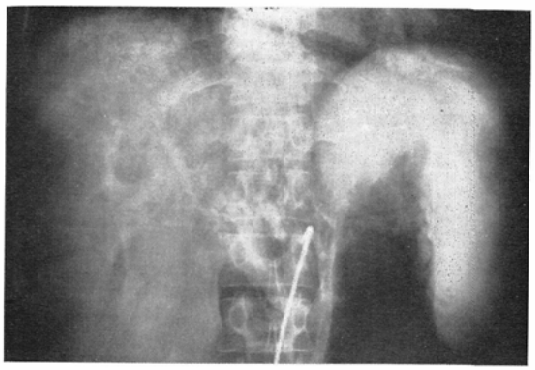

9. a

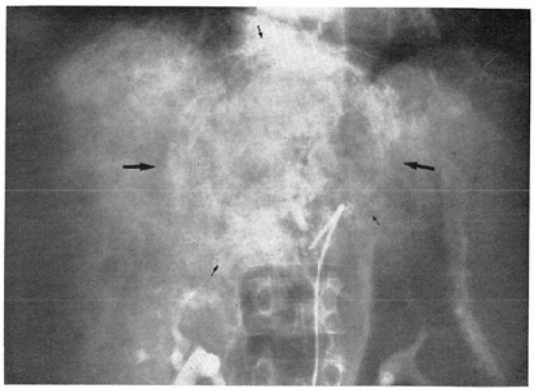

9. b

Fig. 9. Atypical cholangioma. (a) Capillary phase of S.C.A. and (b) I.H.A. A giant round stain of a expansive cholangioma was visualized by I.H.A. (arrows)

Table 10. Clinical usefulness of I.H.A. for the diagnosis of the S.O.L.s of the liver.

S.O.L.	(cases)	Contribution of I.H.A. to diagnosis			
		essential	better	same	worse
Metastatic ca.	37	10	23	4	0
Hepatoma	20	1	12	6	1
Cholangioma	6	0	4	2	0
Cyst	6	0	6	0	0
Abscess	4	0	3	1	0
Total	73	11	48	13	1

essential: detected only by I.H.A.

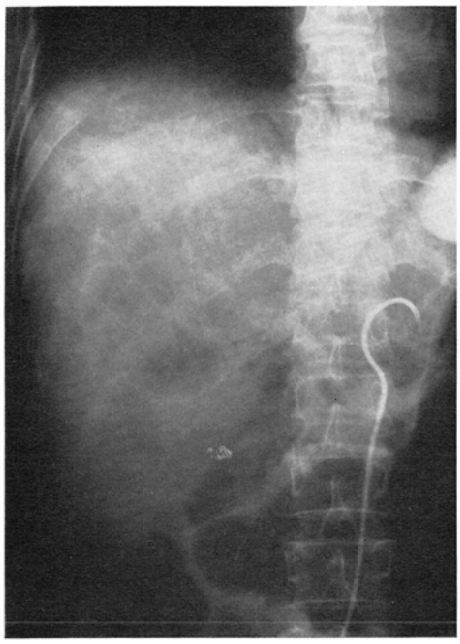

10. a

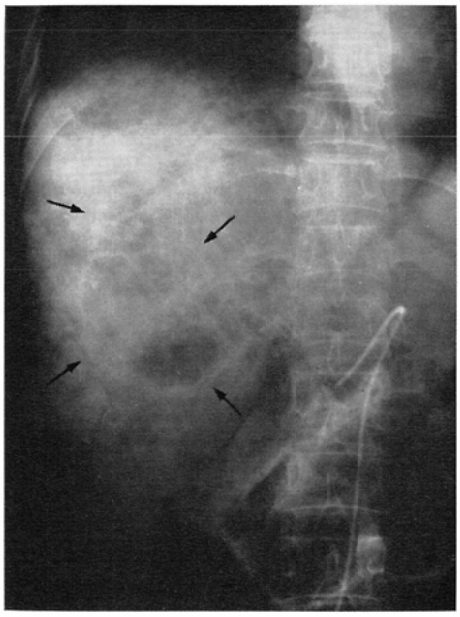

10. b

Fig. 10. Liver abscess. (a) Capillary phase of S.C.A. and (b) I.H.A. Multilocular cystic stains with shaggy walls were clearly visualized by I.H.A. (arrows) I think that this pattern is specific for liver abscesses.

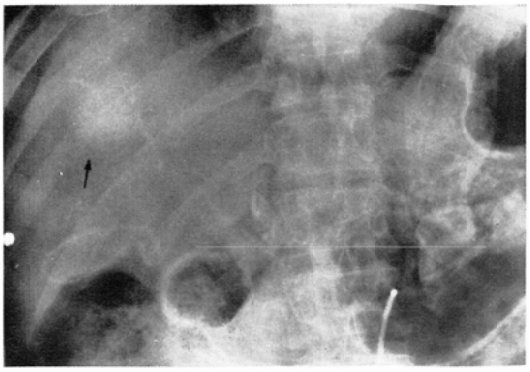

11. a

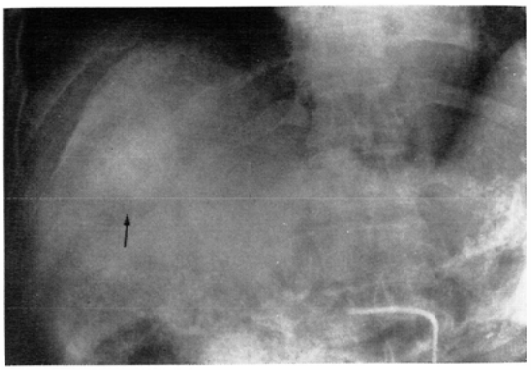

11. b

Fig. 11. Solitary hepatoma. (a) Capillary phase of S.C.A. and (b) I.H.A. The stain of the lesion was more clearly opacified by S.C.A. than by I.H.A. (arrow)

の詳細についてはすでに述べた (Table 5, Fig. 7). その他の S.O.L. に必須例はなかつたが，これらは肝スキャンニングによつてスクリーニングされた症例であり当然といえる．改善を示したものは48例と大半を占めたが，特に嚢腫，膿瘍，転移性肝癌の殆んどは I.H.A. により病変の広がりが正確に把握でき，かつ質的診断も確実となつた (Fig. 10). 同等であつたものは，いわゆる hypervascular な転移性肝癌4例と肝細胞癌6例と，逆に I.H.A. にても殆んど濃染を呈さなかつた胆管細胞癌2例，膿瘍1例であつた．不利であつたものは肝細胞癌の1例で，腫瘍濃染のピークと肝濃染のピークが一致したために不鮮明になつたものと考えられた (Fig. 11). 総じて，小さな

hypovascular lesion 程，I.H.A. は有用と考えられた．

以上の結果は主として手術例を対象としたが，転移性肝癌の場合は手術時の見逃しが10%前後あるとされており[10]，その点を考慮する必要はあると考えている．

考　察

Wise ら[11]の infusion chemotherapy 用のカテーテルを通じての造影では75ml の造影剤を2ml/sec で注入する方法がとられたが，我々は日本人の体格を考慮して50ml の造影剤を使用した．注入量は2ml/sec から5ml/sec で種々試みたが，濃染像にはほとんど差異がなかつたため，動脈相も考慮して，4～5ml/sec の注入を採用した．撮影は造影剤注入開始後40秒までとしたが，各 S.O.L. の濃染像のピークは全てこの範囲内であつた．以上の方法は，はからずも Witranen ら[3]や Rösch ら[6]の方法とほとんど一致しており，実際の臨床に最も適していると考えてよいと思われる．

I.H.A. と C.H.A. の本質的な差異は，大量の造影剤を選択的に肝に送り込む，ということにすぎない．低速注入はそのための手段である．にもかかわらず両者の毛細管相には明瞭な差異がある．我々は両者を同時に施行し得ず，したがつて，正常胆嚢の描出度を比較することによつて C.H.A. の毛細管相と S.C.A. の毛細管相にほとんど差異がないことを示し，次に S.C.A.（一部は C.H.A.）と I.H.A. における各種 S.O.L. の濃染像を比較することによつて，I.H.A. が C.H.A. より数段すぐれた病巣描出能をもつことを示した．一方，Rösch ら[6]は，転移性肝癌症例に対して I.H.A. と C.H.A. を同時に施行し，その79%に I.H.A. にて新たな病巣を検出するか或いは濃染像の明瞭な改善をみたと報告している．このように，I.H.A. が病巣描出能にすぐれている理由としては，1）腫瘍をはじめとして S.O.L. は主として肝動脈によつて栄養される[12]ために，大量の造影剤が病巣に流入すること，2）造影剤を含まない門脈血流（正常肝血流の75%を占める）によつて肝正常部の濃染はジヌソイド内で稀釈されるのに対し，病巣部ではその度合が極めて小さいため，正常部と病巣部のコントラストが高まること，3）門脈はほとんど造影されず，したがつて毛細管相における障害陰影を形成しないこと，4）いわゆる腫瘍濃染の持続が，低速注入によつて，より長期にわたると考えられ，したがつて正常部の wash out 後の病巣濃染の持続がより長くなること，などによると思われる．一方，動脈相は当然のことながら C.H.A. に劣るが，5ml/sec の注入ではその差異はわずかで，今回検討した症例では，再度 C.H.A. が必要であつた例はなかつた．

我々は，I.H.A. を導入することによつて，我々の施設における転移性肝癌の検出能を79%から97%に上昇させることができた．しかしながら，このような数値は，対象とする症例，施設によつて差異があることは当然で余り参考とはならない．最も確かなことは，Table 5 に示した如き，径0.5～3.0cm のいわゆる hypovascular metastasis を検出しうるようになつたということである．検出可能病巣で最小のものは径0.5cm 前後であつたが，それ以下の場合はたとえ描出されたとしても，正常肝濃染でみられる顆粒状パターンとの識別は容易ではない．Kaude ら[5]は多発性肝転移で最小径0.2cm の結節が描出されたと報告しているが，それを転移と診断するには無理があると著者は考えている．

肝細胞癌は，近年 α_1-Fetoprotein によつてスクリーニングされるようになり，しばしば微小癌が診断の対象となる．通常，肝細胞癌のごとき hypervascular lesion は，C.H.A. で径0.5～1cm 前後で検出可能とされており[13][14]，C.H.A. が臨床診断法として決定的な役割を演じてきたが，我々は C.H.A. で検出し得ず，I.H.A. にて始めて検出可能であつた径1.2cm の肝細胞癌を経験し（Fig. 7），このような動脈の変化に乏しいタイプの肝細胞癌に対しては，I.H.A. を施行する必要があると考えている．逆に，I.H.A. でより濃染像が不鮮明となつた1例も経験しており，し

たがつて肝細胞癌に対しては C.H.A. で明確な所見がなく，かつ臨床的に肝細胞癌が強く疑われる時には，I.H.A. を施行すべきと考えている．

その他の S.O.L. については，現在のところ我我の施設では肝スキャンが主なスクリーニング法であり，したがつて I.H.A. にて検出能がどれ程向上するか，という検討はできなかつた．しかしながら，多発性肝嚢胞例では I.H.A. にて径1.0～0.5cm 前後の嚢胞壁も描出可能で，実際の検出能は極めて高いものと考えられる．

I.H.A. によれば，いわゆる hypovascular lesion でも濃染像として描出することが可能であり，一方，病巣の濃染像はその巨視的病理所見を忠実に表現するために質的診断が容易となる．今回対象とした肝の主な S.O.L. の間の鑑別診断は，I.H.A. の濃染像のみで81％に可能と考えられ，動脈相も加味すれば，動脈造影による質的診断は97％に可能であつた．これに対し，S.C.A. や C.H.A. では hypovascular lesion の検出そのものが不良で，かつ，検出が可能であつた病巣でも，その半数以上で造影所見上での質的診断が困難であつた．肝動脈造影による S.O.L. の質的診断に関する他の報告[15)16)]との比較は，対象とした症例の差異や，臨床所見や他の検査結果の加味の度合の差，等のために正確にはできない．したがつて，ここでは我々の成績を呈示するにとどめるが，同じく I.H.A. を施行している Rösch らの報告[13)]では，肝疾患の肝動脈造影による正診率を94％としており，著者の成績と類似している．

以上に述べた I.H.A. による存在診断能，質的診断能の向上は当然のことながら臨床的に極めて有用で，特に hypovascular lesion に対する有用性は大きい．今回検討した S.O.L. の81％に I.H.A. により新しい情報が得られ，診断及び手術適応の決定に極めて有用であつた．一方，特に有用と考えられなかつたものは19％であつたが，大部分は S.C.A. にても明瞭な大きな hypervascular lesion であつた．さらに転移性肝癌の診断を例にとると false positive は68例中1例1.5％，false negative は37例中1例2.7％と極めて低く，S.O.L. の存在を否定する意味での信頼度も極めて高いといえる．

以上の I.H.A. の成績を他の肝イメージ診断法のそれと比較してみると次の如くである．まず S.O.L. の検出能の下限については，肝スキャンでは条件の良い場合で径2cm，通常は径2.5cm[10)17)]，超音波イメージでは充実性病変では径2～3cm，嚢胞性病変なら径1cm[8)9)]，CT では径0.5cm[20)] とされている．ただし CT の場合は病巣と正常部のX線吸収値の差異によつて検出能は大いに異なり，それがほぼ同じである場合はかなり大きな S.O.L. でも検出不能であることが知られている[21)]．さらに病巣が小さい場合には門脈，肝静脈との鑑別も問題となる[20)]．質的診断については，核医学的方法では肝スキャンのみでは不能であるものの，RI 複合検査法によればかなり高度に可能とされている[22)]が，小病変については必ずしも容易ではない．超音波イメージでは，充実性病変と嚢胞性病変の鑑別は可能であるものの，充実性病変の間の鑑別は容易ではない[18)]．CT では，病巣の巨視的病理学的所見が忠実に描出されること，吸収値より病巣の性状の判定がある程度可能であること，contrast enhancement による変化，等より質的診断は高度に可能で，Levitt らの報告[21)]では腫瘍，嚢腫，膿瘍，血腫の鑑別は85％に可能であるとしている．ただし，腫瘍の間の鑑別については言及されておらず，現在データが集積中というのが現状であろう．これらの三つの非侵襲的肝イメージ診断法は機器の改良が急速で，それに伴つて，より精度の高い診断が可能となるであろうが，現時点ではそれぞれが長所短所を持つており優劣はつけがたい．Bryan ら[23)]は肝 S.O.L. の診断に対する三者の臨床的有用性を，同一症例で検討し，超音波イメージ，CT，RI イメージの順で有用であつたと報告しているが，使用された機器によつてこれらの成績は大きく異なると思われる．以上の無侵襲的肝イメージ診断法の進歩に伴つて，当然のことながら，肝血管造影診断の適応も変つていくことが予想されるが，現時点ではこの問題についての明確な報告はない．我々も現

在，肝動脈造影法，RI イメージ，CT，超音波イメージをできるだけ同一症例に施行し，これらの検査法の適応について検討中であるが，質的診断に関する動脈造影法の重要性はむしろ増していると考えている．特に非侵襲的肝イメージ診断法の精度向上に伴つてスクリーニングされる小病変の診断に対しての I.H.A. の有用性は大きいものと考えている．

最後に I.H.A. の技術的な問題として，薬剤を併用して造影効果を高めようとする試みがある．血管拡張剤を併用すれば正常構造の描出は明瞭になるものの腫瘍はむしろ造影が劣り，いわゆる hypovascular metastasis は欠損像として描出される[24]．血管収縮剤を併用すれば逆に腫瘍濃染は強調されるが，hypovascular metastasis の描出は困難となる．これらの併用は適応を選べば極めて有用で，今後の魅力ある研究分野であろう．

まとめ

1) I.H.A. によつて，我々の施設における転移性肝癌の存在診断率は79%から97%に向上した．すなわち，径0.5～3.0cm のいわゆる hypovascular metastasis が検出可能となつた．

2) 肝細胞癌では径1.2cm の孤立性病変を呈した1例で I.H.A. のみで検出可能であつた．逆に径3.0cm の孤立性病変の1例で I.H.A. にて濃染像は不鮮明となつた．

3) 胆管細胞癌，肝嚢腫，肝膿瘍は我々の施設では肝スキャンによつてスクリーニングされる為，I.H.A. による検出率の向上に関する検討はできなかつたが，多発性肝嚢腫では径0.5～1.0 cm の嚢胞壁が描出された．

4) 検出可能であつた病巣中，I.H.A. では92%が濃染像として描出されたのに対し，通常の方法では59%に濃染がみられたにすぎなかつた．これを，いわゆる hypovascular lesion にかぎると，I.H.A. では88%，通常の方法では36%であつた．胆管細胞癌は I.H.A. にても濃染を呈さないことが特徴と考えられた．

5) I.H.A. によつて得られた濃染像のパターン分類により，81%は濃染像のみで質的診断が可能と考えられ，動脈相も加味すると97%に質的診断が可能であつた．

6) I.H.A. は15%に必須の検査と考えられ，66%に I.H.A. にて新しい情報が得られた．すなわち81%に臨床的有用性が認められた．

7) CT，超音波イメージ等の新しい肝イメージ診断法の進歩に伴つて，小さな病変が診断の対象となることが予想され，今後 I.H.A. の有用性は大きいと考える．

（稿を終るにあたり終始，御指導，御校閲を頂きました恩師高島教授に深謝致します．なお，本論文中の症例の多くは，現東京女子医大放射線科広沢邦浩，石川中央病院新正浩の両先生と共に施行したものであり，ここに謝意を表する．）

文献

1) Bierman, H.R., Millar, E.R., Byron, R.L. Jr., Dod, K.S., Kelly, K.H. and Black, D.H.: Intra-arterial catheterization of viscera in man. Amer. J. Roentgenol., 66: 555—568, 1951
2) Williams, R.C. and Wise, R.E.: Infusion hepatic angiography: Assessment of hepatic malignancy via the infusion catheter. Radiol. Clin. North Amer., 8: 43—51, 1970
3) Witranen, G.W.: A new angiographic technique in the diagnosis of liver tumor. Radiology, 108: 51—54, 1973
4) 高島 力，新 正浩，山本 達，浅野定弘，松井 修：S.S.-hepatic arteriography—いわゆる "hypovascular" といわれている転移性肝癌発見のための新しい方法—．日本消化器病学会雑誌，71：1042—1049，1974
5) Kaude, J., Jensen, R. and Wirtanen, G.: Slow injection hepatic angiography: A comparison with a high injection rate. Acta Radiol. diag., 14: 700—712, 1973
6) Rösch, J., Freeny, P., Antonovic, R. and Gutierrez, O.H.: Infusion hepatic angiography in diagnosis of liver metastasis. Cancer, 38: 2278—2286, 1976
7) 高島 力，松井 修：肝血管撮影の進歩—infusion hepatic angiography について—．診断と治療，65：1539—1544，1977，
8) 松井 修，新 正浩，広沢邦浩：新しい組合わせによる腹部超選択的造影法について．脈管学 18：173—176，1978．
9) Walter, J.F., Bookstein, J.J. and Bouffard, E.J.: Newer angiographic observations in cholangiocarcinoma. Radiology, 118: 19—23,

1976

10) Ruiter, D.J., Byck, W., Pauwels, E.K.J., Taconis, W.K. and Spaander, P.J.: Correlation of scintigraphy with short interval autospy in malignant focal liver disease. Cancer, 39: 172—177, 1977

11) Wise, R.E. and Siber, F.J.: A correlation of infusion hepatic angiography and liver scanning. Lahey Clin. Found. Bull. Jan.-Mar., 21—27, 1968

12) Healey, J.E.: Vascular patterns in human metastatic liver tumors. Surg. Gynec. & Obstet., 120: 1187—1193, 1965

13) Kreel, L., Jones, M.B. and Tavill, A.S.: A comparative study of arteriography and scintillation scanning in space occupying lesions of the liver. Brit. J. Radiol., 41: 401—411, 1968

14) Gutierrez, O.H. and Rösch, J.: Limitations of angiographic differential diagnosis in major hepatic processes. Fortschr. Rontgenstr., 127: 1—8, 1977

15) Du Priest, R.W., Jr., Haines, J.E., Rösch, J. and Krippaehne, W.W.: A comparison of scintiscans and arteriograms for identifying metastatic intrahepatic tumors. Surg. Gynec. & Obstet., 136: 705—710, 1973

16) Rossi, P. and Gould, H.R.: Angiography and scanning in liver disease. Radiology, 96: 553—562, 1970

17) 利波紀久，油野民雄，多田　明，二谷立介，久田欣一：肝腫瘍の核医学的診断．日本医事新報，2793：23—29，1977

18) Green, B., Bree, R.L., Goldstein, H.M. and Stanley, C.R.T.: Gray scale ultrasound evaluation of hepatic neoplasms: Patterns and correlations. Radiology, 124: 203—208, 1977

19) 幕内雅敏：超音波像による肝の限局性病変の診断—放射線との相補性，競合性について—．映像情報 8：34—42，1977

20) Kreel, L.: Computerized tomography and the liver. Clin. Radiol., 28: 571—581, 1977

21) Levitt, R.G., Sagel, S.S., Stanley, R.J. and Jost, R.G.: Accuracy of computed tomography of the liver and biliary tract. Radiology, 124: 123—128, 1977

22) 久田欣一，油野民雄：腹部腫瘍の核医学診断の進歩．診断と治療65：1590—1600，1977

23) Bryan, P.J., Dinn, W.M., Grossman, Z.D., Wistow, B.W., McAfee, J.G. and Kieffer, S.A.: Correlation of coputed tomography, gray scale ultrasonography and radionuclide imaging of the liver in detecting space-occupying processes. Radiology, 124: 387—393, 1977

24) Legge, D.: The use of prostagrandin F_2 alpha in selective hepatic angiography. Radiology, 124: 331—335, 1977