Osaka University Knowledge Archive

Title	HR-CTを用いた乳房温存術後切線照射における肺野の経時的変化
Author(s)	淡河, 悦代; 藤本, 公則; 目野, 茂宣 他
Citation	日本医学放射線学会雑誌. 1998, 58(7), p. 331-337
Version Type	VoR
URL	https://hdl.handle.net/11094/20220
rights	
Note	

Osaka University Knowledge Archive : OUKA

https://ir.library.osaka-u.ac.jp/

Osaka University

HR-CTを用いた乳房温存術後切線照射における肺野の経時的変化

淡河　悦代　藤本　公則　目野　茂宣　内田　政史　城　誠也
田渕　絵美　戸田　幸博　鬼塚　昌彦　西村　浩　早渕　尚文

久留米大学医学部放射線医学教室

HR-CT Evaluation of Lung Parenchymal Alterations in Patients Following Breast Conservation Therapy

Etsuyo Ogoh, Kiminori Fujimoto, Shigenobu Meno, Masafumi Uchida, Seiya Joh, Emi Tabuchi, Yukihiro Toda, Yoshihiko Onizuka, Hiroshi Nishimura and Naofumi Hayabuchi

Twenty patients with early-stage breast cancer treated with breast conservation surgery and definite radiation, underwent computed tomography (added HR-CT) of the lungs before, immediately after, and at one, six, and twelve months after radiotherapy. During the follow-up period, 17 (85%) of the patients developed parenchymal alterations in the irradiated lung volume. We classified the parenchymal alterations into seven patterns: pattern 1 = septal line, 2 = nodular opacity, 3 = ground-glass opacity, 4 = consolidation, 5 = curvilinear opacity, 6 = aircyst accumulation, and 7 = irregularity of pleural surface. From one to six months after radiotherapy, 14 patients developed nodular opacities and ground glass opacities in the irradiated lung field. At 12 months after radiotherapy, fourteen patients were found to have aircyst accumulation and irregularity of the pleural surface. In this study, none of the patients presented any abnormal findings immediately after irradiation. There was no relationship between central lung distance or boost irradiation and the parenchymal alterations in the lung. On the other hand, there was a close relationship between oral anti-cancer agents and lung lesions.

In conclusion, HR-CT was useful to evaluate morphologic changes in the irradiated lung.

Research Code No. : *521.1*

Key words : *Radiation therapy, CT, Breast cancer*

Received Oct. 13, 1997; revision accepted Apr. 27, 1998

Department of Radiology, Kurume University School of Medicine

はじめに

乳房温存療法(breast conservative therapy)とは早期乳癌に対し，乳房温存術(乳房部分切除術あるいは腫瘍摘出術)，腋窩リンパ節郭清術，患側全乳房への放射線照射(切線照射)を組み合せた治療法である．しかし，その歴史は浅く，米国では1990年にNIH Consensus Development Conferenceで標準的治療法として認められ[1]，わが国においては1994年7月に「乳房温存療法における放射線治療ガイドライン」がまとめられた[2]程度である．当院においても1992年から乳房温存術後に放射線療法を行っているが，問題点の一つに照射によって起こる様々な障害・合併症が挙げられる．その中で肺の合併症は照射方法や線量などにより様々な所見を示すが，その出現時期や経過についての報告は比較的少ない．今回，われわれは乳房温存術後に施行した切線照射後の肺野における超急性期，急性期，亜急性期，晩期の変化をCTを用い観察し知見を得たので報告する．

検討対象および方法

対象は1992年11月～1995年12月の3年2カ月間に，乳房温存術後に切線照射を受け，12カ月間の定期的CT検査を施行した20例(右側10例・左側10例)である．乳房部分切除術は全例Quadrantectomyを施行し，腋窩リンパ節はLevel I～II郭清を行った．照射方法は4MVリニアックX線切線対向2門照射(opposed pair法)で行い，照射野の中心面における肺野の大きさを示す，Central Lung Distance(CLD)(Fig.1)は全例3.0cm以内になるように設定した．治療開始時期は術後50日以内とし，50Gy/25fr/5Wで行った．また，断端陽性例では残存乳腺の厚さに応じ9～12MeVの電子線を用いて腫瘍床へ10Gy/5fr./1Wのboost照射を追加し，腋窩リンパ節転移陽性例には患側鎖骨上窩リンパ節領域への照射を4MVリニアックX線を用い，前方一門照射にて50Gy/25fr./5Wを併用した．20例中boost照射は6例に行い，鎖骨上窩への照射は8例に行った．なお，今回は切線照射による肺への影響をみるため，鎖骨上窩(前方1門照射)への照射による肺尖部の変化については検討から除外している．術後化学療法

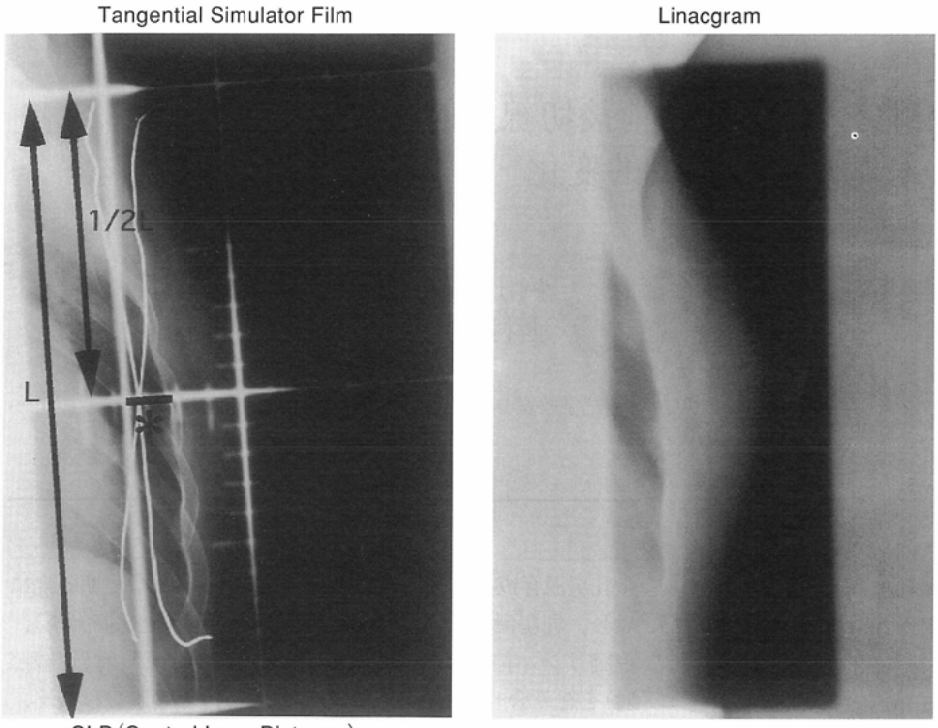

Fig.1 Tangential simulator film and Linacgram. The magnified parameters central lung distance (CLD) and field length (L) measured on the tangential simulator film. The CLD is measured from the field edge to the posterior part of the anterior chest wall. CLD is at the center of the field, through the isocenter. " L" is also indicated.

は5-FU系経口抗癌剤を10例に，内分泌療法剤(Tamoxifen)を11例に使用した．

CT装置はProSeed scanner(横河製)，CT/T9200 scanner(GE製)を使用した．通常のCTとしてスライス厚および間隔は10mmで，胸骨上縁から横隔膜まで撮影し，次いでhigh-resolution CT(HR-CT)として，スライス厚はProSeed scannerが1または3mm，CT/T9200 scannerが2mm，スライス間隔は10～15mmで，仰臥位，深吸気で撮影した．電圧は120kVpで，電流は200mAsを用い，画像における肺野の観察はbone detail algorithmで再構成し，WW 1000～1400HU，WL−870～−700HUとした．

定期的CT検査は放射線治療前・直後・1～2カ月後・6カ月後・12カ月後の計5回行い，3人の放射線専門医によって判読し，各々の時期における切線照射内の肺野における変化をpattern別に分類した．このpattern別分類は過去の報告を参考に改変したもので，以下のように(1)～(7)のpatternとした(Fig.2)．(1)septal line(肺から胸膜面に垂直に接する線状の先細りしない陰影)(2)nodular opacity(胸膜直下の結節状陰影)(3)ground glass opacity(血管影が透見できる程度の淡い高吸収域；スリガラス様陰影)(4)consolidation(血管影が透見できない濃い高吸収域で汎小葉性以上の像)(5)curvilinear opacity(胸膜直下(1cm以内)で胸膜表面に平行な2cm以上の線状影)(6)aircysts accumulation(数mm程度の小嚢胞の集簇；蜂巣状陰影)(7)irregularity of pleural surface(胸膜表面の凹凸像)．

治療直後を超急性期，治療後1～2カ月後を急性期，6カ月後を亜急性期，12カ月後を晩期として評価した．なお，CT検査の時期(平均±標準偏差)は，治療直後；治療終了の日より(以下同じ)2.8±5.8日，治療1～2カ月後；40.2±9.1日，治療6カ月後；188.3±27.4日，治療12カ月後；357.5±29.4日であった．

検討項目は以下(1)～(3)のごとくである．

(1)治療後の各時期におけるCT所見(pattern)の出現数

(2)肺野所見の出現に関する要因

①Central Lung Distance(CLD)との関連性

②boost照射の有無との関連性

③化学療法の有無との関連性

④内分泌療法(Tamoxifen)の有無との関連性

(3)治療前と治療後の各時期における肺機能(%VC，FEV1.0%)と動脈血ガス(PaO_2，$PaCO_2$)の比較

結　果

1．治療後の各時期におけるCT所見(pattern)の出現数(Fig.3)

経過中もあわせて20例中17例(85%)に肺野の変化がみられた．肺野所見の出現時期と症例数は1～12カ月間全ての時期に所見のみられたものが12例，6～12カ月後にみられたものが3例，1～6カ月後および1カ月後のみにみられたものが各1例，1～12カ月の間所見のなかったものが3例であった．

治療後の時期と各々のpattern別の肺野所見の推移については，実際には同時にみられる肺野所見もあり延べ数となっている．これらの肺野所見は治療終了時の超急性期には1例も認められず，治療後1カ月以降に出現した．そして17例は全例とも程度は異るものの12カ月後には無治療で改善傾向がみられた．肺野の変化については，1～12カ月を通じて観察できるのは(1)septal lineであった．(2)nodular opacity，(3)ground glass opacityは1～6カ月後の比較的急性期～亜急性期にみられ，(6)aircysts accumulation，(7)irregularity of pleural surfaceは6～12カ月後の亜急性期～晩期にみられた．なお，(4)consolidationは1～12カ月の間に各々1例みられたが，経時的にみると改善した．最終的には(7)irregularity of pleural surfaceが12例でみられ，他の所見の出現数は少なかった．

2．肺野所見の出現に関する要因

① Cetral Lung Distance(CLD)との関連性(Fig.4)

1～12カ月間の全ての時期に肺野の変化がみられた12例では1.5cm 2例，2.0cm 7例，2.5cm 3例であり，全ての時期

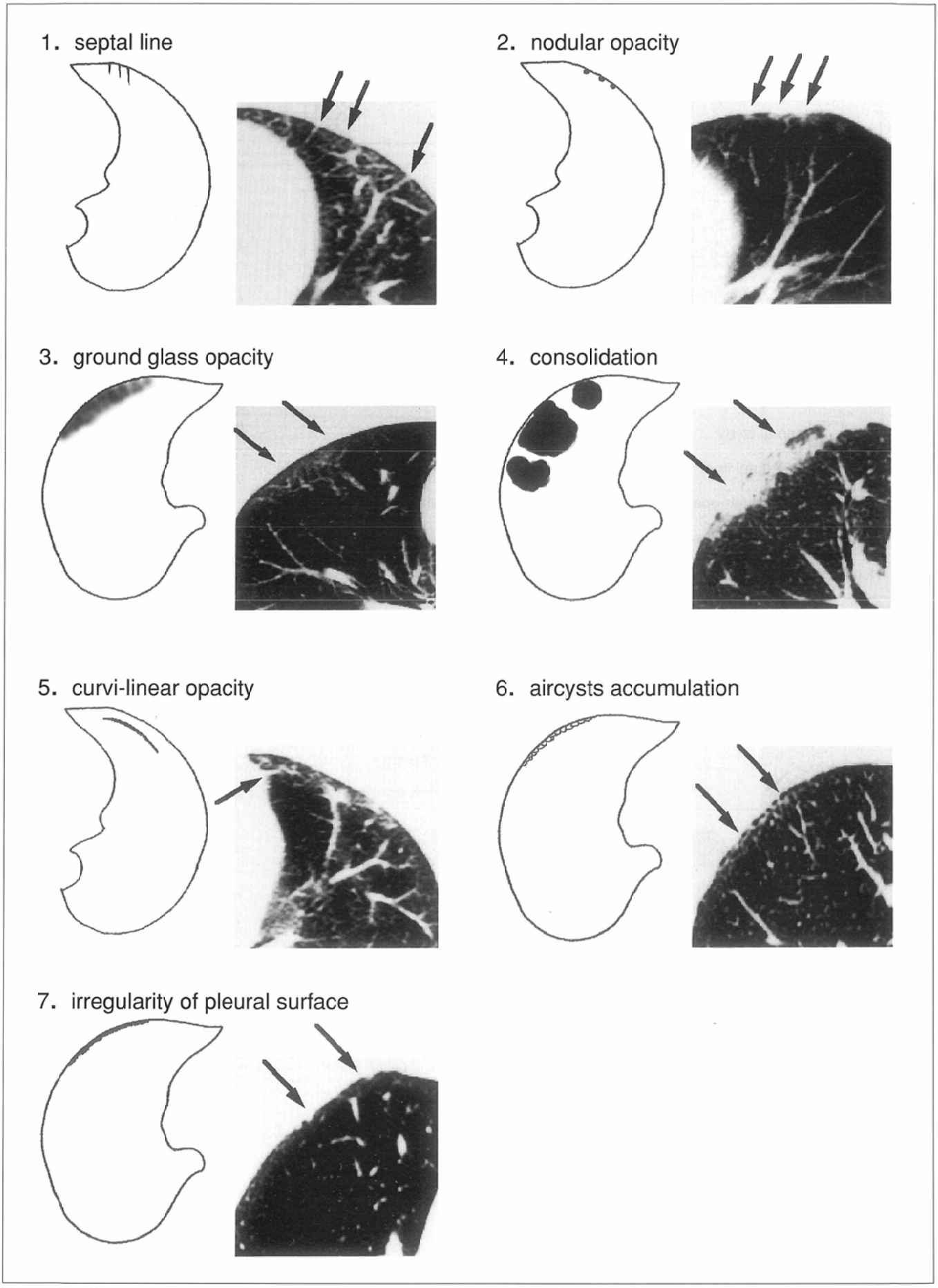

Fig.2　Classification of 7 patterns of radiation-induced parechymal alterations: schemes and referrential CT images.

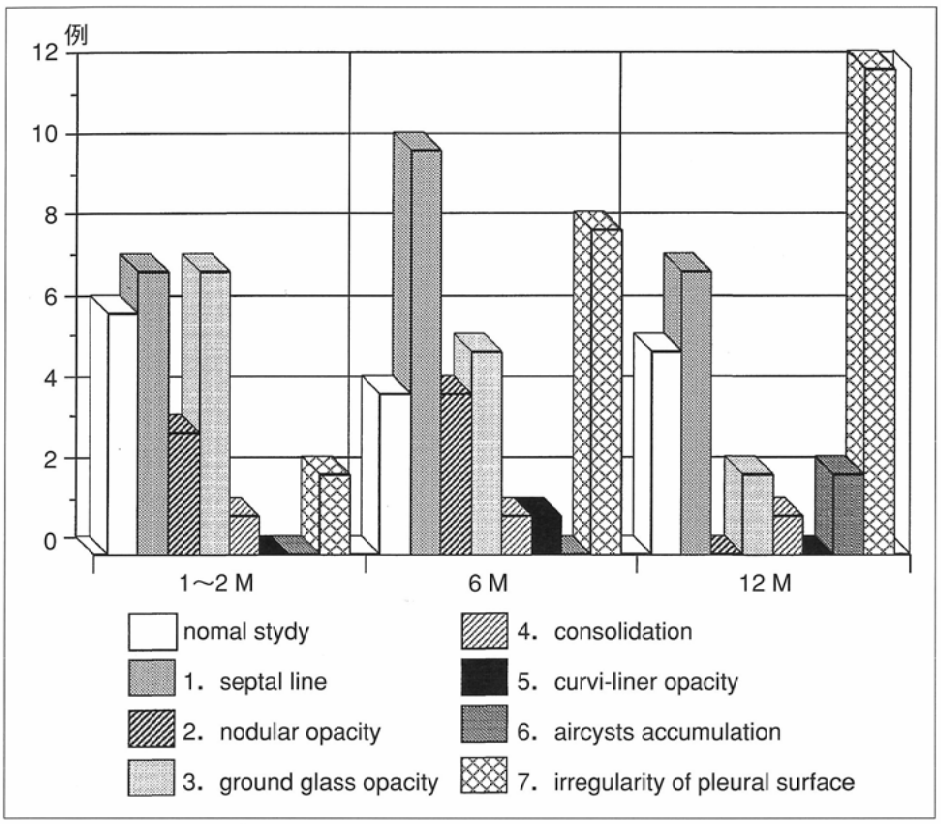

Fig.3 Number of each CT pattern of parechymal alterations after radiotherapy.

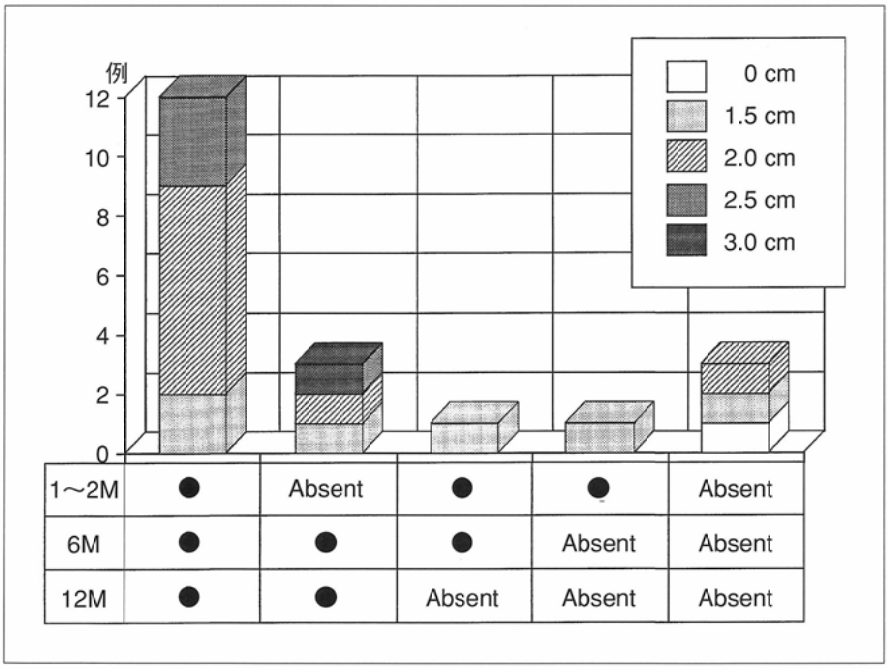

Fig.4 Relationship between diameter of central lung distance and existence of parenchymal alterations on CT.

に全く変化が認められないのは0cm 1例，1.5cm 1例，2.0cm 1例の3例であった．CLDが1.5cm以下であっても肺野所見はあらゆる時期に出現する症例がある一方，3cmの症例であっても6～12カ月後にのみみられ，CLDと肺野所見には明かな関連性は認められなかった．

② boost照射の有無との関連性(Fig.5)

boost照射(+)群は6例，boost照射(−)群は14例であった．肺野所見の出現時期については，boost照射(−)群であっても1～12カ月間所見がみられたものが9例あり，boost照射(+)群であっても1～12カ月を通じ所見がみられなかったものが1例あり，boost照射と肺野の変化には明かな関連性は認められなかった．

③ 化学療法の有無との関連性(Fig.6)

化学療法(+)群は10例，化学療法(−)群は10例であった．1～12カ月間，肺野所見がみられなかった3例のうち2例は化学療法(−)群であり，1例は化学療法(+)群であったがこの1例はCLDが0cmであり肺野は照射野内に入っていなかった．化学療法(+)群の7人(70%)は1～12カ月間を通じて所見がみられ，(2)nodular opacity，(3)ground glass opacity，(4)consolidationの所見が高率にみられた．

④ 内分泌療法(Tamoxifen)の有無との関連性(Fig.7)

Tamoxifen(+)群は11例，Tamoxifen(−)群は9例であった．1～12カ月間を通じて所見がみられなかった3例は全例Tamoxifen(+)群であったことより内分泌療法(Tamoxifen)と肺野の変化には明かな関連性はないと思われた．Tamoxifen(+)群のうち肺野所見を有するものが8例(72.7%)あるが，これらのほとんどが化学療法と併用されていた．

3．治療前と治療後の各時期における肺機能(%VC，FEV1.0%)と動脈血ガス(PaO_2，$PaCO_2$)の比較

経過中臨床症状(咳嗽，発熱等)を呈したものはなく，この間の肺機能および動脈血ガスの値(平均±標準偏差)は，Table.1のごとくであり，治療前と各時期との比較をt検定にて行ったが，いずれも有意差はみられず治療後の増悪はみられなかった．

考　察

1．放射性肺臓炎について

一般的に放射線治療により生じる肺野の変化(放射線肺臓

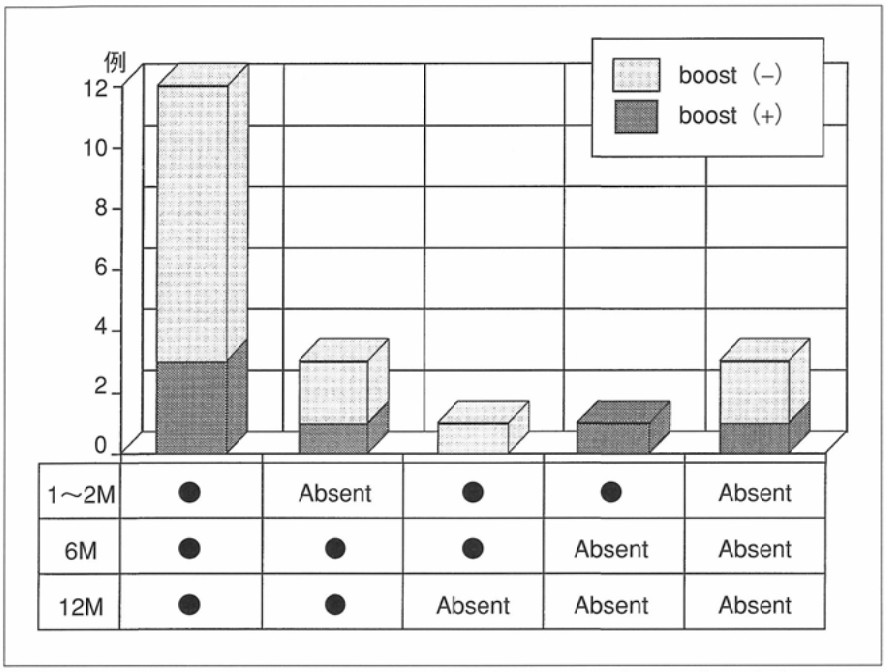

Fig.5　Relationship between boost irradiation and existence of parenchymal alterations on CT.

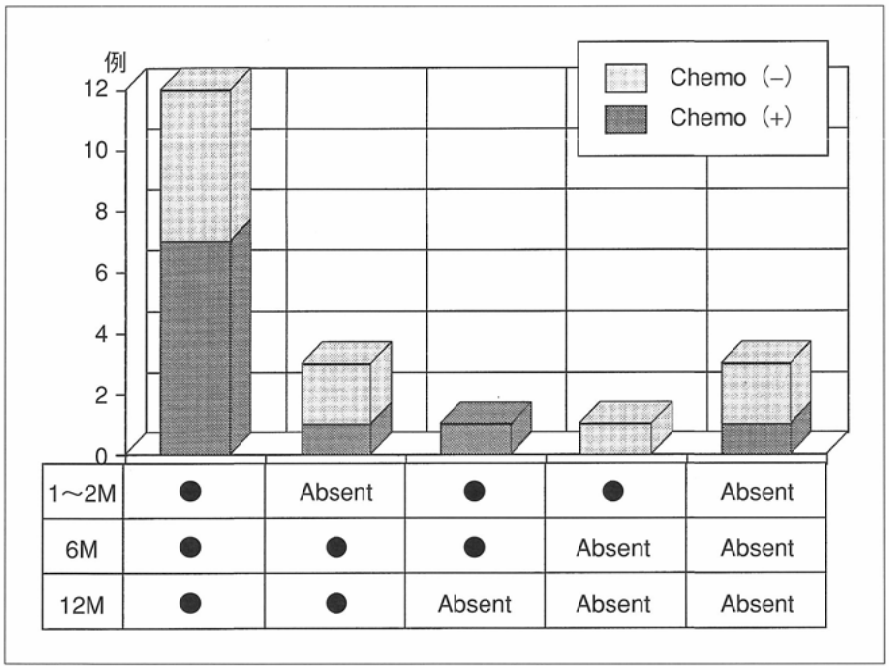

Fig.6　Relation ship between adjuvant chemotherapy and existence of parenchymal alterations on CT.

炎)は早期と晩期に分けられ，RTOG Acute Radiation Morbidity Scoring CriteriaおよびRTOG/EORTC Late Radiation Morbidity Scoring Scheme[3]によると照射開始日から90日以内の障害を急性期障害，以後を晩期障害としている．これらを参考にわれわれは放射線治療直後を超急性期，1〜2カ月を急性期，6カ月後を亜急性期，12カ月後を晩期とし検討した．放射性肺臓炎は照射線量，照射を受けた肺容積，各症例の感受性により異なり，早期の徴候は治療終了後通常2〜10週で現れ，症状は非特異的で，咳嗽，疲労感，微熱がその主なものであり，X線異常所見は症状発現後7〜10日で現れる[4]といわれている．Rothwellら[5]は，放射性肺臓炎の典型的な症状は照射後1〜3カ月後より起こり，その程度は肺の放射線治療部位によると述べている．胸部X線写真においての特徴的所見は，照射野に一致した線状陰影，consolidation，照射された肺のvolume loss sign(縦隔偏位・横隔膜挙上)等であり，末梢所見としてhoneycomb appearanceがあるが，これは引き続きおこる線維性変化を示唆している[6]といわれている．今回の20例中17例にはCTで肺野所見が認められたが臨床症状は伴わなかったのは，肺野の変化が比較的軽いものが多かったためと思われる．

放射線肺臓炎の病理学的変化は，毛細血管と細動静脈および結合組織の障害で，血管内皮細胞の膨化，血栓形成，血管透過性の亢進から始まり，肺胞間質の浮腫，肺胞上皮の脱落，胞隔炎による肺胞壁の肥厚が起こり，線維素含有浸出液の増加，線維芽細胞の活動による線維性変化へと進行する[7]といわれている．

2．治療後の時期とCTにおける肺野所見について

Schurawitzkiら[8]によると肺の間質性変化はHR-CTによって患者の91％に所見がみられたが，その75％は胸部X線写真において正常であったと述べている．近年，放射線肺臓炎の画像上の評価は，濃度分解能に優れるCTを用いて行われている．Mahら[9]は，放射線治療前と治療後6カ月間に定期的にCTを行っているが，その急性期における異常所見は，Non-homogeneous in lung density(85％)，Homogeneous increase in lung density(65％)，Crossing over anatomic boudaries(50％)，Air bronchogram(25％)，Loss of lung volume(15％)，Pleural thickening(15％)と述べている．Ikezoeら[10]は，pulmonary infiltrationとしてhomogeneous，patchy，discreteを代表的CT所見と述べている．Schratter-Sehnら[11]は，乳癌患者における放射線治療後の急性変化と晩期変化をHR-CTを用いて検討している．検査時期は治療前・治療後6〜8週・6カ月・9カ月・12カ月としており，CTにおける実質内異常を，Score 1 = thicked septal lines，2 = subpleural line，3 = parenchymal bands，4 = honeycoming，5 = ground glass appearanceとして検討している．結果としてはScore 5は放射線治療後最初の3カ月以内に起こり，これらは可逆

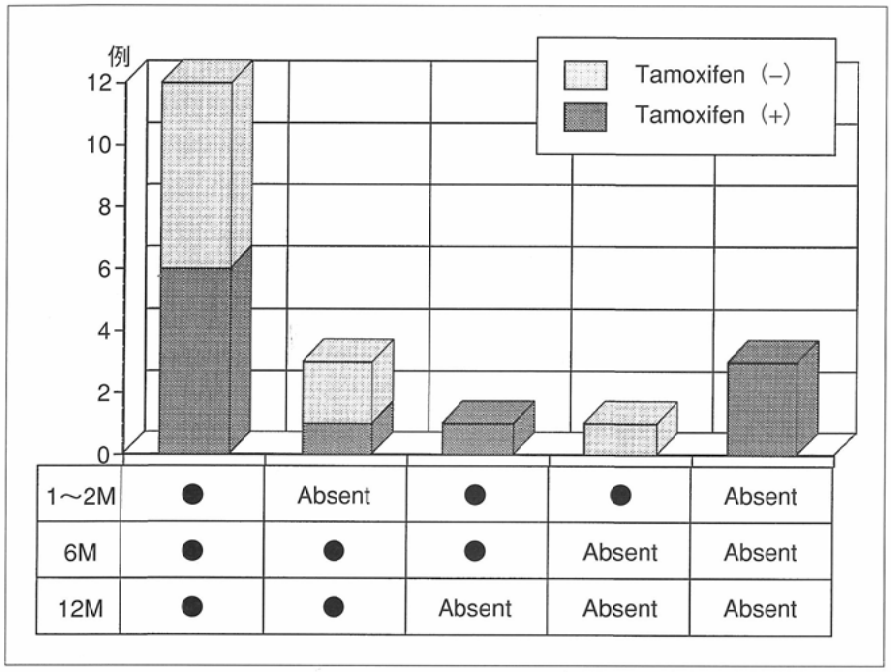

Fig.7 Relation ship between adjuvant hormone therapy (Tamoxifen) and existence of parenchymal alterations on CT.

性の変化であり，線維化へ進行しないものが多く，Score 1〜4の不可逆性の不連続な線維性変化は放射線治療後6カ月経ってから起こることから，1〜4を晩期変化，5を急性期変化としている．われわれの結果では，急性期にnodular opacityとground glass opacityがみられ，晩期にaircysts accumulationとirregularity of pleural surfaceがみられている．小葉間隔壁の肥厚像を示すと思われるseptal lineは治療後のあらゆる時点で生じ，特に変化することなく晩期まで残る．放射線治療の晩期変化を間質性の変化とすると，切線照射の終末像としてはirregularity of pleural surfaceと思われた．また，subpleural cystsは間質性肺炎でよくみられ，胞隔炎の結果として肺実質の破壊を現している[12]ともいわれているが，われわれのaircysts accumulationは放射線治療後に起った胸膜下の肺実質の破壊像であり，irregularity of pleural surfaceに含めてもよいのではないかと考えている．

3．CLDと肺野所見について

乳房温存療法における放射線治療（切線照射）を行うにあたり，胸郭や皮下脂肪により多少の個人差はあるが，照射野内に肺野が入る．Bornsteinら[13]は照射野後縁中点より乳房側に向かう照射野後縁と垂直方向での肺野の厚さをCLDと定義している．一般的にCLDが3cm以内の場合，肺の線維化は発生しないといわれているが，彼らの研究では，2.5cm以内の場合は，放射線誘起性肺病変は発生しなかったが，3cmの場合には，不連続性の肺病変を認めている．われわれの研究では，CLDが3cmの症例が1例であり，肺野所見は6〜12カ月後にみられたが，CLDが1〜2.5cmの肺野所見と比較しても特異的なものではなかった．今回CLDが3cmよりも大きい症例の検討はできなかったが，CLDが3cm以内であれば，CLDの幅と肺野所見の出現時期とは特に関係はないと思われた．

4．boost照射の有無と肺野所見について

乳房全体へは60Gy以上照射するのは美容上好ましくないが，原発巣制御には60Gyが必要[14]といわれている．リヨン市で行われている1986年からのphase IIIの研究の経過報告[15]では，再発率に関しては，全乳房に50Gy照射した群では約4％であり，腫瘍床へboost照射を行った群が約2％であった．美容面に関しては両群間に差はみられなかった．boost照射の肺野への影響についてはわれわれの調べた限りなかったが，今回の研究において少数例であるがboost照射の有無と肺野所見の出現とは特に関係は見られず，断端陽性例，断端近傍に陽性像が疑われる例，断端不明例には積極

Table.1 Results (means ± SD) of pulmomary function test and blood gas analysis before and after radiotherapy.

blood gas analysis					
	before	immediately after	1〜2 month after	6 month after	12 month after
no. of cases	n = 18	n = 15	n = 10	n = 2	n = 12
PaO_2 (mmHg)	91.4 ± 10.8	88.5 ± 10.8	92.6 ± 9.1	92.0 ± 5.3	92.2 ± 10.1
$PaCO_2$ (mmHg)	39.5 ± 5.2	39.0 ± 3.2	38.0 ± 2.1	40.0 ± 3.0	38.0 ± 3.0
pulmonary function test					
	before	immediately after	1〜2 month after	6 month after	12 month after
no. of cases	n = 18	n = 16	n = 17	n = 16	n = 18
%VC (%)	116.7 ± 24.3	119.3 ± 23.8	112.9 ± 14.2	107.7 ± 13.7	111.5 ± 15.3
FEV1.0% (%)	81.1 ± 7.7	83.2 ± 5.4	81.8 ± 6.4	81.9 ± 6.8	82.3 ± 8.1

Differences between pulmomary function test and blood gas analysis before radiotherapy and those after radiotherapy were not satistically significant.

的にboost照射のを行うべきであると思われた．

5．化学療法・内分泌療法の有無と肺野所見について

放射性肺臓炎の発生率は，化学療法に関しては，放射線治療と同時期に受けた場合(発現率：8.8%)の方が，別に受けた場合(1.3%)より発現率が高い[16]といわれている．また，木村[17]によると動物実験においては，抗癌剤併用群は照射単独群に比べ肺胞内滲出などの滲出性変化が強度にみられたと報告されている．われわれの検討でも，少数例ではあるが同様の結果であり，内服による化学療法は使用しない方が肺野への影響は少ないと思われた．また，内分泌療法(Tamoxifen)併用に関しては今回の研究においてはほとんどの症例で化学療法を併用されていたので判定が困難だが，単独使用であれば肺野への影響は少ないのではないかと考えている．

当院では1992年１月から乳房温存療法を開始し，1996年７月までに約60例に対して本療法を行った．前述のごとくOpposed pair法で行っていたが，85%の患者で肺への影響がみられた．この結果は当科における初期の経験であり，現在は肺野側の線量がより少ないと思われるNon-opposed pair法(Additional gantry rotation法)で行い[18]，われわれの7 typeに分類し比較検討しているところである．今回は１年間の変化を検討したが，Gunillaらによる[19]と，乳癌の術後放射線治療後の肺野の変化は終了後４年まで残り，何らかの形で続くといわれている．今後も定期的観察を行い，その変化を研究していくことは重要と思われる．

結　語

われわれの施設で乳房温存術後に施行した切線照射後の肺野における超急性期，急性期，亜急性期，晩期の変化をCTを用い観察した．乳房温存術後切線照射(Opposed pair法)を施行後，約85%に肺野所見がみられたが，これらは臨床上特に問題になることはなかった．照射後のCTにおける肺野所見を７pattern に分類したところ，1～6カ月後にはnodular opacity，ground glass opacityが主にみられ，12カ月後には胸膜面の凹凸像(irregularity of pleural surface)が主にみられた．また，CLDの幅やboost照射の有無と肺野所見には，特に関係がみられなかった．HR-CTは放射線治療後の肺野の経時的な形態学的変化を明瞭に指摘することができ，切線照射後の経過観察として行う定期的なCT検査は，治療前・６カ月後・12カ月後が適当と思われた．

文　献

1) National Insitutes of Health Consensus Development Conference: Treatment of early-stage breast cancer. JAMA 265: 391-395, 1991
2) 山下　孝，関口建次，広川　裕，他：乳房温存療法における放射線治療のガイドライン．癌の臨床　40(8)：912-917, 1994
3) Cox JD，Stetz J，Pajak TF: Toxicity Criteria of the Radiation Therapy Oncology Group(RTOG) and the European Organization for Research and Treatment of Cancer(EORTC). Int J Radiat Oncol Biol Phys 31: 1341-1346, 1995
4) 山田和成，平塚純一，田村博文，他：乳房照射における早期および晩期障害について－乳房温存療法147例の検討－．日放腫会誌　3：257-263, 1996
5) Rothwell RI, Kelly SA , Joslin CAF: Radiation pneumonitis in patients treated for breast cancer. Radiotherapy and Oncology 4: 9-14, 1985
6) Planskey SM, Ravin CE, Prosnitz LR: Pulmonary changes after primary irradiation for early breast carcinoma. Am J Roentgenol 134: 101-105, 1980
7) Rubin P: The Franz Buschke Lecture: Late effects of chemotherapy and radiation therapy: A new hypothesis. Int J Radiat Oncol Biol Phys 10: 5-34, 1977
8) Schurawitzki H, Stiglbauer R, Graninger W, et al: Interstitial Lung Disease in Progressive Systemic Sclerosis: High-Risolution CT versus Radiography. Radiology 176(3): 755-759, 1990
9) Mah K, Poon PY, Van.Dyk J, et al: Assessment of Acute Radiation-Induced Pulmonary Changes Using Computed Tomography. J Comput Assist Tomogr 10(5): 736-743, 1986
10) Ikezoe J, Takashima S, Morimoto S, et al: CT Appearance of Acute Radiation-Induced Injury in the Lung. AJR 150(4): 765-770, 1988
11) Schratter-Sehn AU, Schurawitzki H, Zach M, et al: High-resolution computed tomography of the lungs in irradiated breast cancer patients. Radiother Oncol 27: 198-202, 1993
12) Smith JC: Radiation pneumonitis, case report of bilateral reaction after unilateral irradiation. Amer Rev Res Dis 89(2): 264-269, 1964
13) Bornstein PC, Cheng CW, Rhoder LM, et al: Can simulation measurements be used to predict the irradiated lung volume in the tangential fields in patients treated for breast cancer? Int J Radiat Oncol Biol Phys 18: 181-187, 1990
14) Harris J R，Beadle G F，Hellman S: Clinical studies on the use of radiation therapy as primary treatment of early breast cancer. Cancer 53: 705-711,1984.
15) Romestang P, Carrie C, Ayzac L, et al: Role of booster dose to the tumor bed in breast concervative treatment.-Phase III study. Radiother. Oncol.32(Suppl.1): S101, 1994
16) Tatiana I L, Abram R, Frank V, et al: Radiation pneumonitis in breast cancer patients treated with concervative surgery and radiation therapy. Int J Radiat Oncol Biol Phys 21: 355-360, 1990
17) 木村　誠：放射線と抗癌剤による肺病変に関する研究．北関東医学　31(6)：407-421，1981
18) 淡河悦代：乳房温存療法におけるいくつかの照射法の検討－ファントム実験による線量分布の比較－．日放腫会誌　9：213-222，1997
19) Gunilla S, Samuel R, Ingmae L: Influence of Radiation Therapy on Lung Tissue in Breast Cancer Patients. Acta Oncologica 34(6): 845-849, 1995