OUKA
Osaka University Knowledge Archive

Title	經皮的膽嚢膽管造影法の研究
Author(s)	唐木, 一守
Citation	日本医学放射線学会雑誌. 1956, 16(7), p. 783-798
Version Type	VoR
URL	https://hdl.handle.net/11094/20232
rights	
Note	

Osaka University Knowledge Archive : OUKA

https://ir.library.osaka-u.ac.jp/

Osaka University

經皮的膽囊膽管造影法の研究

千葉大學醫學部第一外科學教室(主任　河合直次教授)
唐　木　一　守

(昭和31年6月18日受付)

第1章　緒　言

すべての手術には適正な適應決定が優先されなければならない[1]，ところで適正な適應決定は正確な診斷技術を基礎として始めて確立されるものである．かゝる意味から教室では數年來胸部疾患の診斷に關する多數の業績が發表されている．

このことは胸部以外の疾患についても同樣のことがいえる．膽道疾患に於いては從來いろいろの檢査法が行われているが，なお診斷の確立に困難な場合が屢〻ある，膽囊ならびに膽管の形態並びに機能を觀察し，更に膽石の檢出にはX線による膽囊造影法が常用されるところであるが，この方法にも限界があつて外科的治療の對照となるような場合に於いては造影が出來なかつたり，また成功しても微細な所見の觀察には不充分な場合が多いことは屢〻經驗するところである．

そこで私はこの欠點を補う目的で經皮的に膽囊を穿刺して造影劑を注入する方法を考按實施したところ，從來の方法では解明し得ないと思われる所見を得ることが可能であることを知り得たのでこゝに報告する．

第2章　文獻的考察

X線を膽道疾患の診斷法に應用しようという試みは，Röntgen がX線を發見してから膽囊造影劑が作られる迄は，單純撮影によつて結石陰影やガス像から診斷することに向けられていたが，充分な成果のあげ得られなかつたことは云う迄もない．また胃腸管を造影してその位置的變化或は變形から膽囊の狀況を推定しようと云う試みも行われているが，このような方法によつて得られるものはあくまで間接所見であつて，膽囊疾患の實體を把握するには程遠いものと云わねばならない．

從つて膽道疾患のX線診斷は1924年にGraham Cole が經靜脈的膽囊造影法に成功して一紀元を劃した，この時期から初まると見てよいであろう．彼等が造影に成功するにいたつた過程は周知のように，肝機能檢査として使用されたテトラクロール・フエノール・フタレン・ナトリウムが選擇的に膽汁中に排泄させる事實に基いて，クロールをブロームあるいはヨードに置換することによつて影像を得んとしたものである．この方法は本邦でも直ちに追試され，幾多の研究報告を生むに至つたが，その成績は現在からみるときは必ずしも滿足すべきものとはいい難い[3)4)5)]．

しかし近年經口的に或は經靜脈的に用いられる優秀な造影劑が相次いで發表され，特に經靜脈的造影劑としてのビリグラフィンは，膽囊造影成績を著しく向上すると共に明瞭な膽管像をも比較的容易に造影出來るようになつて，最近格段の進步がみられるようになつた[6)7)8)9)10)]．

ところが本法によると，造影劑が肝より膽汁中に排泄されることが前提條件となつているから，肝膽道疾患に於いて器質的或は機能的障碍がある時には造影が不成功に終る場合がある．從つて外科的療法の對象となる膽道疾患では，造影が不成功に終る場合が多いことは自明の理と云えよう．

このような欠點を克服するためには，造影劑を膽囊あるいは膽管内に直接注入する方法が必要となつてくるわけである．

直接造影法の歷史は Graham. Cole の膽囊造影法が發表される以前にさかのぼる，1921年Burckhardt. Müller[11] は膽囊および膽管を造影しよ

うとして膽囊穿刺を試みた，彼等は多數の屍體について肝を經由して膽囊窩から膽囊を穿刺出來る經路を研究した結果，臨床的に膽囊および膽管を造影することに成功した．しかしこれは技術的に困難であり，また決して安全な方法とはいえなかつたために普及されず，やがて Graham. Cole の膽囊造影法の發表によつてその影をひそめるようになつたものである．

しかるに前述のように Graham. Cole の方法にも一定の限界があることが次第に判明して來たので，再び直接造影法がとりあげられるに至つた．

すなわち1934年以來 Kalk[12] は腹腔鏡檢査と共に膽囊内に空氣を注入してX線撮影を行う方法を實施したが，やがてこの領域にも抗生物質と水溶性造影劑が登場するに及んで，腹腔鏡による直接造影法が次第に廣く應用されるようになつた[13)14)15)16)17)18)19)]．

しかしながらこの方法による膽囊膽管造影法の飛躍的な發展をみたとは云え，腹腔鏡で膽囊が觀察出來る場合に限つて可能となるものであるが，膽道疾患の場合は膽囊周圍に癒著の存在する事が多く，從つてその成績は必ずしも滿足すべきものではない．

腹腔鏡を使用しない方法についてみると，1952年に Carter. Saypol[20] は開腹術前に肝内膽管を經腹壁的に穿刺して造影することに成功した1例を報告し，1953年には Mandl[21] 及び Narick[22] 等はほゞ同樣な方法による成績を報告しているが，何れも膽管擴張の存在する場合に限り成功しているので，この方法も普遍的な應用は望み難い．

一方本邦に於ては鈴木[23]は肝を貫き膽囊内に造影劑を注入し，膽道系のX線檢査を試みた症例を示している．

そこで私はこれら諸家の業績を古くさかのぼつて調査すると同時に，獨自の見解によつて安全且つ容易な診斷手技を完成することを志し，次章に述べる樣な造影法を考案實施した．以下その成績を述べる．

第3章 臨床成績

第1節 檢査方法

第1項 膽囊穿刺手技

前準備：當朝は絶食とし下劑を投與後，浣腸，腸洗，胃洗を充分に行つて胃腸内容を可及的に空虚にする．穿刺實施前30分にアトロピン・モルヒネ1.0cc を注射する．穿刺部位は Grossich の方法により消毒した後體壁腹膜迄 0.1%鹽酸プロカインで浸潤麻醉を行う．基礎麻醉を行わずに局所麻醉のみで實施し，全く苦痛を訴えたえない症例もあるが，造影劑注入時に疝痛を訴えることもあるので，豫め基礎麻醉を行つておく方がよい．

穿刺針：長さ7cm，外徑0.9～0.5mmの針を使用する針の太さについては細過ぎると粘稠な膽囊内容を吸引することが困難であり，太過ぎると吸引及び造影劑の注入は容易となるが，穿刺孔を通して膽囊内容の漏出する危險が多くなるので，經驗上この範圍が限界であることを知つた．針の長さは穿刺部位の體表面から膽囊内腔迄大體3～6cmであるので，7cmが適當で，それより長すぎると透視，撮影等の操作に不便である．

穿刺目標ならびに穿刺部位：膽囊の位置は抑臥位に於いて多くの場合，右肋骨弓と右腹直筋外緣との交叉部となる．しかしながら膽囊に癒着，壓迫，索引等のある場合は勿論，また肝腫脹の有無および個體によつてもその位置は相違するものである．從つて膽囊穿刺を行う場合，Burckhardt の述べたように一定の穿刺部位および穿刺方向を決定することは困難であるので，豫め穿刺目標を定める必要がある．

膽囊造影法によつて膽囊がX線透視下に見ることが出來る場合はこれを目標として穿刺を行えば比較的容易である．また膽囊腫瘤を觸知し得るもの，結石陰影を透視下に認めるものも穿刺は容易である．もし之等目標の全く得られない場合には，肝，十二指腸，結腸の位置を目標とする．すなわち肝緣を打診，觸診により明らかにし，十二指腸および結腸は透視下に確認する．結腸はガス像により多くの場合確認出來る．これに反し十二指腸はガス像による位置決定は困難な場合が多いので

十二指腸管を挿入し，必要に應じて少量の硫酸バリウム液を注入して，透視下に十二指腸の位置および走行を確認する．かくして十二指腸上膝あるいは下行脚上方部の外側に向い穿刺を行う．

穿刺部位は第1圖に示すように，多くの場合右肋骨弓下に於て右腹直筋外緣との交叉部を選ぶ．膽囊が高位に存在すると思われる場合には，第7～8肋間腔に於いて右乳線上で穿刺を行う．穿刺の際に結腸穿刺を避けるためには，肝を穿通する方が危險が少ない．この場合腹膜腔外の膽囊窩より膽囊内腔に達することが望ましいが，技術的に非常に難かしい場合がある．

第1圖　膽囊穿刺部位

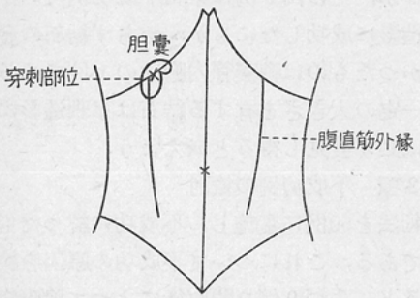

膽囊穿刺により膽汁を吸引し得たならば，穿刺針に無色透明のポリエチレン管を連結し，内容50ccの注射筒を接續して，膽汁を吸引して膽囊を可及的に空虚にする．採取した膽汁は細菌學的ならびに理化學的檢査に供する．

第2項　影造方法

造影劑は水溶性造影劑を使用する．油性造影劑は刺戟の少ない利點があるが，粘稠度が高く細い穿刺針では注入が困難であり，また膽汁中に均等に擴散しない缺點があるので，微細な所見を得るためには不利である．膽汁内容を吸引した後に體温に温めた造影劑5～40ccを10ccにつき1分の割合の速度で注入する．注入速度が速すぎると疝痛を起す場合があるので注意しなければならない．

X線撮影は仰臥位に於て背腹方向とし，リスホルムブレンデを使用して二次電壓70～80KV，電流10MAS，管球フィルム距離70cmの條件で，通常次の様な4回に亘つて行うものとする．

第1回は空虚とした膽囊内に造影劑を5cc注入して撮影を行う．

次に膽汁吸引量と等量の造影劑を注入して第2回の撮影を行う．

次いで膽管の造影されるのを待つて第3回の撮影を行う．この際もし膽管像が認められない場合には造影劑を增量するか，または十二指腸管を通じて卵黄2～3コを注入すればその目的を達する事が出來る．必要があれば背腹方向のみでなく，斜位及び横位でも撮影する．

第4回の撮影は造影劑を可及的に吸引して穿刺針を抜去した後に，仰臥位あるいは立位で行う．

膽囊のみを造影する場合には造影劑は5cc以下でも明瞭な像を得ることが出來る．また膽囊結石を發見するには充滿像より幾分造影劑の少ない方が好都合であるが，膽囊の形態および壁の狀態を詳細に知るためには，吸引量と等しい造影劑を注入した方がよい．更に造影劑を吸引した後に撮影を行うのは，膽汁中に殘存散在している造影劑陰影の中に小結石を發見することが多いので，これを見落さないためである．

第2節，造影成績

檢査對象として昭和29年11月より31年1月迄の15カ月間の當教室入院患者60例を選んだ．

60例に就いて本法を行つた結果，51例(85%)に成功し，不成功例は9例(15%)である．次にこの成績と從來の方法による成績とを比較してみる．

第1項　經靜脈膽囊造影法成績との比較

經靜脈膽囊造影法は20%ビリグラフィン20～40ccを使用し，X線撮影は原則として注射後20～30分，2時間，卵黄投與後30分の3回である．

第1回は腹臥位として右側を約30度擧上して背腹方向で撮影するが，それ以後は立位背腹方向で行う．

撮影條件は二次電壓50～60KV，電流40MAS，管球フィルム距離70cmとし，ブツキーブレンデ又はリスホルムブレンデを使用する．

この方法で造影を行つた症例は200例で，その造影成績を見ると造影成功率は87.5%で良好なものと云えよう．（第1表）しかしながら經靜脈法

第1表 經靜脈膽囊造影法の成績

成績＼造影數ならびに率		造影例數	造影率(%)
成功例	膽囊＋膽管	120	60.0
	膽囊のみ造影	41	20.5
	膽管のみ造影	14	7.0
不成功例		25	12.5
計		200	100.0

は病變が膽囊に限局している症例には適當な檢査法であるが，手術の對象となるような膽道疾患の場合には明らかな所見の得られないことが多い，そこで經靜脈法を行つたもののうち手術によつて膽道疾患の確認された50例を選んで，これと私の穿刺法とを比較してみる．

成績判定は經靜脈法では造影の全く不成功に終つたものを（－）とし，造影されても陰影が淡く明瞭でないものを（±），陰影は濃厚で明瞭な輪廓を示し斷診的價値あるものを（＋）とする．穿刺法では膽囊は少量の影造劑を注入してもその全貌を現わすことが出來るので（±）の場合はなく，從つて穿刺不成功例を(－)とし，成功例を（＋）とする．穿刺法の膽管像に就いても同樣であつて，總輸膽管，肝管共に造影劑が流入している場合はすべて明瞭に造影されるのであるから，（＋）と（－）に分けられる．

臨床診斷に有意義なものは（＋）であるのでこれを比較するならば，第2表に示すように膽囊像および膽管像共に本法の方がはるかに成績が良好である．しかしながら穿刺法では膽囊管閉塞の場合は膽管像を現わすことは不可能であるから，この場合は造影劑の經口的或は經靜脈的投與によらねばならないことは勿論である．

第2表 經靜脈法と穿刺法の比較
（膽道疾患50例について）

造影法＼所見＼判定	經靜脈法 膽囊	經靜脈法 總輸膽管	經靜脈法 肝管	穿刺法 膽囊	穿刺法 總輸膽管	穿刺法 肝管
(－)	16 (32%)	22 (44%)	24 (48%)	9 (18%)	18 (36%)	27 (54%)
(±)	17 (34%)	11 (22%)	14 (28%)	0	0	0
(＋)	17 (34%)	17 (34%)	12 (24%)	41 (82%)	32 (64%(	23 (46%)

有石例31例について結石の發見率を比較すると(第3表)，穿刺法（67.7%）が經靜脈法（35.5%）よりもはるかに優れている．

第3表 有石例31例の結石發見率

造影法＼結果	發見	不能	發見率(%)
經靜脈法	11	20	35.5
穿刺法	21	10	67.7

穿刺法により結石を發見出來なかつたものは10例あるが，その內9例は穿刺不成功例で，穿刺により造影に成功したにもかゝわらず結石の發見出來なかつたものは膽囊管內膽砂の1例である．從つて一定の大きさを有する結石は穿刺造影に成功すれば必ず發見し得ると云えよう．

第2項 不成功例の檢討

穿刺法を60例に實施し，不成功に終つたものは9例である，これについて不成功の原因を檢討してみると，先づ9例を開腹術によつて膽囊穿刺が不能な事を確かめたもの（不能例）と，開腹して直接穿刺可能なるも術前穿刺の出來なかつたもの（技術的失敗例）とに分けて檢討すると第4表のようになる．

穿刺不能例4例は何れも萎縮膽囊であつて，開腹後直接膽囊を穿刺しても膽汁の吸引出來ないものである．その1例は膽囊萎縮の高度なもので小指頭大となり，術中その發見に困難を感じた程度のものである．內容空虛なものとは膽囊が拇指頭大で內腔は極めて狹小，內部に全く膽汁の潴溜が認められなかつたものである．膽汁の粘稠なもの

第4表 穿刺不成功例の檢討

	例數
穿刺不能例(萎縮膽囊)	4
萎縮の高度なもの	1
內容空虛なもの	1
膽汁粘稠なもの	2
技術的失敗例	5
計	9

2例は膽嚢結石の症例で，膽嚢は萎縮し内腔も狭小であるが，膽汁は證明し得たものである．しかし膽汁が泥状で粘稠なために，外經 0.9㎜以下の穿刺針によつては吸引が不能なものであつた．以上萎縮膽嚢の4例は穿刺法によつては造影不能のものであつて，技術的失敗例とはいゝ難い．

技術的に失敗した5例はいづれも開腹術所見では，穿刺可能な内腔を有するにもかゝわらず不成功に終つたものである．いづれも研究初期で技術的不慣による失敗である．

技術的失敗をさけるためには穿刺目標を確實につかむことが重要である．かゝる意味から穿刺目標と成績を比較檢討することにする．（第5表）

穿刺法は膽嚢を直接穿刺するものであるから，膽嚢目標が明確である場合には成功することが確實である．從つて膽嚢腫瘤を明らかに觸知するようなものには不成功例は全くみられない．

第5表　穿刺目標と造影成績

造影成績 / 穿刺目標	成功例	不成功例		計
		不能例	失敗例	
膽嚢造影像	29	0	4	33
膽嚢腫瘤	8	0	0	8
結石陰影	2	2	0	4
十二指腸結腸陰影	12	2	1	15
計	51	4	5	60

膽嚢造影像を目標とする場合が多いが，この場合には膽嚢像が明確であることを必要とする．膽嚢造影像を目標としたもので4例の失敗例があるが，いずれも膽嚢造影像が淡くしかも小さいもので，從つて透視で穿刺目標を誤認するとき，或は膽嚢内に膽汁が充分に充滿していないために，膽嚢内壓の低下により穿刺部膽嚢壁が對側壁と接して穿刺針が膽嚢を穿通する場合などである．

觸診又は造影によつて膽嚢目標が明らかでない時には不能又は失敗の場合が多い，すなわち結石陰影を目標としたものの不成功例2例は先に述べたように不能例である．

十二指腸結腸陰影を目標としたもののうち2例は萎縮膽嚢の高度なものと膽嚢内容空虚なものに相當する．なお失敗例の1例は十二指腸および膽嚢が高位に位置していたもので肋骨弓下より穿刺を行つて失敗に終つたものである．このようなものに對しては第7～8肋間腔より穿刺を行うようになつてからは，いずれも成功している．從つて十二指腸，結腸を目標として穿刺を行つても，内腔が極端に狭小でない限り成功すると云うことが出來る．

第3項　副作用について

本法は臓器穿刺を行うのであるから，當然危險を伴うことが考えられるので，その防止と對策を充分に檢討した上で，本法の適用が考慮されねばならない．私の經驗では重大な結果を來たしたものはないが，初期に於ていろいろ不快な副作用を見たものがあるので，その豫防，ならびに對策について次に述べる．

1.　膽汁漏出

膽嚢穿刺部より膽汁或は造影劑の漏出を見たものは5例である．

このうち2例はX線檢査で造影劑の漏出を證明したものであるが，化學療法及び右上腹部の冷濕布により自覺症は2～3日で消失している．しかもこのうち1例は1カ月後に開腹術を行つたが，膽嚢壁の一部に輕度の瘢痕狀の變化がみられただけで，癒着は全くみられなかつた．

その他の3例はX線檢査では造影劑の漏出が認められないが，檢査翌日手術に際してはじめて膽汁の漏出していることを認めたものである．このうち2例は穿刺孔は最早不明で，膽汁の漏出は既に止つていた．他の1例は68才の高令者で，手術時にも穿刺孔より少量ではあるがなお漏出しつゝあることが認められたものである．

膽汁漏出の危險を防止するためには次のような注意が必要である．漏出例5例のうち1例は造影劑注入中に穿刺針がぬけて漏出をみたものである．かゝる過失を防止するためには，注射針と注射筒とをポリエチレン管で連結することによつて

針の移動を避けるべきである．他の4例は膽嚢壁の薄い肉眼的に殆んど變化の認められないもので，かゝる場合は膽汁漏出の危險が多く，膽嚢壁肥厚を伴う亞急性又は慢性炎症の場合にはむしろ安全である．かゝる危險を防止するためには撮影後内容を充分に吸引しておくこと，穿刺針のなるべく細いものを使用することが必要である．すなわち漏出例はすべて外經 0.9～ 0.8㎜の穿刺針を使用したもので外經 0.5㎜のものを使用してからはこの副作用を經驗していない．

2. 副損傷

腹壁より膽嚢穿刺を行うので，誤つて他臟器を穿刺することも當然考えられる．特に結腸，十二指腸，胃，腎等を穿刺する危險があるが，確認出來た症例は誤つて結腸を穿刺し内容（腸洗滌液）を吸引した1例のみである．この症例は檢査當夜37.2℃の發熱をみたが全く自覺症狀を訴えず，翌朝には平熱となり，手術時にも異常所見を認めていない．實際には誤つてこれらの臟器を穿刺する場合もあり得るであろうが，臨床上の所見が全くみられないので確かめる事は出來なかつた．

次に肝を穿通する場合が多いので肝損傷を來すことも考えられるが，開腹所見によつてはこのような損傷は經驗していない．

血管損傷は最も注意しなければならないが，結腸間膜に指頭大の血腫を認めたものが2例あるだけで，多量の腹腔内出血を起したようなものは1例も經驗していない．

剔出膽嚢を檢索した結果では穿刺部粘膜に出血斑を見る場合が多いが，膽嚢内出血の痕跡をみたものは2例に過ぎない．これらのものはいずれも自覺症はなく，手術時にはじめて發見されたものである．膽嚢壁内に誤つて造影劑を注入し，膽嚢壁の壞死を來すようなことは全く驗經していない．

3. 一般症狀

疼痛：造影劑注入後に右季肋部の疼痛を起したものは9例である．このうち5例は先に述べた膽汁漏出例である．膽嚢内に多數の小結石を有する1例に於いては，造影劑注入により結石は膽嚢頸部に集り，同部に嵌頓して疼痛を起したと思われるものを經驗している．これはアトロピン 0.5cc の注射により疼痛は15分で輕快している，殘りの3例は無石例であり，X線檢査の際もまた手術の際にも膽嚢内容漏出を證明しないにもかゝわらず，穿刺造影後に右季筋部疼痛を訴えたものである．これらは何れもアトロピン・モルヒネの注射により10～30分で疼痛は輕快している．從つて，この場合は全く漏出がなかつたとは斷定出來ないが疼痛は造影劑の刺戟による Oddi 筋の緊張亢進によるものと推定される．

發熱：膽道疾患では發熱を伴う場合が少くないので，檢査による反應か否か判定の困難な場合もある．從つて檢査後1週間以内に38℃になつたものを發熱例とするならば50例中4例である．これらのものは何れも膽汁漏出例である．

嘔吐：嘔吐をみたものは4例であるが，檢査直後にみられたものであり，腹膜刺戟症狀と考えられる．

要するに穿刺法による副作用は何れも輕微であつて，しかも以上述べたような注意をもつて實施するならば，これを豫防することが可能であることを知つた．

第3節 造影所見

穿刺法による造影成功例の疾患別分類は第6表の如くであるが，これを正常像と異常像に分けてその造影所見を述べる．

第6表 疾患別分類

對照例	10
膽嚢炎	15
膽嚢結石	14
膽管結石	3
膽嚢膽管結石	2
膽嚢管・膽嚢頸部閉塞例	5
膽管内蛔蟲迷入	1
先天性總輸膽管擴張	1
計	51

第1項 正常像

臨床的檢査及び手術所見より膽道系統に器質的變化を認めないもの10例を對照例とし，その造影像を正常像とした．

膽囊は膽汁吸引量と等量の造影劑を注入た狀態に於いても，膽囊造影法所見と比較してやゝ大きくみえる．形態は撮影方向により多小變るが，底部及び體部は所謂卵圓形，茄子形，腸詰形等を示し，その長軸は背椎と平行かあるいはやゝ左上から右下に向かい，輕部に於いてほゞ直角に內後側に屈曲して膽囊管に移行し，膽囊壁は平滑である．（第2 a, b 圖）

膽汁吸引量と等量以下の造影劑の注入では膽囊管の一部が造影されるのみで，造影劑は Heister 瓣により閉鎖されている像をみる．（第2ab 圖）卵黃を十二指腸內に注入するか，造影劑注入量を增すことにより總輸膽管も造影され，造影劑は總輸膽管末端ににに於て一時停止した後に十二指腸內に排出される．

總輸膽管は蛇行した膽囊管に引續き，右上より左下に凸面を脊椎に向けて緩かな彎曲を描き，十二指腸下行脚に開口している．その末端は膵十二指腸部に於いて毛筆の尖端狀に細小となり，乳頭部に一致して十二指腸粘膜皺襞像との間に造影不能部をみる．邊緣は平滑であり．擴張をみない．肝管逆流像は通常みられない．（第2b 圖）

卵黃を十二指腸內に注入して膽囊收縮を觀察出來た6例についてみると，膽囊造影法では30分後に全例が 1/2 以下に收縮するのにかゝわらず，本法では1時間後に 1/2 以下になつたものは3例の

第2圖　28歲，♂　慢性胃炎

a　　b　　c

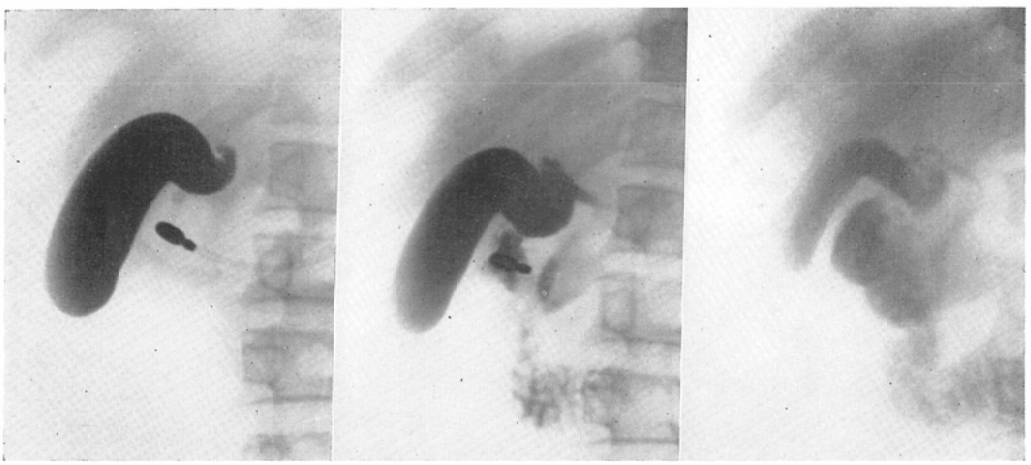

膽汁30cc 吸引後70%ウロコリン 25cc を注入する．膽囊壁は平滑である．造影劑は Heister 瓣により中斷されている．

卵黃を注入後5分．總輸膽管末端は毛筆の尖端狀を呈している．肝管逆流像はみられない．

卵黃注入後1時間膽囊收縮が著明である．

みである．（第2c 圖）

他の3例は殆んど收縮をみなかつたが，自律神經系に敏感に作用する鎭痛劑を使用していることと，穿通造影の機械的侵襲によるためと思われる．

第2項　異常像

膽囊ならびに膽管症患に於いては正常像にはみられない異常な造影所見がみられる．次に各種疾患についてそれぞれの異常像について述べる．

1.　膽囊炎

從來の膽囊造影法では膽囊炎の所見として，造影像の淡い場合，收縮力の惡い場合，變形，位置異常の存する場合等があげられる．穿刺法では高濃度の造影劑を注入するために膽囊壁の狀態が正確に現わされる．從つて穿刺法によると從來の所見の他に，膽囊炎の場合壁不整像としてとらえら

第3圖　27歲，♂　慢性膽嚢炎

a

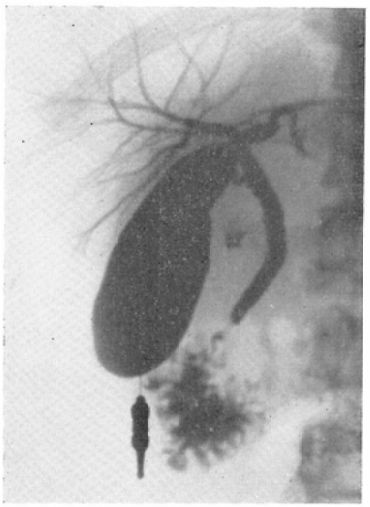

膽汁45cc 吸引後70%ウロコリン35cc を注入する．膽嚢は輕度に變形し壁の邊緣は不整となつている．肝內膽管もよく造影されている．

b

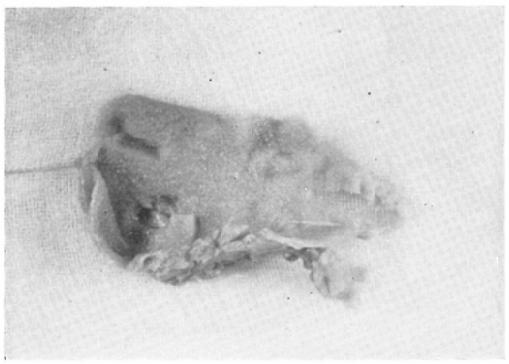

膽嚢粘膜の肥厚がみられる．

れることが多い．（第3a 圖，第4a 圖）

そこで膽嚢剔出術を行つたもの35例について，壁不整像と剔出膽嚢の粘膜所見を對比してみた．結果は第7表に示すように壁不整像の程度は膽嚢粘膜の病變を正確に現しているものであることを知つた．

2.　膽嚢結石

膽嚢結石は夫々の大きさ，形に應じて陰影欠損として現われる．（第5a 圖）結石が多數に存在

第7表　膽嚢壁の一線像と病理所見

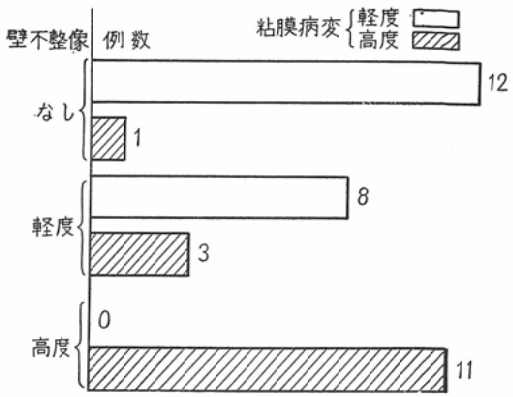

する場合は蜂窩狀陰影を呈する．（第6a 圖）大結石の場合は結石の輪廓は明瞭であり，見逃すことは全くないが，少數の小結石の場合には充滿像では濃い造影劑によりおおわれて陰影欠損として現われないことがあるから，先に述べたように造影劑の量を加減して撮影する必要がある．

結石陰影と腸內ガスとの鑑別は極めて容易であるから問題はないが膽嚢內に誤つて注入された氣泡が結石にみえるような場合があるから注意しな

第4圖　42歲，♀　萎縮膽嚢

a

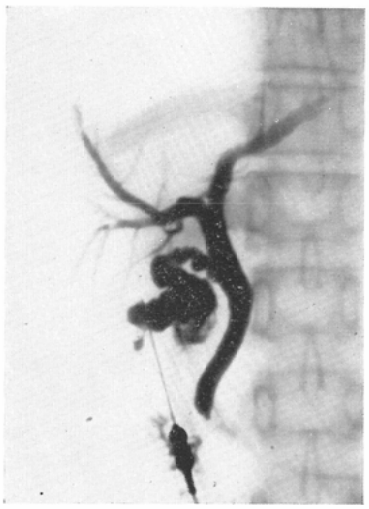

膽嚢の萎縮は高度で壁不整が著明である．底部に突起形成をみる．輕度の膽管擴張をみ，總輸膽管末端は不整である．

b

膽嚢粘膜の肥厚は高度で乳嘴腫様の發育をみる.

第5圖　57歳, ♂　膽嚢結石

a

膽嚢内に比較的大きな陰影欠損をみる.
膽嚢壁不整が著明である.

b

膽嚢内に約指頭大の結石を有している.

第6圖　49歳, ♀　膽嚢結石

a

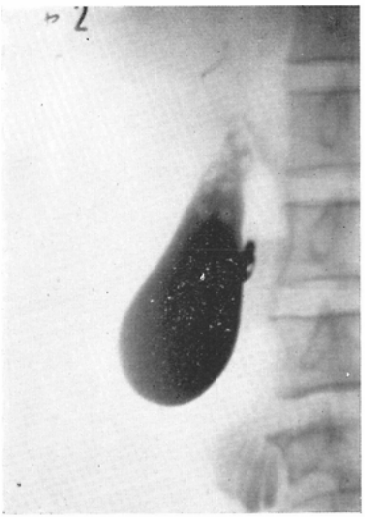

膽嚢頸部に蜂窩狀陰影をみる. 膽嚢變形像, 壁不整像はみられない.

b

膽嚢壁に肉眼的變化はみられない.
小なる膽嚢結石を多數有している.

くてはならない. しかしながら詳細に觀察するならば, 氣泡は圓くしかも邊緣が明瞭であるのに反して, 小結石ではやゝ輪廓が角張つており, しかも邊緣がボケている事が多い.

3. 膽管結石

膽管結石の場合には結石による陰影欠損の兩側に造影劑の流れをみ, しかも末端に於いて十二指腸内に造影劑が排出されている像を得ることが診斷上大切な所見である. (第7圖a, 第8a 圖) 特に總輸膽管末端の結石では時に半月狀の陰影欠

第7圖 60歲, ♂ 總輸膽管結石

a

總輸膽管末端に陰影缺損がみられるが十二指腸内に造影剤が排出されている．膽管擴張が高度であり，Heister 瓣の機能が失われているので，膽汁60cc吸引後70%ウロコリン25ccを注入しただけで肝内膽管をよく造影されている．

b

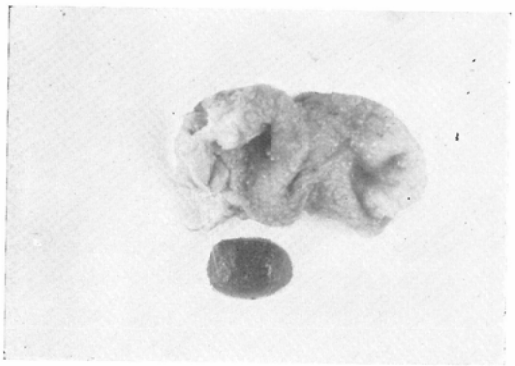

總輸膽管末端部より指頭大の結石を剔出する．

第8圖 25歲, ♂ 膽嚢膽管結石

a

擴張した膽管内に透亮像の集積をみる．造影剤は十二指腸によく排出されている，膽嚢管の瓣構造は全く消失している

b

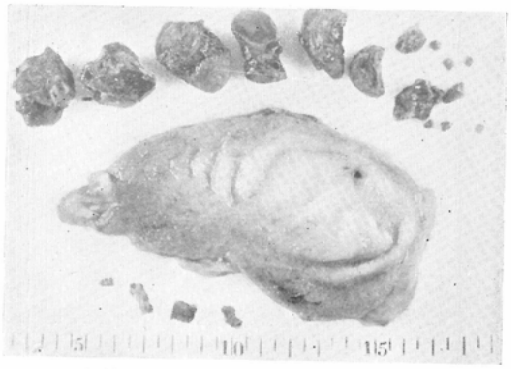

膽嚢内に4コの小結石を有しており，大小10數コの膽管結石を剔出する．

損として現われることもあるが，この時には總輸膽管末端部の淋巴腺腫脹，十二指腸憩室，膵臓又は總輸膽管腫瘍との鑑別に注意を有する．

4． 膽管の異常所見

膽管の異常所見として擴張，肝管逆流像，總輸膽管末端の不整像が觀察される．

無石膽嚢炎の場合にも輕度な總輸膽管擴張をみることもあるが，高度な擴張はみられない．また正常像では總輸膽管末端は毛筆の尖端狀を示し，肝管逆流像はみられないことは先に述べたが，膽炎嚢では總膽管末端の不整像と肝管逆流像を見ることが少くない．（第4a圖）

膽嚢結石に於いては膽管擴張を伴うことが多く，しかも高度な擴張をみることもある，不整像ならびに逆流像をみることは無石例と同樣である．

膽管結石ではすべて總輸膽管末端の不整像と肝

第9圖　34歳，♂，肝臓癌　　第10圖　69歳，♂，膽道癌兼膽嚢水腫　　第11圖　57歳，♂，膽嚢膿腫

膽嚢頸部は鋸齒狀の陰影缺損により閉塞されている，體部にも鼠咬狀の陰影缺損がみられる．

膽嚢管に於て造影劑は明瞭な輪廓をもつて中斷されている．膽嚢壁は平滑である．

壁不整像が觀察される．

管逆流像を呈し，擴張も高度であることが多い．

肝管逆流像は總輸膽管末端の不整像をみるものはすべてに觀察されるが，不整像のないものでも著明な逆流像が觀察なれる場合も少くない．（第3a 圖）

5.　膽嚢管および膽嚢頸部の閉鎖

膽嚢管閉塞例では閉塞部に一致して，造影劑が明瞭な輪廓をもつて中斷される．膽嚢頸部に結石が嵌頓したものでは，同部に兩端の鮮銳な半月狀の陰影欠損を認めるのであるが，癌浸潤による場合は鋸齒狀の陰影欠損として現われる．（第9圖）膽嚢壁の所見は水腫では平滑であり（第10圖），膿腫では壁不整像を示す　（第11圖）

6.　其の他

蛔蟲の膽管迷入，先天性總輸膽管擴張は1例づつの經驗であるので，症例について記述する．

第12圖　27歳，♂，膽管內蛔蟲迷入

a　　b　　c

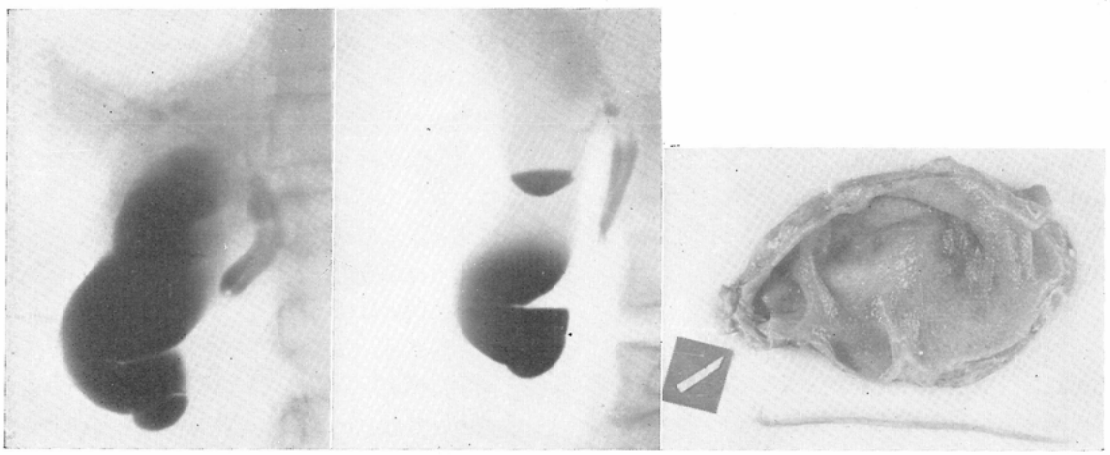

仰臥位　　立　位

膽管內に索狀の陰影缺損をみる．

總輸膽管より蛔蟲を取り出す．

第13圖　19歲，♂，先天性總輸膽管擴張
a　仰臥位　　b　立　位

矢印は總輸膽管纖狀部を示す．

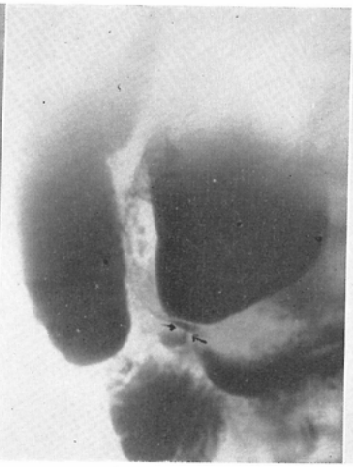

矢印の間に狹窄像がみられる．

第14圖　4歲4カ月，♂，黃疸

腹腔鏡を使用して膽囊穿刺を行う，膽汁15cc吸引後70%ウロコリン15ccを注入する．總輸膽管は細小であるが，造影劑は十二指腸内によく排出している．

膽管内蛔蟲迷入

膽囊は大きく，總輸膽管は輕度に擴張し，肝管逆流像をみる　膽管内に索狀の陰影欠損がみられるが，尾部は鉤狀に彎曲して觀察される．（第12 a, b 圖）

先天性總輸膽管擴張

總輸膽管の擴張は高度である　總輸膽管末端部に陰影欠損あるいは周圍よりの壓迫像をみることなく，纖狀部との間に狹窄像が觀察される．肝管，膽囊管，膽囊の擴張も著明である．（第13 a, b 圖）

黃　　疸

機械的黃疸では膽管の狹窄，閉塞，擴張，陰影欠損，壓迫等の所見が觀察されるが，肝實質性黃疸に於いては膽管に著變を認めず，造影劑は十二指腸内によく排出される．（第14圖）

第4章　總括ならびに考按

膽囊膽管の造影法として日常行われている經口的または經靜脈的膽囊造影法には，その効果に限界のある事は先に述べた．膽道疾患を伴わない場合にはその造影率もよくかつその陰影も明瞭であるが．ひとたび膽道系に病變がみられるようになると造影率は低下し，かつその陰影は往々にして診斷的價値に乏しいものとなることは，私の成績からも明らかである．

しかしながら一方經口法又は經靜脈法によつて造影されない所謂陰性所見は臨床診斷上役立つことも古くから云われており，從つて之による系統的な分類を試みるものも少なく，その價値は充分認められるべきものである．しかるに手術適應の判定には膽囊や膽管の狀態があくまで明瞭に且つ正確に觀察されなければならないもので，この點で穿刺法の優秀性を認められなければならない．

穿刺法が經靜脈法の出現によつて一時省みられなくなつたが近年再び試みられるようになつたことは，かゝる必要性が強く要望されるに至つたからである．このために先ず腹腔鏡で觀察しながら穿刺すると云う方法が生まれたのであるが，決してよい成績とはいえないようである．Royer[15] は200例に實施して不成功例52例中癒着によるものを23例，癒着はないが膽囊の認められないものを4例あげており，永井[19]は27例に實施し，不成功13例中膽囊の發見出來ないもの5例としている．また Keil[17] は腹腔鏡により膽囊を發見し得ない

ものを20%としている．私も7例の腹腔鏡使用による方法の經驗を有している．が，そのうち3例は癒着のために膽嚢穿刺が全く不可能であつた．すなわち文獻によつても自驗例でも不成功中約半數は膽嚢の位置を確認出來ないものであつて，これは“腹腔鏡でみる”ということに賴らねばならないこの方法の欠點である．

從つて腹腔鏡に賴らないで膽嚢穿刺を行う以外には，直接穿刺の成績を向上させることが出來ないことは自ら明らかである．ところが直接膽嚢を穿刺するためには，その穿刺目標を確認することおよび副作用の回避が重要な問題となる．

膽嚢穿刺に當つて一定の穿刺點や穿刺方向を定める事は困難である．Burckhardt[11] は多數の屍體に就いて膽嚢内腔に到達する經路を研究し，いくつかの穿刺點および穿刺方法を考案したが，臨床的には膽嚢および膽管の病變を伴う場合には膽嚢の位置は著しく異常を呈するものであるから，毎常實驗通りにはいかないことは蓋し當然のことと考える．

なお Burckhardt の最も苦心を拂つたことは，肝を經由し膽嚢窩から腸膜腔外で穿刺を行うことを目標とした．抗生物質のなかつた當時のことであるから，これは當然過ぎることゝといえるが，このために手技が複雜となり，從つて不成功に終ることが多かつたものと考えられる．

そこで私は先づ確實かつ容易に膽嚢を穿刺することに研究の目標を定めた．確實に穿刺するためには穿刺する部分が見えるか，または觸れることが出來ることが條件となる．この場合目に見えるものとしては豫め經靜脈法で造影された膽嚢または結石陰影であり，觸診で觸れるものは膽嚢腫瘤である，從つてかゝる場合には容易に膽嚢を穿刺するとが可能である．もしこれらの目標が得られない場合は十二指腸と結腸の位置から，膽嚢の位置を推定することになる．そこでX線透視下でこれらの目標を狙つて穿刺點を選んだのであるが，それは大體右肋骨弓下で右腹直筋外緣であつて，これは Burckhardt が第3の穿刺點として選んだものとほゞ一致する．

このようにして行つた成績は前述した通り，内腔が極端に狹小でない限り穿刺は容易であることが解つたのである．

次に副作用の豫防ならびに對策であるが，穿刺法は腹腔内で穿刺するようになることが多いので，造影劑および膽汁の漏出する危險を考慮すべきである．

膽嚢内容が明らかに漏出したものは60例中5例であるが，いづれも初期のものであり，しかも輕微な結果を現わしたにすぎい．特に興味深いことは，膽嚢壁に強い變化の見られる場合には危險が少なく，むしろ膽嚢に殆んど變化なく，また周圍とも癒着のない場合に漏出例のみられることである．從つて正常或は膽嚢の變化が少いと思われる場合には，Burckhardt の方法により膽嚢窩から穿刺するような穿刺部位および方向を選べばよく，膽嚢壁の肥厚が考えられる場合には本法で穿刺すればよいのである．

膽嚢内容の漏出はまた穿刺針の太さとも關係する．これについても Burckhardt は細い方が危險がないと述べているが，私の成績でも外經 0.5㎜のものを使用するようになつてからは，1例も漏出例を經驗していない．勿論穿刺孔の大きよりも膽嚢周圍および壁の狀態の方が主であることは勿論であるが，穿刺針の太さも無視することは出來ない．たゞ針が細いと膽汁の性狀によつては吸引が不可能になることがあるから，症例によつて選擇すべきである．要するに上述のような注意の下に穿刺を行えば，副作用は必ず避ける事が出來ると確信する．

しかしながら膽嚢炎症の急性期，總輸膽管の完全閉塞の場合，高令者などでは本法の適用を避ける方が望ましい．若年者に於いては4才4カ月の男子に穿刺造影を行い，全く副作用をみなかつた1例を經驗している．

穿刺法による造影像が極めて鮮明であり，膽嚢よび膽管の形態を正確に現わすことは，その寫眞で例示した通りで，これらの所見は經靜脈法によつては致底達し得ないところである．經靜脈法はあくまで受動的な方法であるに反して，穿刺法

は能動的な方法であると云える．これは大腸の診斷で經口法よりも注腸法の方がはるかに正確に内腔の狀態を知る事が出來ると軌を一にするものである．

穿刺法では濃度の高い造影劑を任意の量だけ注入出來るのであるから，經靜脈法で現し得ない壁不整像をも現をすことが出來，從つて結石の發見も容易になるわけである．また膽囊管，肝管，總輸膽管の觀察が極めて容易になることも穿刺法のすぐれた點である．Carter[20]，Mandl[21]，Narick[22]等は肝内膽管の穿刺を行つているが，膽囊管，肝管の閉塞のある場合は別として，膽囊穿刺によつても肝内膽管は容易に現わし得るのである．

また教室では最近X線映畫に成功し，診斷上極めて意義の深い膽囊の運動あるいは排出機轉をX線映畫によつて觀察しているが，この場合穿刺法による極めて鮮明な像はX線映畫撮影の上に極めて有意義であろう．

本法の造影所見と手術成績を比較すれば，そこに自ら從來よりもはるかに精密な適應決定のための指針が得られることを知り得たが，系統的觀察かつ遠隔成績の時期が淺いため他日に讓りたいが，膽道疾患の診斷が一段と進歩を示したことについては異論のないところであると確信するものである．

第5章 むすび

經皮的膽囊穿刺による膽囊および膽管の造影を試み次の結果を得た，

1. 膽囊造影像，膽囊腫瘤，結石陰影，十二指腸結腸陰影を目標として膽囊穿刺を行う方法を考案した．穿刺部位は右肋骨弓下に於て腹直筋外緣より主として行い．膽囊が高位に位置する場合は第7～8肋間腔に於いて右乳線上より行つた．

2. 穿刺針は外經 0.9～ 0.5㎜，長さ7㎝のものを使用した．

3. 本法を60例に實施して51例に成功している．不成功例は極めて内腔の狹小なものが大部分である．

4. 20%ビリグラフインによる經靜脈膽囊造影法を 200例に實施し，その成績を穿刺法と比較した．その結果膽道疾患では穿刺法の方がはるかに遠影成績もよく，結石の發見にも有利である．

5. 副作用として初期に膽囊内容漏出例5例を經驗したが，いづれも化學療法或は膽囊手術時の清拭によつて，臨床上明らかな腹膜炎症狀を現わしたものは1例もない．漏出は正常例の方にその危險が多く，慢性炎症で膽囊壁の肥厚のある場合には危險が少ない．

6. 本法による造影所見は明瞭であり，結石の有無，膽囊壁の狀態，膽囊の形態等をよく現わすことが出來る．

7. X線映壺の併用により，膽道系統の運動を記録することが可能となつた．

稿を終るにあたつて，終始御懇篤なる御指導，御校閲を賜りました，恩師河合教授に謹んで感謝の意を表します．

尙本論文の要旨は第15回日本醫學放射線學會，第55回，第56回日本外科學會に於て發表した．

文 獻

1) 河合： 日外誌, 56:696, 昭30年. —2) Graham. Cole: J. Amer. med. Assoc. 82:613. 1924. —3) 河石, 白井: グレンツゲビート, 2:1009, 1185, 1464, 1610, 昭2年. —4) 兒玉: 千葉醫誌, 14:2382, 昭11年. 14:2718, 昭11年, 15:1, 昭12年. —5) 赤岩, 小森: 日外誌, 37:1325, 昭12. 年6) Frommhold: Fortschr. Röntgenstr. 79:283, 1953. —7) Hornykiewytsch. Stender: Fortschr. Röntgenstr. 79:292, 1953. —8) Gaebel. Teschendorf: Fortschr. Röntgensctr. 81:296, 1954. —9) 常岡, 龜田： 診と療, 42:991, 昭29年. —10) 後藤他: 診と療, 42:1000, 昭 29. —11) Burckhardt. Müller: Dtsch. Z. Chir. 162:168, 1921. —12) Kalk: Dtsch. med. Wschr. 18:590, 1952. —13) Royer. Solari: Gastroenterology, 8:586, 1947. —14) Royer. Mazure. Kohan: Gastroenterology, 16:83, 1950. —15) Royer: Fortschr. Röntgenstr, 77:690, 1952. —16) Keil. Landis: Arch. int. Med. 88:36, 1951. —17) Keil. Hegstrom. Zoeckler: Ann. int. Med. 39:479, 1953. —18) 松尾： 海軍軍醫會雜誌, 30:129, 昭16年, 31:603, 昭17年. —19) 永井： 日消誌, 52:1, 昭30年. —20) Carter. Saypol: J. Amer. med. Assoc. 148: 253, 1952. —21) Mandl: Wien. klin. Wschr. 65:876, 1953. —22) Narick. Patey. Whiteside: Brit. J. Surg. 165:27, 1953. —23) 鈴木: 日外誌, 55:828, 昭29年.

Studies on Percutaneous Cholecysto-Cholangiography

By

Kazumori Karaki

The First Surgical Clinic, School of Medicine, Chiba University

(Director: Prof. N. Kawai, M.D.)

Radiography with an opaque medium for roentgenographic visualization of the biliary tract, following the percutaneus puncture of the gallbladder without the aid of a laparoscope, was developed by Burckhardt in 1921. The experiments in which this method was employed with slight improvements have proved that it can be used in clinical examinations with case and least hazard.

As in performing laparotomy, due praparations are made so that the patient may be relieved of as much content of the stomach and the intestines as possible. For puncture of the gallbladder, a needle, 7cm in length and 0.5-09 mm in outer diameter, is inserted in the hypochondrium, in the 7th intercostal spaee or in the 8th intercostal space on the right midclaicular line as the case may be, while the patient is lying on the back. In cases where the image of the gall bladder has been visualized by cholecystography and the shadow of the gallstone by fluoroscopy, or the presence of tumor of the gallbladder has been revealed on palpation, puncture can be guided by these fidings, while, in the absence of these aids, the location of the gallbladder is judged by the positions of the liver, the duodenum and the colon. Margin of the liver is first located by means of percussion and palpation; the nature of the shadow of colon gas is determined by fluoroscopy. Then, after feeding the duodenum with the solution of barium sulfate, the needle is inserted under fluoroscopy toward the cranial part of the lateral side of the protoduodenum, avoiding the colon, through the liver, into the gallbladder. After injecting 5-40 cc contrast medium soluble in water following the aspiration of the bile in liberal amount, the roentgenograph of the gallbladder is made.

A clear image of the gallbladder can be obtained with the use of less than 5 cc contrast medium. Visualization of the bile duct, however, necessitates either the injection of a contrast medium in excess of the amount of the bile aspirated, or the injection of fatty meal into the duodenum.

The results of the present experiments are summarized as follows:

(1) Applying this method on 60 cases, the author achieved success in 51 cases. Majority of those cases where this methed has failed had the gallbladder with very narrow inner space.

2) Comparison of the results obtained by this method in 51 cases of biliary disorder, that have subsequently been operated on, with those obtained by intravenous cholecystography using 20 per cent Biligrafin has disclosed that the roentgenographic images of the gallbladder, the common bile duct and the hebatic duct useful in clinical diagnosis were obtained by this method in 82 per cent, 64 per cent and 46 per cent, respectively, of all the cases under study, while useful images were obtained by intravenous cholecystography in

34percent, 34 per cent and 24 per cent, respectively. In 31 cases of cholelithiasis, the presence of gallstones was detected in 35.5 per cent by intravenous cholecystography, while the high rate of 67.7 per cent was achieved by this method. Of the total of 10 cases where this method has failed to detect gallstones, 9 cases provided examples of the failure in puncture of the gallbladder.

(3) A clear and well-defined image is obtained by this method; it helps determine the conditions of the wall of gallbladder, the form of the hepatic duct and the presence or absence of ascarides or gallstones. In cholecystitis, roentgenograms disclose irregularity in the wall of the gallbladder, while gallstones and ascarides reveal themselves in shadows of negative density in accordance with their shapes. Although the image of the hepatic duct cannot be obtained in normal cases, It is visuslized in cases where there in stenosis or spasm at the end of common bile duct. X-ray cinematography could record the motions of the bile tract.

(4) At the early period of the experiments, spilling of the bile in the abdominal cavity occurred by accident in 5 cases, althongh no serious bile peritonitis resulted. This accident is more likely to occur in normal cases, but does not occur in cases of chronic inflammation of the gallbladder with hypertrophy and adhesion of the wall. No other side effects worth mentioning have been observed.