The University of Osaka
Institutional Knowledge Archive

Title	上咽頭悪性腫瘍に関する検討
Author(s)	浜崎, 靖; 重松, 康; 原, 一夫 他
Citation	日本医学放射線学会雑誌. 1963, 22(11), p. 1175-1185
Version Type	VoR
URL	https://hdl.handle.net/11094/20234
rights	
Note	

The University of Osaka Institutional Knowledge Archive : OUKA

https://ir.library.osaka-u.ac.jp/

The University of Osaka

上咽頭悪性腫瘍に関する検討

大阪大学医学部放射線医学教室（主任　立入弘教授）
浜崎　靖　重松　康
原　一夫　稲本一夫
大阪大学医学部耳鼻咽喉科学教室（主任　長谷川高敏教授）
佐藤武男　松永　喬
小田隆造

（昭和37年12月11日受付）

Nasopharyngeal Malignant Tumors: Viewed from a Radiological Approach.

by

Yasushi HAMASAKI., Yasushi SHIGEMATU., Kazuo HARA., and Kazuo INAMOTO
From the Department of Radiology, Osaka University Medical School, Japan.
(Director: Prof. H. Tachiiri.)
Takeo SATO., Takashi MATSUNAGA., and Ryuzo ODA.
From the Department of Otorhinolaryngology, Osaka University Medical School, Japan.
(Director: Prof. T. Hasegawa.)

1) A report was made of 58 cases of nasopharyngeal malignant tumors referred to from the Department of Otorhinolaryngology and treated at the Department of Radiology in Osaka University Hospital during January 1957 and September 1962 (5 years and 9 months). The cases consisted of 24 cases of carcinoma, 19 cases of sarcoma, 9 cases of lymphoepithelioma and 6 cases of others. Pathologically 23 cases were epidermoid carcinoma and 17 cases reticulum cell sarcoma. Forty-three were male and 15 female cases, the ratio being 3:1. The age of an average was 44 years. (Table I,II, Fig. 1)

2) On initial examination, 60% of the cases were with cervical lymphadenopathy (40% showed bilateral metastasis), 47% cranial nerve symtoms, and 52% erosion or invasion of the base of the skull. Most of the cases showed a progressive diffuse involvement. (TableIII)

3) As a treatment plan, besides a routine cranial X-ray check up, the base of the skull was carefully viewed from an axial approach and the sagittal and the frontal aspect were laminagraphied. A posterior rhinoscopy was also employed in an attempt to detect the range of tumor infiltration and diminution of the lesion subsequent to radiological treatment. (Table IV)

4) Cases of carcinoma, reticulum cell sarcoma and lymphoepithelioma were irradiated externally, including cases of cervical lymphadenopathy. The dosage was established

on the basis of individual susceptibility to radiation in reference to histological findings. (Fig. 2, Fig. 3)

5) A follow up for three years of 18 cases revealed that there were 8 crude survived cases (44%) consisting of 3 cases of carcinoma, 4 cases of reticulum cell sarcoma and one case of lymphoepithelioma. A follow up for four years of 12 cases revealed that there were 5 survived cases (42%) consisting of 2 cases of epidermoid carcinoma, 2 cases of reticulum cell sarcoma and one case of lymphoepithelioma. (Table V, VI)

6) An attention was directed to the importance of a close co-operation of otorhinolaryngologists and radiologists in treating cases of nasopharyngeal malignant tumors. The present clinical results seem to challenge the tumors with a considerable encouragement.

内容目次

I 緒 言
II 研究対象
III 性，年令分布
IV 組織学的分類
V 初診時所見
VI X線学的検査
VII 治療術式
VIII 治療成績
IX 考 按
文 献

I. 緒 言

上咽頭（鼻咽腔）悪性腫瘍は比較的稀な疾患であるが，予後は不良である．しかし，放射線医，耳鼻科医にとつては特異な存在であると云える．即ち，その特徴は早期発見が遅れ転移症状を主訴として受診することが多く，診断確定時には，既に広汎進展例が殆んどであり，また，放射線高感受性でその病巣の深在性の故に，手術よりも放射線治療が選ばれるなどの諸点である．

一方，上咽頭悪性腫瘍の発生頻度については，中国，台湾等の東洋系諸民族に多いと云われ[1)~4)]，その原因については興味が持たれる．欧米の文献にはこの腫瘍に関する臨床的研究が多くみられるが[5)~20)]，わが国においては比較的少い[21)~25)]．また，治療術式についても，手術優先の原則を主張するものも少くない[22)24)25)]．

私達は既に上咽頭悪性腫瘍に関する統計的観察を行い，その臨床に当つては，耳鼻科医，放射線医の密接な協調が必要で，放線射治療を治療の基本術式とすることを強調したが[26)]，今回は更に症例を追加し，治療成績の検討も行つたので，茲に報告し，諸彦の御批判を得たいと考える．

II. 研究対象

昭和32年1月より，昭和37年9月末までの5年9カ月間に，大阪大学医学部附属病院放射線科，耳鼻咽喉科を訪れた上咽頭悪性腫瘍症例58例を対象とした．従つて，私達の取扱つた例数は，年間約10例である．

III. 性，年令分布

性，ならびに年令分布は第1表に示される．男性対女性の比は，43対15で略々3対1，30～70才にわたつて大体均等に分布し，30才以下の若年者にも比較的高頻度にみられる．

Table I: Incidence of Malignant Tumors of the Nasopharynx by Age

Age (Years)	Male	Female	Total Number of Cases
0～ 9	0	1	1
10～19	5	2	7
20～29	3	1	4
30～39	7	1	8
40～49	8	2	10
50～59	11	3	14
60～69	9	4	13
70～79	0	1	1
	43	15	58

IV. 組織学的分類

上咽頭悪性腫瘍の組織学的分類については議論されるところであるが，病理学教室の記載に従って分類すると第2表の通りである．これによると癌腫がもつとも多くて略ゝ半数を占め，この中では扁平上皮癌が圧倒的である．また，肉腫19例のうち細網肉腫が殆んどで，リンパ上皮腫と記載されたのが9例あつた．組織所見不明なのは，臨床的に上咽頭悪性腫瘍は間違いないが，組織切片採取が困難であつたものなどである．性，年令，組織学的分類との関連については第1図に示した．

V. 初診時所見

上咽頭悪性腫瘍の自覚症状としては，偏頭痛，鼻閉，鼻出血，難聴等があり，病名発見までかなりの長期間費していることは事実である．著者らの症例も以上の耳鼻科学的諸症状を訴えているが，初診時の所見としてもつとも高頻度にみられ，且つ他覚初見として正確に診断し得た頚部リンパ節転移，脳神経症状ならび頭蓋底浸潤像については，第3表に示される．即ち，約50%にX線上頭蓋底の破壊ないし浸潤像が確認され，脳神経症状も約47%にみられた．両側頚部リンパ節転移は約38%，片側リンパ節転移は約20%で，リンパ節転移の証明されなかつた症例は，42%弱であつた．

以上より，私達の取扱つた症例は，大半が広汎進展症例であつたということができる．

Table II: Histopathologic Diagnoses

	No. of Cases
Carcinoma	24
epidermoid	19
undifferentiated	4
(total epidermoid	23)
adenocarcinoma	1
Sarcoma	19
reticulum cell	17
melano-	1
fibro-	1
Lympho-epithelioma	9
Histhology unknown	6
Total	58

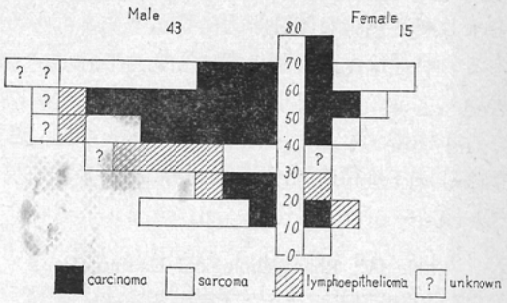

Fig. 1. Age Distribution of Nasopharyngeal Malignant Tumors

VI. X線学的検査

腫瘍の原発部位が上咽頭部である以上，後鼻鏡所見による診断の重要性は今更論ずるまでもない．しかしながら，私達の経験からしても全例に明らかな後鼻鏡所見が常に得られるとは断じ難

Table III: Signs Present on Admission

	Pathologic Classification				No. of Cases	Percent of Total
	Ca.	Sa.	Lyn.	Unknom		%
Cervical Lymphadenopathy	16	12	5	3	36	58.6
None	8	7	4	5	24	41.4
Unilateral	4	5	1	2	12	20.7
Bilateral	12	7	4	1	24	37.9
Cranial Nerve Symptoms	14	3	5	5	27	46.5
Erosion or Invasion of Base of Skull	17	6	4	5	31	51.7

く，とくに，頭蓋底への浸潤範囲などの決定には，どうしても正確なX線学的検査が是非とも必要である．私達は鑑別診断の意味も含めて腫瘍の浸潤範囲，大きさなどを把握するために，第4表に示される撮影法を全例に行つている．その他，遠隔転移に関する諸検査，とくに胸部撮影を重要視している．

Table IV: Roentgenological Examinations

Ordinary Projection	Laminagraphic Projection
Occito-frontal	Coronal
Lateral	Sagittal
Axial	

具体的にいうと，単純撮影では軸方向撮影による頭蓋底検査に重点をおき，断層撮影では矢状面を中心として正中面，および左右へ 0.5cmずつ，前額面では顔面より 4,5cmで撮影し，腫瘍の上咽頭腔内の大きさ，鼻腔，眼窠内への浸潤状態，蝶形洞，篩骨蜂窠の状態を治療に先だつて精検した．

治療経過中は，主として後鼻鏡所見に加えて断層撮影所見より腫瘍の感受性，縮小状態を観察した．

VII. 治療術式

私達の上咽頭悪性腫瘍に対する治療術式は，最近数年間，教室に設けられた治療装置の改良に伴つて若干の変化があつた．しかしながら，頚部リンパ節転移を含めた経皮的放射線治療を原則とし，一部の症例に頚部リンパ節剔出術が行われた．これは組織診を得ることが主で，治療的意味は殆んどない．年次的に治療装置の変遷をみると，

昭和32年以降　200 kVp X 線固定
昭和34年以降　200 kVp X 線 ｛固定／振子
昭和35年以降　同上
　　セシウム137遠隔(2000Curie)

となる．従つて，本報告においての治療成績は，3年以上観察例は 200 kVp X 線固定，2年以上観察例は，これに加えて振子照射が行われている．

目標とした病巣線量は，先ず腫瘍の感受性に重点をおき，慎重に線量投与を行つたが，著者らの目標とした病巣線量は大体次の通りである．

癌腫
　扁平上皮癌　5000～6000r（4～5 W）
　未分化癌　4000～5000r（4～5 W）
　リンパ上皮癌　4500～5500r（4～5 W）
細網肉腫　3000～3500r（3～4 W）

VIII. 治療成績

昭和37年9月末現在，治療後1年以上経過した症例を対象とし，かつ，組織所見の明らかなもののみについて集計検討した．

以上に該当する39症例は，全例経過観察可能であつた．

先ず，組織学的分類と治療成績との関連についてみると，第5表に示す通りである．また，グラフに示すと，第2図のようになる．1年生存については，癌腫，リンパ上皮腫とも良好であるが，細網肉腫は50%以下の生存率を示して1年以内に

Table V: Pathology and Treatment Results

Histology	1	2	3	4	5 Years
Carcinoma	16/21	9/15	3/8	2/6	1/1
Ret. Cell. Sa.	5/11	4/9	4/8	2/4	1/2
Lym. Epith.	7/7	4/5	1/2	1/2	1/2
Total	28/39	17/29	8/18	5/12	3/5
Crude S. Rate	72	59	44	42	60%

3-Year Crude Survival Rate　44%
4 〃　〃　〃　42%

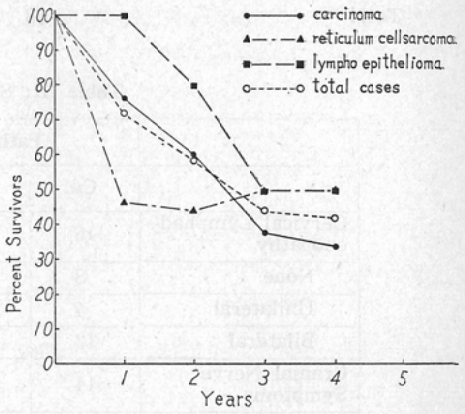

Fig. 2. Survival Curve

Table VI: Staging and Treatment Results

	1	2	3	4 Years
Stage Ⅰ	2/3	1/3	1/3	1/2
Stage Ⅱ	5/10	3/6	0/2	0/1
Stage Ⅲ	21/26	13/20	7/13	4/9
Total	28/39	17/29	8/18	5/12

死亡する症例が多い．それでも2年以後は安定して3年粗生存率では，三者略々同様の成績である．

次に進展度と治療成績との関連を第6表に示した．進展度分類は，Geist., Portman らの分類[14]に従つた．

Stage Ⅰ：腫瘍が上咽頭に限局したもの

Stage Ⅱ：頚部リンパ節転移を有するもの

Stage Ⅲ：脳神経症状症状，頭蓋底浸潤をも示すもの

私達の症例は殆んどが Stage Ⅲ に属しており，3年，4年粗生存率について比較検討すると，必ずしも早期症例だからと云つて治癒率はよくない．後述するように，遠隔転移の出現率が多いことに主な原因があるように思われる．逆に，頭蓋底浸潤や脳神経症状を呈していた進展例でも50%近くの治癒率を示しているのである．

Ⅸ．症　例

私達が治療した2症例について簡単に記すと次の通りである．

症例1　辻○，23才，男子

診断：上咽頭扁平上皮癌．鼻出血の主訴で来院した．後鼻鏡所見では上咽頭腔は巨大な腫瘍塊で埋まり，X線所見より頭蓋底浸潤高度，トルコ鞍の変形を認めた．頚部リンパ節腫大はなかつた．

治療：昭和33年2月13日より4月18日までX線深部治療を行つた．照射装置は 200 kVp X線を使用，両側2門，前方2門，計4門による固定照射を実施した．その照射方法，照射野，線量については第3図の如くである．

症例2　畑○美○代，43才，女子

診断：上咽頭未分化癌兼両側頚部リンパ節転移．

治療：昭和34年11月28日よりリンパ節転移を含めて両側頚部2門照射で開始した．鶏卵大のリンパ節転移は高感受性を示し，500r（腫瘍線量）にて縮小は著明であり，上咽頭部腫瘍も1700r で後鼻鏡検査で消失したのを認めた．1門3300r（皮膚線量）まで両側固定照射を実施し，その後に振子照射で1500r追加し年内に治療を終了した（第4図参照）．

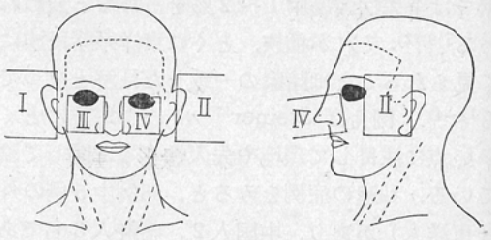

Fig. 3. Case I. H.T., a 23 year old male, no lymphadenopathy. Biopsy finding: epidermoid carcinoma.

Fields		Size	Skin dose
Ⅰ	lateral	10×8cm²	4300r
Ⅱ	lateral	10×8cm²	4300r
Ⅲ	anterior	6×6cm²	4800r
Ⅳ	anterior	6×6cm²	4800r

Total tumor dose 6500～7000r/60 days. Symptom free 5 years after treatment.

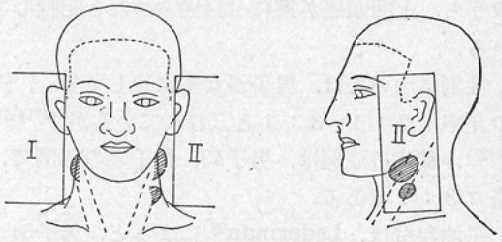

Fig. 4. Case II. M.H., a 43 year old female, with bilateral cervical lymphadenopathy. Biopsy finding: undifferentiated carcinoma.

External irradiation:

Field	Size	Skin dose
Ⅰ lateral	10×15cm²	3300r
Ⅱ lateral	10×15cm²	3300r

Pendulum irradiation:

pendulum radius 60 cm, angle 220°, field size 6×4cm², axis depth 10cm. tumor dose 290r/daily, 6 times. Total tumor dose 4500r/4 weeks. Symptom free 3 years after treatment.

Ⅹ．考　按

上咽頭悪性腫瘍の発生頻度に関しては，既に文

献では全悪性腫瘍中1～2%を占めると云われている[5)9)12)]．それが種族，とくに東洋系諸民族に多く見られることは諸家の一致した見解となつている[1)～4)]．例えば Steiner[27)] は支那民族にとくに多い点に注目して環境や先天性素因に関して論じている．私達の症例をみると，58例中5例の外人（東洋人）があり，中国人2，朝鮮人3名であつた．

阪大附属病院の私達の臨床では，上顎癌，喉頭癌の年間症例50～60例程度に対して上咽頭悪性腫瘍は10～15例までというのが最近数年間の実態である．諸外国の癌センターの報告をみても，例えば，Royal Marsden Hospital の25年間の 248例[28)]に匹敵している．カリホルニヤ大学の22年間の82例[19)]，Roswell Park Memorial Hospital 17年間の 111例[20)]に比較すれば，より多くの症例を経験する機会を持つていると云えよう．教室の重松の調査[29)]によると，わが国の大病院の中で年間10例前後の症例を取扱つているのは極く僅かである．しかし一方，Digby らの文献[1)]によると，香港大学では8年間に経験した 419例の悪性腫瘍のうち，上咽頭癌が実に 114例あつたと記載している．

性別については，男子が女子に比して多く，その比率は2：1，3：1と云われているが[5)6)18)19)20)28)]，私達の症例は，男子43，女子15の各例で，略々3：1である．

平均年令は，Lederman[28)]によると，男子54.3才，女子49.7才，Vaeth[19)] によると，49.9才と49.1才である．私達の症例は平均43.6才で稍と若く，組織学的分類との関係をみても，癌腫48.3才，細網肉腫44.2才，リンパ上皮腫37.6才，その他44.5才の内訳となつている．一方，Digby らの文献[1)] では中国人 206例中，男子38.4才，女子34.5才と更に平均年令が低い．これらの事実からみても，上咽頭悪性腫瘍は他の頭頸部腫瘍，なかでも上顎，喉頭癌に較べて年令層が若いと云えるであろう．

組織学的分類については多くの議論があり，既に田崎[30)]も指摘しているように，欧米の諸文献をそのまゝわが国の分類に当てはめることは困難であろう．私達は，一応本学病理学教室の記載をそのまゝ統計し，第2表に示した．これによると，癌腫が半数を占め，扁平上皮癌が圧倒的である．肉腫は58例中19例で，うち細網肉腫17例で殆んどを占めている．リンパ上皮腫と記載されたのが9例あつた．Royal Marsden Hospital[28)] における218例中，癌腫は150例，肉腫は52例で，扁平上皮癌，細網肉腫が各々もつとも多い．その他の文献でも，癌腫は肉腫に比して大体多い[5)6)8)18)19)20)]．肉腫では細網肉腫と並んでリンパ肉腫の記載を多くみるが，未だ経験がない．一方，リンパ上皮腫の記載も文献に多く，その例数もまちまちである[5)6)8)18)19)20)]．

初診時所見について検討を加える．上咽頭悪性腫瘍は Stummer Tumor と云われ[22)] 診断決定までにかなりの長期間を要していることが多い．私達が治療を開始する場合は，早期症例は少くて，広汎進展例が殆んどである点は益々治癒率を低下させている大きな原因となつている．その主訴を例にとつても，頚部腫瘤，脳神経症状等の外科的，神経学的諸症状から，難聴，鼻出血などの耳鼻科学的症状に至るまで各科領域にわたつており，Obscure area[31)]，blind spot[32)] といわれる所以である．初診時の他覚的所見としての頚部リンパ節腫大は，もつとも高頻度にみられ，文献では，70%から20%等と記載されている[1)6)9)12)14)18)19)20)]．私達の自験例では約60%にあり，しかも両側転移をもつ症例が多い（第3表参照）．後述するように，この事実は頚部リンパ節廓清術を行うよりも，転移巣，原発巣を含めた経皮照射法を採用する大きな理由の一つとなつている．脳神経症状は，上咽頭悪性腫瘍の症状のうち重要で特異的であり，成書[28)33)]には多くの症候群として詳しく記載されている．その頻度は，数%より20%といわれる．自験例では51.7%と約半数に何らかの脳神経症状が発見された．脳神経症状が主訴であると，脳腫瘍の疑いが持たれ，多くの検査に暇どり，実際，放射線治療を行うのは更に数カ月を要していることさえあつた．従つて，神経科医，脳外科医，その

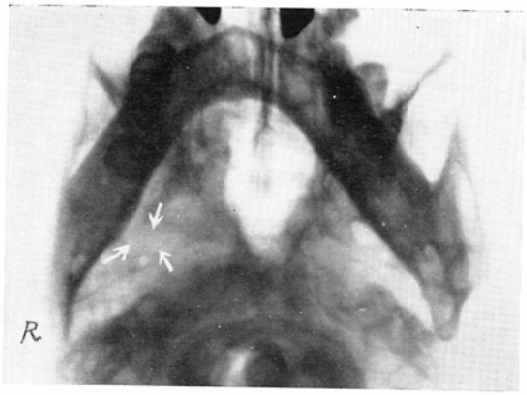

Fig. 5. Case 3. K.R., a 56 year old male, admitted with severe epistaxsis. Axial view showed tumor invasion of the base of the skull with erosion and widening of foramen ovale on the right side.

他眼科医などにこの腫瘍についてこの博い知識が必要であり，耳鼻科医は後鼻鏡所見の熟達が望まれ，一方，放射線医は正確なX線所見の読影力が要求されよう．

X線学的検査については，数ケの文献がある[31)~39)]．私達は，第4表に記した撮影法を全例に採用し，正確な診断，鑑別診断を期している（第5図～第10図参照）．既に後鼻鏡所見で腫瘍が確認されている場合は腫瘍の進展範囲を決め，組織所見，臨床所見を参照して適切な照射野を設ける．

Fig. 6. Case 4. S. I. a 43 year old male, admitted with trigeminal neuralgia. Sagittal tomogram showed irregular contour on the posterior part of the nasophrynx. A posterior rhinoscopy revealed a tumor mass in the nasopharynx.

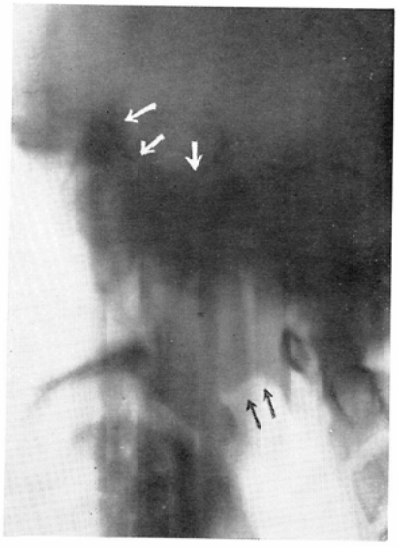

Fig. 7. The same case as in Fig. 3. Tomogram of the midplane showed a large tumor mass in the nasopharyx with extensive destruction of sella turcica.

Fig. 8. The same case as in Fig. 6 (Fig. 3) The tumor mass markedly reduced. Symptom free 5 years after treatment.

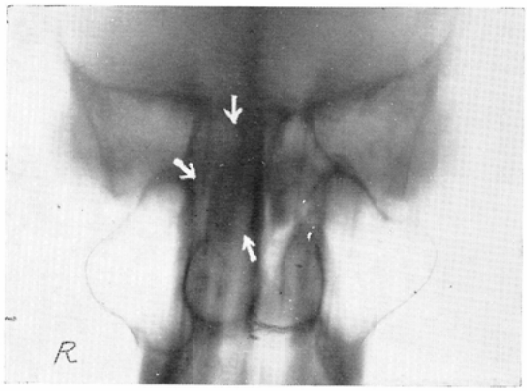

Fig. 9. The same case as in Fig. 7 (Fig. 3) Frontal tomogram showed tumor invasion of the nasal cavity and ethmoidal cells on the right side.

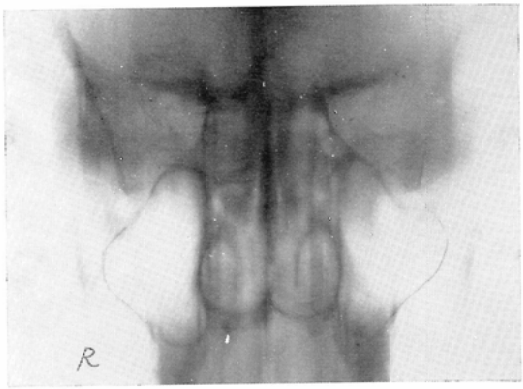

Fig. 10. The same case as in Fig. 8 (Fig. 3) The Tumor invasion in the nasal cavity and ethmoidal cells remarkably reduced after irradiation.

これには各撮影法のうち，軸方向撮影による頭蓋底所見，その骨破壊，軟部陰影の増強に注意し，矢状面および前額面断層像では，腫瘍の上咽頭腔に占める大きさ，蝶形洞の態度，更に篩骨蜂窠の状態，鼻腔，副鼻腔への浸潤の有無を詳しく検討するのである．通常，頭蓋部のX線撮影のうち，正面，側面（高圧）像は撮影されていても軸方向撮影像がなく，あつても著しく整位が不良で読影に堪えられないことも多い．たとえ正側面像だけを読影させられる機会を持つたとしても，篩骨蜂窠，副鼻腔部位の軟部陰影，骨構造に注意を払い，側面像におけるトルコ鞍，蝶形洞の異常の有無，上咽頭腔中の腫瘍陰影等についての観察力は持つべきである．疑わしい所見をみるときは，再三の後鼻鏡検査，断層撮影検査，頭蓋底所見の検討を進める積極性が要求される．一方，照射に伴う腫瘍の感受性は後鼻鏡所見と共に矢状面断層所見によつてその高低が判定される．どれだけ線量を与えるべきか，ということは，とくに私達のように経皮照射によつている場合，腫瘍の感受性と組織所見がその根本をなしているから，X線所見の判定には綿密な読影力と豊富な経験が要求される所以なのである．頭蓋底所見では，中頭蓋窩，とくに卵円孔を中心とした骨変化が多く認められるから，左右の孔の比較検討が先ず大切であろう．矢状面断層像では，上咽頭後壁に腫瘍が限局していると後鼻鏡で確診できない場合があるから，その隆起，膨隆状態の判定が診断の鍵になり得る．更に後述するように，この領域の悪性腫瘍は遠隔転移が高頻度にみられる故に，胸部撮影を中心とした各種X線検査が初診時は云うに及ばず，follow up と共に行われねばならない．尚，造影剤を使用した局所のX線検査は経験上不必要と思われたので通常は実施していない．

治療術式については多くの文献[5)～26)28)33)40)41)]がある．既述したように，放射線高感受性であること，病巣の深在性のために手術困難なこと，広汎進展例が多いことなどによつて，現在，専ら欧米では放射線治療が行われている．従つてその治療計画や遂行に関しては，放射線医の責任において行わるべきである．経皮照射法の採用が基本となり，症例によつては小線源による腔内照射との組合わせが現在まで行われてきた一般の方法であろう．

治療計画の立案にあたつては，患者の全身状態，局所々見を精査し，もつとも合理的な方法で行わねばならぬことは申すまでもない．根治的に取り扱うか，姑息的にやるか等の決定は慎重であるべきだが，一旦治療を開始した以上は，その遂行に全力を注ぐべきである．初診時既に遠隔転移を持つ症例は，自験例では極く少数であつたが，腫瘍の浸潤がたとえ高度でも，遠隔転移のない限りは私達は根治的に取扱つている．その際には側方

2門照射が基本となつている関係で，治療後半には高度の口内炎を生じることは必至であるから，必須アミノ酸製剤，高単位ビタミン類の精力的な補給．その他の適切な口腔内処置は，患者の精神的，肉体的苦痛を和らげる故に，主治医の忘れてはならない責務である．

適切な照射野の設定はもつとも大切である．私達は，細網肉腫および未分化癌では，とくにリンパ節転移を頚部に有する場合は，広照射野をとつている．経験上，成人男子では，12×20cm² まで，成人女子では10×15cm² 程度である．余りにも過大な照射野をとることは，患者により大きな苦痛を与え，治療遂行を不可能にする．また，数年後には頚椎障碍を惹起する恐れもある．私達の長期生存例にも，Radiation myelitis を疑わせる所見を呈している症例を経験している[42]．照射野の上縁は頭蓋底部を充分に入れると共に，腫瘍縮小に伴う照射野の絞り方，振子照射による線量追加などは実際，多数の症例の経験を必要とする．

線量投与と治療期間との関係も，この種の腫瘍では非常に重要となつてくる．患者の全身状態，苦痛の訴えなどでどうしても治療期間の延長を余儀なくされることが多い．Time Dose Relationship も，尚検討されねばならないが，たとえば，期間の延長に対して，どれだけの追加線量が必要となるかなど，経験が大きくものを云うかも知れない．症例1など，著しく治療期間を延長させているが，線量もこれに従つて多く与えた．約5年後の現在，健在である事実は，多くのことを私達に教えてくれると思う．

また，線量投与の決定は，飽くまで腫瘍の感受性を第1とし，組織所見は第2にする程度が実際的であることをもう一度強調する．

最後に治療成績について検討を加える．放射線治療成績も，欧米の諸家によつて多く発表されて来たが，概して頭頚部腫瘍中，もつとも成績が悪いものの一つとなつている．5年成績20%というのが多くの報告であつた[43]．しかし，扁平上皮癌に限定すれば，平均5年生存率は約10%と云われ[23]，肉腫の約30%に比較して非常に成績不良である．近年に至つて，運動照射[44]高エネルギー装置[17)45)46]の発達などの放射線療法の進歩は，漸くこの領域の治療成績に明るい希望をもたらしつゝあると云えよう．

最近数年間の治療成績を第7表に示した．私達の治療成績と比較すると，症例数の少いこと，観察期間の短いことによつて確言はできないとしても，3年成績40%以上であるということは，少くともわが国の従来の報告[21)~25)]に比較して大巾な成績の上昇と云える．治療装置の改良とともに成績の向上が期待され得る．

Table VII Five-Year Survival Comparisons

Series	Total No. of Patients	Five-Year Survivors
Martin-Blady: 1940	80	25%
Lenz: 1942	44	29.6
Nielsen: 1945	77	14.3
Daito: 1952	68	14.7
Baclesse: 1954	147	23
Smedal-Watson: 1959	39	33.3
Vaeth: 1960	82	28.2
Lederman: 1961	124	17
Schmidt: 1962	77	31

Table VIII: Metastasis and Prognosis

	Reticulum Cell Sarcoma	Carcinoma	Lymphoepithelioma
Local Reccurrence	1	4	0
Distant Metastasis	6	4	1
Local R. and Dist. Metastasis	0	3	0

第8表に，1年以上観察例中，死亡例19例について死因の分析を行つた．病理解剖によつて確めたもの，X線学的に或いは臨床的に診断し得た症例であるが，この表によると，細網肉腫は癌腫，リンパ上皮腫に比較して著しく遠隔転移例が多い．逆に，癌腫は局所再発，遠隔転移例が略々同数で，同時に両者が死因となつた症例も同じ位にみられる．これらの事実は，病理組織学的に興味があるが，遠隔転移の処理，原発巣の線量投与の不足など，多くの事実を私達に示すとともに，化学療法の発達や高エネルギー装置などの適切な使用が，

今後の治療成績の向上に大いに役立つことを示している．今後尚例数が増加し，長期観察を行つて治療成績を検討して行きたいと念願している．

XI. 結　論

1. 昭和32年1月より昭和37年9月末まで5年9カ月間に，大阪大学医学部附属病院放射線科，耳鼻咽喉科で取り扱つた上咽頭悪性腫瘍は58例で，癌腫24，肉腫19，リンパ上皮腫9，その他6で，うち，扁平上皮癌は23，細網肉腫は19例であつて圧倒的に多かつた．男子43，女子15例，3：1の比率となり，平均年令は44才であつた．

2. 初診時所見では，頚部リンパ腺腫60%（うち両側転移40%弱），脳神経症状47%，頭蓋底の骨破壊所見52%であつて，大半が広汎進展例であつた．

3. 局所のX線検査としては，治療前に頭蓋部正側面，頭蓋底撮影に加えて，矢状面，前額面断層撮影を全例に採用し，腫瘍浸潤範囲を正確に把握し，放射線治療に伴う腫瘍の縮小状態は，後鼻鏡所見に加えて断層撮影所見を参考とした．

4. 治療術式としては，癌腫，細網肉腫，リンパ上皮腫全例に放射線治療を行つたが，頚部リンパ節転移を含めた経皮照射を基本とした．線量投与は，腫瘍の放射線感受性を第1とし，之と組織所見を参考にした．

5. 放射線治療を行つた全例経過観察可能であつたが，治療成績についてみると，3年粗生存率18例中8例（癌腫8例中3例，細網肉腫8例中4例，リンパ上皮腫2例中1例）44.4%となり，4年粗生存率12例中5例（癌腫6例中2例，細網肉腫4例中2例，リンパ上皮腫2例中1例）の41.6%であつた．

6. 上咽頭悪性腫瘍の臨床に当つては，耳鼻科医，放射線医の密接な協力が必要であり，とくに，局所のX線検査の重要性を強調した．これらの結果は，3年および4年粗生存率40%以上という好成績をもたらし，従来のわが国の治療成績を大巾に上昇させることが期待できた．

7. 今後の治療成績を向上させるためには高エネルギー装置の適切な使用とともに，遠隔転移が高頻度である理由より化学療法の飛躍的な発達がとくに望まれる．

稿を終えるに当り，終始御指導御校閲を賜つた恩師立入弘教授，長谷川高敏教授に厚く謝意を表する．御協力頂いた放射線科小塚隆弘博士始め医局の諸先生方，耳鼻咽喉科の各先生方に感謝する．

本論文の要旨は，第21回日本医学放射線学会総会に於いて発表した．

文　献

1) Digby, K.H., Fook, W.L., and Che, Y.T.: Nasopharyngeal Carcinoma. Brit. J. Surg. 28: 517, April 1941. —2) Shu Yeh, and Cowdry, E.V.: Incidence of Malignant Tumors in Chinese, especially in Eormosa. Cancer, 7: 425, May, 1954. —3) Martin, H., and Quan, S.: The Racial Incidence (Chinese) of Nasophryngeal Cancer. Ann. Otol., Rhin. & Laryng. 60: 168, March 1951. —4) Djojopranoto, M., and Marchetta, F.C.: Nasopharyngeal Malignant Tumors in Surabaja and Vicinity (Indonesia). Arch. Otolaryng. 69: 155, February 1959. —5) Martin, H., and Blady, J.V.: Cancer of Nasopharynx. Arch. Otolaryng, 32: 692, October 1940. —6) Lenz, M.: Roentgen Therapy of Primary Cancer of the Nasopharynx. Am. J. Roentgenol. 48: 816, December 1942. —7) Baclesse, F., and Dulac, G.: Les tumeurs malignes du rhinopharynx. Bull. Assoc. franc. p. l'etude du cancer 31: 160, 1943. —8) Godtfredsen, E.: Ophthalmologic and Neurologic Symptoms at Malignant Nagopharyngeal Tumours: A Clinical study Comprising 454 Cases, with Special Reference to Histopathology and the Possibility of Earlier Recognition. Acta psychiat. et neurol., suppl. 34, 1944. —9) Nielsen, J.: Roentgen Treatment of Malignant Tumors of the Nasopharynx. Acta radiol. 26: 133, 1945. —10) Graham, V.P. et al.: Experience with nasopharyngeal carcinoma. Radiology, 50: 83, 1948. —11) Eberhard, T.P., and Leaming, R.H.: Treatment of Carcinoma of the Nasopharynx by irradiation. Radiology, 55: 46, 1950. —12) Kramer, S.: The Treatment of Malignant Tumours of the Nasopharynx. Proc. Roy. Soc. Med. 43: 867, 1950. —13) Miller, D.: Nasopharyngeal Cancer. Laryngoscope, 61: 187, 1951. —14) Geist, R.M., Jr., and Portmann, U.V.: Primary Malignant Tumors of the Nasopharynx. Am. J. Roentgenol. 68: 262, 1952. —15) Doboe, S.H.: Malignant lesions of the nasopharynx. Arch. Otolaryng. 61: 135, 1955. —16) Scanlon, P.W., Devine, K.D.,

and Woolner, L.B.: Malignant Lesions of the Nasopharynx. Ann. Otol., Rhin. & Laryng, 67 : 1005, 1958. —17) Smedal, M.I., and Watson, J. R.: Treatment of Cancer of the Nasopharynx with Two Million Volt Radiation. S. Clin. North America, 39 : 669, 1959. —18) Albrecht, R.: Die Nasenrachen tumoren und ihre Behandlung. Arch, Ohren-Nasen, Kehlkopf. heilk., 175 : 1, 1959. —19) Vaeth, J.M.: Nasopharyngeal Malignant Tumors: 82 Consecutive Patients in a Period of Twenty-Two Years. Radiology, 74 : 364, 1960. —20) Schmidt, M.C.: Cancer of the Nasopharynx. Radiology, 78 : 751, 1962. —21) Daido, T., Sakamoto, H., and. Hara, T.: Neoplasm of the Nasopharynx. Arch. Otolaryng. 56 : 45, 1952. —22) 浅井良三：上咽頭悪性腫瘍，耳鼻咽喉科最近の進歩，医歯薬出版，1956. 上咽頭悪性腫瘍の手術方法とその適応，日耳会報，65 : 330, 1962. —23) 塚本憲甫，田崎瑛生他：咽頭悪性腫瘍の放射線治療成績（1946～1953）と治療法の検討，日医放会誌，17 : 938, 1957. —24) 山本宰啓：上咽頭悪性腫瘍の臨床的並びに実験的研究，耳鼻臨床，54 : 740, 1961. —25) 中村文雄他：上咽頭癌の臨床，日本医事新報，No. 1946 : 7, 1961. —26) 佐藤武男，原一夫他：上咽頭悪性腫瘍の統計的観察と治療方針について，耳鼻臨床，52 : 14, 1959. —27) Steiner, P.E.: Cancer-Race and Geography, The Williams and Wilkins Co Balitmore, 1954. —28) Lederman, M.: Cancer of the Nasopharynx: Its Natural History and Treatment. Springfield, Ill., Charles C Thomas, 1961. —29) 重松康：未発表. —30) 田崎瑛生：鼻咽腔および中咽頭の悪性腫瘍，放射線医学，医学書院，1959. —31) Hara, H.I.: Malignant Tumors of the Nasopharynx. A.M.A. Arch. Otol, 60 : 440, 1954. —32) Cantril, S.T.: Malignant Tumors of Head and Neck: Problems in Diagnosis. Northwest Med. 39 : 444, 1940. —33) Ackerman, L.V., and del Regato, J.A.: Cancer: Diagnosis, Treatment, and Prognosis. St, Louis, C.V. Mosby Co., 2nd ed., 1954. —34) Jönsson, G.: The Roentgenographic Diagnosis of Pathologic Conditions in the Nasopharynx. Acta Radiol. 22 : 651, 1941. —35) Belanger, W.G., and Dyke, C.G.: Roentgen Diagnosis of Malignant Nasopharyngeal Tumors. Am. J. Roentgenol, 50 : 9, 1943. —36) Baylin, G.J., Reeves, R.J., and Kerman, H.D.: A Roentgen and Clinical Study of Nasopharyngeal Malignancies. South. M.J. 42 : 467, 1949. —37) Epstein, B.S.: Laminagraphy in the Diagnosis of Nasopharyngeal Tumors. Radiology, 56 : 355, 1951. —38) Vándor, F.: Über die Zuzammenhänge zwischen den Röntgen befunden und klinischen Symptomen der Epipharynxtumoren Fort. Auf. Geb. Roent, 86 : 556, 1957. —39) Pearlman, A.W.: Serial Radiography to Assist Irradiation of Carcinoma of the Nasopharynx. Radiology, 77 : 543, 1961. —40) Oeser, H.: Strahrenbehandlung der Geschwülste. Urban & Schwarzen berg, München Berlin, 1954. —41) Paterson, R.: The Treatment of Malignant Disease by Radium and X Rays. Edward Arnold Ltd., London, 1956. —42) 小塚隆弘他：未発表. —43) Wood, C.A.P.: British Practice in Radiotherapy, Butterworth & Co Ltd., London, 1955. —44) Heilman, W.K.L. and Vogel, G.: Die Pendel bestrahlung der Rachen und Kehlkopfgeschwulste. Strahlen ther. 101 : 65, 1956. —45) Fletcher, G.H.: A Clinical Program to Evaluate the Practical Significance of Higher Energylevels than the 1-3 MeV. Am. J. Roentgenol. 76 : 860, 1956. —46) Perry, H. et al.: Treatment Planning in Therapeutic Application of High Energy Electrons to Head and Neck Cases, Am. J. Roentgenol. 88 : 251, 1962.