The University of Osaka
Institutional Knowledge Archive

Title	上腕動脈経由による選択的脳血管IADSA
Author(s)	松永, 尚文; 林, 邦昭; 上谷, 雅孝 他
Citation	日本医学放射線学会雑誌. 1987, 47(1), p. 85-86
Version Type	VoR
URL	https://hdl.handle.net/11094/20240
rights	
Note	

The University of Osaka Institutional Knowledge Archive : OUKA

https://ir.library.osaka-u.ac.jp/

The University of Osaka

日本医放会誌：47（1），85—86，1987（昭62）

研究速報

上腕動脈経由による選択的脳血管IADSA

長崎大学医学部放射線医学教室
松永　尚文　林　邦昭　上谷　雅孝　平尾　幸一
岩尾　政明　相川　久幸　森　宣　本保善一郎

（昭和61年11月14日受付）

Selective Cerebral Intraarterial Digital Subtraction Angiography by Transbrachial Approach

Naofumi Matsunaga, Kuniaki Hayashi, Masataka Uetani, Kouichi Hirao, Masaaki Iwao, Hisayuki Aikawa, Hiromu Mori and Zen-ichiro Hombo
Department of Radiology, Nagasaki University School of Medicine

~~*Research Code No. : 504.4*~~

Key Words : *Digital subtraction angiography, Transbrachial approach, Selective cerebral angiography*

Selective cerebral IADSA by transbrachial approach was performed on 9 patients (including 4 outpatients) with cerebrovascular disease or brain tumors. The obtained images were of diagnostic quality in all cases. This technique is useful particularly for screening and postoperative follow-up studies, and can be applied to outpatients.

Digital fluorography（DF）によるDigital subtraction angiography（DSA）は，この数年の間に飛躍的に進歩し，本邦でもかなり普及してきた．しかし静注DSA（以下IVDSA）では，診断上満足できる像が得られず，中途半端な検査に終る場合も少なくなかった．最近では大動脈注入による動注DSA（以下IADSA）の有用性が強調されるようになってきたが，それでも十分でなく，改めて従来の脳血管造影を必要とすることも少なくない．今回我々は，上腕動脈経由で選択的脳血管IADSAを施行し，従来の脳血管造影に匹敵する良好な造影像を得ることができた．その方法，外来患者でも施行できることなどの有用性，および問題点について報告する．

I．対象，方法

対象は上腕動脈経由による選択的脳血管IADSAを施行した9例（そのうちの4例は外来患者）である．外来患者4例ではIADSAのみ，残りの入院患者5例ではIADSAと従来の脳血管造影の両方を施行した．

肘動脈からSeldinger法に準じ，4F modified Simmonds catheter（Mallinckrodt社製）を挿入し，大動脈内で上方に反転させ，カテーテル先端を腕頭動脈，総頸動脈，鎖骨下動脈，椎骨動脈に挿入し，選択的脳血管IADSAを施行した（Fig. 1）．造影剤はIopamiron 300mgI/mlの原液を用い，1回の注入量は腕頭動脈では6ml/2sec，総頸動脈と椎骨動脈では4ml/2secとした．正面および側面像をそれぞれ撮影することを原則とし，適宜斜位を追加した．DSA装置はPhilips社製DVI-2（cardiovascular type）で，serial modeを用い秒間3曝射で撮像した．カテーテル抜去後，用手的に止血し圧迫球で6時間固定した．外来患者の場合はベッドで約1～2時間の安静の後，帰宅させた．

II．結　果

全例で目的とする血管にカテーテルを選択的に挿入でき，また従来の脳血管造影に匹敵する良好なDSA画像が得られた．特に動静脈奇形（Fig.

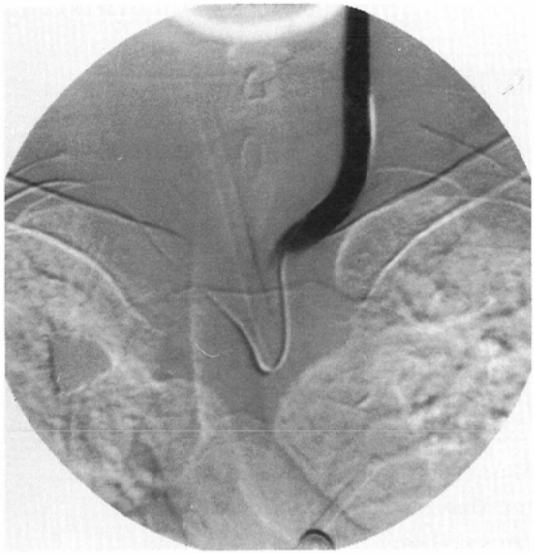

Fig. 1 Selective catheterization to the left common carotid artery by right transbrachial approach using 4F modified Simmonds catheter.

Fig. 2 Arteriovenous malformation demonstrated by selective cerebral IADSA by transbrachial approach. Peripheral small arteries are well demonstrated on the lateral view. The callosomarginal arteries are the feeding vessels.

2)，硬膜動静脈瘻，中大脳動脈の閉塞，下垂体腺腫などで十分な情報が得られた．3例でカテーテルを挿入した前腕部に一過性のしびれ感の訴えがあったが，その他の合併症はなかった．

III. 考　察

従来の脳血管造影法と比較して本法の最大の利点は，外来患者で施行可能なことである．上腕動脈経由による脳血管造影は，20年以上前から試みられていたが[1]，合併症が多く普及するにいたらなかった．しかし最近開発された4Fのhigh-flowのカテーテルを上腕動脈経由で用いると止血も短時間にでき，外来患者にも行うことができる[2]．穿刺動脈のスパスムを起こすことがあるが，多くは一過性である．本法では脳血管を選択的に造影するので，かなり末梢の血管まで鮮明に描出でき，スクリーニングや経過観察に十分用いることができると思われる．脳腫瘍の診断に関してはCTでかなりの情報が得られるので，血管系の形態の把握には本法で十分であろうと思われる．その他，従来の脳血管造影の適応となる疾患のかなりのものが，本法で代用できる可能性がある．しかし血管の蛇行や重なりなどがある場合，DSAでは小さな動脈瘤との区別がつかず，脳動脈瘤の術前診断には不十分と思われる．また現時点では微細な血管の描出が完全に満足できるものではないこと，正側同時撮影やステレオ撮影ができないこと，視野が小さいこと，などの問題点がある．これらは装置の改良で克服できるであろう．カテーテルの選択的挿入に若干時間がかかり，血栓遊離，脳塞栓の危険性が考えられるが，カテーテル操作に習熟すれば，ほとんど問題はない．本法を用いてFCR (Fuji computed radiography) でDSAを行なうこともできる．DFによるDSAのようにreal timeでの観察はできないが，FCRは空間解像力が優れており，また1回の注入で正側同時2方向撮像ができる．どちらが実際的かは今後の検討が必要であろう．

文　献

1) Hanafee, W.: Axillary artery approach to carotid, vertebral, abdominal aorta and coronary arteriography. Radiology, 81: 559—566, 1963

2) McCreary, J.A., Schellhas, K.P., Brant-Zawadzki, M., Norman, D. and Newton, T.H.: Iutpatient DSA in cerebrovascular disease using tranbrachial arch injections. A.J.N.R., 6: 795—801, 1985