The University of Osaka
Institutional Knowledge Archive

Title	低磁場MR fluoroscopyによる睡眠時無呼吸症候群の評価
Author(s)	深津, 博; 安藤, 容子; 石垣, 武男 他
Citation	日本医学放射線学会雑誌. 1995, 55(3), p. 157-161
Version Type	VoR
URL	https://hdl.handle.net/11094/20242
rights	
Note	

The University of Osaka Institutional Knowledge Archive : OUKA

https://ir.library.osaka-u.ac.jp/

The University of Osaka

低磁場 MR fluoroscopy による睡眠時無呼吸症候群の評価

深津　博[1)]　安藤　容子[1)]　石垣　武男[1)]　岡田　保[2)]

1）名古屋大学医学部放射線医学教室　2）名古屋大学医療技術短期大学部

Evaluation of Sleep Apnea Syndrome (SAS) with low field MR Fluoroscopy

Hiroshi Fukatsu[1)], Yoko Ando[1)], Takeo Ishigaki[1)] and Tamotsu Okada[2)]

Eight cases of clinically diagnosed sleep apnea syndrome (SAS) and two normal volunteers were studied with low field MR fluoroscopy in order to monitor the waking and sleeping status of the upper airway. MR fluoroscopy revealed that only the sleeping patients showed occlusions of the upper airway. This technique provided us with useful information about the level, frequency and duration of occlusion in each case.

Four of the eight patients demonstrated simple retropalatal occlusion, whereas the other four demonstrated mixed retropalatal and retropalato-retroglossal occlusion. Thus long-time monitoring, which is only possible with MR fluoroscopy, is needed to appreciate the complex nature of the disease. In addition, the comfortable surroundings and low noise level provided by the low field enabled physiological study to be performed without any tranqulizers in most of the patients, which is again only possible with MR fluoroscopy.

MR fluoroscopy may become a tool of great clinical value, providing much important information for disease evaluation and treatmemt selection.

Research Code No. *: 504*

Key words *: Sleep apnea syndrome, MR fluoroscopy, Low filed MR imaging, Upper airway obstruction*

Received Feb. 22, 1994 ; revision accepted Mar. 23, 1994

1) Department of Radiology, Nagoya University, School of Medicine／2) Nagoya University College of Medical Technology

はじめに

睡眠時無呼吸症候群（sleep apnea syndrome ; SAS）[1)]は，睡眠時に無呼吸発作が繰り返して起こり多彩な臨床症状を呈する疾患であり，米国では患者数の多いこと，社会的影響の重大さから特に重視されてきているが[2)]，本邦では比較的近年になって注目されてきた[3)]．この疾患に対し従来の polysomnography[1)]に加え，高速 CT，高速 MRI などを用いた上気道の閉塞部位のリアルタイムの画像化が試みられているが[4),5),6)]，いずれも睡眠時の上気道の状態を十分長時間モニターできない点が問題であった．

これに対し筆者らは，MR fluoroscopy を用いた睡眠時の上気道のモニタリング法を開発し，初期の応用結果を報告した[7)]．今回は臨床例を対象にその有用性について検討し報告する．

対象と方法

対象は，正常人ボランティア男性3例（30，35，41歳）と臨床的に SAS が疑われ，polysomnography で SAS



Fig. 1 The MR system used in this study has an iron-yoke permanent magnet and an open gantry design (ACCESS, Toshiba America MRI Inc.). The transmission coil (arrowheads) and the solenoid-type coil (arrow) used in this study can be seen inside the gantry.

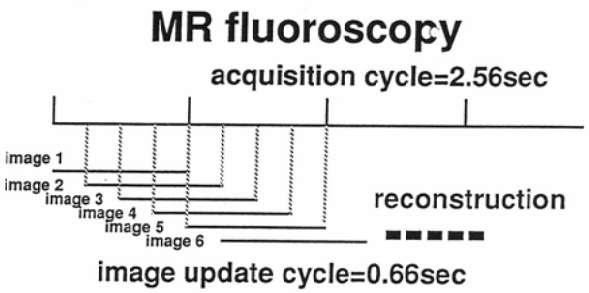

Fig. 2 Schematic demonstration of the acquisition-reconstruction-display array of MR fluoroscopy ; by continuously replacing about a quarter of the whole acquisition data set, fluoroscopic display with 0.66 second image update cycle is achieved.

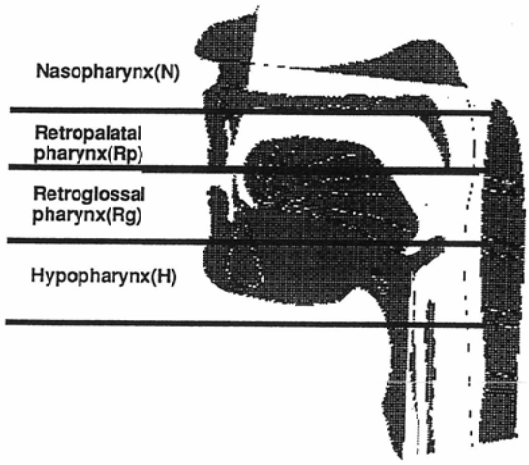

Fig. 3 To determine the occlusion level, upper airway was devided into four parts ; Nasopharynx (N), Retropalatal pharynx (RP), Retroglossal pharynx (RG) and Hypo-pharynx (H) in the midsaggital plane as showed in Fig. 2.

(閉塞型) と確診された男性 8 症例, (29～61 歳, 平均 45.2歳) である.

使用装置は東芝 MRI アメリカ社製, 永久磁石型 MRI ACCESS 0.064Tesla で, ガントリーの四方が開放されたオープンタイプの装置である (Fig. 1).

撮像シークエンスは gradient echo 型で, 20/9/15° (TR/TE/flip angle), マトリクスは 128×128, FOV=24 または 36cm とした. 上記の条件では 1 画像当たりの収集時間は 2.56sec となるが, MR fluoroscopy は収集データを k スペース上で部分的に順次入れ替え, さらに連続表示することにより, 約 0.6sec/画像の image update cycle を可能にし, これにより任意の断層面の文字どおりリアルタイムの観察が可能な fluoroscopy を実現している[8),9)] (Fig. 2).

患者を仰臥位とし, 正中矢状断と軟口蓋部の軸状断, さらに必要に応じて舌根部の軸状断を撮影した. 受信にはソレノイド型の頸部用コイルを用いた.

まず覚醒時の撮影を約 5 分間, その後睡眠時のモニタリングを最低 30 分間行い, 全画像をビデオに記録した. 1 例にのみ入眠に zopiclone 7.5mg の内服を必要としたが,

Table 1 Results of MR fluoroscopy

case	sleeping method	level of the frequency and time of the occlusion occlusion	snoring	snoring	occlusion when awake	mechanism of the airway recovery after occlusion
1 48 M N.N.	natural	RP	12/30 min.～8 sec	+	−	mouth opening
2 58 M S.T.	natural	RP	24/30 min.～12 sec	+	−	mouth opening, tongue motion
3 43 M M.S.	zopiclone 7.5 mg p. o.	RP	25/30 min.～10 sec	+	−	mouth opening, tongue motion
4 29 M T.K.	natural	RP+RG	42/30 min.～22 sec	+	−	mouth opening, tongue motion, mandible sticking
5 42 M H.K.	natural	RP	22/30 min.～15 sec	+	−	mouth opening, tongue motion
6 61 M S.S.	natural	RP+RG	46/30 min.～20 sec	+	−	mouth opening, tongue motion, mandible sticking
7 42 M H.K.	natural	RP+RG	25/30 min.～12 sec	+	−	mouth opening, tongue motion
8 46 M E.I.	natural	RP+RG	42/30 min.～14 sec	+	−	mouth opening, tongue motion
normal volunteer						
1 35 M	natural	no occlusion				
2 30 M	natural	no occlusion				
3 41 M	natural	no occlusion				

RP : retropalatal pharynx RG : retroglossal pharynx

他の7例は自然入眠可能であった．

上気道をFig. 3のごとく鼻腔部，口蓋後部，舌後部，下咽頭部の4領域に分割し，各症例につき閉塞部位，閉塞頻度，閉塞持続時間，閉塞後の気道確保の機序，鼾の発生のタイミングにつき検討した．

結　果

全例で良好なモニタリングが可能であった．Table 1に結果の一覧を掲げる．

正常人ボランティアでは覚醒時，睡眠時とも，SAS例では覚醒時に，上気道に閉塞を認めなかった．SAS例では睡眠時にのみ上気道の閉塞を反復して認めた．

閉塞部位別では口蓋後部単独が4例，口蓋後部単独のときと口蓋後部と舌後部両方に閉塞が見られるときが混在する例が4例であった．閉塞頻度は30分間に12～46回，閉塞時間は最長約10secから22secであった．

閉塞に続く換気再開期の気道確保の機序については，口蓋後部単独閉塞のときには，主として開口と軟口蓋の前進が，口蓋後部および舌後部同時閉塞のときには，開口に加え舌変形，さらに症例によっては，下顎の前突運動が見られた．また気道閉塞が解消されるのに伴い著明な鼾が聴取された．

なお検査時に苦痛や不快を訴えた患者は皆無であった．

本検査およびpolysomnography後症例2は口蓋垂・口蓋咽頭形成術（uvulopalato-pharyngoplasty: UPPP）を，他の7例は睡眠時の持続陽圧装置（continuous positive airway pressure: CPAP）の使用と減量により治療されている．

症　例

代表的症例を供覧する．

症例1は48歳男性で，妻に睡眠時の呼吸異常を指摘され来院した．MR fluoroscopyでは覚醒時に上気道に異常を認めない（Fig. 4 (A)-(C)）が自然入眠後では口蓋後部の周期的な閉塞を認める（Fig. 4 (D)-(F)）．

症例2は61歳男性で，昼間の眠気を主訴に来院した．MR fluoroscopyでは覚醒時に上気道に異常を認めなかった（Fig. 5）．自然入眠後では，口蓋後部の単独閉塞と口蓋後部と舌後部の両方の複合型閉塞が見られた（Fig. 6 (A)-(F)）．

また口蓋後部単独閉塞後の気道確保は，開口と軟口蓋の前進が見られた（Fig. 4 (D)-(F)）のに対し，複合型閉塞後は舌変形や下顎前突などの比較的大きな動きが見られた（Fig. 6 (A)-(F)）．

考　察

Guilleminault[1]により疾患概念が確立されたSASは，非レム期の睡眠時に10秒以上の換気停止が起こり，それが7時間の睡眠中に30回以上起こることにより診断される．

中年男性に多く見られるが，Young[3]らによればアメリカでは中年成人男性の約4％，女性

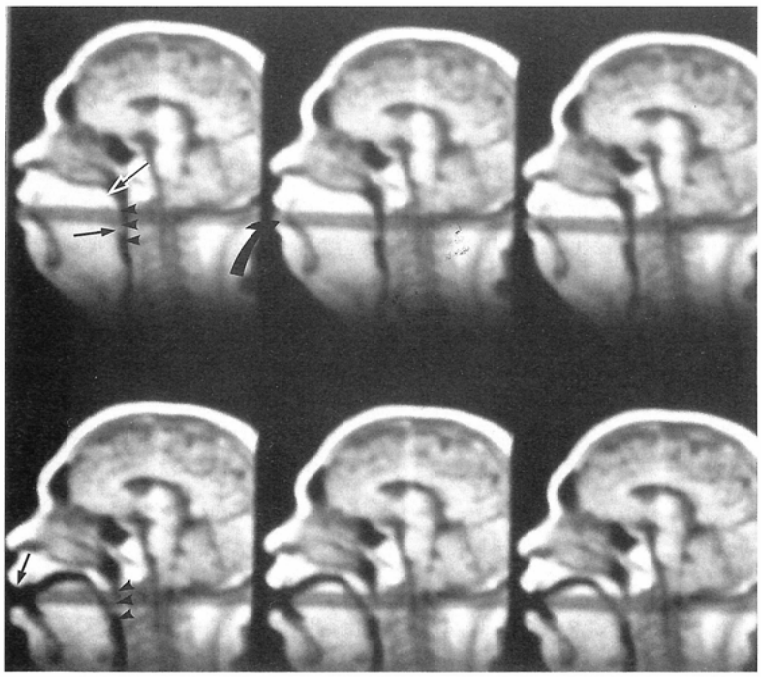

Fig. 4 (A)-(C)　Midsagittal three-image series of the head and neck of case 2 acquired with the patient awake clearly shows the upper airway and the surrounding structures such as the soft palate (small arrow), the root of the tongue (large arrow) and the posterior wall of the pharynx. The upper airway is patent (arrowheads). Notice the closed mouth when awake (curved arrow).

Fig. 4 (D)-(F)　Midsagittal three-image series acquired with the patient asleep demonstrates drooping of the soft palate resulting in obstruction of the upper airway at the retropalatal level (arrowheads). Notice that the mouth is open so as to maintain oral airway (arrow).

Fig. 5　Midsagittal image of case 6 acquired with the patient awake shows no obstruction in the upper airway.

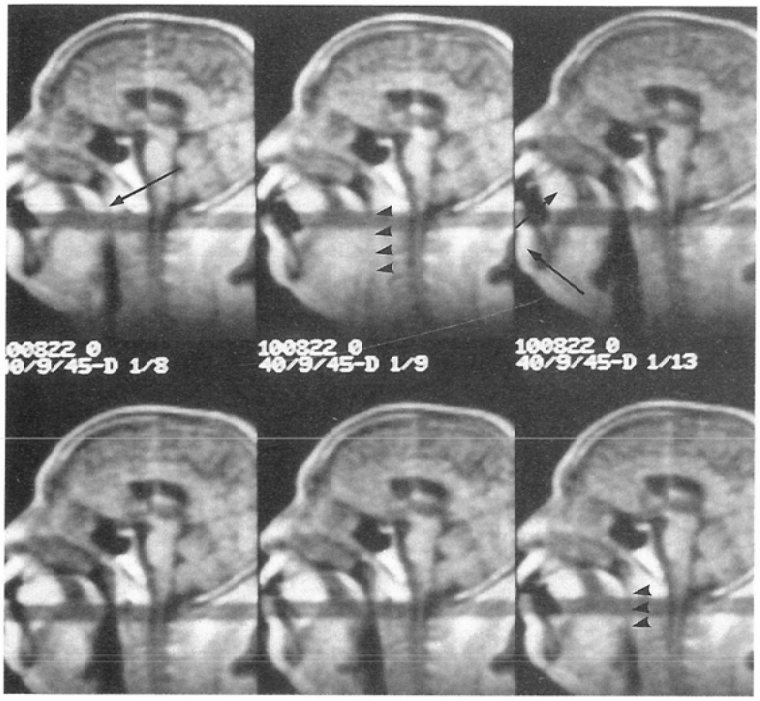

Fig. 6 (A)- (F) Midsaggital six-images series of the same patient acquired when the patient asleep demonstrates outstanding cyclic changes: retropalatal occlusion (a; small arrow) follwed by combined retropalatal and retropalatoretroglossal occlusion (b; arrowheads). Image c shows recovery mechanism achieved by mouth opening, tongue motion (c; small arrow) and mandible sticking (c; large arrow). Again in image f retropalatal occlusion is observed (f; arrowheads).

の約2％に見られると推定されている．また本邦でも成人男性の約1％以上に見られるとの報告がある[10]

さらに心筋梗塞[11]，突然死[12]，脳卒中[13]，などの合併症が有意に多いこと，昼間の眠気に伴う交通事故の多発，職業，社会活動上の支障[14]などを来すことから本症の重要性はいっそう高まっていると思われる．

従来SASは，臨床情報によって疑診されpolysomnographyにより，確診されてきた．しかしながらpolysomnographyは睡眠時無呼吸症を閉塞型，中枢型および混合型に分類するのには有用だが，SASの閉塞部位の特定，閉塞機序の分析，さらには治療法の選択・適応決定には必ずしも有用とは言えなかった．

このため，閉塞部位を直接視覚化しようとする試みがいくつか報告されているが，いずれも現時点では，かなり大きな問題点を含んでいる．

すなわちWeizmanら[15]，Hillら[16]による睡眠時内視鏡検査は侵襲的でまた長時間を要すること，垣鍔ら[17]の簡易内視鏡検査法は鎮静薬静注などの強力な入眠処置を必要とするが，鎮静剤が持つ筋弛緩作用により気道閉塞が実際より誇張される可能性があること，が挙げられる．また内視鏡では閉塞部より下方の観察が困難であることも複合型閉塞を除外する上で大きな問題となる．

Hoffmanら[4]は高速CTによる観察法の有用性を報告したが，CTでは軸状断のみで矢状断が得られないこと，長時間のモニタリングは被曝の問題などで困難なことなどが指摘できる．

周藤ら[5]は高速MRIを用いた方法を報告した．この方法は被曝がなく，1秒以下の高速で矢状断像を得られる点で優れているが，シークエンスの性質上あらかじめ設定した高々1分間を連続撮影するのみであり，睡眠という長時間の現象を把握するためには不十分である．また高磁場の高速撮影法は，ほぼ例外なく非常な騒音を発生するため自然睡眠が困難であり，睡眠誘導剤が必要となる点も問題である．

これらに対し我々の方法は，収集―再構成―表示が連続して行われるMR fluoroscopyを用いることによって，長時間の連続モニタリングを可能にし，低磁場装置を用いることにより，ほとんど無騒音で睡眠に適した環境を実現した．このことは我々の検査した8例中7例が，自然入眠可能であったことでも，実証された．

さらに8例中4例では，口蓋後部・舌後部の複合型閉塞が混在して見られたが，この結果は手術適応を考慮する際にUPPPのみで十分か否かを決定する上で重要となると思われ，UPPPの有効率が約60％であり，無効例の中には閉塞部位の術前診断が不十分であった例が含まれているとのShepardら[18]の報告は我々の方法の有用性を示唆するものである．

今回の検討例のうち，症例2はMRによる口蓋後部閉塞型の部位診断のもとにUPPP手術が行われ良好な経過を得ているが，手術適応決定と手術成績の向上に本法がどの程度寄与し得るかは，今後の検討課題である．

さらにビデオ画像を検査後に患者本人に見せ，疾患の概念と治療の必要性を理解させるのに非常に有用であった．

なお今回のモニタリングの際の約1時間のSystematic Absorption Ratio (SAR)は0.1W/kgであり，基準値の1/10以下であった．

今後は治療手段の一つであるCPAPの効果判定，脳波と同時にモニターすることによる睡眠段階と気道閉塞との関係についても検討したい．

結　語

1．0.064Teslaの永久磁石装置によるMR fluoroscopyを用いて正常人ボランティア2名と睡眠時無呼吸症例8例の覚醒時，睡眠時の上気道のモニタリングを行い良好な画像を得た．

2．睡眠時無呼吸症例全例の睡眠時のみに閉塞を認め，閉塞部位，閉塞頻度，閉塞持続時間等の詳細な情報が容易に把握でき，他の方法では困難な長時間のモニタリングの有用性が示された．

3．8例中4例では，口蓋後部単独閉塞であったが，他の4例では，口蓋後部単独閉塞と口蓋後部・舌後部複合型閉塞の混在した閉塞パターンを認め，治療に際して他の方法では得られない情報が得られた．

4．低磁場・低騒音のため8例中7例で自然入眠が可能であり，患者に快適で非侵襲的な検査法を開発できた．

本研究の実施に当たり多大な協力をいただいた東芝メディカルの青木，二宮の両氏に感謝いたします．

文　献

1) Guillemimault C, Hosed J, Milter MM.: Clinical overview of the sleep apnea syndromes. Sleep Apnea Syndromes; 1-12, 1978, Liss Inc, New York
2) Young T, Palta M, Dempsey J et al: The ocurrence of sleep-disordered breathing among middle aged adults. New Engl J Med 328: 1230-1235, 1993
3) 石塚洋一，大蔵真一：睡眠時無呼吸症候群　帝京医学雑誌13：1-13，1990
4) Hoffman EA, Gefter WB: Multimodality imaging of the upper airway: MRI, MR spectroscopy and ultrafast X-ray CT Sleep and Respiration 291-301, 1990, Wiley-Liss Inc, New York
5) 周藤祐治，中村希代志，加藤照美他：睡眠時無呼吸症候群に対する超高速MRIの臨床応用（第一報）―上気道閉塞部位の診断．日磁共鳴会誌12：27-134，1992
6) Bohlman ME, Haponik EF, Smith PL et al: CT demonstration of pharyngeal narrowing in adult obstructive sleep apnea. AJR 140: 543-548, 1983
7) Fukatsu H, Ando Y, Ishigaki T, Okada T.: Magnetic Resonance Fluoroscopy-Clinical Usefulness in the Evaluation of Sleep Aonea Syndrome. Medical Review 47: 11-14, 1994
8) Kramer DM, Hawryszko C, Ortendahl DA: Fluoroscopic MR imaging at 0.064 tesla. IEEE Transactions on Medical Imaging. 10: 358-361, 1991
9) 安藤容子，深津　博，石垣武男他　低磁場永久磁石装置によるMR fluoroscopyの臨床的評価．日磁共鳴会誌13：390-397，1993
10) 岡田　保：睡眠呼吸障害の疫学．日本胸部疾患学会卒後教育委員会編，第14回胸部疾患セミナー，睡眠呼吸障害のすべて．15-29，1993
11) Hung J, Whitford EG, Parsons RW et al: Association of sleep apnea with myocardial infarction in men. Lancet 336: 261-264, 1990
12) Seppala T, Partinen M, Penttila A et al: Sudden death and sleeping history in Finnish men. J Intern Med 229: 23-28, 1991
13) Koskevuo M, Kaprio J, Telakivi T et al: Snoring as a risk factor for ischemic heart disease and stroke in men. BMJ 294: 16-19, 1987
14) Partinen M, Guilleminaut C: Daytime sleepiness and vascular morbidity at seven year follow-up in obstructive sleep apnea patients. Chest 97: 27-32, 1990
15) Weizman ED et al: The hypersomnia sleep apnea syndrome, site and mechanism of upper airway obstruction. Sleep Apnea Syndromes 15: 235-248, 1978
16) Hill MW et al: Fiber-optic and EMG studies in hypersomnia sleep apnea syndrome. Sleep Apnea Syndromes 16: 249-258, 1978
17) 垣鍔典也，貞岡達也，本山壮一他：Sleep apnea syndrome及び鼾症の簡易検査法．耳鼻臨床81：1631-1637，1988
18) Shepard JW, Olsen KD: Uvulopalato-pharyngoplasty for treatment of obstructive sleep apnea. Mayo Clin Proc 65: 1260-1267, 1990