Osaka University Knowledge Archive

Title	心大血管の石灰化巣のCTによる分析
Author(s)	佐々木, 文雄; 古賀, 佑彦; 竹内, 昭
Citation	日本医学放射線学会雑誌. 1982, 42(2), p. 123-129
Version Type	VoR
URL	https://hdl.handle.net/11094/20250
rights	
Note	

Osaka University Knowledge Archive : OUKA

https://ir.library.osaka-u.ac.jp/

Osaka University

心大血管の石灰化巣のCTによる分析

名古屋保健衛生大学医学部放射線医学教室
佐々木文雄　古賀　佑彦　竹内　昭

(昭和56年5月19日受付)
(昭和56年6月16日最終原稿受付)

Computed Tomographic Detection of Calcification within the Heart and the Thoracic Aorta

Fumio Sasaki, Sukehiko Koga and Akira Takeuchi
Department of Radiology, Fujita Gakuen University School of Medicine

Research Code No.: *507.1*
Key Words: *CT, Cardiovascular system, Calcification, Coronary artery*

The frequency and localization of cardiovascular calcification were determined by computed tomographic study of 301 patients who were performed examination of the chest at the Fujita-Gakuen University Hospital during the period from October 1979 to January 1981. The association between calcification and cardiovascular disease was also studied. And the motion artifact arizing from the calcified coronary arteries was evaluated using the heart phantom made by acrylite.

Calcification was seen in 50.2 per cent of the cases and most frequently in the aortic arch. Incidence of calcification increased with age. Coronary artery calcification was detected in 59 cases among 250 patients over 40 years of age. In this group, the left coronary artery was involved over 90 per cent of cases and the distribution of one, two and three vessel calcification was 54.2, 20.3 and 25.4% respectively.

Of the 14 patients with coronary artery calcification, 13 had abnormal ECG findings including 8 cases of a ischemic heart disease, on the other hand, of the 20 cases without calcification, 10 had abnormal ECG findings including 2 cases of ischemic heart disease.

The phantom experiment showed the similarity of motion artifact arizing from the part without calcification but changing its contour abrutly, and from the part with coronary artery calcification. But they were able to be differenciated by the knowledge of possible anotomy of calcification. The value of the detectability of calcification was same level with that of ordinary method and lower than that supposed from the data of autopsy findings. It might be exlained from the partial volume phenomena exaggarated by motion.

1. 緒　言

心大血管の石灰化は，動脈硬化症との関連で，中でも冠動脈のそれは虚血性心疾患との関連でとり上げられ，摘出心，シネ，透視，単純撮影などの報告が行われている．CT は濃度分解能にすぐれ，今までの方法では検出出来なかった石灰化巣の発見も期待できるかもしれない．一方，スキャン時間に比べて速い心拍動やアーチファクト，Partial volume phenomena などと検出を妨げる要因も含まれている．しかし，現在までに，この問題に関する CT による報告はみられず，心石灰化検出の目的に CT がどの程度有用であるかは明

確でない.

そこでわれわれは，全身用 CT で胸部の検査を行った症例を見直し，心大血管の石灰化の頻度，心電図との対比分析し，また，原体模型を作製し，アーチファクトに関する模型実験を行い，この問題を検討した.

2. 方　法

(1) 心大血管石灰化の検出

名古屋保健衛生大学病院放射線科で1979年10月より1981年1月30日まで全身用 CT で検査を実施した2,494例中，胸部 CT 検査の301例について，心大血管の石灰化巣の年齢別及び性別の頻度，部位，心電図所見の対比などの解析を行った．尚，撮影は 1cm 厚で，間隔をあけずに行われ，心全体をカバーしている症例を対象にした.

冠動脈石灰化部位の解析は 1cm 厚で撮像した CT 像よりアクリル板で原体模型を復元し，石灰化巣の位置をマーキングし，その部位を同定した.

(2) phantom 実験

上記の原体模型を用い，硫酸バリウム溶液と小麦粉で，バリウムの割合を変えて作製した二種類の石灰化模型（径2mm）を冠動脈の走行部位に粘布し，静止時，運動時（ストローク5cm で，毎分64.2，88.2，115.4回の拍動する装置を用いた）に CT 撮影を行い，像の現出の状態，アーチファクトの出現の様相などについて検討した.

CT 装置は日立メディコ社製 CTW_3 を使用した．撮像時間は4.8秒，管電圧120KV，管電流200 mA である.

3. 結　果

(1) 原体模型による冠動脈石灰化部位の同定

石灰化の著明な症例（Fig. 1）をもとにして，作製した心臓原体模型を観察すると左冠動脈前下行枝，右冠動脈が解剖学成書などから同定できた（Fig. 2）

(2) 石灰化巣の局在と頻度

胸部 CT 検査を行った301例の対象は肺の炎症性疾患76例，肺腫瘍67例，心疾患52例，胸部大動脈瘤10例，食道腫瘍10例，悪性リンパ腫9例，慢性閉塞性肺疾患8例，その他69例である.

心大血管のいずれかに石灰化を認めたものは301例中151（50.2%）で，年齢では，40歳台の26.1%から70歳台の80%と加齢と共に石灰化の頻

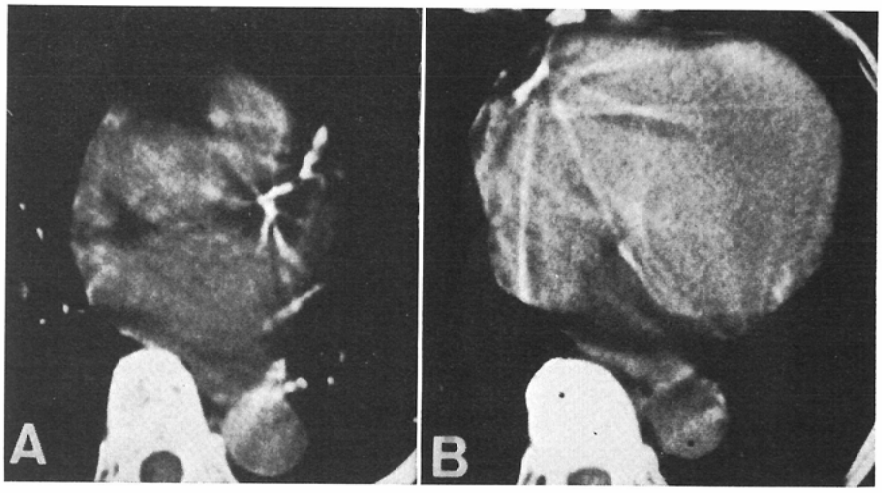

Fig. 1　I.I. 74years old. female. myocardial infarction.

A. CT shows linear calcification between main pulmonary artery and left atrial appendage. This is left anterior descending coronary artery.

B. Calcification is seen in the right atrioventricular groove. This is right coronary artery.

Table 1 Relation among coronary artery calcification, age and sex

Age gruop	Male			Female			Total		
	No.	calcification		No.	calcification		No.	calcification	
		No.	%		No.	%		No.	%
40～49	27	3	11.1	19	1	5.3	46	4	8.7
50～59	52	9	17.3	16	2	12.5	68	11	16.2
60～69	46	12	26.1	22	6	27.3	68	18	26.5
70～79	35	13	37.1	20	8	40.0	55	21	38.2
80 and over	8	2	25.0	5	3	60.0	13	5	38.5
Total	168	39	23.2	82	20	24.4	250	59	23.6

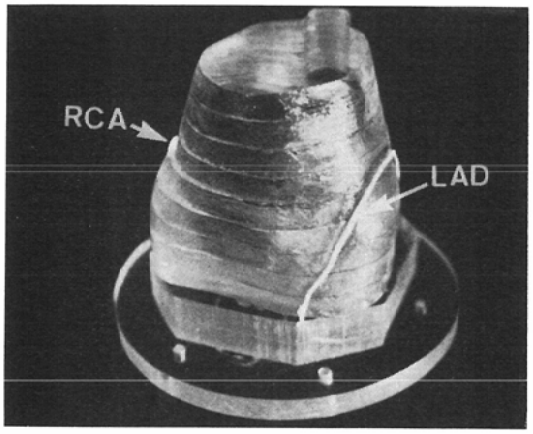

Fig. 2 phantom of heart.
Arrows show respectively coronary artery calcification.
LAD : Left anterior descending coronary artery.
RCA : Right coronary artery.

度が高まる．性差は殆んど認められない．301例中，大動脈石灰化は121例（40%）と最も多く，次に冠動脈石灰化は59例（19.6%）にみられた．弁膜の石灰化は11例で僧帽弁6例，大動脈弁4例，三尖弁1例である．左房内血栓の石灰化が1例に認められた．

症例を40歳以上に限ると，250例中59例（23.6%）に冠動脈石灰化が認められた．ここでも加齢と共に石灰化の頻度は大となり，男女に有意差はない（Table 1）．

上記の59例の石灰化部位は，冠動脈一枝のみが32例と過半数を占め，二枝，三枝に石灰化を呈するものが残りを分ける．高年齢層では多枝に石灰化を来たすものの頻度が増加している（Table 2）．一枝のみの石灰化32例中29例（90.6%）は左冠動脈前下行枝に石灰化がみられた．二枝以上の石灰化例でも，前下行枝が含まれることが大半を占める．石灰化の頻度は，右冠動脈，左冠動脈廻旋枝の順に少なくなる（Table 3）．

(3) 石灰化巣と心電図所見の対比

心電図所見との対比が可能であった冠動脈石灰化群14例中，心電図上正常であったのは1例のみで，他の13例は心筋梗塞5，脚ブロック4，ST-T変化3，A-Vブロック1と，重篤な変化を含めて異常所見を示した．12例には大動脈石灰化も合併していた．

無石灰化群20例では心電図正常10例と半数を占めるが，心筋梗塞2例，脚ブロック4例，ST，T変化2例，その他2例が観察された．この群でも

Table 2 Relation between age and number of vessels with calcification

Age gruop	No.	Single vessel calcification		Two vessels calcification		Three vessels calcification	
		No.	%	No.	%	No.	%
40～49	4	3	75.0	1	25.0	0	0.0
50～59	11	8	72.7	1	9.0	2	18.3
60～69	18	8	44.5	6	33.3	4	22.2
70～79	21	12	57.2	2	9.5	7	33.3
80 and over	5	1	20.0	2	40.0	2	40.0
Total	59	32	54.2	12	20.3	15	25.4

Table 3　Relation between location of coronary artery calcification and incidence

Single vessel calcification			Two vessels calcification		
Location	cases	%	Location	cases	%
LAD *	29	90.6	LAD RCA	4	33.3
RCA **	2	3.1	RCA LCX	1	8.3
LCX ***	1	6.3	LCX LAD	7	58.4
Total	32	100		12	100

* LAD : Left Anterior Descending Branch
** LCX : Left Circumflex Branch
*** RCA : Right Coronary Artery

14例に大動脈石灰化がみられたが，大動脈石灰化と心筋障害との相関はみられない（Table 4）.

(4)　冠動脈石灰化巣とアーチファクトの検討

無石灰化，軽度石灰化，高度石灰化の三群について静止時及び運動時の横断面をみると，無石灰化群でも運動時には輪郭が急変する部位からアーチファクトが発生しており，かつ心拍数が増すにつれて，その数も増加する．石灰化が軽度の場合，石灰化巣そのものが見えず放射状のアーチファクトのみがみえることがある．心拍数が増すにつれて放射状のアーチファクトの放射角度は鋭角化し，かつアーチファクトの数も増加する傾向が認められる，高度の石灰化の場合はこれらがより強調される（Fig. 3）.

4.　考　　案

心石灰化についての最初の記載は Morgagni (1762) によって行われているが[1]，X線学的には Simmonds (1908) の摘出心によるものが最初である[2]．生体では Scholz[3] が心筋で報告しているものが早い．その後，虚血性心疾患における冠動脈石灰化が非虚血性心疾患との鑑別に重要な意味をもつとの観点から，放射線学的な様々な方法が検討された．Jorgens[4] はX線映画法が有用なことを述べ，Hamby ら[5] は同様の方法で冠動脈石灰化検出は，動脈硬化性心疾患に意義のあることを報告している．また多方向からのX線透視については Tampas ら[6] は15%に，McGuire ら[7] は20%に，

Table 4　Relation between location of cardiovascular calcification and electrocardiographic findings

No.	Patient	Age	Sex	Location of calcification	ECG findings
(A) Coronary artery calcification positive gruop					
1	N. S.	52	M	Aorta, Three vessels	LBBB
2	I. K.	79	M	Aorta, Three vessels	myocardial infarction
3	T. K.	77	M	LAD, LCX	ST, T change sever
4	I. S.	78	F	Aorta, MV, LAD	RBBB
5	T. S.	68	M	Aorta, LAD, RCA	RBBB
6	S. T.	71	M	Aorta, Three vessels	IRBBB
7	M. Y.	74	F	Aorta, Three vessels	myocardial infarction
8	S. F.	65	M	Aorta, Three vessels	myocardial infarction
9	S. F.	47	F	LAD slight	ST, T change sever
10	M. H.	58	F	Aorta, Three vessels	normal
11	S. G.	86	M	Aorta, Three vessels, MV	A-V Block (Incomplete)
12	O. K.	74	M	Aorta, LAD	myocardial infarction
13	H. Y.	77	F	Aorta, Three vessels	myocardial infarction
14	K. F.	65	F		ST, T change
(B) Coronary artery calcification negative gruop					
15	S. K.	68	M	Aorta	ST, T change
16	I. K.	77	M	Aorta	myocardial infarction
17	A. Y.	84	M	Aorta	IRBBB
18	H. Y.	62	F	Aorta	ST, T change
19	S. Y.	57	F	Aorta	normal
20	S. J.	66	M	Aorta	normal
21	O. N.	59	M	(−)	RBBB
22	O. S.	75	M	Aorta	normal
23	S. H.	72	M	Aorta	normal
24	E. G.	85	M	Aorta	normal
25	I. K.	70	M	(−)	normal
26	B. K.	69	M	Aorta	normal
27	S. T.	75	M	Aorta	normal
28	M. M.	60	M	Aorta	premature beat (V)
29	I. S.	72	M	Aorta	premature beat (A)
30	G. K.	70	F	Aorta	normal
31	U. T.	51	M	(−)	normal
32	H. T.	71	M	Aorta	myocardial infarction
33	K. T.	56	M	(−)	A-V Block (Comlete)
34	K. V.	57	F	Aorta	IRBBB

Kelley ら[8] は34%に冠動脈石灰化を報告している．単純写真法では Souza ら[9] は4方向撮影と透視によって，CAC triangle の有用性を強調し，また，佐々ら[10] は3方向の撮影で，高血圧群100例中8（8%），狭心症群50例中12（24%），心筋梗塞群50例中31（62%）に冠動脈石灰化を検出し，この方法の有用性を述べている．

一方，摘出心ではより高率に石灰化が検出されている．Frink ら[11] は剖検心200例中138(69%)冠動脈石灰化を認め，McCarthy ら[12] も，また本邦で

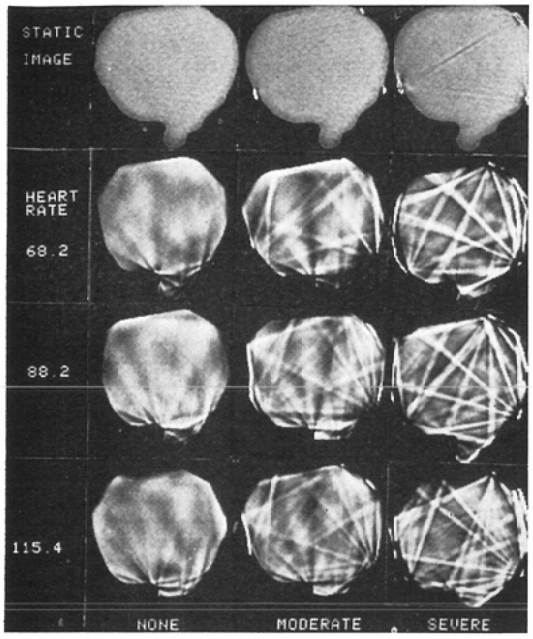

Fig. 3　Evaluation of motion artifact.

Top : CT image of the phantom at rest. Only when there was severe calcification on the phantom, radiated artifacts arose.

Bellow : CT image of the phantom was moved respectively 68.2, 88.2, 115.4 times per minute. Where contour of the phantom suddenly changed, motion artifacts arose from there which were similar to the artifacts seen in the part with calcification. Radiated artifacts arose from the part with calcification became narrower and their number increased, as the speed of the phantom was increasing.

は，山之内[11]がほぼ同様の結果を報告している．これらの報告で共通していることは加齢と共に石灰化の程度が高まること，心筋梗塞例では石灰化の頻度が高率であり，冠動脈の狭窄の程度が大になれば石灰化の程度も強くなることである．冠動脈石灰化検出意義に疑問を呈している者も居るけれども[14]，一般には，冠動脈石灰化検出と部位の同定は，虚血性冠疾患に対する検査として臨床的に有意義であるとする報告が多い．

大動脈石灰化については日常の臨床でしばしばみられるが，秋山[15]は，40歳以上の集検材料で男890例中9％，女1,035例中15％の頻度を報告している．

CT は，在来のフィルムに比べて濃度分解能がすぐれているという特徴から，頭蓋内疾患の検出から始まり，急速に全身各部への応用が行われつつある分野であり，心大血管石灰化検出にどれ程役立つかを評価することは現時点で有意義なことであると思えた．

今回のわれわれの症例の CT 検査は石灰化検索の目的に行われたものでなく，心臓疾患の有無とは無関係に行われた検査例の見直しによって，発見されたものである．この発見率は在来の方法による報告例の中での同様の対象のものの発見率と同じレベルである，心電図所見との対比でも傾向は同じであった．しかし，摘出心における石灰化発見率に比して，CT の濃度分解能の良いという特徴から予想した発見率よりはかなり低く，模型実験によって，この評価を行わんとしたものである．

模型実験の結果は，石灰化巣の現出の仕方は，臨床例におけるそれとはよく一致することが示された．しかし，この実験の中で，輪廓が鋭角に変化する部位からは動きによるアーチファクトが発生すること，石灰化がある場合にも，その程度が軽い場合には動きのあるときでも石灰化巣そのものは見えず，アーチファクトだけが現出すること，それが前者のものと類似することは読影上注意を要する点として指摘できる．この場合，解剖学的に，冠動脈の走行位置と，石灰化頻度をあらかじめ知ることにより，両者の鑑別ができる．

この実験は装置の都合上，ストローク 5cm と大きく，しかも，心拍動とは必ずしも一致しない運動で行われたが，基本的な CT 像の理解のためには，支障はないと考えている．CT での石灰化巣検出率が摘出心の報告例よりも低いのは CT の partial volume phenomena が動きによって，さらに強調されることで説明は可能であると考える．動きの少ない大動脈の石灰化検出率は在来の報告例よりもかなり高率であることからもいえるであろう．さらに，動きが比較的に少ない心基部の石

灰化の検出が比較的容易であり，動きの大きい心底部では，石灰化頻度が少ないことと相挨って検出率が低いことからもうかがえる．

以上の臨床的，実験的観察結果から心臓石灰化検出に関するCTの評価，あるいは役割について次のように言えるであろう．即ち，CTは石灰化検出目的で行われる在来のX線透視，特殊撮影法に比べ，ほぼ同程度の石灰化検出能をもつ，しかも検査技術は容易であり，透視にくらべて記録性にすぐれている．

将来，スキャン時間の短縮，スライス厚の減少が得られれば，検出率は更に高まるであろう．

弁膜の石灰化については，症例数も少なく分析対象とはしなかった．

5. 結　論

(1) 301例の胸部CT検査例より心大血管の石灰化巣の検索を行い，臨床所見ならびに心電図所見と対比した．また心臓ファントムを用い静止時，運動時のアーチファクトの分析を行った．

(2) 心大血管の石灰化は301例中151（50.2%）にみられた．その中で大動脈121例（40%）であり加齢と共に頻度は増加した．

(3) 冠動脈の石灰化は40歳以上の250例中59例（23.8%）で認められ，60歳台から急増し，加齢と共に増加傾向が認められた．各枝別の石灰化頻度は左前下行枝が大半を占め，右冠動脈，左廻旋枝の順であった．又加齢と共に多枝に及ぶ傾向がみられた．

(4) 冠動脈石灰化群では無石灰化群に比較して心電図上，虚血性変化を示す頻度が多かった．

(5) 心臓ファントム実験では，石灰化巣のない場合でも輪廓が急変する場所から動きによるアーチファクトの発生が認められたが石灰化との鑑別は石灰化部位に関する解剖学的知識により可能である．CTの石灰化検出率が剖検心のそれより劣るのはpartial volume phenomenaが動きによって強調されることで説明される．

(6) CTの石灰化検出能は，在来の透視法等と同等のレベルにあるが，技術の容易さ，記録性の点ですぐれている．

References

1) Morgani,... 3より引用
2) Simmonds, M.: Uber den Nachweis von Verkalkungen am Herzen durch das Röntgenverfahren. Fortschr. Röntgenstr., 12: 371—373, 1908
3) Scholz, T.: Calcification of the heart: Its roentgenologic demonstration. Review of literature and theories on myocardial calcification. Arch. Intern. Med., 34: 32—59, 1924
4) Jorgens, J., Blank, N. and Wilcox, W.A.: The cinefluorographic detection and recording of calcification within the heart: Results of 803 examinations. Radiology, 74: 550—554, 1960
5) Hamby, R., Tabarh, F., Wisoff, B.G. and Hartstein, M.L.: Coronary artery calcification: Clinical implications and angiographic correlates. Am. Heart J., 87: 565—570, 1974
6) Tampas, J.H. and Soule, A.B.: Coronary artery calcification. Its incidence and significance in patients over fourty years of age. Am. J. Roentgenol., 97: 369—376, 1966
7) McGuire, J.H. Schneider, H.J. and Chou, T.C.: Clinical significance of coronary artery calcification seen fluoroscopically with the image intensifier. Circulation, 37: 82—87, 1968
8) Kelley, M.J., Huang, E.K. and Langou, R.A.: Correlation of fluoroscopically detected coronary artery calcification with exercise stress testing in asymptomatic men. Radiology, 129: 1—6, 1978
9) Souza, A.S., Bream, P.R. and Elliot, L.P.: Chest film detection of coronary artery calcification. The value of the CAC triangle. Radiology, 29: 7—10, 1978
10) 佐々寛巳，伊藤　健，丹羽豊郎，松井永二，茂木正義，市川秀男，池戸将人：一般的X線撮影装置による冠動脈石灰化像の撮影法とその臨床的意義．医学のあゆみ，96：576—578，1976
11) Frink, R.J., Anchor, R.W.P., Brown, A.L. Jr., Kincaid, O.W. and Brandenburg, R.O.: Significance of calcification of the coronary arteryes. Am. J. Cardiol., 26: 241—274, 1970
12) McCarty, J.H. and Palmer, F.J.: Incidence and significance of coronary artery calcification. Br. Heart J., 36: 499—506, 1974

13) 山之内博：老年者摘出心の冠動脈造影法による研究. Jap. Circulation J., 36：627—643, 1972

14) Hudson, N.M. and Walker, J.K.: The prognostic significance of coronary artery calcification seen on fluoroscopy. Clin. Radiol., 27: 545—547, 1976

15) 秋山　実：胸部大動脈石灰化について. 日本医放会誌, 20：1759—1782, 1960