The University of Osaka
Institutional Knowledge Archive

Title	卵巣奇形腫のMR imagingと組織像との対比-特に脂肪成分の分布に関して-
Author(s)	畑中, 義美; 山下, 康行; 虎島, みゆき 他
Citation	日本医学放射線学会雑誌. 1996, 56(7), p. 477-481
Version Type	VoR
URL	https://hdl.handle.net/11094/20251
rights	
Note	

The University of Osaka Institutional Knowledge Archive : OUKA

https://ir.library.osaka-u.ac.jp/

The University of Osaka

卵巣奇形腫のMR imagingと組織像との対比
ー特に脂肪成分の分布に関してー

畑中　義美　　山下　康行　　虎島みゆき　　高橋　睦正

熊本大学医学部放射線医学教室

MR Appearance of Fat Distribution in Ovarian Teratoma : Pathologic correlation

Yoshimi Hatanaka, Yasuyuki Yamashita, Miyuki Torashima and Mutsumasa Takahashi

Magnetic resonance (MR) imaging was performed in 45 patients with 52 surgically proved ovarian teratomas. MR findings of these tumors were classified into three types depending on the degree of fatty proportions in the tumor. The majority of teratomas were filled with fatty tissue in the cystic cavity (n = 43, 82.7%). In 5 tumors (9.6%), fatty tissue was seen at the edge or within the cyst wall. Fatty tissue could not be seen in any part of the tumor in 4 cases (7.7%). The tumors without a fatty component on MR images tend to have fewer sebaceous glands and less fatty tissue within the cyst wall than tumors with an abundant fatty component. Demonstration of fatty tissue is pathognomonic for these tumors. However, tumors with a small amount of fatty tissue may be indistinguishable from cystic ovarian tumors on MR images.

Research Code No. : *520.9*

Key words : *MR imaging, Ovarian teratoma*

Received Apr. 24, 1995 ; revision accepted Jul. 25, 1995

Department of Radiology, Kumamoto University School of Medicine

はじめに

卵巣奇形腫は日常臨床でしばしば遭遇する腫瘍であり全ての卵巣腫瘍の約20%を占めているといわれている．この腫瘍は一般に良性であるが，2%は悪性移行があることや，茎捻転や破裂を合併するため[1), 2)]その診断は重要である．

画像診断におけるCTおよびMRの有用性は多くの報告がなされており[3)-7)]，腫瘤の内容がほとんど脂肪成分で満たされている場合には診断は比較的容易である．しかし，腫瘤内の脂肪成分の占める割合やその部位はさまざまであり，術前診断が困難な例もみられている．

著者らは手術で確認された卵巣奇形腫のMR所見をretrospectiveに特に内部の脂肪成分の分布に関して手術，病理所見と対比検討したので報告する．

対象と方法

対象は1989年から1993年に熊本大学医学部付属病院で腫瘍摘出術がなされ，組織学的に卵巣奇形腫と確認された45症例で右側が20例，左側が18例で両側が7例の計52病変である．組織型の内訳は成熟嚢胞性奇形腫が51病変，卵巣甲状腺腫が1病変である．年齢は13歳～73歳（平均36歳）である．使用機種はMagnetom1.5T（Siemens社製）で，パルス系列はスピンエコー法で，繰り返し時間／エコー時間はT1強調像が600msec./15msec.でT2強調像は2000msec./70又は80msec.である．スライス厚は7mm（1.4mm gap），加算回数はT1強調像が2回，T2強調像が1回，測定マトリックスは256×160である．

対象病変のMR像から1）腫瘍内の高信号域の分布，2）随伴する所見，3）腫瘍内高信号と皮下脂肪の信号強度の比較に関して検討した．特に脂肪成分の分布に関しては手術，病理所見と比較した．

結　　果

52病変すべてMRで描出されていた．腫瘍の最大径は最小が3cmで最大が20cmだった．

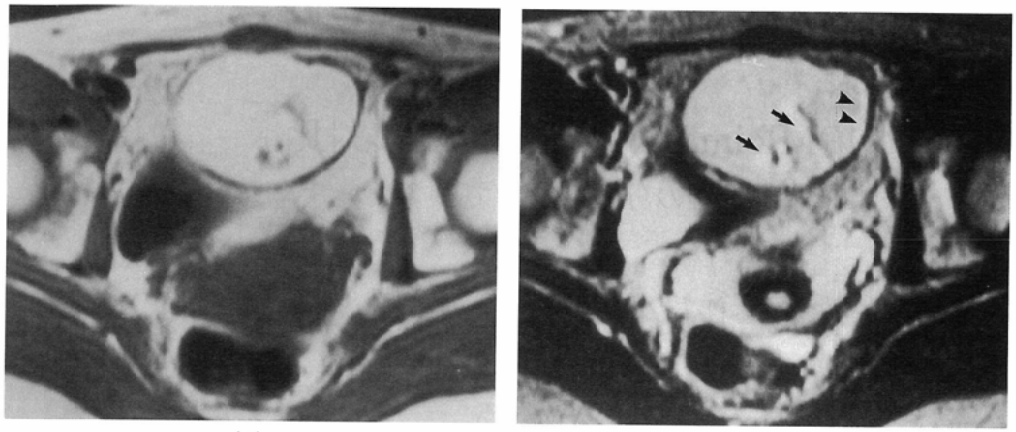

Fig.1 A 39-year-old woman with mature cystic teratoma (Type I-a). (A) Axial T1-weighted MR (600/15) image, (B) Axial T2-weighted (2000/80) image.
The pelvic mass predominantly demonstrates signal intensity equal to or greater than that of subcutaneous fat on the T1-and T2-weighted images. Chemical shift artifact is present within (arrows) and around the tumor (arrowheads) on T2-weighted image.

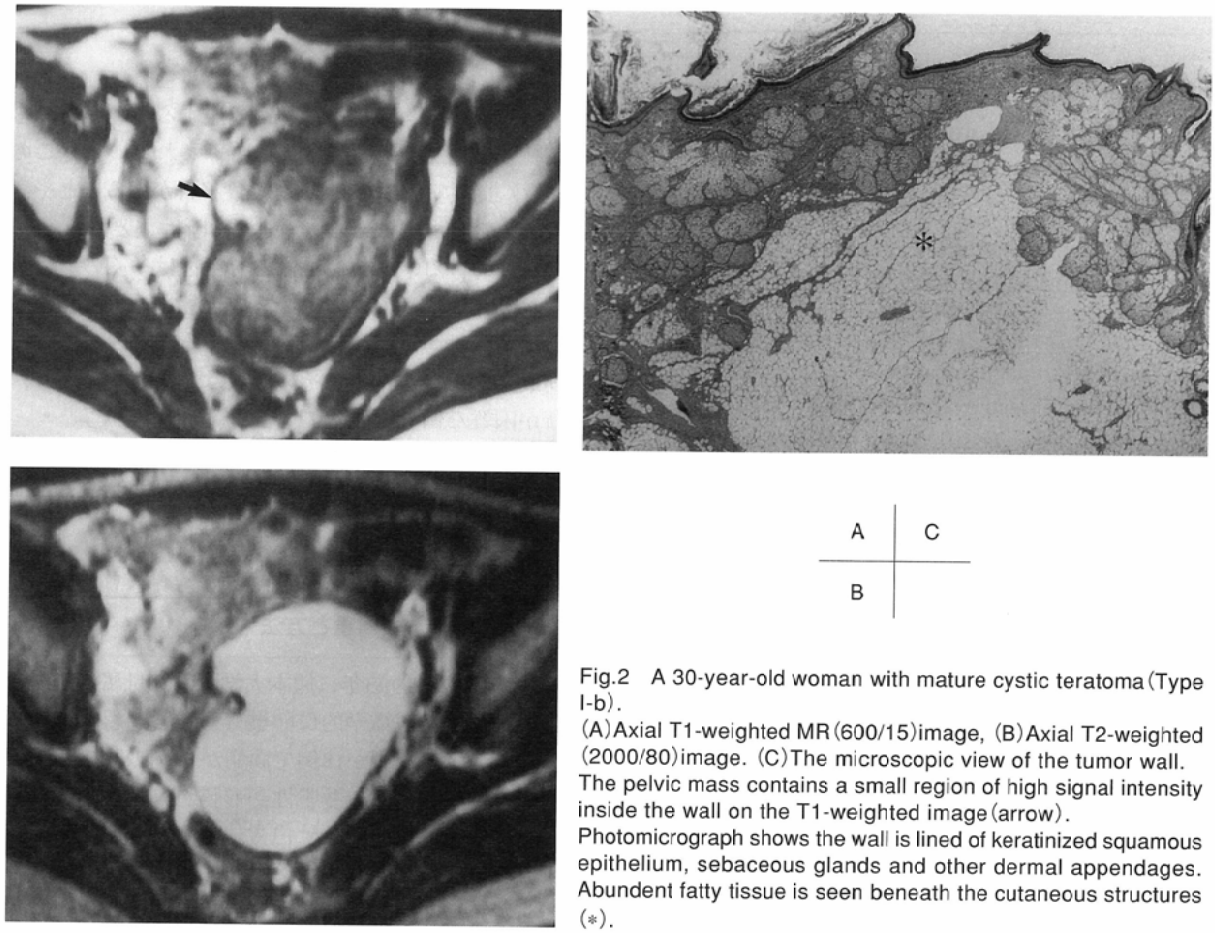

Fig.2 A 30-year-old woman with mature cystic teratoma (Type I-b).
(A) Axial T1-weighted MR (600/15) image, (B) Axial T2-weighted (2000/80) image. (C) The microscopic view of the tumor wall.
The pelvic mass contains a small region of high signal intensity inside the wall on the T1-weighted image (arrow).
Photomicrograph shows the wall is lined of keratinized squamous epithelium, sebaceous glands and other dermal appendages. Abundent fatty tissue is seen beneath the cutaneous structures (*).

T1およびT2強調像で皮下脂肪と同程度か，それより高信号，あるいは周囲に化学シフトを有する信号を脂肪成分を示唆する高信号と定義した．腫瘍内に脂肪成分を示唆する高信号を指摘できたのは48病変(92.3%)で指摘できない病変と併せて以下の3型に分けられた．

I-a)腫瘍内に明らかに高信号域を伴った病変(Fig.1)．

I-b)腫瘍内にわずかにまたは点状に高信号が指摘できた病変(Fig.2, 3)．

II)腫瘍内に全く高信号を指摘できない病変(Fig.4)．

I-a型が43病変(82.7%)，I-b型が5病変(9.6%)でそのうち被膜の内側に接している所見(Fig.2)が3病変で，被膜の内部に点状に描出された所見(Fig.3)が2病変，II型は4病変(7.7%)だった．

随伴する所見は化学シフトが29病変(55.8%)，隆起様結節を認めたのが28病変(53.8%)，debrisが25病変(48.1%)，層形成が11病変(21.2%)，隔壁は15病変(28.8%)に見られた．これらの所見と脂肪成分の占める割合で分けた腫瘍型との関係をTable 1に示す．脂肪成分が存在するために生じる化学シフトはすべてI-a型に見られており，I-b型では脂肪成分は微量であり，MR画像で明らかな化学シフトは観察できなかった．内腔に突出した結節様所見は大きさはさまざまでI-a型で26病変，I-b型で2病変あり，II型には認めなかった．隔壁の所見は15病変に見られI-a型が11病変，I-b型が1病変，II型が3病変だった．debrisの所見はI-a型で23病変，I-

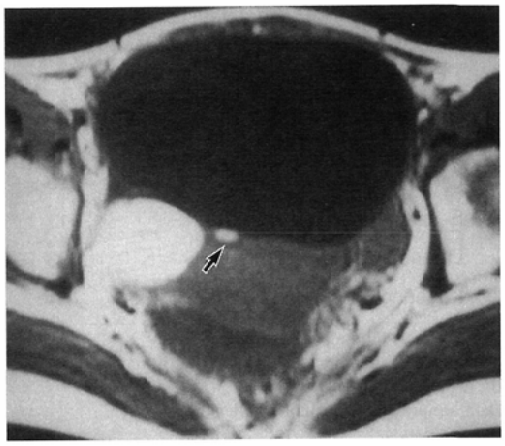

Fig.3　A 31-year-old woman with mature cystic teratoma (Type I-b). Axial T1-weighted MR (600/15) image shows a large ovarian mass with uniform signal intensity less than that of muscle and with a small region of high signal intensity in the wall (arrow). On pathologic examination, the small high signal intensity spot was consistent with fat. The high intensity mass behind this tumor was proved to be an endometrioma.

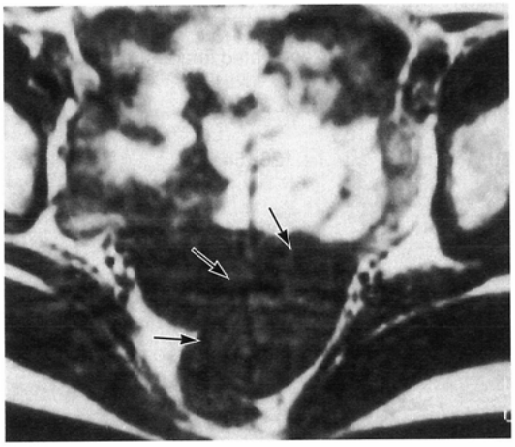

(A)

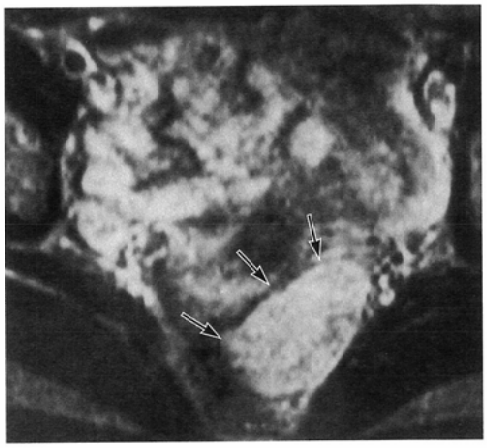

(B)

Fig.4　A 59-year-old woman with mature cystic teratoma (Type II). (A) Axial T1-weighted MR (600/15) image, (B) Axial T2-weighted (2000/80) image. The left pelvic mass is predominatly isointense to the adjacent uterus on T1-weighted image (arrows). Fatty component is not seen.

b型で2病変で，層形成はすべてI-a型において認められた．

脂肪成分を示唆する信号強度を皮下脂肪組織の信号強度と比較するとT1強調像ではほとんど同程度の信号を示した例が最も多く(28病変)，皮下脂肪組織より高信号を示した所見が18病変，わずかだが明らかに低信号も2病変あった．T2強調像では26病変が皮下脂肪組織より高信号を示し，22病変が同程度の信号強度だった(Table 2)．

II型の全く脂肪成分を指摘できない4病変のうち2病変は若年者(13歳と17歳)で骨盤から腹腔内を占める大きな嚢胞性腫瘍として描出されていた(Fig.5)．1病変は卵巣甲状腺腫で大小の嚢胞が集族して，残りの1病変は単房性嚢胞として描出されていた．

被膜部の病理組織所見ではI-a型，I-b型ともほとんど皮膚成分で構成され，角化を伴った重層扁平上皮が嚢胞内皮内面に接し，皮膚組織と同様にその外側に皮脂腺や汗腺および毛髪等が見られていた．これらの型では皮脂腺や脂肪成分は被膜部標本内に容易に観察された(Fig.2(C))．それに対し，MRでは脂肪成分の指摘ができなかったII型の被膜部標本は卵巣甲状腺腫の1例を除き，同様に重層扁平上皮が主体ではあったが，皮脂腺や脂肪成分は前者より明らかに少量か，ほとんど伴っていなかった(Fig.5(C))．

また，嚢胞内の内容成分はMRI上脂肪と考えられた症例では毛髪等を混じた泥状あるいはミルク状の皮脂であり，水成分と考えられた症例では粘液や漿液性の液体であった．

考　　察

卵巣奇形腫は未熟(悪性)奇形腫，成熟奇形腫と単胚葉性奇形腫に分けられ，成熟奇形腫が約99％を占めている．成熟奇形腫は充実性奇形腫と嚢胞性奇形腫に分類され，前者は極めてまれであり，後者は類皮嚢腫と悪性移行像を伴う類皮嚢腫が含まれる．単胚葉性奇形腫には卵巣甲状腺腫，カルチノイド，両者が同時に見られるもの，その他が挙げられる[2), 8)]．

成熟嚢胞性奇形種は3胚葉由来の成熟組織より構成され，特に外胚葉性組織の増殖が著しい腫瘍で，内容は一般的には皮脂腺の分泌物である皮脂が多くを占めるが，毛髪，骨，軟骨，歯なども含まれている．嚢胞壁内の内腔に突出した隆起部はRokitansky隆起，類皮腫隆起，類皮腫乳頭などと呼ばれ，その大きさはさまざまである．毛髪，骨や歯も多くはここに見られる．悪性化もこの部に見られ，その頻度は約1～2％とされている[8)]．悪性化の2例のCT所見は結節部が10cm以上の大きさでカリフラワー状で辺縁は不整，被膜となす角が鈍角に描出され，1例には造影効果がみられたと報告されている[5)]．

卵巣腫瘍内に脂肪成分を示唆する所見の存在はほぼこの疾患に特徴的とされ，CTはこの腫瘍内の脂肪の存在を確信する優れた検査方法である[3), 5)]．しかし，この疾患の約80％は性成熟期にみられることもあり[1)]，CT検査の施行をさけ

Table 1 MR characteristics of ovarian teratomas in relation to tumor type (n=52)

MR findings	Tumor type I-a (n=43)	I-b (n=5)	II (n=4)
Chemical shift artifact	29	0	0
Dermoid plug or nodule	26	2	0
Septa	11	1	3
Debris	23	2	0
Layering	11	0	0

I-a : tumor containing large fatty area
I-b : tumor containing small or spotty fatty area
II : tumor without fatty area
Data are presented as number of lesions.

Table 2 Signal intensity of fatty tissue in mature cystic teratomas (N=48)

Signal intensity compared with that of subcutaneous fat	T1-weighted images	T2-weighted images
Greater than	18 (38)	26 (54)
Equal to	28 (58)	22 (46)
Less than	2 (4)	0 (0)

Data are presented as number of lesions.
Percentages are in parentheses.

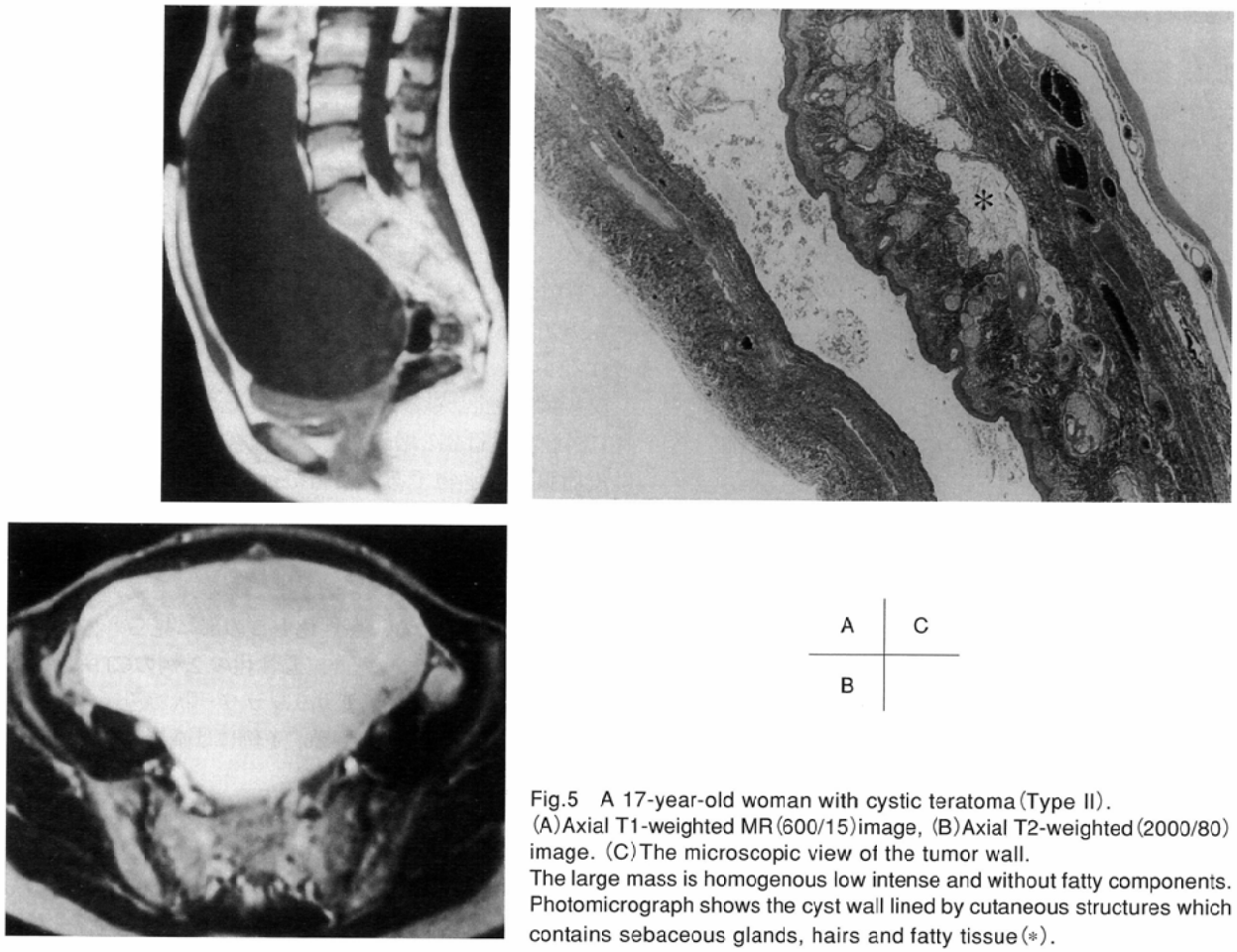

Fig.5 A 17-year-old woman with cystic teratoma (Type II).
(A) Axial T1-weighted MR (600/15) image, (B) Axial T2-weighted (2000/80) image. (C) The microscopic view of the tumor wall.
The large mass is homogenous low intense and without fatty components. Photomicrograph shows the cyst wall lined by cutaneous structures which contains sebaceous glands, hairs and fatty tissue (*).

たい場合にはMR検査が有用になる．MRでは脂肪成分がT1，およびT2強調像で高信号を示すことより診断に有用であるが，出血性病変も同様に高信号を示すために鑑別が困難な場合がある[9), 10)]．これには腫瘍内の脂肪成分と脂肪以外の成分との境界部に化学シフトがみられると脂肪成分の存在が示唆されこの疾患の診断が可能となる[6)]．今回の検討では明らかな化学シフトを伴っていたのは29病変で全体の56.7%であり，特にI-b型のわずかな高信号域では一例も伴っていなかった．化学シフトが見られない場合にも脂肪抑制画像，あるいはin-phase，out-phase法を用いると脂肪組織の診断能は向上する[11), 12)]．I-b型の僅かな高信号域の局在は2例が被膜内部に点状に，3例は被膜の内側に接して認められていた．これは被膜は通常角化を伴う重層扁平上皮に被われ，その上皮下に皮脂腺や汗腺が見られ，同時に膜内に脂肪成分も伴う場合が多いことで説明される．また，結節部にはさまざまな組織成分が混在しており，脂肪成分もこの部位に限局して見られることが多い[3), 5)]．MR所見で脂肪成分を指摘できなかった例でも組織上は被膜部の皮脂腺や脂肪成分は少ないが伴った例があり，MRの描出能の限界も示唆された．

読影の際には被膜の内部や内側結節部に脂肪成分は比較的伴いやすいことに注意し，わずかな高信号域も見逃さないことが診断上重要と思われる．ただし，高信号のみでは脂肪成分と断定できず，化学シフトを伴わない場合は脂肪抑制画像等の新たな撮像法が必要と考える．

脂肪を示唆する嚢胞内容液のMR信号強度もさまざまで，特にT1強調像およびT2強調像とも皮下脂肪の信号強度より高い例もあり，またT1強調像ではわずかながら明らかに低い例もあった．超音波検査所見も同様に純粋な皮脂成分はhypoechoicであるが，さまざまなechogenecityを示している[13), 14)]．MRや超音波でこのような所見を示す原因は腫瘍内の脂肪成分のほとんどが皮脂腺から分泌された皮脂成分で皮下脂肪とは異なることや，毛髪や脱落した上皮などのさまざまな成分が混在しているためといわれている[6), 15)]．随伴する所見では腫瘍内突出，結節像やdebris所見は約半数に見られているが，その他の所見を含め，ほとんどがI-a型の明らかに脂肪成分で占められた部分を伴った典型的病変に見られていた．それに対しI-b型やII型の病変にはこれらの所見は少なく診断が困難な場合も多いと思われる．

また，全く脂肪成分を指摘できない病変も4病変(7.7%)あった．2病変は年齢が十代で骨盤から腹腔に広がるほぼ均一な信号強度で巨大な嚢胞として描出されており，この所見はTogashiの述べている例とほぼ同様であり[16)]，その頻度は決して低くないと思われる．すなわち，若年者で腹腔内まで広がる巨大嚢胞の鑑別診断にはこの疾患をあげる必要があると考える．しかし，II型はMR所見から他の卵巣腫瘍と鑑別するのは困難である．また，1病変は甲状腺成分が主体で正常甲状腺組織と嚢胞で，同様にMRI上特徴的所見はないと思われた．

結論は脂肪成分を指摘できる病変の卵巣奇形腫のMR診断は比較的容易だが，脂肪成分のわずかな例では随伴する所見にも乏しいため，腫瘍の辺縁部の小さな高信号域を見落とさないことが大切である．しかし，脂肪成分を指摘できない卵巣奇形腫のMR診断は困難と思われた．

本論文の要旨は第135回日本医学放射線学会九州地方会(1994年，那覇市)において発表した．

文　献

1) Scully RE : Tumors of the ovary and maldeveloped donads. In : Hartmann WH, ed. Atlas of tumor pathology. 2d ed. 16 ; 252-269, 1979, Armed Forces Instituted of Pathology, Washington, DC
2) Talerman A : Germ cell tumors of the ovary. In : Kurman RJ, ed. Blaustein's pathology of the female genital tract. 4th ed. 849-914, 1992, Springer-Verlag, New York
3) Friedman AC, Pyatt RS, Hartman DS, et al : CT of benign cystic teratomas. AJR 138 : 659-665, 1982
4) Skaane P, Huebener KH : Computed tomographye of cystic ovarian teratomas with gravitydependent layering. JCAT 7(5) : 837-841, 1983
5) Buy JN, Ghossain MA, Moss AA, et al : Cystic teratoma of the ovary : CT detection. Radiology 171 : 697-701, 1989
6) Togashi K, Nishimura K, Itoh K, et al : Ovarian cystic teratomas : MR imaging. Radiology 162 : 669-673, 1987
7) Mawhinney RR, Powell MC, Worthington BS, et al : Magnetic resonance imaging of benign ovarian masses. Br J Radiol 61 : 179-186, 1988
8) 石川栄世：女性生殖器．石川栄世，牛島　宥，遠城寺宗知編：外科病理学．第2版，655-720，1990，文光堂，東京
9) Stevens SK, Hricak H, Campos Z : Teratomas versus cystic hemorrhagic adnexal lesions : Differentiation with proton-selective fat-saturation MR imaging. Radiology 186 : 481-488, 1993
10) Dooms GC, Hricak H, Margulis AR et al : MR imaging of fat. Radiology 158 : 51-54, 1986
11) Kier R, Smith RC, McCarthy SM : Value of lipid-and water-suppressin MR images in distinguishing between blood and lipid within ovarian masses. AJR 158 : 321-325, 1992
12) Yamashita Y, Hatanaka Y, Torashima M, et al : Mature cystic teratoma of the overy without fat in the cystic cavity : MR features in 12 cases. AJR 163 : 613-616, 1994
13) Sandler MA, Silver TM, KoroJS : Gray-scale ultrasound of ovarian teratomas. Radiology 131 : 705-709, 1979
14) Sheth S, Fishman EK, Buck JL, et al : The variable sonographic appearances of ovarian teratomas : Correlation with CT. AJR 151 : 331-334, 1988
15) Behan M, Kazam E : The echographic characteristics of fatty tissue and tumors. Radiology 129 : 143-151, 1987
16) Togashi K : MRI of the female pelvis. 234-235, Igaku-Shoin, Tokyo