The University of Osaka
Institutional Knowledge Archive

Title	衝撃波照射後の実験的肝障害における Phosphorus 31-Magnetic Resonance Spectroscopy(31P-MRS)の有用性
Author(s)	横田, 啓; 的場, 宗孝; 辰田, 昇 他
Citation	日本医学放射線学会雑誌. 1992, 52(7), p. 934-941
Version Type	VoR
URL	https://hdl.handle.net/11094/20252
rights	
Note	

The University of Osaka Institutional Knowledge Archive : OUKA

https://ir.library.osaka-u.ac.jp/

The University of Osaka

日本医放会誌：52（7），934—941，1992（平4）

衝撃波照射後の実験的肝障害における Phosphorus 31-Magnetic Resonance Spectroscopy（31P-MRS）の有用性

金沢医科大学放射線医学教室
横田　啓　的場　宗孝　辰田　昇
利波　久雄　興村　哲郎　山本　達

（平成3年7月8日受付）
（平成3年11月13日最終原稿受付）

Phosphorus 31-Magnetic Resonance Spectroscopic Studies of Animal Liver after Extracorporeal Shock Wave Lithotripsy

Hajime Yokota, Munetaka Matoba, Noboru Tatsuta, Hisao Tonami, Tetsuro Okimura and Itaru Yamamoto
Department of Radiology, Kanazawa Medical University

Research Code No. : 209

Key Words : Phosphorus 31-Magnetic resonance spectroscopy, Biliary tract, Extracorporeal shock wave lithotripsy

The technique of magnetic resonance spectroscopy has been developed, and the study of high-energy phosphate metabolites in the liver using phosphorus 31 magnetic resonance spectroscopy (31P-MRS) has been reported in humans and animals, but few studies have used 31P-MRS for the evaluation of extracorporeal shock wave lithotripsy (ESWL) of the liver. In this study, 31P-MRS was used to evaluate the metabolic changes in hamster liver after ESWL and histological correlation was performed. Syrian golden hamsters were anesthetized and shock waves were irradiated to the left side of the liver. Hamsters were irradiated by LITHOSTAR-PLUS (SIEMENS) at a voltage of 19 KV. 31P-MRS was studied by JNM-GSX model 270 (6.34 Tesla). Typical peaks of 31P-spectra of hamster liver showed a tendency for PDE/β-ATP, α-ATP/β-ATP and γ-ATP/β-ATP to decrease among the irradiated group compared with the control group. However, there were no significant differences in PME/Pi, β-ATP/Pi or (α-ATP—β-ATP)/β-ATP between the control group and irradiated group. With regard to intracellular pH and PDE/β-ATP, a decreasing tendency was noted in the irradiated groups ($p<0.05$). There was no difference in the signal intensity of T_1WI and T_2WI on 1H-MRI, between these two groups. Pathologically, the irradiated group showed minor hemorrhage and edema in the liver, and subcapsular hematoma. The results obtained from 31P-MRS clearly showed the metabolic changes and were correlated well with the histological findings, but MRI was not capable of providing close visualization of post-ESWL liver damage. It was suggested that 31P-MRS was extremely useful in the evaluation of hepatic damage after ESWL.

はじめに

近年，胆石及び総胆管結石に対する非侵襲的な治療法として，体外式衝撃波による結石破砕術 Extracorporeal Shock Wave Lithotripsy（以下ESWL と略す）が施行されており，腎，尿管結石の治療と同様に有効な治療効果をあげてきた．し

かし，腎結石におけるESWLにおいて，腎被膜下出血や腎実質障害の報告[1)~3)]が多数認められるようになり，また，胆嚢に対する実験的ESWLによる実験的肝障害の報告も散見[4)~6)]されるようになった．また，今日臨床で使用されている体外式結石破砕装置においては，衝撃波を結石のみに集中的に照射することは不可能であり，肝などの周辺臓器への衝撃波の照射が生じることによる血中Transaminaseの上昇を認める症例も報告[7)]されていることより，ESWLが肝及び周辺臓器に何らかの変化を及ぼしているものと思われる．しかし，ESWLによる臓器への障害の解明は，いまだ腎を除いては必ずしも十分な基礎的な研究がなされていないのが現状である．一方，Magnetic Resonance Spectroscopy（MRS）の技術的進歩は著しく，31P-MRSを測定することにより様々な臓器の高エネルギーリン酸代謝がin vivoにて非侵襲的に観察することが可能になった[8)9)]．

今回，著者らは高エネルギーリン酸代謝の変化について測定が可能とされる31P-MRSを用い，衝撃波が肝組織に及ぼす影響を検討した．また同時に，Magnetic Resonance Imaging（MRI）を用いた画像学的変化と病理組織学的変化とを比較検討し若干の知見を得たので報告する．

I. 対象及び方法

1）実験動物：6週齢，雄性，Syrian golden hamster，体重約130gを用いた．

2）研究装置

（1）体外衝撃波結石破砕装置

LITHOSTAR-PLUS（SIMENS）衝撃波発生器：電磁誘導型，衝撃波焦点サイズ：4×8mm．

（2）31P-MRS測定法

JNM-GSX270（日本電子），基準磁場：6.34 Tesla，31P基準周波数：109.25MHz，測定条件：10μsec幅の90°パルス，繰り返し時間1.898sec，積算回数500にて測定．RF検出器：NMRG27 TSPW，径10mm単一表面コイルを使用した．

（3）MRI撮像法

装置：MAGNETOM　M5（SIMENS）；0.5 Tesla，撮像条件：Spin echo（SE）500ms/30/4，2,000ms/90/2，（TR/TE/Excitations）にて直径10cm表面コイルを使用し撮像した．

3）実験方法

12時間絶食後，Pentobarbital sodium 50mg/kg腹腔内麻酔を施行し，衝撃波発生器にHamsterを固定した．衝撃波発生器電圧19kV，衝撃波圧約380barの条件にて衝撃波を2,000回Hamster肝左側に照射した．実験群としてHamster 15匹を，非照射群5匹（対照群），衝撃波照射2,000回群10匹（照射群）の2実験群に分類した．なお照射群10匹においては，5匹にPentobarbital麻酔を施行し表面コイルを肝に密着させ31P-MRSにて高エネルギーリン酸代謝の変化を観察し，他の5匹に対してMRIを施行し画像学的変化について検討した．

II. 結　果

1）信号強度比について

対照群及び衝撃波照射群において31P-MRSを施行し，以下の結果を得た．

（1）肝のスペクトルの変化について

Fig. 1に対照群及び照射群より得られた肝のスペクトルを示した．これまで報告されている化学シフトの位置から検討し[8)~10)]，下記のピークを検出した．

1：Phosphomonoester(PME)，2：Inorganic phosphate（Pi），3：Phosphodiester，4：γ-ATP，5：α-ATP，6：β-ATP．各群における各種リン酸代謝物の変化を，他のリン酸代謝物の重複がないとされるβ-ATPを基準とした相対的なピーク面積比を用い比較し検討した．以下，各測定値の平均を平均値±標準偏差（Mean±S.D.）として示し，有意差はStudent t検定又は，Welch検定を用い算出した．

照射群におけるPDE，γ-ATP，α-ATPの面積比は，対照群と比較し減少の傾向を認めた(Table 1)．嫌気的解糖経路の進行の指標されるβ-ATP/Pi比，PME/Pi比，並びに（α-ATP−β-ATP)/β-ATP比の比較においては，対照群と照射群の間において有意な差は認められなかった（Table 2)．しかし，照射群の((α-ATP−β-ATP)/β-ATP比においては，照射群は対照群より低下の傾向を示した．

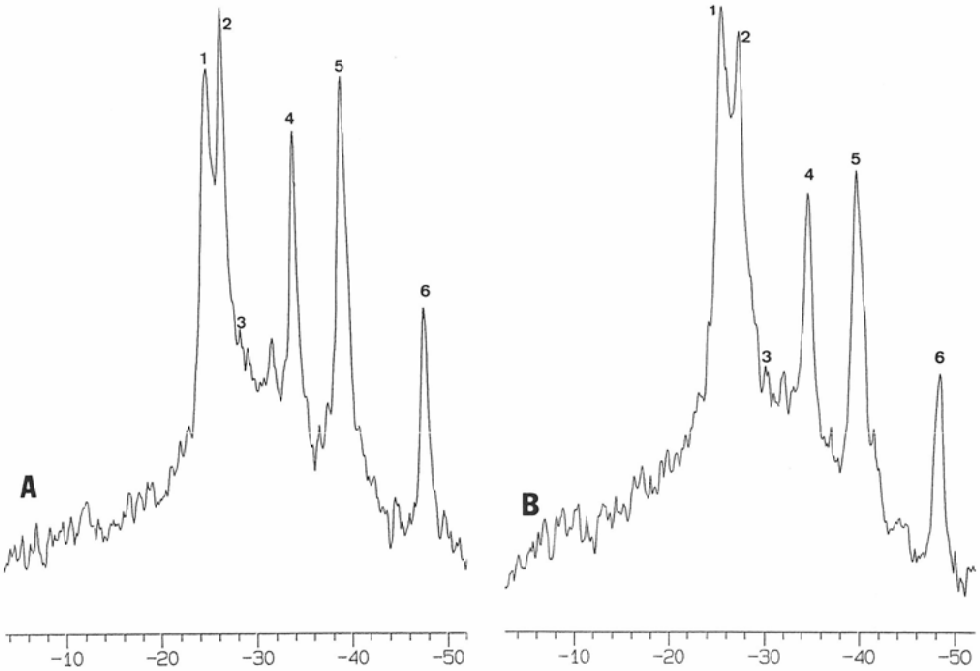

Fig. 1 31P-MR hamster liver spectrum of a normal A) and irradiated B) subject. Spectrums were the sun of 500 acquistions using a 10μ sec. 90° pulse and a 1.898 sec. recycle time.
Peak assignments. 1; phosphomonoesters (PME). 2; inorganic phosphate (Pi). 3; phosphodiesters (PDE). 4; γ-phosphate of ATP plus β-phosphate of ADP (γ-ATP). 5; α-phosphate of ATP plus α-phosphate of ADP (α-ATP). 6; β-phosphate of ATP (β-ATP). A peak attributable to phosphocreatine (Pcr) is not present.

Table 1 Peak values of phosphorus signals relative to β-ATP in hamster liver of the control and irradiated group

	PME	Pi	PDE	γ-ATP	α-ATP	β-ATP
Control group (n=5)	3.323 ±0.719	3.336 ±0.426	1.356 ±0.314	1.796 ±0.410	2.406 ±0.249	1.00
Irradiated group (n=5)	3.241 ±0.923	3.394 ±0.659	0.731 ±0.382	1.518 ±0.325	2.188 ±0.535	1.00

(Mean±S.D.)

2) 細胞内 pH の変化について（Table 2）

細胞内 pH は，Malloy ら[8]の報告により Pi と α-ATP の化学シフトの差から算出した．

$$pH=6.75+\log[(\delta-10.85)/(13.25-\delta)]$$

δ：Pi と α-ATP の化学シフト（ppm）の差の絶対値．照射群の細胞内 pH は7.012±0.093であり対照群の7.203±0.107と比較して有意な低下を認めた（$p<0.05$）．

3) MRI 信号強度比の変化について

信号強度比の測定は，径10cm の表面コイルより同等の距離にて，左右の肝の信号強度を測定し，表面コイルより肝と同等の距離におかれた0.5 mmol/l の Gd-DTPA 外部基準の信号強度を除した比により表した．照射群肝左側の T1強調画

Table 2　pH, β-ATP/Pi, PME/Pi and (α-ATP-β-ATP)/β-ATP in hamster liver of the control and irradiated group

	pH	β-ATP/Pi	PME/Pi	(α-ATP-β-ATP)/β-ATP
Control group (n=5)	7.203 ±0.107 *	0.304 ±0.041	0.989 ±0.140	1.407 ±0.249
Irradiated group (n=5)	7.012 ±0.093	0.304 ±0.061	0.941 ±0.103	1.188 ±0.535

(Mean±S.D.)
*$p<0.05$

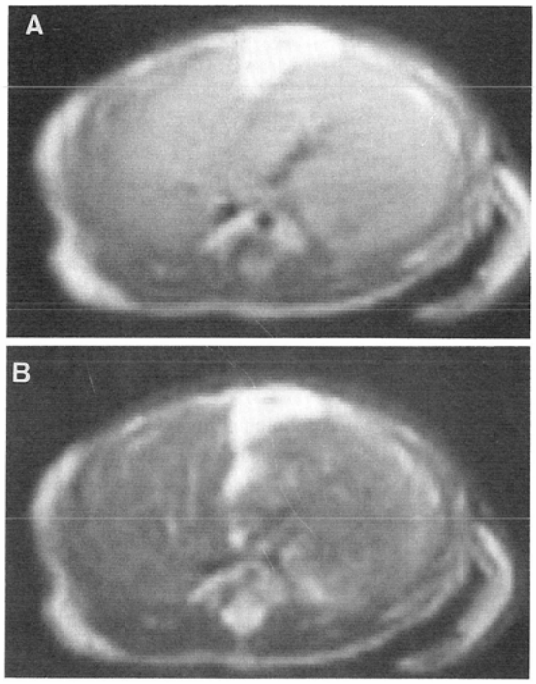

Fig. 2　A, B : The liver was imaged with use of a spin-echo (SE) technique. A, Axial T_1 weighted image (SE 500/30) and B, Axial T_2 weighted image (SE 2,000/90) of the control group.

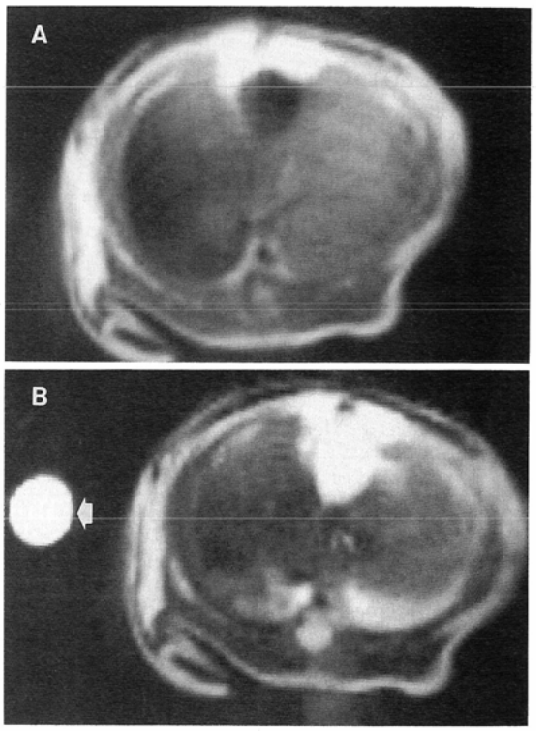

Fig. 3　A, B : A, Axial T_1 weghted image (SE 500/30), B, Axial T_2 weighted image (SE 2,000/90) of hamster liver after ESWL with 2,000 shock waves. White arrow, 0.5 mmol/*l* Gadolinium DTPA

像（SE 500/30）における信号強度比は0.440±0.120であり，同じ肝の右側及び，対照群左側の信号強度比と比較し有意な変化は認められなかった．また照射群の左側 T2強調画像(SE, 2,000/90)の信号強度比は0.101±0.023であり，同右側並びに対照群左側と比較しても有意な変化は認められなかった（Table 3, Fig. 2, 3).

4）生化学的データの検索について

対照群及び照射群の心腔内採血にて得られたGlutamic oxaloacetic transaminase (GOT), Glutamic pyruvic transaminase(GPT), Lactate dehydrogenase (LDH), Alkaline phosphatase (ALP), γ-Glutamyl transpeptidase (γ-GTP) の測定値の変化について観察した(Tables 4, 5). GOT, LDH において照射群は対照群と比較し上昇の傾向が認められた．GPT, ALP 及び γ-GTP 値においては，有意な変化は認められなかった．

Table 3　Signal intensity ratio of T_1WI and T_2WI on 1H-MRI in hamster liver of the control and irradiated group

	SI of T_1WI		SI of T_2WI	
	rt side	lt side	rt side	lt side
Control group (n=5)	0.403 ±0.137	0.436 ±0.128	0.141 ±0.041	0.133 ±0.047
Irradiated group (n=5)	0.400 ±0.167	0.440 ±0.120	0.074 ±0.028	0.101 ±0.023

(Mean±S.D.)

Table 4　GOT, GPT, LDH, ALP and γ-GTP in hamster liver of the control and irradeated group

	GOT	GPT	LDH	ALP	γ-GTP (IU/L)
Control group (n=5)	92.2 ±93.9	80.6 ±50.5	322.4 ±47.9	137 ±9.5	3.8 ±2.9
Irradiated group (n=5)	156.8 ±118.7	90.2 ±64.7	617 ±276.4	130 ±13.7	6.8 ±4.3

(Mean±S.D.)

Table 5　Measured blood chemistry

Substances	Assay method
Glutamic oxaloacetic Transaminase(GOT)	Ultraviolet
Glutamic pyruvic Transaminase(GPT)	Ultraviolet
Lactate dyhydrogenase(LDH)	Wroblewski La Due
Alkaline phosphatase(ALP)	PNP
γ-glutamyl transpeptidase (γ-GTP)	γ-glutamyl-CPA

5）組織学的検索について

31P-MRS及びMRI測定後に心腔内採血を行い，直後に屠殺剖検した．摘出肝を10%ホルマリン固定後矢状断にて各標本をHematoxylin-eosin染色し，肝損傷の程度を検討した．衝撃波照射後の群のHamster肝組織には，対照群と比較し肝細胞間隙は拡大を示し，肝細胞間に小出血が観察された．また照射部に一致し，径約1cmの被膜下血腫も認められた．しかし肝細胞壊死や血栓形成は認められなかった（Fig. 4）．

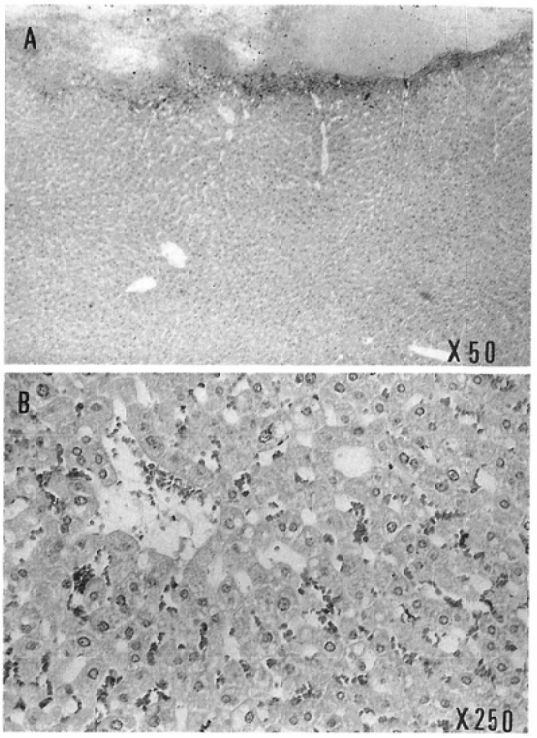

Fig. 4　A, B : Microscopic findings of hamster liver after ESWL, A : subcapsular hematoma B : intra hepatic hematoma and edematas change of the liver at 12 hours after 2,000 shocks irradiated. Hematoxylin-eosin stain.

考　察

ESWLは，腎や尿路系の結石治療法に引き続き胆石症及び総胆管結石症に対しても非侵襲的な治療法として広く認められるようになり良好な成績が報告されている[11)12)]．1988年にFerruciは[12)]，胆石患者175例にESWLを施行し重篤な合併症を認めず，1例を除いて174例において結石破砕の成功を報告している．しかし，胆道系結石に対するESWLは，腎，尿路系結石に対する臨床経験に基づき施行されており，腎とは周囲組織の異なる胆嚢の場合，肝，肺，腸管等に対する衝撃波の影響は無視できないものがあると考えられる．胆石に対するESWLの周囲臓器への影響に関する基礎的研究は，Brendelらの報告[4)]を第一報としMaloneらの報告等[5)6)]を散見するにすぎない．Brendelらは，径3～4mmの手術的に摘出された人胆石を犬の胆嚢内に挿入し，これに対し300～700回及び800～1,200回の衝撃波を行った．この結果，衝撃波照射における組織障害は，慢性胆嚢炎

を全例に，肺出血を8/24例に認めたが，十二指腸，膵臓，肝臓においては全く障害を認めなかったと報告している．一方，Becker ら[5]は，ブタ24頭に対し衝撃波を照射することにより，肝臓と胸膜下に出血を認めたと報告している．しかし，これ以上の詳しい研究報告はなく胆石に対するESWL治療時における衝撃波の周囲組織に及ぼす基礎的検討は十分なものではないのが現状である．そこで，胆石，総胆管結石の治療法の一つとして使用されている衝撃波が，肝の高エネルギーリン酸代謝に及ぼす変化について31P-MRSを用い検索し，同時にMRIを用いた画像学的変化，生化学的変化及び組織学的変化を伴せて検索し，衝撃波が肝組織に及ぼす影響について検討した．

31Pは自然存在比が100%であり，NMR感度も良好であり，又生体での31Pのピークの数は多くなく，しかも化学シフトの範囲が大きいことなど体外よりの測定に適していることから，著者らは，31P-MRSを測定し，衝撃波照射後の肝における高エネルギーリン酸代謝の変化をin vivoにおいて容易に検索しえた．

衝撃波照射実験におけるHamster肝の31P-MRSにおいては，PME，Pi，PDE，γ-ATP，α-ATP，β-ATPのピークを明確に分離検出することが出来た．これらのピークの変化を客観的に，確実に観察するためには，適当な内部基準物質がないことより，ピークの形成内容が単一物質ならなるβ-ATPを内部基準とし，このスペクトルに対する各スペクトルのピーク面積比を信号強度比として両群の各リン酸代謝物の比率の相違を検討した．

PMEとPiの信号強度の比率は，両群の間において変化を認めなかったが，PDE，γ-ATP及びα-ATPのβ-ATPを基準としたピーク面積の比率は衝撃波照射群において低下の傾向を認めた．γ-ATP/β-ATPとα-ATP/β-ATPの減少は，これまでの諸家の虚血肝におけるATP絶対量の減少の報告[9)10)13)]と類似するような結果を示した．

Hems ら[13]は，生化学的な測定法を用い虚血肝における肝解糖系の中間代謝物を測定し，嫌気性解糖回路の亢進の状態を，Lactate，α-glycerophosphate，Glucose，Glucose 1-Phosphate，Glucose 6-phosphate，Fructose 6-phosphate，Fructose 6-phosphate，Fructose 1,6-diphosphate，Triosephosphate，Lactateの増加と，2-Phosphoglycerate，3-Phosphoglycerate，Phosphoenol pyruvate，Pyruvate，ATP，ADPの減少としてとらえた．これらの物質の内のATPは，肝虚血後60秒にて正常肝と比較し52%，5分後に26%の減少を示したと報告している．

しかし，ESWL後の肝においてはγ-ATP/β-ATP，α-ATP/β-ATPの信号強度の比率は低下の傾向を示したが，Pi/β-ATP信号強度比においては上昇傾向が認められなかった．このPi/β-ATPの解離の理由の一つとして，今回の実験においては，組織学的に門脈における血栓などが認められないことより，肝組織は完全な虚血状態を示しておらず，測定部位組織内血流によるPiの流出があったものと考えられた．ESWL後の肝虚血の原因は肝動脈の痙攣などの不完全な血流のうっ滞であると思われ，このためにPiとATPの間に解離状態が生じたものと推測された．

細胞内pHは，Piとα-ATPの化学シフトの差より求められた．α-ATPは一定のpHの変化内では変動が少なく安定した化学シフトを維持する[14]とされており，ESWL後の肝細胞内pHが対照群と比較し有意な低下を示したことは，α-ATPの化学シフトがpH 7.0前後では安定していることよりPiの化学シフトに著しい偏位を生じたことによるものと思われた．今回のESWLによる肝障害は，完全な虚血性変化時に認められるよう高度なPi，PMEの変化を示さず，ATPの減少が比較的強く認められ，これは肝の虚血の程度の差，すなわち肝動脈系と門脈系の虚血の相違によるものと思われた．

また，Hems報告では，虚血時にはPhosphenolpyruvate（PEP）が減少を示すとされており，また，Schmidt らの報告[9]においてはPDEのピークにはGlyberol-3-phosphorylcholine（GPC），Glycerol-3-phosphorylethanolamine（GPE）及びPEPが含まれていると記載されており，今回の実験におけるPDEの減少については

細胞内膜脂質のリン脂質代謝関連物質のGPC, GPE及び高エネルギーリン酸代謝物質であるPEPの減少が原因となったものと思われた.

衝撃波照射後の肝の血清学的変化について, 31P-MRS及び組織学的変化とを対比検討した. 組織学的には肝被膜下血腫, 肝内点状出血及び組織浮腫が主な変化であり肝細胞の破壊は認められなかった. 血清学的にはGOT, LDHの上昇が強く, ALP, γ-GTPの胆道系酵素は両群において変化は認められなかった. これは31-MRSにおける膜脂質の主成分であるリン脂質代謝関連物及び高エネルギーリン酸代謝物質を含むPDE/β-ATPの信号強度の低下傾向によっても推測され, 衝撃波が膜脂質代謝関連物質に変化を及ぼすことにより細胞膜の透過性に変化を生じさせ, 酵素の血中への漏出の亢進の可能性があることが示唆され, 衝撃波による細胞膜障害が強く疑われる所見であった. しかし, GOT優位の上昇でありGPTにおいての変化が少ないことは, 衝撃波による赤血球の溶血の関与も否定できないものである.

腎における衝撃波照射後の画像学的変化については, 被膜下血腫, Corticomedullary junctionの消失など多数の報告が認められる[2)3)15)]. 衝撃波照射における肝組織では, 出血及び浮腫が認められ画像的な変化が予測されたが, 対照群と照射群との肝のT1, T2信号強度比の比較においては, 両者の間に有意な差は認められなかった. これは, Hamster肝の描出領域及びT1, T2信号強度の測定領域の不足によるところが大きい原因であると思われる. しかし, このような条件下でも31P-MRSに変化を観察出来たことは, 画像学的に捕捉しえる以前において, 組織学的な変化が31P-MRSを測定する事により検索可能であり, 31P-MRSの鋭敏性と臨床的有用性が示唆されたものと思われた.

結　語

衝撃波照射後に生じる肝の変化について31P-MRS, MRIをもちい, 生化学的検査及び組織学的検索を伴せ検討した.

1) 衝撃波照射後の肝における31P-MRSの変化において, PDE, α-ATP, γ-ATPのβ-ATPを基準とした信号強度比に低下の傾向を認めた. 細胞内pHは, 対照群と比較し有意な低下を示した. しかし, 虚血肝にて報告されているPi/β-ATPの急激な信号強度比の上昇は認められなかった.

2) T1及びT2強調画像の信号強度比の比較において衝撃波照射群と非照射群の間に有意な差は認められなかった.

3) 血清学的検査において衝撃波照射群において血清GOT, LDHの上昇傾向が認められた. γ-GTP, ALPにおいては対照群との間に差を認めなかった.

4) 組織学的な検索において, 衝撃波照射部には肝被膜下血腫, 肝内小出血及び組織内浮腫が認められた.

本論文の一部は, 第50回日本医学放射線学会総会にて発表した.

文　献

1) Darros WJ, Garra BS, Zeman RK; Gallstone lithotripsy: Relevant physical principles and technical issues. Radiology 178: 397—408, 1991
2) Baumgartner BR, Dickey KM, Ambrose SS, et al: Kidney changes after extracorporeal shock wave lithotripsy: Appearance on MR imaging. Radiology 163; 531—534, 1987
3) Kaude JV, Williams CM, Millner MR, et al: Renal morphology and function immediately after extracorporeal shock-wave lithotripsy. AJR 145: 305—313, 1985
4) Brendel W, Enders G: Shock waves for gallstone: Animal studies. Lancet 1: 1054, 1983
5) Becker CD, Gilk CB, Burhenne HJ: Biological effects of biliary shock wave lithotripsy in swine. In vest Radiol 24: 366—370, 1989
6) Malone DE, Becker CD, Reich KD, et al: Soft-tissue effects of biliary extracorporeal shockwave lithotripsy in swine. Br J Radiol 62: 843—848, 1989
7) Kishimot T, Yamamoto K, Sugimoto T, et al: Side effects of extracorporeal shock-wave exposure in patients treated by extracorporeal shock-wave lithotripsy for upper urinary tract stone. Eur Urol 12: 308—313, 1986
8) Malloy CR, Cunningham CC, Radda GK: The metabolic state of the rat liver in vivo measured by 31P-NMR spectroscopy. Biochim Biophys Acta 885: 1—11, 1986
9) Schmidt HC, Gooding CA, James TL: In vivo 31P-MR spectroscopy of the liver in the infant

rabbit to study the effect of hypoxia on the phosphorus metabolites and intracelluar pH. Invest Radiol 21 : 156—161, 1986
10) Fuchinoue S, Teraoka S, Tojimbara T, et al : Evaluation of intracellular energy status during liver preservation by 31P-NMR spectroscopy. Transplant Proc 20 : 9531P-NMR spectroscopy. Transplant Proc 20 : 957, 1988
11) Sauerbruch T, Delius M, Paumgartner G, et al : Fragmentation of gallstones by extracorporeal shock waves. N Engl J Med 314 : 818—822, 1986
12) Ferrucci JT : Gallstone ESWL-the first 175 patients. AJR 150 : 1231—1233, 1988
13) Hems DA, Brosnan JT, et al : Effects of ischaemia on content of metabolites in rat liver and kidney. Biochem J 120 : 105—111, 1970
14) Moon RB, Richards JH : Determination of intracellualr pH by 31P magnetic resonance. J Biol Chem 248 : 7276—7278, 1973
15) Neuerburg J, Daus HJ, Recker F, et al : Effects of lithotripsy on rat kidney : Evalution with MR imaging, histology, and electron microscopy. J Comput Assist Tomogr 13 : 82—89, 1989