The University of Osaka
Institutional Knowledge Archive

Title	直接高拡大脳血管連続撮影、脳動脈瘤について
Author(s)	塩沢, 全司
Citation	日本医学放射線学会雑誌. 1976, 36(11), p. 973-980
Version Type	VoR
URL	https://hdl.handle.net/11094/20282
rights	
Note	

The University of Osaka Institutional Knowledge Archive : OUKA

https://ir.library.osaka-u.ac.jp/

The University of Osaka

直接高拡大脳血管連続撮影，脳動脈瘤について

名古屋大学放射線部
塩　沢　全　司

（昭和51年6月3日受付）
（昭和51年7月21日最終原稿受付）

Serial direct high magnification cerebral angiography, applied to examination of cerebral aneurysms.

Zenji Shiozawa
Division of Radiological Service, Nagoya University Hospital, 65, Tsuruma-cho, Showa-ku, Nagoya City, Japan 466.

Research Code No.: 503

Key Words: Cerebral aneurysm, Serial direct high magnification cerebral angiography, Microsurgery, Micro-focal X-ray tube (0.05 mm).

Serial direct four times magnification angiography was carried out in cases of cerebral aneurysms by means of a special X-ray apparatus which had an 0.05 mm microfocal X-ray tube. This micro-focal tube had a resolving power by the Chart method up to 25 μ tested without a scatterer, but in practice 68×72 μ when tested with 20 cm thick water phantom as a scatterer. Since this tube had a small output, a higher voltage and longer exposure time were required than under normal roentgenographic conditions. Therfore magnification angiography was performed under 120 kVp, 3 mA, 0.2 sec. at present in this apparatus.

Serial four times magnification radiographs made it possible to present the major magnification effects; resolution effect, background diversion effect and superposition effect, which were marginally recognized by normal roentgenographs. In fact, borders of an aneurysm and daughter aneurysm, the stalk portion of an aneurysm, fine irregular changes of walls of blood vessels and more smaller vessels were clearly demonstrated. Moreover this new technique made it possible to observe fine vasculature overlapping on an aneurysm and large arteries, whose effect was considered not only magnification effect but also differences of voltages of angiographic conditions. Therfore vascular spasms, stalk portion, peripheral small arteries, and fine vasculature overlapping on an aneurysm and large arteries were clearly visualized. These magnification radiographic findings proved to be very useful for radiographic analysis of cerebral aneurysms, as a method to supplement normal cerebral angiography.

Since the irradiation field was reduced in relation to a relatively small area, 4×4 cm, in addition to higher voltage of angiographic conditions, it was possible to decrease the volume dose of irradiation to the patient.

It was evident that these magnification radiographs were helpful to neurosurgical procedures for

cerebral aneurysms, especially microsurgical operations. Accompanying with the advances of microsurgical procedures, the higher magnification angiography would be required to observe the finer details of lesions.

はじめに

脳動脈瘤の手術に際して，脳動脈瘤の形状，脳動脈瘤の柄部の状況，脳動脈瘤周辺部の微細血管の存在などについて，術前により明確なX線解析を行い詳細な情報を得ることは，より安全で確実な手術を行うためには極めて重要なことと思われる．この目的のために，従来から撮影方向の工夫，断層撮影[1]，立体撮影などのほか，直接拡大撮影による検討がなされてきている．

脳動脈瘤の直接拡大撮影については，Heuser (1953年)[2] Baker (1971年)[3] 宮崎 (1974年)[4] 高橋ら (1975年)[5] 徳力ら (1976年)[6] の報告があるが，これらの報告はいづれも 0.3mm 又は 0.1mm の小焦点または微小焦点管球装置を用いた2～3倍直接拡大撮影によるものである．しかし脳動脈瘤の詳細なX線解析を行うためには更に微小な管球焦点を持つ装置による高拡大撮影による検討が必要であると思われる．著者は0.05mm微小焦点管球装置を[7][8]用いて，脳動脈瘤の直接4倍拡大撮影を行い，その有用性を検討したが，この局所病変を高拡大して観察する拡大撮影手技は，臨床上では脳神経外科手術時で手術顕微鏡 (microsurgery) 使用時の血管操作や状況判断をする上で，極めて有用であつたので報告する．

方　法

使用した直接拡大撮影装置は東芝製 RXO-12 特型全波整流自己バイアス式拡大撮影用回転陽極微小焦点管球 (東芝 DRX-89H)[7][8] で，焦点の大きさは公称0.05mm である．この微小焦点管球のチャート法による解像力テストは25μまで解像可能であり[2][9]，20cm の水ファントームを用いた散乱体付加時での実測値は，直接4倍拡大撮影の場合68×72μとされている．

この装置では脳動脈瘤を想定する目的面とベット面との距離が10cm，ベット面と管球との距離が15cm として，目的面の拡大率が実質4倍となるように焦点フィルム間距離を設定した．また，この直接拡大撮影の装置の特長として，単純撮影用管球（2mm）透視用小焦点管球（0.3mm）および直接拡大撮影用微小焦点管球（0.05mm）が組み合わされており，直接拡大撮影を行う前にあらかじめ透視により撮影する目的部位を確認し病巣部をフィルムの中心に照準することができる．このため，脳動脈瘤の直接4倍拡大撮影を行うには4×4cm と照射野を比較的小範囲に限定して行うことが可能である．撮影条件は微小焦点の特性より考えて，120kVp，3mA，0.2秒で行つている．X線フィルムは Fuji RX，増感紙は極光 MS を使用した．

通常の脳血管撮影装置はフィリップス社製の連続血管撮影装置 (Diagnost-N) で，この場合の管球焦点の大きさは 1.2mm である．撮影条件は70—80kVp，500mA，0.1秒で行い，フィルムは Fuji RXS，増感紙は Diamond を使用した．通常の脳血管撮影時の焦点フィルム間距離は 110cm，病巣想定部とフィルム間距離は 100cm と想定されるため，得られた通常の脳血管像は実物大の約1.1倍の拡大となつている．

脳血管撮影法は，頚動脈直接穿刺法またはカテーテル法による選択的頚動脈造影法により実施した．原則として通常の脳血管撮影装置により両側の頚動脈および椎骨動脈について連続脳血管撮影を行つた後，直接4倍拡大連続撮影装置により病変が最もよく描出される方向で脳動脈瘤の直接4倍拡大撮影を行つた．尚，拡大撮影での連続撮影は，毎秒1枚の間隔で10秒間実施した．

症　例

対象とした脳動脈瘤の症例は1974年4月から1976年7月まで合計6症例であり，その部位別では A.C.A. 3例，I.C.P.C. 2例，後頭動脈瘤1例である．これらの6症例は，いづれも通常の脳血管撮影により動脈瘤と診断され，さらに動脈瘤の微

細病変を検討するために直接4倍拡大撮影が実施されたものである．また，6例中4例は手術用顕微鏡（microsurgery）を使用した脳神経外科手術が施行された．今回は，これらの6症例のうち，単純撮影および直接4倍拡大撮影とを比較して充分検討することが可能であると思われた3症例について，具体的に詳述する．

（症例1）56歳女．1975年6月4日くも膜下出血の発作のため某病院に入院し保存的治療を受け，1975年7月5日名古屋大学病院に転医され，7月10日セルジンガー法による選択的カテーテル脳血管撮影により左内頚後交通性動脈瘤を描出した．さらに動脈瘤の詳細を知る目的から，動脈瘤の柄部が最もよく観察できる斜位方向からの直接4倍拡大連続脳血管撮影を行つた．脳動脈撮影後患者は特に異常な訴えはなかつたが，検査後1週間ののち脳神経外科での手術直前に突然の再出血のため死亡した（Fig. 1参照）．

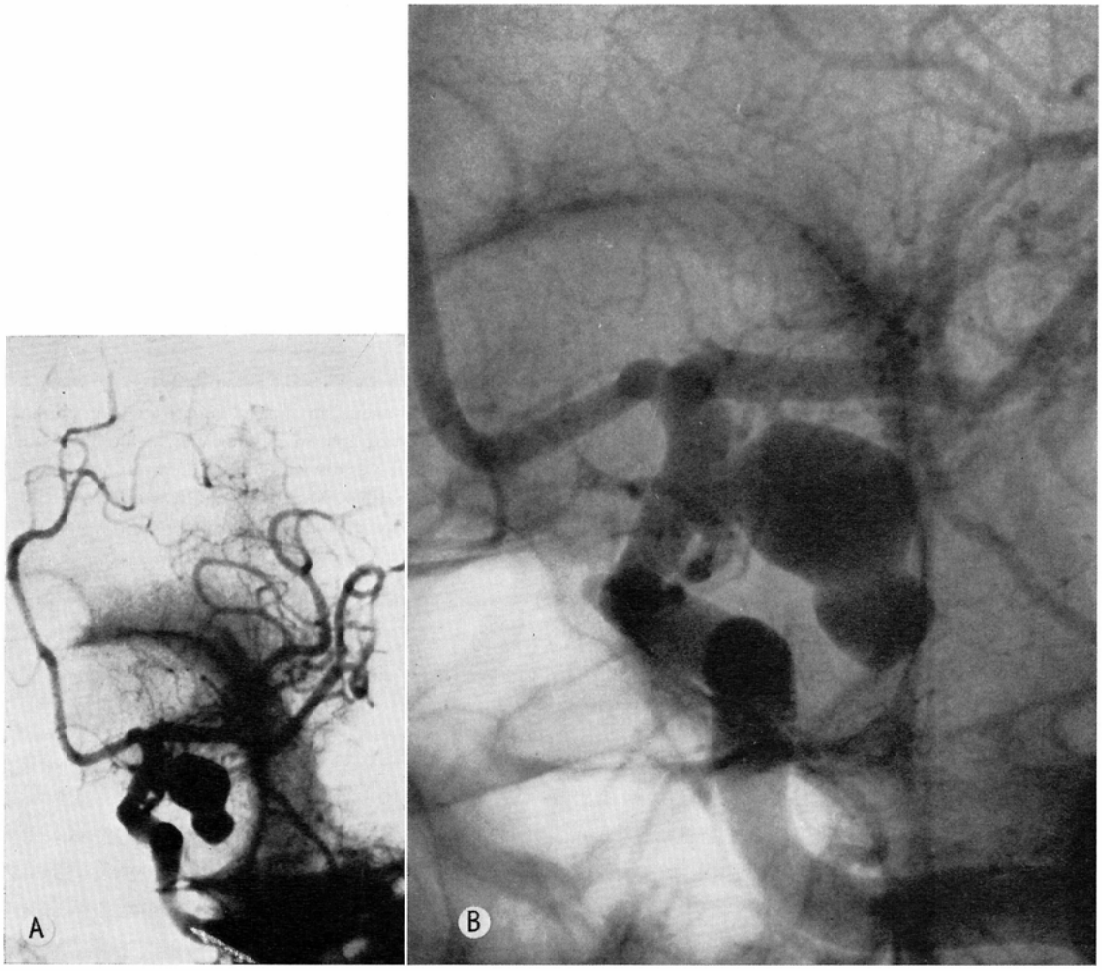

Fig. 1. A 56 year-old woman. Left Internal Carotid-Posterior Communicating aneurysm was shown. A; normal radiograph, in oblique view. B; direct four times magnification radiograph, in oblique view. Magnification radiographs disclosed more clearly the borders of aneurysm and daughter aneurysm, the stalk portion, and peripheral small arteries than the normal radiographs. Small blood vessels overlapping on the aneurysm were visible in magnification radiographs, but not in normal.

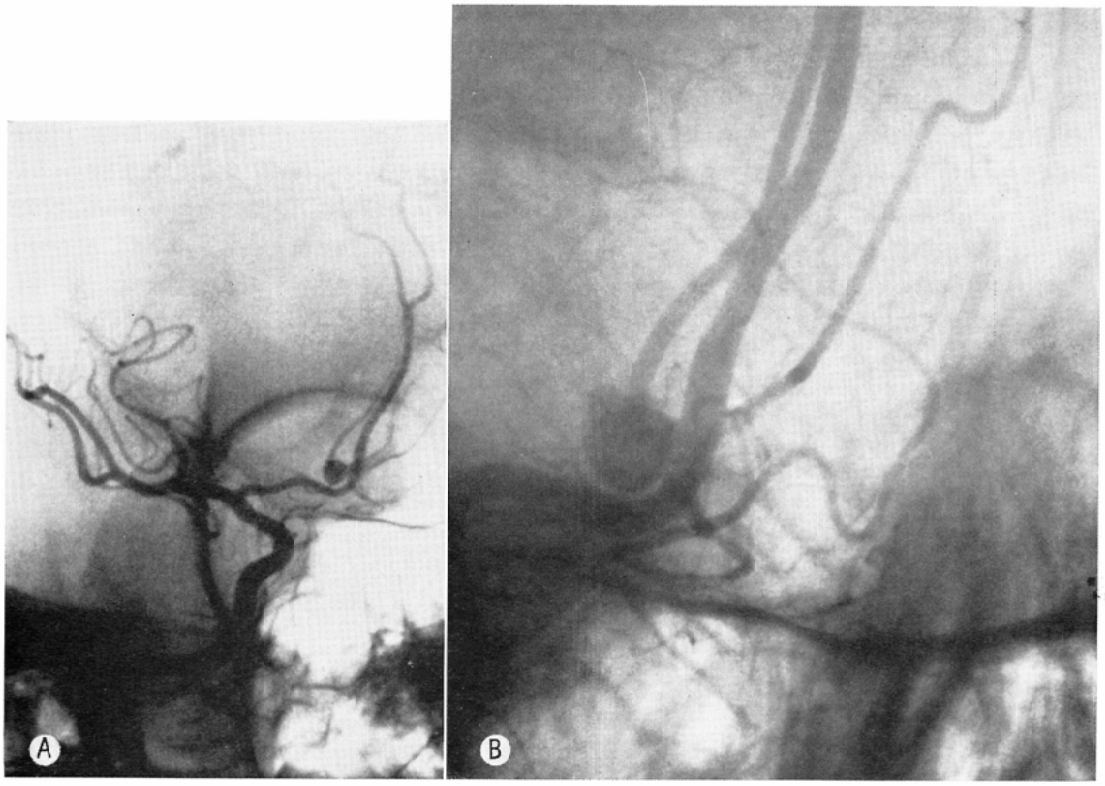

Fig. 2. A 29 year-old man. Left Anterior Communicating Arterial aneurysm was demonstrated. A; normal radiograph, in oblique view. B; direct four times magnification radiograph, in oblique view. Margins of the aneurysm, broard based neck of the aneurysm, and peripheral small vessels were well shown. It was obviously observed that the A_1 portion was smaller than A_2 portion in caliber. Moreover small arteries superimposed on the aneurysm and anterior cerebral artery were clarified by magnification radiographs.

（症例２）29歳男．1975年５月14日くも膜下出血の発作があり，某病院で加療され，意識障害は約１週間で消失し神経障害を残さず改善した．1975年７月５日当院に転医され，頚動脈直接穿刺法などにより左前交通性動脈瘤を描出し，動脈瘤柄部が最もよく観察できる斜位方向からの直接４倍拡大撮影を行つた．患者は７月17日脳動脈瘤柄部結紮術が施行され，以後順調に回復した（Fig. 2 参照）．

（症例３）57歳女．1975年12月６日夜くも膜下出血の発作があり，某病院にて通常の脳血管撮影が実施され，左前交通性動脈瘤が描出された．名古屋大学病院に転院され，脳動脈瘤の性状をより詳細に検討するため直接頚動脈穿刺による直接４倍拡大連続脳血管撮影を正面側面斜位の３方向から行つた．患者は12月23日脳動脈瘤柄部結紮術を受け，以後順調に回復した（Fig. 3 参照）．

結　果

症例第一例は左内頚後交通性動脈瘤である．拡大撮影により，動脈瘤の辺縁の状況，娘動脈瘤の辺縁部の変化，内頚動脈の血管壁の性状が鮮鋭に描出される．内頚動脈に接する動脈瘤柄部は拡大撮影フィルムから実大で約 2.5mm の幅を持つことが計測可能であり，柄部に重なる微細血管網は拡大写真上１mm の小動脈まで区別して判読可能であり，この血管は実大で0.25mm の内径に相当する．また動脈瘤，柄部および主幹動脈に重なる小動脈などの微細血管，さらに動脈瘤の周辺部の

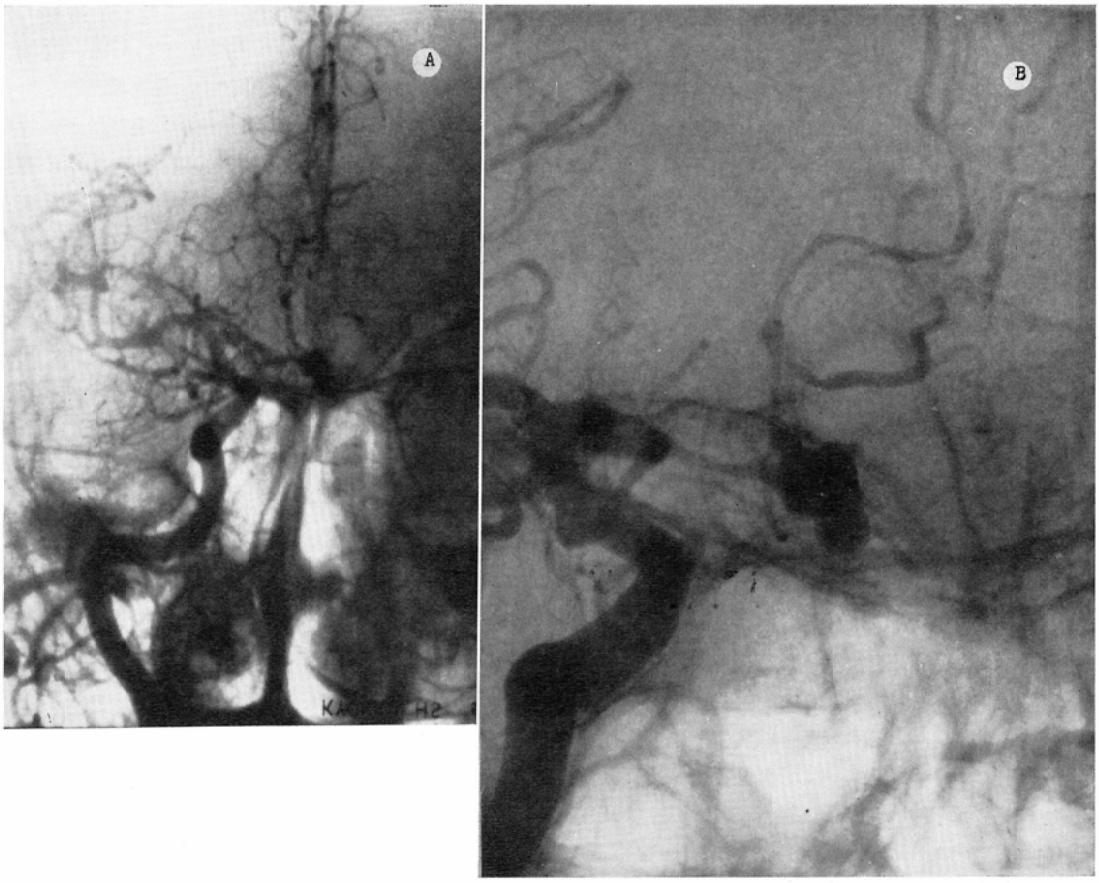

Fig. 3. A 57 year-old woman. Left Anterior Communicating Arterial aneurysm was shown. A; normal radiograph, in antero-posterior view. B; direct magnification radiograph, in oblique view. By the magnification angiograms the margin of the aneurysm and irregularly indentating anterior cerebral arteries were clearly observed. This irregular vessel was proved to show vascular spasms by neurosurgical operation.

微小血管は拡大写真上 0.5mm の太さまで追跡可能であり，この内径は実大では 0.125mm に相当する．これに対して，単純撮影像では，動脈瘤や柄部に重なる微小血管の存在は殆んど判読不能であり，動脈瘤の周辺部の微小血管は実大で0.45 mm までしか検討することができない．

症例第二例は前交通性動脈瘤である．拡大撮影により，動脈瘤の辺縁部の輪廓や，前大脳動脈の血管壁の変化が鮮鋭に描出された．特に A_1 portion は拡大写真上 7 mm であるのに対し A_2 portion は 8 mm であり，明らかに A_1 portion が A_2 portion よりも血管内径が狭いことがわかり軽度の血管攣縮を示している．この変化は単純撮影像では拡大写真の結果から逆に推察し得ても明瞭でなく，正確にどの程度狭くなつているかは断定できない．また，前交通性動脈に接する動脈瘤柄部の幅は，拡大写真では12mm であり実大で 3 mm に及ぶため，柄部は broad base ということができる．しかし単純撮影像では柄部の幅を明瞭に同定することはできない．さらに，動脈瘤，動脈瘤柄部，および前大脳動脈に重なる小動脈の存在が拡大写真上 1 mm，実大で0.25mm まで確認することができ，特に重なりあう血管の起始部の位置を確認することができるのに比して，単純撮影像では殆んど読影が不能である．

症例第三例は前交通性動脈瘤である．拡大撮影

により，動脈瘤の辺縁部の構造，内頚動脈の血管壁の変化が鮮鋭に描出される．また A_1 portion 以下の前大脳動脈の全域の血管攣縮が著明であり，拡大撮影により A_1 portion の血管攣縮の程度および A_2 portion 以下の血管壁の不規則性が明瞭である．これに対して，単純撮影では動脈瘤の存在は確認できるが A_1 portion 以下の血管攣縮の程度や A_2 portion 以下の微細な血管壁の変化は充分に検討することができない．

考　察

X線撮影系の綜合レスポンス関数には，X線管球焦点の大きさ，被写体，フィルム，増感紙などの種々の要因が関与しているが，直接拡大撮影では管球焦点の大きさが大きな因子となつている[7]．直接拡大撮影が欧米で開始された当初では，0.3mm の小焦点管球が使用されたが[10)11)]，この小焦性管球での直接拡大撮影では焦点によつて生ずる半影のため高拡大撮影が得られず2倍拡大が限度であり，諸家の間では間接拡大で充分であるとする報告もみられ，直接拡大撮影の臨床的意義を充分に検討することはできなかつた[12]．

脳動脈瘤の直接拡大撮影の報告については1953年 Heuser[2] がはじめて報告しその有用性を指摘したが，その後1971年 Baker[3] は 0.3mm の小焦点管球による直接拡大撮影を脳腫瘍例や脳動脈瘤例に応用したが，脳腫瘍例では有用であるとしながら脳動脈瘤例では特に有用所見はないとしている．

一方，本邦においては1954年以来独特の方法による微小焦点管球が開発され[8]，直接拡大撮影が諸疾患に臨床応用されている[7]．直接拡大撮影を脳動脈瘤のX線解析に応用したのは1974年宮崎[4] および高橋ら[5] である．彼らはいづれも 0.1mm の微小焦点管球による直接2倍から3倍の拡大撮影を行い，その利点を報告している．殊に高橋ら[5)13)] は脳血管全体像をルチーンに2倍から3倍に拡大する方法を提唱しているが，この方法は頭蓋内の血管病変の全体を把握する場合や比較的広範囲の病変を観察する上で極めて有用な手技と思われる．しかし，今回著者が呈示した方法は，0.05mm の微小焦点管球を用いて比較的限局した病変を高拡大するという方法をとるため，高橋らの方法[5)13)] とはやや趣を異にしている．

すなわち，著者の呈示した方法によれば，従来から報告された拡大撮影の効果を更に詳細に観察することが可能となり，脳動脈瘤のX線解析で高橋の指摘する拡大撮影の3大効果[7] を具体的に把握することができた．すなわち，拡大撮影により脳動脈瘤娘動脈瘤などの辺縁構造さらに内頚動脈や前中大脳動脈の主幹動脈の血管壁の変化が鮮鋭に描出され，血管攣縮の程度や血管壁の硬化性変化が明瞭となる．また，比較的血管内径の狭い小動脈や微細血管についても，造影のコントラストが裸眼で充分認知できる範囲内において拡大写真で 0.5mm（実大で 0.125mm）まで観察でき通常の単純撮影の血管像ではみられない末梢側の血管走行が明瞭となつた．これらの効果は拡大撮影の解像効果によるものである．また，これらの微小血管の走行が明らかとなると同時に，動脈瘤や動脈瘤柄部に重なる微小血管の位置関係が明瞭となり，拡大撮影の解妄効果が追究された．さらに，動脈瘤や主幹動脈に重なつて走る小動脈や微細血管が動脈瘤や主幹動脈とは区別して観察することができ，小動脈の起始部の位置を確認することができる．このことは拡大撮影の重複効果によるものと考えられた．

以上から拡大撮影の3大効果が明らかとなり，通常の単純撮影ではみられない所見が拡大撮影により明らかに観察されたが，これらの効果とは別に撮影条件の差による影響についても考えねばならない．殊に解妄効果を論ずる場合には正常撮影と拡大撮影の間で焦点フィルム間距離が変動したためにおこる影響や，重複効果を論ずる場合には，拡大撮影における高圧負荷に起因する影響も同時に考えねばならない．この管電圧の差は，0.05mm の微小焦点管球の出力が小さいために生じた管球特性による制約であり，単純撮影とは線コントラストが異なる結果となる．また，以上の3大効果のほかに，動揺効果，歪効果，擬影効果，細去効果などの特殊効果についても検討され

る必要があるが，今回の脳動脈瘤の直接4倍拡大撮影ではこれに関する明らかな効果はみられなかつた．

この拡大撮影の解像力については，実験的には，散乱体を含まない場合には，0.3mmの小焦点管球で130μ，0.1mmの微小焦点管球では43μ，0.05mmの微小焦点管球では25μとされ[7]，散乱体付加時の解像力テストでは，0.1mmの微小焦点管球では3倍拡大で100μ[4)5)]，0.5mmの微小焦点管球では4倍拡大で68×72μまで解像されるとされている．従つて，0.05mmの微小焦点管球では従来の0.3mmおよび0.1mmの微小焦点管球よりもそれだけ微細な血管まで追跡することが可能となり，より詳細な病変部のX線解析が可能となると思われる．

今回得られた直接4倍拡大撮影での脳動脈瘤のX線解析では，いづれも脳神経外科領域での手術顕微鏡（microsurgery）の手術操作を行う上で極めて重要な役割を果している[14]．動脈瘤の周辺部の微小血管の存在や動脈瘤柄部の性状，小動脈の起始部の状況，動脈瘤周辺部の血管攣縮の程度，さらに動脈瘤柄部の計測などを知ることは，脳動脈瘤の柄部の結紮術を行う場合には極めて重要な点となると同時に，手術顕微鏡での血管操作をする上で直接拡大撮影による血管像と対照して行うことにより，より安全で確実な手術を行うことが可能となつてくる．現在の0.05mmの微小焦点管球装置では綜合レスポンス関数の評価により血管造影では4倍拡大が至適拡大率とされているため[7)15)]10倍から17倍までの拡大率が得られる手術顕微鏡での所見には[14]及ばないが，局所病変を高拡大するという直接拡大撮影手技は，手術手技の高等化と共に平行して要求されるものであり，今後ますます必須の検査手技となるものと思われる．

1961年Raoら[16]は，直接拡大撮影は被曝線量が増加することを懸念しており，現在においても直接拡大撮影時の被曝線量について論議されている．当施設においても，散乱線を減らすためと被曝線量を減少させる意味から照射野を4×4cmに限定し，高圧撮影で行つている．当施設での拡大撮影時の被曝線量を測定すると，単純撮影での入射面の単位面積当りの皮膚線量が約452mradであるのに対し，直接4倍拡大撮影では約915mradとなり約2倍の増加を示すが[17]，容積線量の目安となる表面積算線量Area-exposure-product（R・cm²）で評価すれば[18]前者は196R・cm²であるのに対して後者は15.9R・cm²となり，比較的少い線量で拡大撮影を実施することができる．

今後，X線管球の開発と同時に脳血管撮影技術の進歩により，通常の脳血管撮影時の解像力の増加が期待されているが，同時に手術顕微鏡などの発達や微小血管の解剖学的知識の増加に伴い，比較的限局した部位の高拡大撮影が要求されてくるものと思われる．

まとめ

1．自己バイアス方式回転陽極微小焦点管球（焦点の大きさ0.05mm）を用いて，脳動脈瘤の直接4倍拡大脳血管連続撮影を行い，通常の脳血管像と対比し，その利点を明らかにした．

2．すなわち，脳動脈瘤娘動脈瘤の辺縁部の構造，動脈瘤柄部に重なる血管網の状況，動脈瘤や主幹動脈に重なる微細血管の状況や血管攣縮の程度が明瞭に観察され，臨床的には手術顕微鏡使用時に極めて有用であつた．

3．この直接4倍拡大撮影の特徴は，比較的小範囲の病変部位を高拡大することが可能であり，本法の臨床応用は通常の単純撮影に加えて更に微細な変化を知る上で有用であり，特殊撮影手技の一つとして位置づけられた．

稿を終えるにあたり，直接御指導および御校閲をしていただきました浜松医科大学高橋信次副学長に深甚の感謝の意を表します．また，種々御援助を賜わりました名古屋大学放射線部佐々木常雄助教授，放射線科田中良明講師，放射線技師学校前越久講師，脳神経外科杉田虔一郎講師および東海大学脳神経外科大矢昌紀講師に深謝します．尚，本研究の一部は第5回神経放射線研究会（1976年2月東京）第24回日本神経学会東海北陸地方会（1976年2月）第35回日本医学放射線学会総会（1976年5月福島）で発表した．

文献

1) Shimizu, H., Sato, O. and Kobayashi, M.:

A new method of autotomography with cerebral angiography (angioautotomography). Neuroradiol. 9 (1975), 203—208.
2) Heuser, G. and Lemcke, J.O.: Über die Anwendung der Vergrösserungstechnik bei der Carotis-arteriographie. Fortschr. Röntgenstr. 79 (1953), 239—241.
3) Baker, H.L.: The clinical usefulness of magnification cerebral angiography. Radiology, 98 (1971), 587—594.
4) 宮崎雄二：拡大連続脳血管撮影に関する基礎的及び臨床的研究．日医放誌，34 (1974), 657—682.
5) 高橋睦正，遠山卓郎，玉川芳春ほか：拡大脳血管造影法の臨床的価値．脳神経外科，3(1975), 297—304.
6) 徳力康彦，村田高穂，三輪佳宏ほか：脳動脈瘤の magnification angiography. 第24回日本神経学会東海北陸地方会（会），1976.
7) Takahashi, S. and Sakuma, S.: Magnification radiography, Springer-Verlag, Berlin, Heidelberg, New York, 1975.
8) 高橋信次，小見山喜八郎：X線廓大撮影法の研究（第5報），自己バイアス微小焦点を用いる直接廓大撮影．日医放誌，14 (1954), 220—225.
9) Takahashi, S. and Yoshida, M.: Roentgenography in high magnification. Reliability and limitation of enlargement. Acta Radiol. 48 (1957), 280—288.
10) Burger, G.C.E., Combeé, B. and van der Turk, J.H.: X-ray fluoroscopy with enlarged image. Philips Tech. Rev. 8 (1946), 321—329.
11) Combeé, B. and Botden, P.J.M.: Special X-ray tubes. Philips Tech. Rev. 13 (1951), 71—80.
12) Gilardoni, A. and Schwarz, G.S.: Magnification of radiographic images in clinical roentgenology and its present-day limit. Radiology, 95 (1952), 866—878.
13) 高橋睦正，遠山卓郎，玉川芳春ほか：脳血管造影法における直接拡大撮影のルーチン化について．第5回神経放射線研究会抄録集，5(1976), 25.
14) 杉田虔一郎：二人または三人用手術顕微鏡の試作．外科治療，27 (1972), 268—274.
15) 綾川良雄，佐久間貞行，奥村　寛：レスポンス関数よりみた拡大撮影の至適拡大率．X線拡大撮影法の研究（第37報），日医放誌，27 (1967), 575～578.
16) Rao, G.V. and Clark, R.L.: Radiographic magnification versus optical magnification. Radiology, 94 (1960), 196.
17) 前越　久，藤田恒治，佐久間貞行：拡大撮影における皮膚線量と容積線量，日医放誌，33 (1973), 336—343.
18) 前越　久，古賀祐彦：表面積算線量メーターの評価．日医放誌，34 (1974), 239～244.