Osaka University Knowledge Archive

Title	多軌道断層撮影装置による断層撮影法の研究 第2報 臨床的研究第2報 頭部のAxial Tomography
Author(s)	木村, 和衛; 上田, 稔; 伊藤, 陸郎 他
Citation	日本医学放射線学会雑誌. 1976, 36(9), p. 769-793
Version Type	VoR
URL	https://hdl.handle.net/11094/20294
rights	
Note	

Osaka University Knowledge Archive : OUKA

https://ir.library.osaka-u.ac.jp/

Osaka University

多軌道断層撮影装置による断層撮影法の研究　第2報

臨床的研究第2報　頭部の Axial Tomography

福島県立医科大学放射線科学教室（主任松川明教授）
木村和衛　上田稔
伊藤陸郎　松川明

（昭和51年3月5日受付）
（昭和51年4月12日最終原稿受付）

A study on Tomography (2nd Report)

Clinical Application 2nd Report

Axial tomography of the Head taken with Hypocycloidal Tube Shift

K. Kimura, M. Ueda, R. Ito and A. Matsukawa
Department of Radiology, Fukushima Medical College
(Director: Prof. A. Matsukawa)

Research Code No.: 504
Key Words: Radiodiagnosis, Skull, Tomography.

The present study was undertaken to explore the clinical utility of axial tomography of the head by means of pluridirectional tomograph. Axial tomograms of the head were taken in cadavers with pneumoencephalography, employing two different standard planes, i.e.

a. Infraorbitomeatal plane, designated as procedure A, and

b. Orbitomeatal plane, designated as procedure B. after the tomography of a standard plane of the head, serial axial tomograms were taken at intervals of 0.5 to 1.0 cm in the mental and parietal sides. The head was then sawn serially in disks, at 1 to 3 cm intervals, parallel to the standard plane to compare their anatomical findings with the axial tomographic findings.

The results were as follows:

1. A little difficulty was encountered in keeping the head fixed for roentgenography. However, this technical difficulty may be solved by reducing the time required for tomographic treatment.

2. Topographic findings of the serial parallel sections were well in accord with the axial tomographic findings of the corresponding planes. This result suggests clinical applicability of the procedures.

3. As pluridirectional tomograhy provides various tube shifts in the axial tomography of the head, we can obtain tomograms which best represent pathologic and topographic conditions.

I 緒　言

多軌道断層撮影装置により頭部の横断撮影（所謂 Axial Tomography）をおこない臨床的に応用出来ることを確めたので報告する．

II 撮影条件

1．使用した装置は東芝製多軌道断層撮影装置ＬＧＭ１で管球軌道はHypocycloidal Shift（θ min 12°～θ max 20°）である．Ｘ線管球は東芝製DRX-190A（焦点１×１）を使用した．

2．使用したフィルムはさくらＸ—レイフィルム Q Type，増感紙は極光ＭＳ，現象液はMX-1000 でさくら QX-1000 による自動現象である．

3．Axial Tomography における撮影管電圧は87～90kVp，管電流40mA，撮影時間６秒であり拡大率は1.26倍である．

III 被写体及び観察方法

1．被写体はＸ線単純撮影で病変のない屍体頭部を使用した．頭部は第７頸椎で切断した．これを立位の姿勢で１～２週間安置し脳室系が適当量の空気で充満された時点で Axial Tomography をおこなった．（Fig. 1，18）

2．撮影体位は仰臥位とした．Axial Tomography における撮影截面を基準化するために必要な基準面は次の２種を選び夫々について撮影，観察をおこなった．即ち

a）両側眼窩口下縁と外耳孔を結ぶ平面を基準面としてこれをフィルム面に平行となるように頭部を固定する．—以後これをＡ法と呼ぶ．

b）両側眼窩口外側縁と外耳孔を結ぶ平面を基準面としてこれをフィルム面に平行となるように頭部を固定する．—以後これをＢ法と呼ぶ．

3．Axial Tomography の撮影截面は夫々の基準面を中心にしてこれよりおとがい側は上歯列まで，一方頭頂側は側脳室まで 0.5～ 1.0㎝間隔とした．

4．観察方法は Axial Tomography の終了後にＡ法及びＢ法の被写体頭部について夫々基準面に平行な面で２～３～４㎝厚に鋸断した．こうして得られた頭部横断切面の割面所見やその単純Ｘ線像の所見を基本にして先に得た Axial Tomogram の解析をおこなった．

IV 観察結果

Ａ法及びＢ法について順次夫々の観察結果を述べる．

a）Ａ法—基準面を両側眼窩口下縁と外耳孔を結ぶ面とする体位（Fig. 1）

1）基準面より 4.5㎝おとがい側の断層像（Fig. 2）

上大臼歯～下顎枝～第２頸椎々体の略々中央を通る截面である．

断層像は前方に上歯が円孤状に並んで撮影されその斜め後外側に下顎枝の像が板状の骨影としてみられる．その内方には第２頸椎々体の横断像がみられる．

2）基準面より 3.5㎝おとがい側の断層像

上歯根部～下顎切痕～第２頸椎々体上縁を通る截面である．

断層像は前者基準面より 4.5㎝おとがい側の所見と略々似ている．

3）基準面より2.5㎝おとがい側の断層像（Fig. 3）

口蓋骨～下顎頭～第１頸椎を通る截面である．（Fig. 4）

断層像は前方に上顎骨歯槽突起部が円孤状に並んで撮影される．その斜め外下方に下顎頭の横断像が左右対称に板状の骨影としてみられ更にその内下方には第１頸椎の横断像が観察される．第２頸椎歯突起の横断像が第１頸椎の後縁に接して円形の骨影として認められる．その後方にみられる丸形の透亮像の中に小指頭大の丸い陰影がみられるがこれは頸髄である．

4）基準面より 1.5㎝おとがい側の断層像（Fig. 5）

上顎洞下壁～下顎頭～後頭顆を通る截面である．

断層像は前方中央に鼻中隔がみられる．その斜め前上方の骨影は上顎洞前壁でありつづいてその後壁，更にその下縁に接して翼状突起（内，外側板）がみられる．鼻中隔の後方にみられる透亮像は咽頭鼻部である．下顎はもはや頭部に近

くそのやや下方に乳様突起尖端部の像がみられる．第1頚椎の横断像はその上縁の部分に相当する．

5) 基準面より0.5cmおとがい側の断層像 (Fig. 6)

上顎洞～下顎頭～斜台を通る截面である．

断層像はその中央線上方縦に鼻中隔が観察されその両外側に固有鼻腔，上顎洞の透亮像がみられ両者を境する淡い陰影は上顎洞内側壁である．上顎洞後壁に接して翼状突起（内，外側板）がみられる．外側下方には両側の下顎頭の横断像が夫々みられその後方に乳様突起の横断像が観察される．両側の乳様突起像の内方中央線上に斜台の大後頭孔偏り及び頚髄の像がみられる．

尚基準面より2.5cmおとがい側の割面から同じく基準面より0.5cmおとがい側の割面までを含む厚さ2cmの鋸断層の単純像はFig. 7の如くである．

6) 基準面の断層像 (Fig. 8)

眼窩口下縁～外耳孔を通る截面である．

断層像は前方中央線上の鼻中隔を境にして固有鼻腔及び上顎洞の横断像が左右対称的に観察される．上顎洞の外側方に頬骨弓の張り出しがみられる．断層像の側方部にみられる漏斗状の透亮像は外耳道でありその前縁は側頭骨の関節結節及び下顎窩に相当し後縁は錐体部である．錐体部の上内方の卵円形の透亮像は頚動脈管の横断像でありその上方に接して茎状突起の起始部の像がみられる．

7) 基準面より0.5cm頭頂側の断層像 (Fig. 9)

眼窩～中頭蓋窩底附近～錐体を通る截面である (Fig. 10)

断層像はその前方で鼻中隔をはさみ左右に固有鼻腔，ついでその外側に上顎洞の透亮像がみられる．上顎洞の前縁にみられる丸い透亮像は涙嚢溝の横断像である．鼻中隔の後下方にある透亮像は蝶形骨洞である．上顎洞の後壁に沿う骨影は蝶形骨小翼縁の像である．これより後方の錐体までは中頭蓋窩に相当する．中頭蓋窩底において蝶形骨洞斜め外方に卵円孔，更にその斜め外下方に棘孔が透亮像として認められる．又中頭蓋窩の後方は外耳道で錐体の横断像と境される．外耳道の横断像で外耳孔より約2cm内方に入った所に粟粒大の骨影がみられるがこれはつち骨の像である．錐体の横断像の中には蝸牛及び半規管が透亮像として認められる．錐体から後方は後頭蓋窩であり，その中央線上には延髄及び小脳半球の横断像がみられる．

尚基準面より0.5cmおとがい側の割面から同じく基準面より0.5cm頭頂側の割面までを含む厚さ1cmの鋸断層の単純像はFig. 11の如くである．

8) 基準面より1.5cm頭頂側の断層像 (Fig. 12)

眼窩～トルコ鞍～錐体上縁を通る截面である (Fig. 13)

断層像は前方中央に縦に走る篩骨の鉛直板の横断像がみられその両側に大小種々の透亮像即ち篩骨蜂窩が認められる．更にその外側は眼窩で前方に底をもつ三角形の範囲を占める．この後縁は上眼窩裂で後方の中頭蓋窩と境されている．上眼窩裂の内下方はトルコ鞍の正面像に相当するが蝶形骨洞の量像により骨影としては認め難い．又上眼窩裂の下内側端は正円孔の部であるが正円孔はこの截面に対して斜走の位置にあるので鮮明には認め難い．錐体部はもはや帯状の骨影として認められ後頭蓋窩と境される．トルコ鞍の後方に橋の横断像が透亮像に囲まれて観察出来る．

尚基準面より0.5cm頭頂側の割面から同じく基準面より1.5cm頭頂側の割面までを含む厚さ1cmの鋸断層の単純像はFig. 14の如くである．

9) 基準面より2.5cm頭頂側の断層像 (Fig. 15)

眼窩口上縁～前，後床突起を通る截面である．視神経も略々この截面に一致する．

断層面は中央前方に鶏冠が認められその後方の透亮像は篩骨蜂窩の量像である．眼窩はなおある程度の面積をもつて認められる．眼窩の外側縁は蝶形骨小翼により中頭蓋窩と境される．小翼縁の

下内側端は前床突起でその後方中央部に橋の横断像が認められる．

10）基準面より3.5cm頭頂側の断層像（Fig. 16）

前頭蓋窩底～側脳室前角，下角を通る截面である．

断層像は前方中央に鶏冠の横断像が認められる．眼窩の量像が淡い透亮像としてみられる．断層像の略々中央に透亮像に囲まれて認められる扇状の陰影は大脳脚の横断像である．その中央下縁に中脳水道が透亮像としてみられる．大脳脚の外側にみられる鈎状の透亮像は側脳室の横断像である．

撮影截面が更に頭頂側に移行すれば側脳室中心部の横断像を観察することが出来る．

基準面より1.5cm頭頂側の割面から同じく基準面より3.5cm頭頂側の割面までを含む厚さ2cmの鋸断層の単純像はFig. 17の如くである．

小括　屍体の気脳頭部をA法による基準面に従がって得たAxial Tomogramを観察した．截面毎に観察される解剖学的部位をまとめるとTable 1の如くである．

b）B法—基準面を両側眼窩口外縁と外耳孔を結ぶ面とする体位（Fig. 18）

1）基準面より4.0cmおとがい側の断層像（Fig. 19）

口蓋骨～下顎枝～第1，2頚椎々間を通る截面である．

断層像は前方に口蓋骨，後方中央線上に第1頚椎及びその後縁に接して第2頚椎歯突起の横断像が認められ第2頚椎後弓に囲まれて頚髄の横断像がみられる．

2）基準面より3.0cmおとがい側の断層像（Fig. 20）

上顎洞～下顎切痕～第1頚椎を通る截面である．（Fig. 21）

断層像で中央線上前方に縦に走る板状の陰影は鼻中隔の横断像でありその両側は固有鼻腔に相当する．更にその外側に前方に底をもつ三角形の透亮像がみられる．これは上顎洞の横断像である．その後縁から羽根状に骨影が出ているがこれは翼状突起(内，外側板)である．後方中央には第1頚椎々体が認められそのやや前外方にみられる豆粒大の骨影は茎状突起の横断像である．この截面で頬骨弓の陰影が認められるがこれは量像である．（この被写体の右側頭骨頬骨突起は形成不全であるために左右の頬骨像は対称的でない）．

3）基準面より2.0cmおとがい側の断層像（Fig. 22）

眼窩口下縁～下顎骨関節突起～後頭顆～乳様突起尖端を通る截面である．

断層像は前者即ち基準面より3.0cmおとがい側の断層像と略々類似している．上顎洞後縁の翼状突起はその起始部の横断像である．この被写体はA法で使用した頭部よりも上顎洞は大きい．これは基準面の選定の相違によるものではなく副鼻腔全体の発達度の違いによるものである．

4）基準面より1.0cmおとがい側の断層像（Fig. 23）

眼窩～下顎頭～斜台～乳様突起を通る截面である．

断層像は前方に鼻腔，その両側に前方に底をもつ三角形の透亮像をみる．これは上顎洞の量像と眼窩の像によるものでその区別は断層像の上では判然としない．眼窩の後部にみられる卵円形の濃い透亮像は篩骨蜂窩の一部で特に発達した部分である．更に後方中央には斜台が認められその後縁は大後頭孔である．斜台の外側に錐体の横断像があり頚動脈管及び頚静脈孔の像が認められる．眼窩の後縁から錐体前縁までが中頭蓋窩底に相当し蝶形骨大翼の像及び内側中央偏りに卵円孔及び棘孔が透亮像として認められる．

5）基準面より0.5cmおとがい側の断層像（Fig. 24）

眼窩～篩骨蜂窩～錐体を通る截面である．

断層像は前方中央に縦に篩骨の鉛直板の横断像が認められその外側に篩骨蜂窩の下部偏りが大小種々の形をもつた透亮像としてみられる．更にその外側には眼窩の横断像が認められる．中頭蓋窩

Table 1 Axial tomographic images at the each tomographed layers-A-method

	Ossa Cranii	Viscera & System Nervosum
4.5cm to mental side from the Standard Plane (S.P.)	Ramus Mandibulae Dens Molaris Axis	Pars Oralis Pharyngis Cavum Oris Medulla Spinalis (C_2)
3.5cm to mental side from the S.P.	Ramus Mandibulae Dens Premolaris Dens Caninus Dens Incisivus Axis	Pars Oralis Pharyngis Cavum Oris Medulla Spinalis (C_2)
2.5cm to mental side from the S.P.	Ramus Mandibulae Axis (Dens) Atlas Palatum Osseum	Pars Nasalis Pharyngis Cavum Oris Medulla Spinalis (C_1)
1.5cm to mental side from the S.P.	Collum Mandibulae Processus Mastoideus Foramen Magnum Condylus Occipitalis Sinus Maxillaris	Pars Nasalis Pharyngis Cavum Nasi Medulla Spinalis
0.5cm to mental side from the S.P.	Caput Mandibulae Maxilla (Processus Zygomaticus) Sinus Maxillaris Clivus Cellulae Mastoideae Foramen Jugulare Sulcus Sinus Sigmoidei	Pars Nasalis Pharyngis Cavum Nasi Medulla Spinalis Hemispherium Cerebelli
Standard Plane	Arcus Zygomaticus Sinus Maxillaris Clivus Sulcus Sinus Sigmoidei Sulcus Lacrimalis Meatus Acusticus Externus Pyramis Foramen Lacerum Fossa Mandibularis Canales Semicirculares	Cavum Nasi Hemispherium Cerebelli Medulla Oblongta
0.5cm to parietal side from the S.P.	Os Zygomaticum Sinus Maxillaris Sulcus Sinus Sigmoidei～Sulcus Sinus Transversi Sulcus Lacrimals Meatus Acusticus Externus Canales semicirculares Fissura Orbitalis Inferior Canalis Caroticus Malleus Cochlea Sinus Sphenoidalis Foramen Ovale Foramen Spinosum	Cavum Nasi Hemispherium Cerebelli Medulla Oblongata Canalis Centralis

1.5cm to parietal side from the S.P.	Cochlea Meatus Acusticus Internus Orbita Fissura Orbitalis Superior Cellulae Ethmoidales Margo Sup. Partis Petrosae Fossa Hypophysialis	Cavum Nasi Cerebellum Hemispherium Cerebri Medulla Oblongata Pons Fossa Rhomboidea Ventriculus Quartus
2.5cm to parietal side from the S.P.	Orbita Cellulae Ethmoidales Sinus Frontalis Canalis Opticus	Cerebellum Hemispherium Cerebri Ventriculus Quartus
3.5cm to parietal side from the S.P.	Sinus Frontalis	Hemispherium Cerebri Crus Cerebri Tectum Mesencephali Fossa Interpeduncularis Aqueductus Cerebri Ventriculus Tertius Ventriculus Lateralis

の後縁は外耳道の透亮像を境にして後方に錐体の横断像が位置し後頭蓋窩の前縁を占める．後頭蓋窩の中央には頚髄及び小脳の一部の像がみられる．

6）基準面の断層像（Fig. 25）

眼窩口外縁～外耳孔を通る截面である（Fig. 26）

断層像は前方中央に鶏冠，その後方に篩骨蜂窩の像が認められる．更にその後方中央部に蝶形骨洞が淡い透亮像としてみられその両縁に一対の帽針頭大の透亮像が対称的な位置に認められる．これは正円孔である．この截面における錐体部には蝸牛及び半規管の像がみられる．外耳道の透亮像の内方につち骨の像も認められる．後頭蓋窩中央には延髄及び小脳下部の像がみられる．

尚基準面より 3.0cmおとがい側の割面から同じく基準面の割面までを含む厚さ3cmの鋸断層の単純像は Fig. 27の如くである．

7）基準面より 0.5cm頭頂側の断層像（Fig. 28）

眼窩～トルコ鞍～錐体を通る截面である．

断層像は前方中央に篩骨蜂窩の横断像がみられその外側に眼窩の像が認められる．眼窩の外後側壁は上眼窩裂でその後方の中頭蓋窩と境される．篩骨蜂窩の後方につづいてトルコ鞍の正面像がありその斜め下外方の錐体部の横断像の中に蝸牛及び内耳道の横断像が観察される．トルコ鞍の後方には延髄及び小脳の像がみられる．

8）基準面より 1.0cm頭頂側の断層像（Fig. 29）

眼窩口上壁～前，後床突起～錐体上縁を通る截面である（Fig. 30）

断層像は前方中央に前頭洞の横断像がみられる．その後方に篩骨蜂窩，更にその外側に眼窩による透亮像が淡くみられるがこの截面は前頭蓋底に近く眼窩は実在するが篩骨蜂窩は量像である．中頭蓋窩の中央はトルコ鞍に相当しこの斜め上外方に前床突起及び視束管の横断像が淡い透亮像としてみられる．但し視束管はこの截面ではその長軸が截面と平行に位置するので上眼窩裂と混同し易い．又トルコ鞍の斜め後下方の濃い線状の骨影は錐体の量像でありこれより後方は後頭蓋窩に相当する．後頭蓋窩では中央に橋及びその後方に第4脳室の透亮像が認められる．

尚基準面の割面から同じく基準面より 1.0cm頭頂側の割面までを含む厚さ1cmの鋸断層の単純像

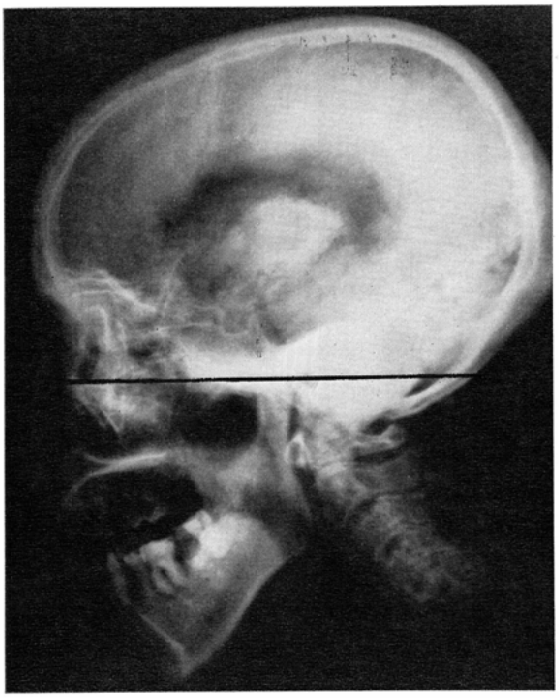

Fig. 1 Normal radiogram of the cadaver head (lateral view). Horizontal line (infraorbitomeatal line) indicates a level of the standard plane so called A-method

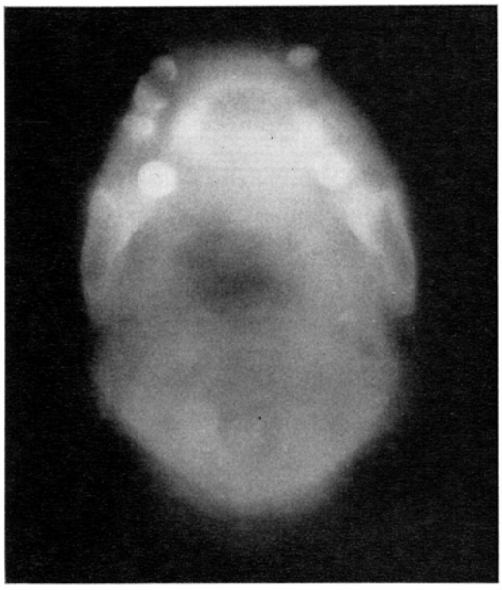

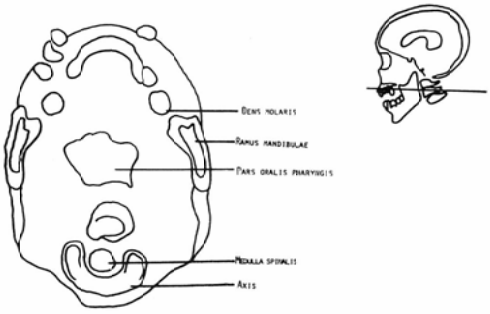

Fig. 2 Axial tomogram taken at the distance of 4.5cm to mental side from the standard plane and diagram (A-method)

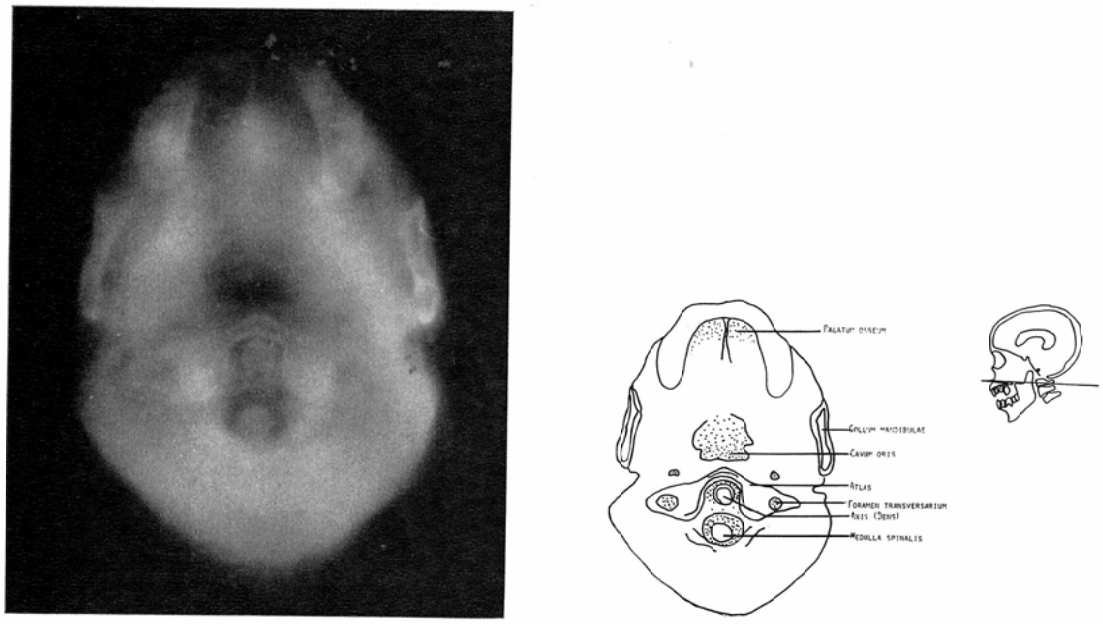

Fig. 3　Axial tomogram taken at the distance of 2.5cm to mental side from the standard plane and its diagram (A-method)

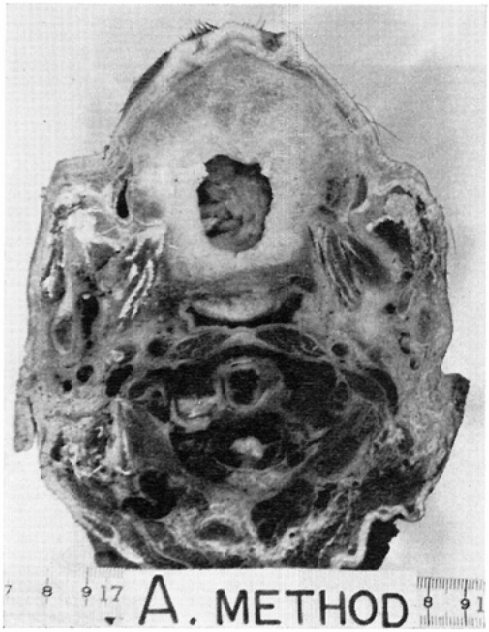

Fig. 4　Section of the cadaver head at the distance of 2.5cm to mental from the standard plane (A-method)

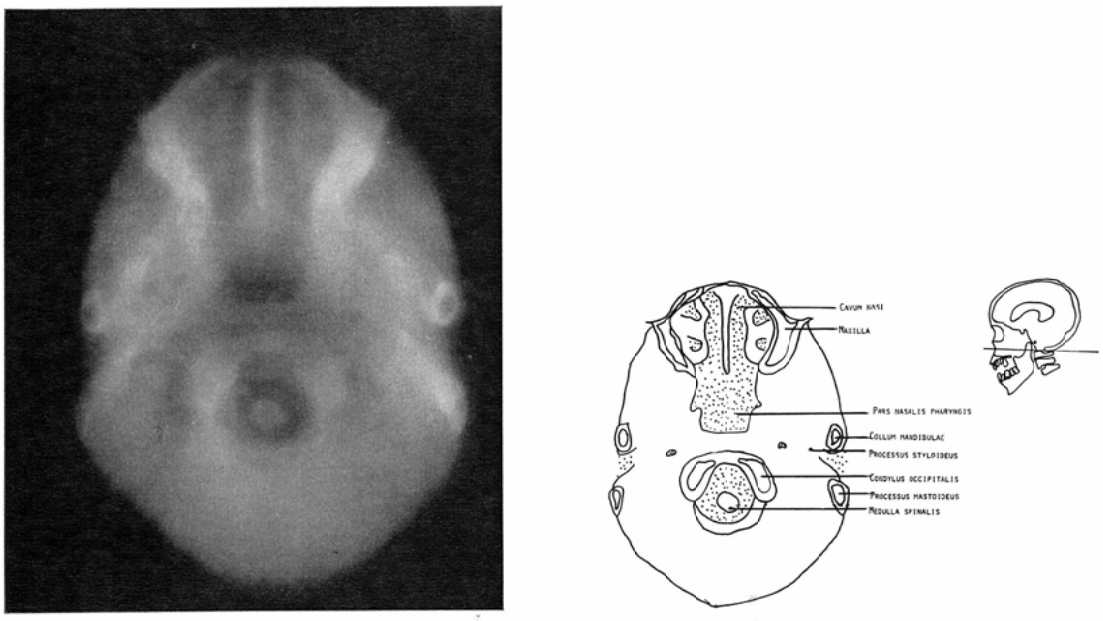

Fig. 5 Axial tomogram taken at the distance of 1.5cm to mental side from the standard plane and its diagram (A-method)

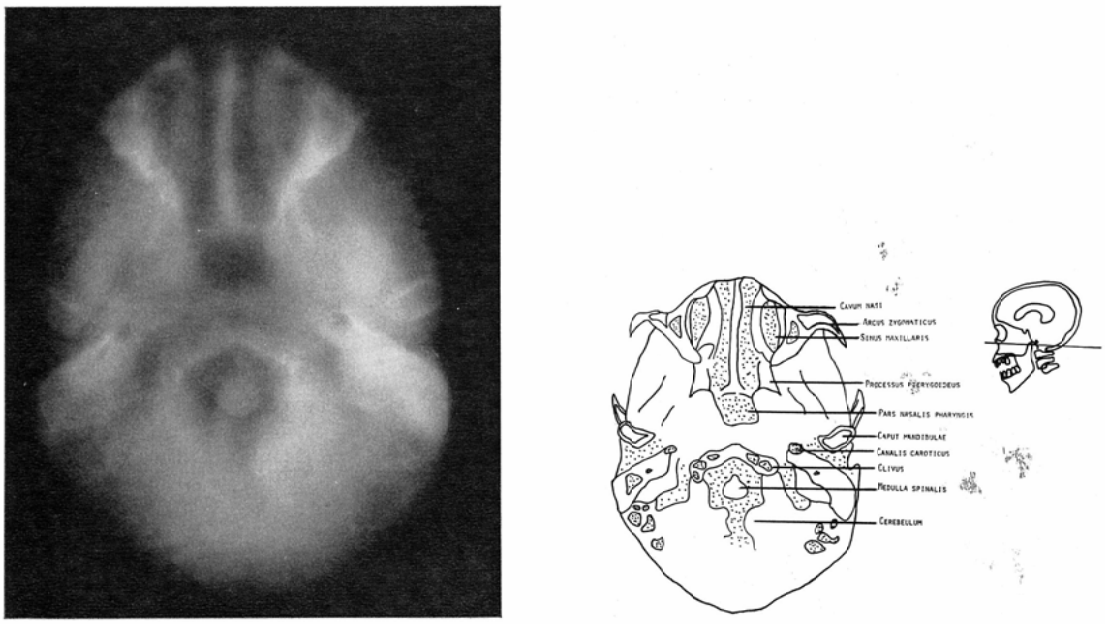

Fig. 6 Axial tomogram taken at the distance of 0.5cm to mental side from the standard plane and its diagram (A-method)

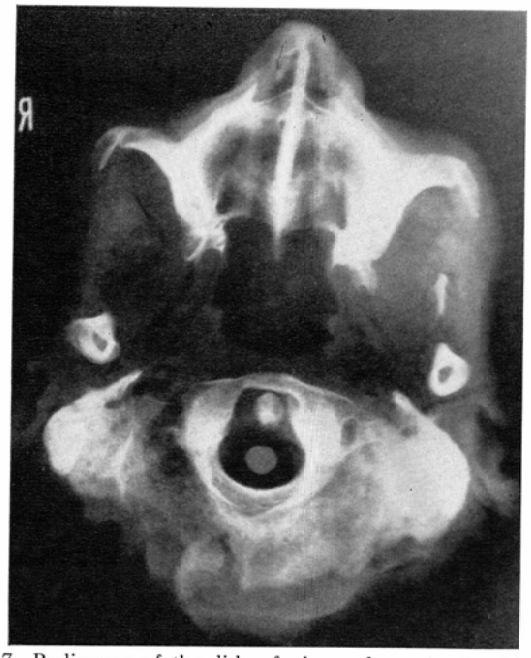

Fig. 7 Radiogram of the disk of the cadaver head with thickness of 2cm sawn the level from 2.5cm to 0.5cm on the mental side from the standard plane (axial view)-A-method

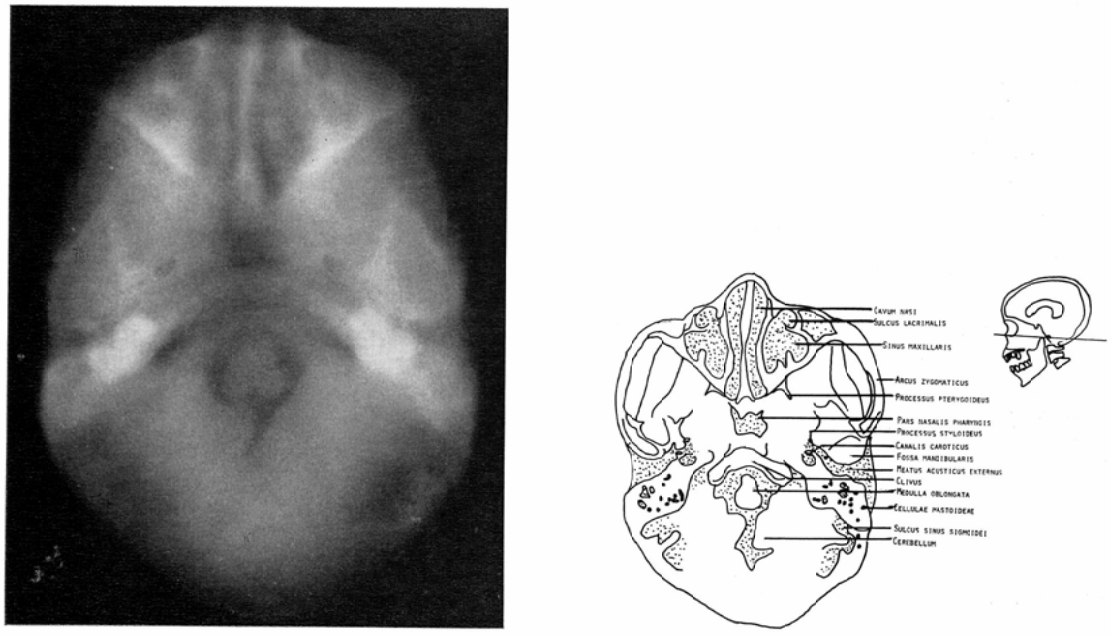

Fig. 8 Axial tomogram takin at the standard plane and its diagram (A-method)

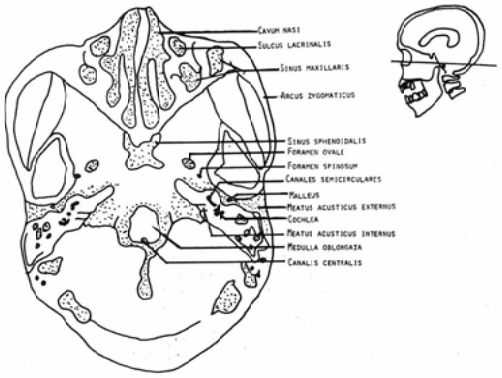

Fig. 9 Axial tomogram taken at the distance of 0.5cm to parietal side from the standard plane and its diagram

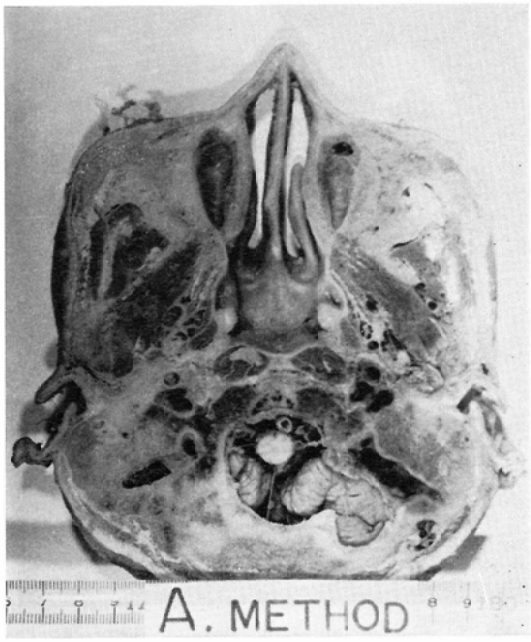

Fig. 10 Section of the cadaver head at the distance of 0.5cm to parietal side from the standard plane (A-method)

Fig. 11 Radiogram of the disk of the cadaver head with thickness of 1cm sawn at the level from 0.5cm on the mental side to 0.5cm on the parietal side from the standard plane (axial view)-A-method

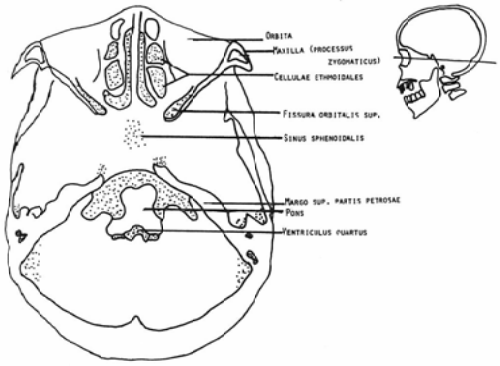

Fig. 12 Axial tomogram taken at the distance of 1.5cm to parietal side from the standard plane and its diagram (A-method)

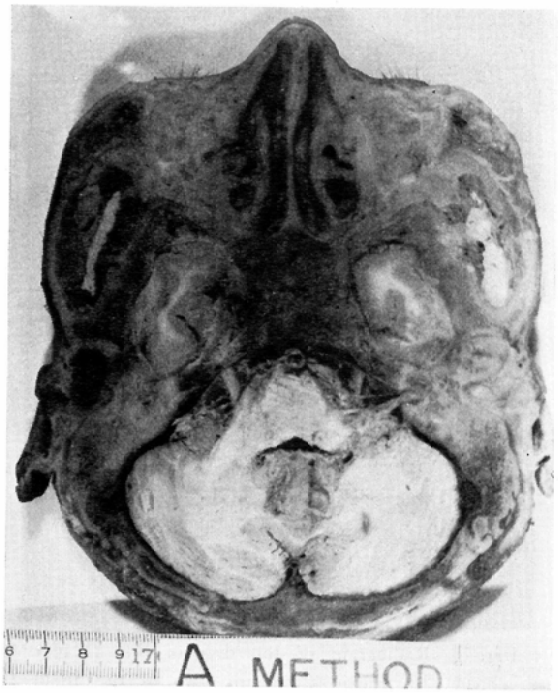

Fig. 13 Section of the cadaver head at the distance of 1.5cm to parietal side from the standard plane (A-method)

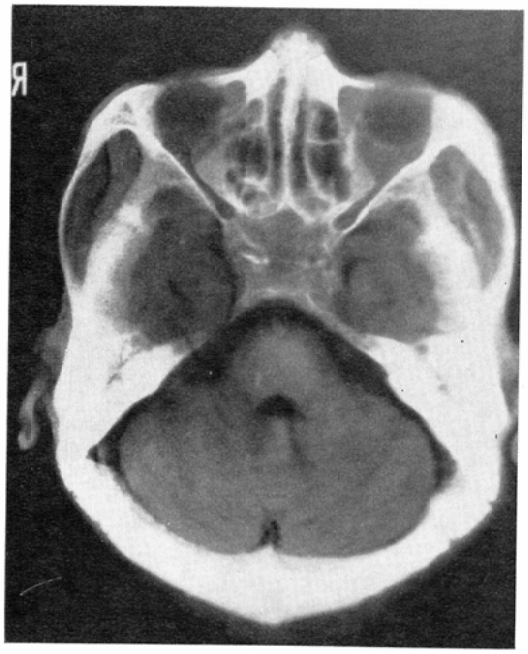

Fig. 14 Radiogram of the disk of the cadaver head with thickness of 1cm sawn at the level from 0.5cm to 1.5cm on the parietal side from the standard plane (axial view)-A-method

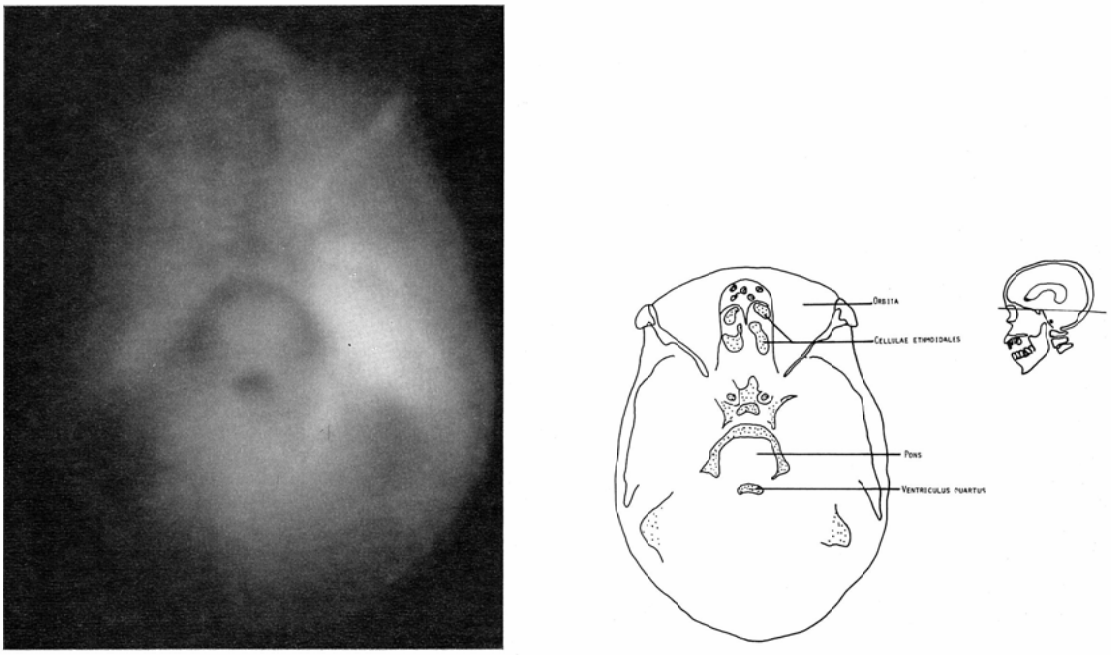

Fig. 15 Axial tomogram taken at the distance of 2.5cm to parietal side from the standard plane and its diagram (A-method)

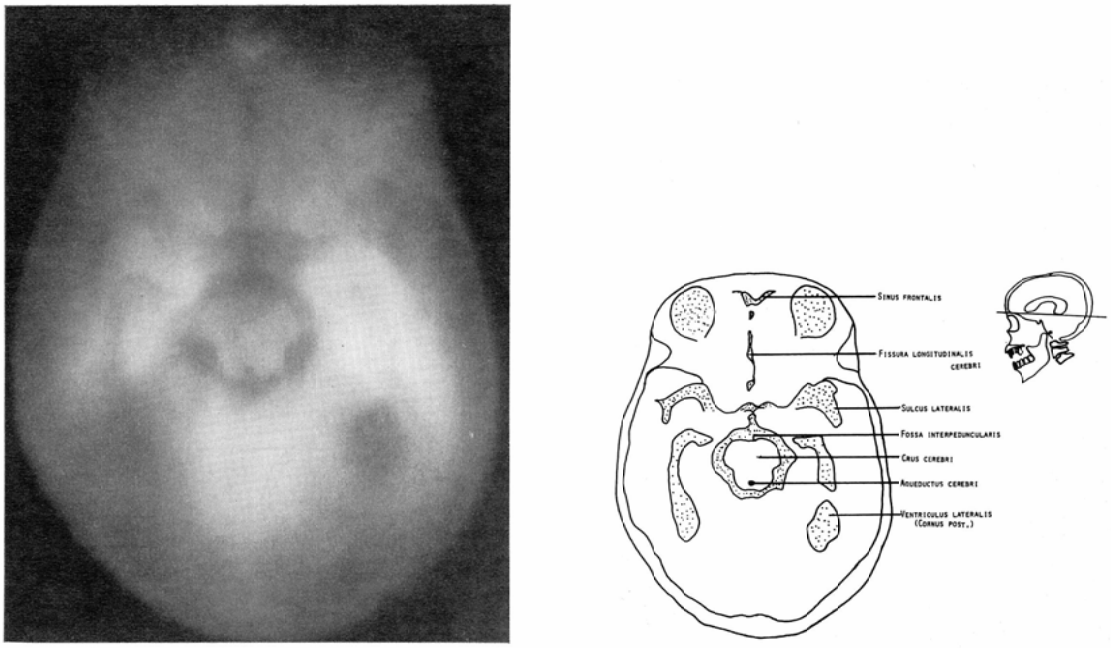

Fig. 16 Axial tomogram taken at the distance of 3.5cm to parietal side from the standard plane and its diagram (A-method)

Fig. 17 Radiogram of the disk of the cadaver head with thickness 2cm sawn at the level from 1.5cm to 3.5cm on the parietal side from the standard plane (axial view)-A-method

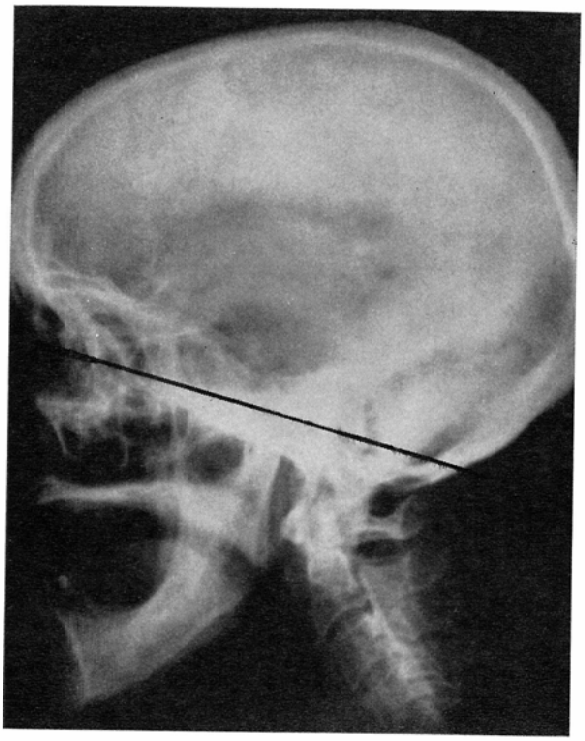

Fig. 18 Normal radiogram of the cadaver head (lateral view). Oblique line (orbitomeatal line) indicates level of the standard plane so called B-method)

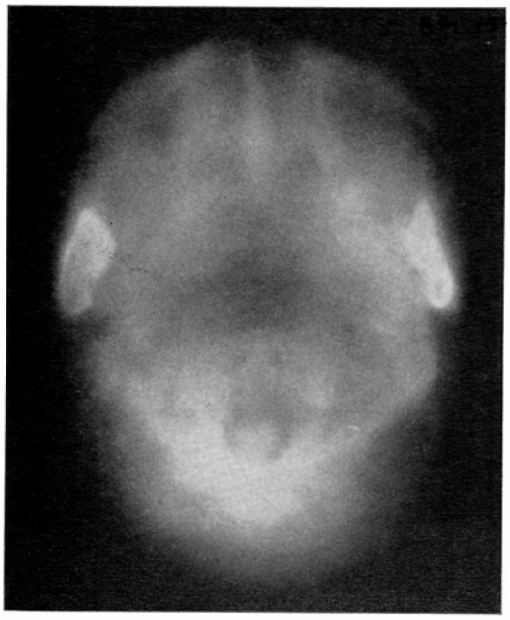

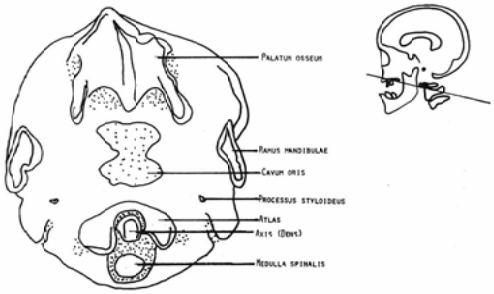

Fig. 19 Axial tomogram taken at the distance of 4.0cm to mental side from the standard plane and its diagram (B-method)

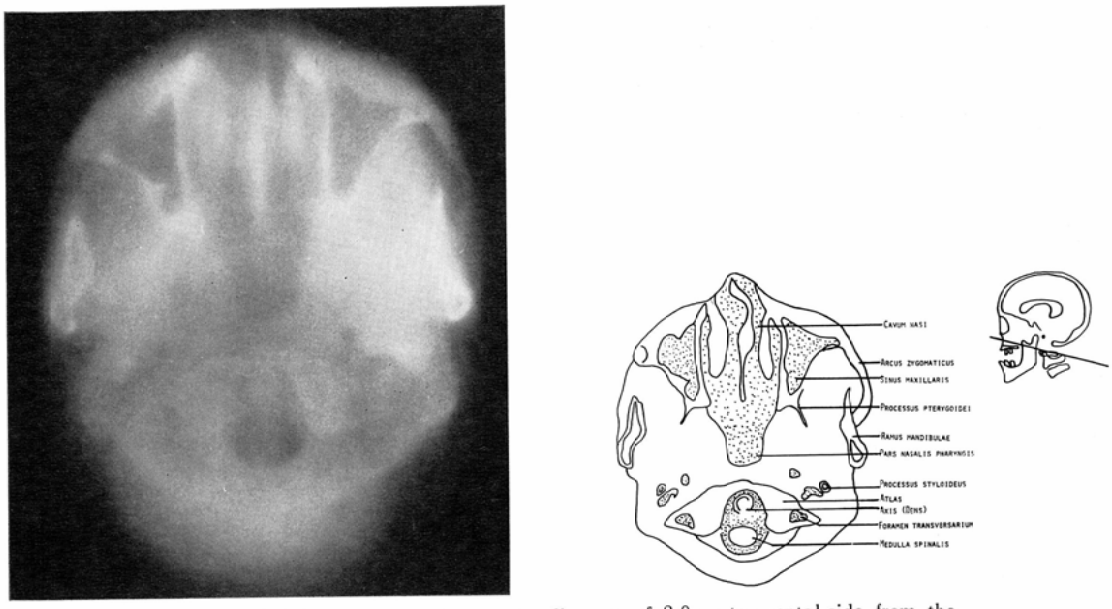

Fig. 20 Axial tomogram taken at the distance of 3.0cm to mental side from the standard plane and its diagram(B-method)

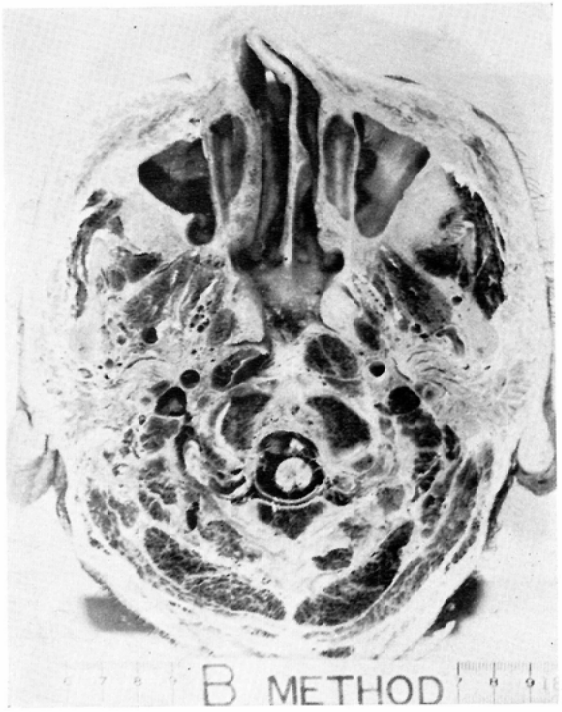

Fig. 21 Section of the cadaver head at the distance of 3.0cm to mental from the standard plane (B-method)

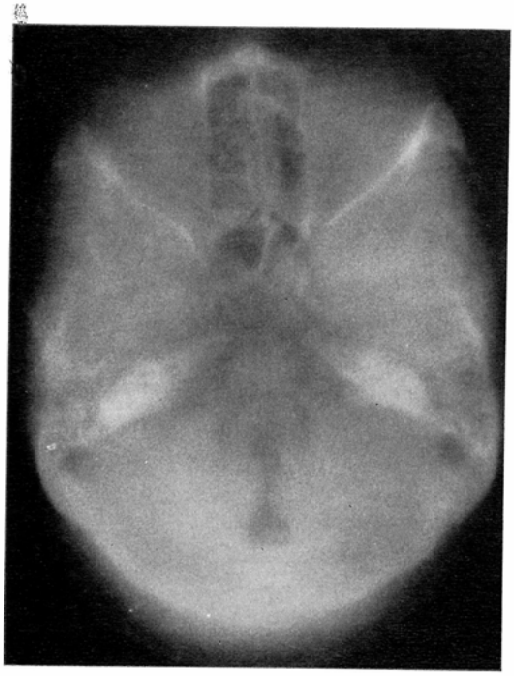

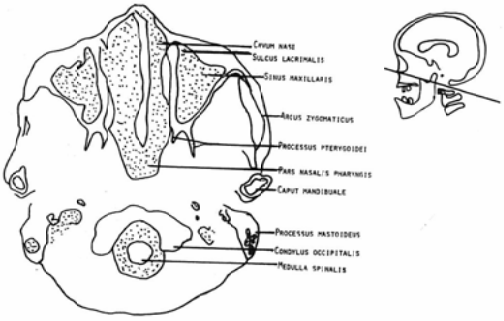

Fig. 22　Axial tomogram taken at the distance of 2.0cm to mental side from the standard plane and its diagram (B-method)

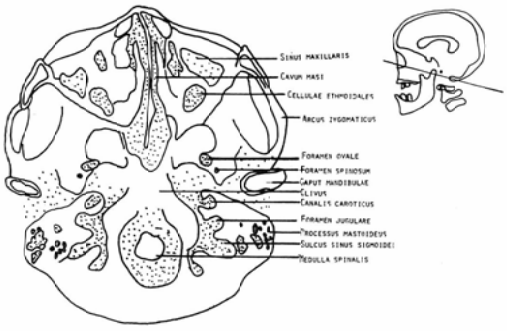

Fig. 23　Axial tomogram taken at the distance of 1.0cm to mental side from the standard plane and its diagram (B-method)

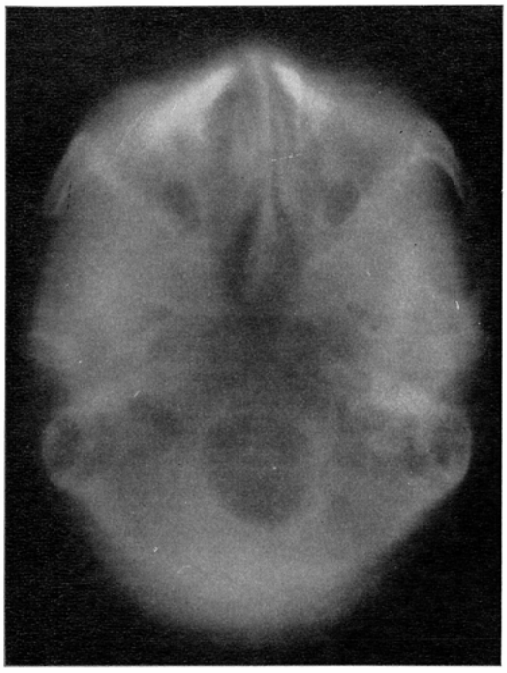

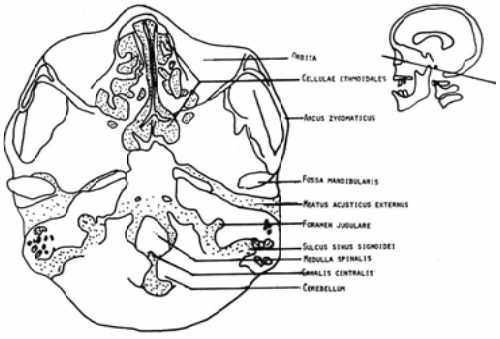

Fig. 24 Axial tomogram taken at the distance of 0.5cm to mental side from the standard plane and its diagram (B-method)

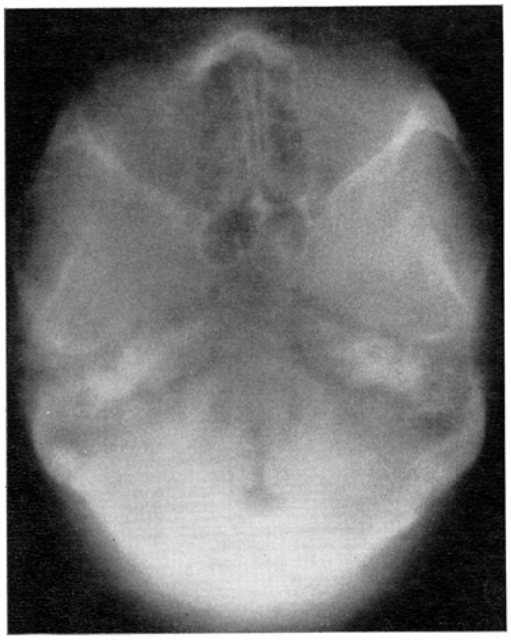

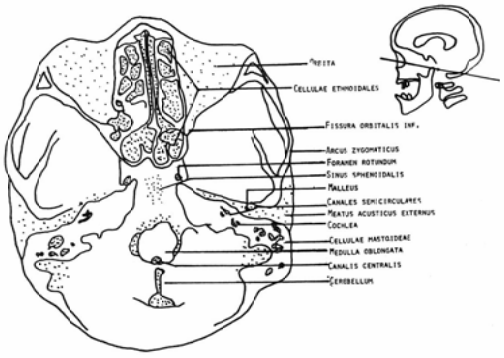

Fig. 25 Axial tomogram taken at the standard plan and its diagram (B-method)

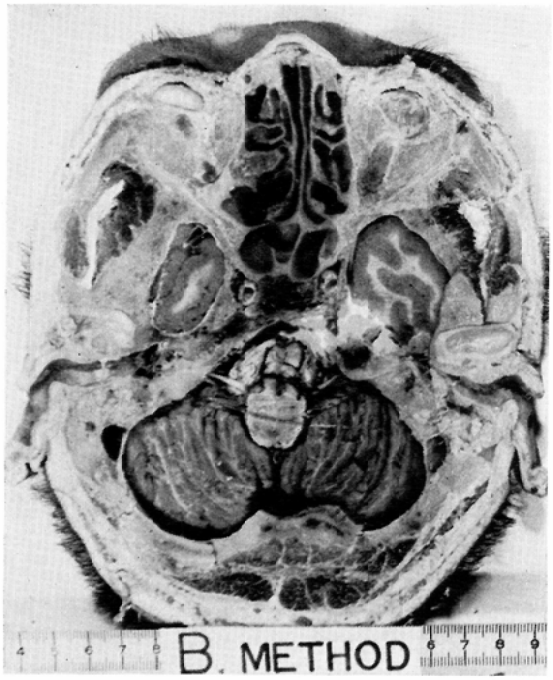

Fig. 26 Section of the cadaver head at the standard plane (B-method)

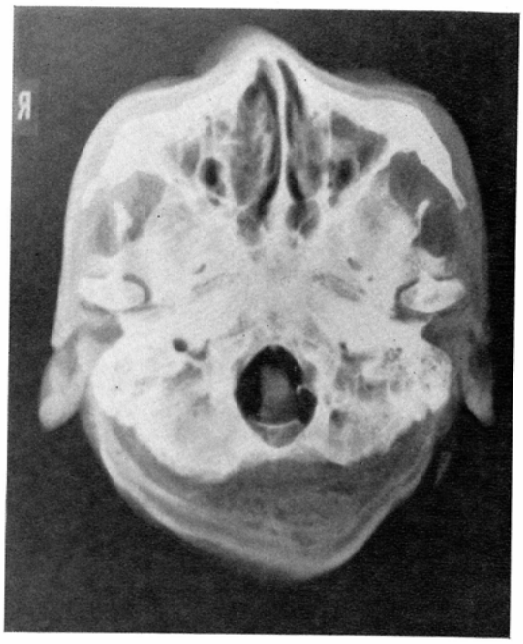

Fig. 27 Radiogram of the disk of the cadaver head with thickness of 3cm sawn at the standard plane and 3cm to the mental side of its (axial view)-B-method

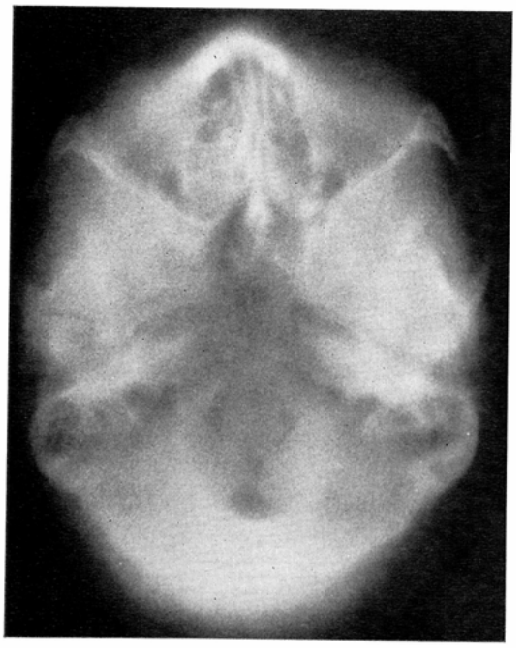

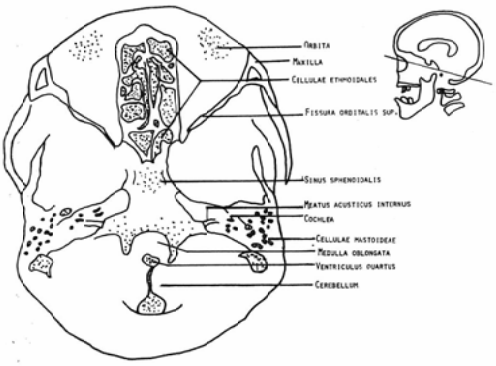

Fig. 28 Axial tomogram taken at the distance of 0.5cm to parietatl side from the standard plane and its diagram (B-mehod)

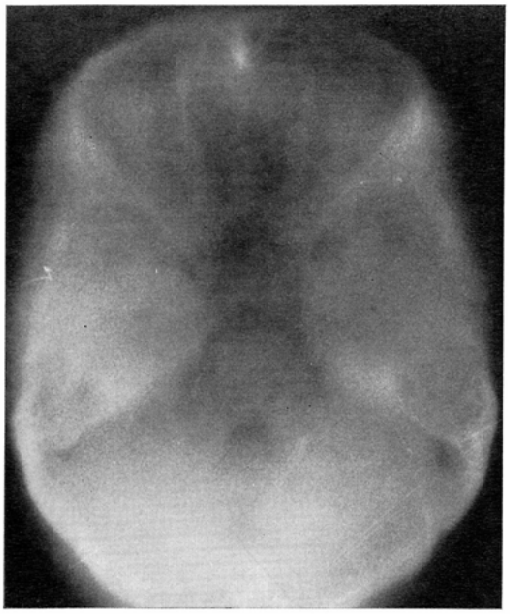

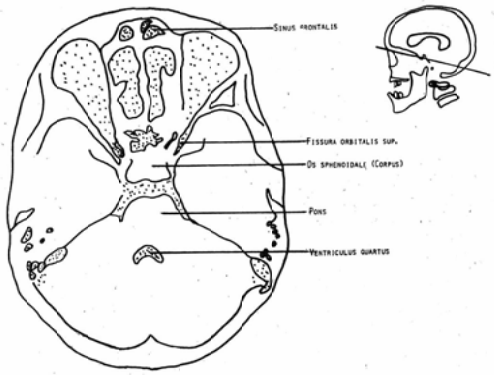

Fig. 29 Axial tomogram taken at the distance of 1.0cm to parietal side from the standard plane and its diagram (B-method)

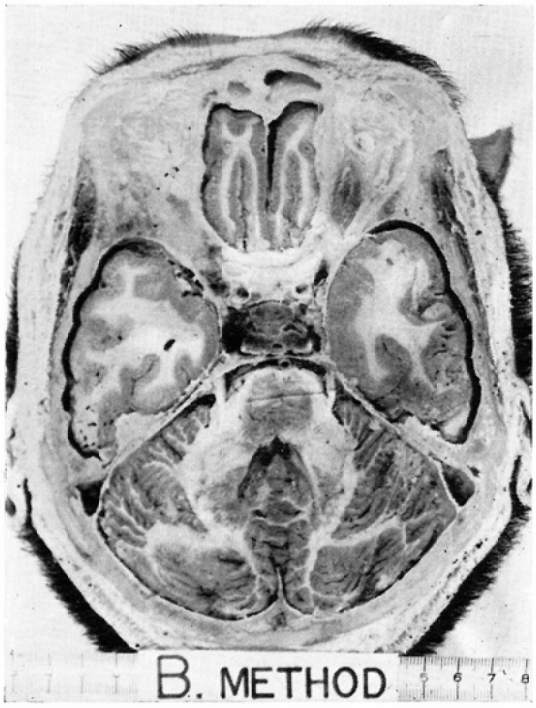

Fig. 30 Section of the cadaver head at the distance of 1.0cm to parietal side from the standard plane (B-method)

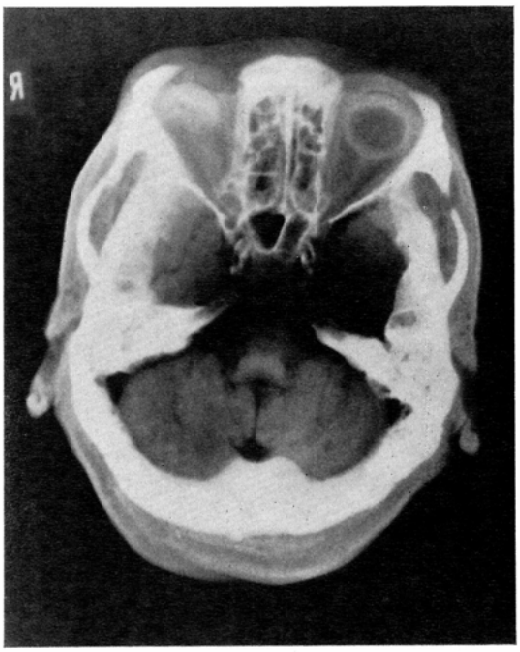

Fig. 31 Radiogram of the disk of the cadaver head with thickness of 1cm sawn at the standard plane and at the level 1cm to the parietal side of its. (axial view)-B-method

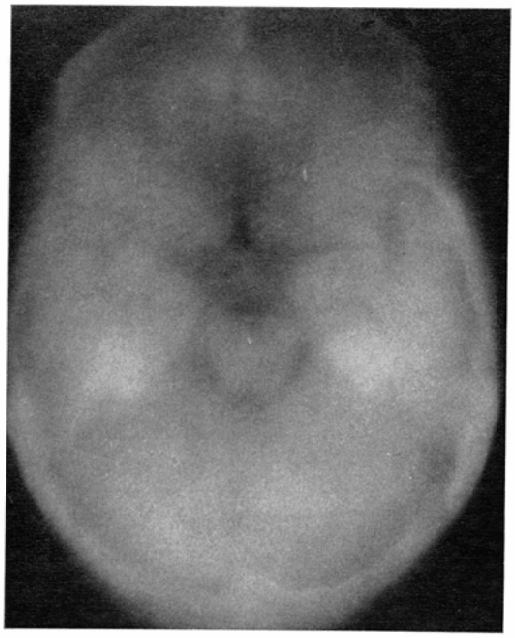

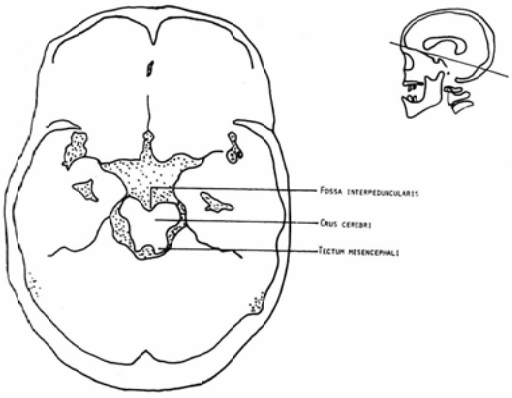

Fig. 32　Axial tomogram taken at the distance of 2.0cm to parietal side from the standard plane and its diagram (B-method)

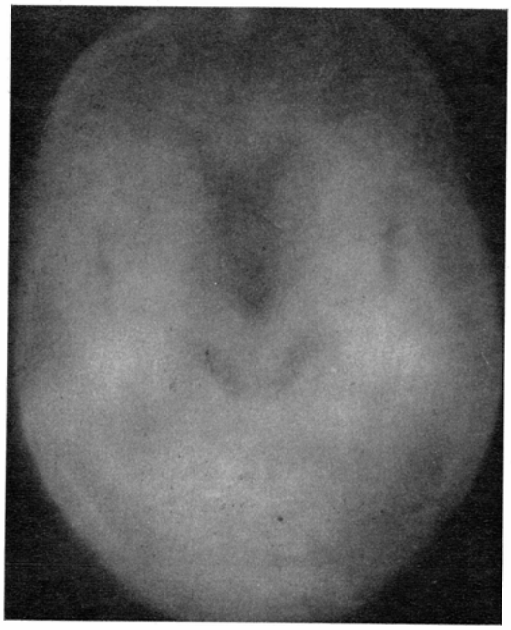

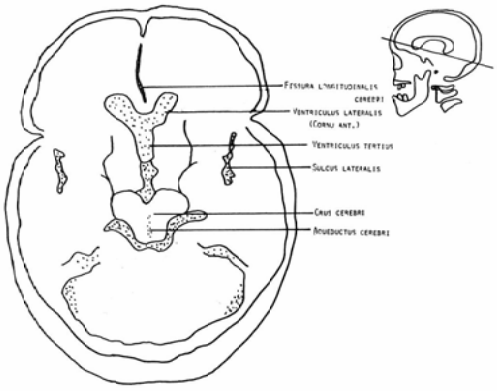

Fig. 33　Axial tomogram taken at the distance of 4.0cm to parietal side from the standard plane and its diagram (B-method)

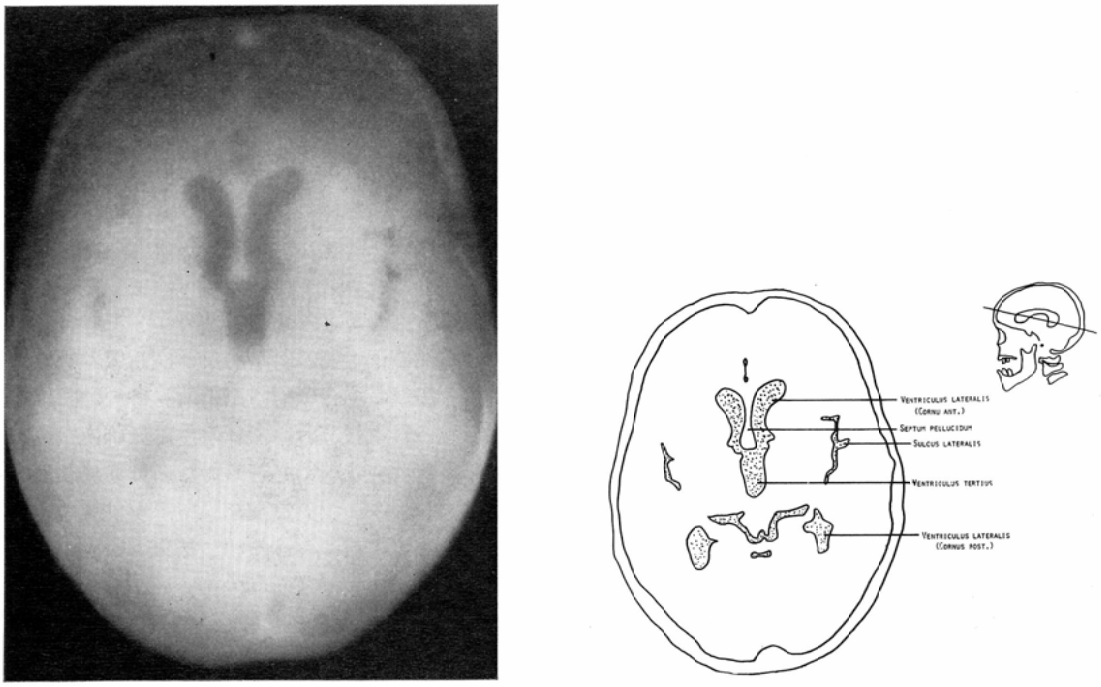

Fig. 34 Axial tomogram taken as the distance of 4.0cm to parietal side from the standard plane and its diagram (B-method)

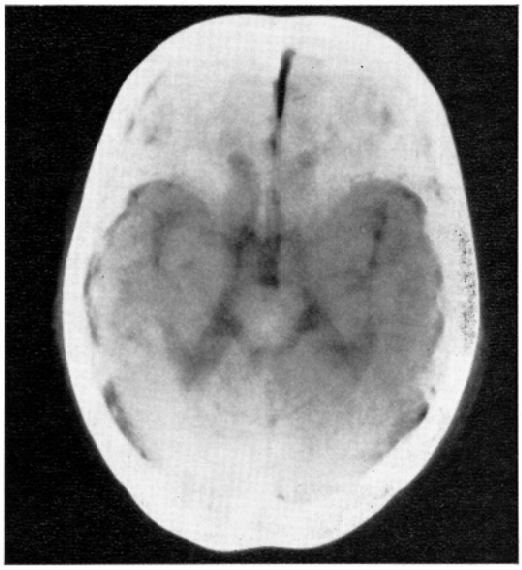

Fig. 35 Radiogram of the disk of the cadaver head with thickness of 6cm sawn at the level from 1cm to 7cm on the parietal side from the standard plane (axial view)-B-method

は Fig. 31の如くである．

9) 基準面より 2.0cm頭頂側の断層像 (Fig. 32)

前頭葉～大脳脚を通る截面である．

断層像はその略々中央に透亮像で囲まれた大の字型の陰影がみられるがこれは大脳脚の横断像である．

10) 基準面より 3.0cm頭頂側の断層像 (Fig. 33)

側脳室前角～第3脳室～大脳脚を通る截面である．

断層像はその略々中央に側脳室前角，つづいてその後方に第3脳室が透亮像として認められるがこれらの像にはこの截面より更に頭頂側偏りにある側脳室及び第3脳室の量像が加味されている．第3脳室の後方に大脳脚の横断像が観察される．

11) 基準面より 4.0cm頭頂側の断層像 (Fig. 34)

側脳室～第3脳室を通る截面である．

断層像はその中央前方に側脳室の前角附近が透明中隔に境されて左右対称的に透亮像として観察される．その後方の透亮像は第3脳室である．更にその斜め後外方に側脳室後角の横断像がみられる．

截面がこれより更に頭頂側に移行すれば側脳室中心部の横断像が観察されるわけである．

尚基準面より 1.0cm頭頂側の割面から頭頂部を含む鋸断層の単純像は Fig. 35の如くである．

小括　屍体の気脳頭部をB法による基準面に従つて得た Axial Tomogram を観察した．截面毎に観察される解剖学的部位をまとめると Table 2の如くである．

V 考　案

人体を截面撮影により検査する場合には正面断層では一平面上の上下，左右の様相をしらべ，側面断層で前後，上下関係を見更に横断像[1)8)10)11)]で平面上の前後，左右の様相を観察して綜合的に決定することが望ましい．これら3方向の截面撮影の夫々の弱点を補ない合う点において理想に近い結果が得られるはずである．

本報においては多軌道断層撮影装置により頭部の横断像を撮影し臨床的応用の可能性を吟味した．

これについて2，3の考察を加える．

1. 観察方法について：断層撮影法の臨床価値を判断するには得られた断層像とその截面の解剖像とを比較検討する手段がとられる[4)9)]．この事はX線解剖の研究や断層像に付随する障害陰影の理解に役立つことである．Potter[3)] もこの方法により頭部の正，側，斜断層及び横断像の研究をしているがこの場合は脳室系の所見については述べていない．本報においては生体に気脳術を実施した所見に近い状態に処理し得た新鮮屍体頭部を被写体とし骨系，脳実質及び脳室系を併せて観察した．従つて本報における観察結果は最近導入されて来た Computed Tomography の像を解読する際にも有用であると考える．

2. 多軌道断層撮影装置[5)]で頭部横断像が撮影出来る利点：同一装置で即ち被写体を移動させることなく3方向の截面撮影が出来ることは便利なことであり本法を試みた理由の一つである．又横断像の拡大率も正及び側面断層像と同じである事も所見の綜合判定に際しては都合がよい．更に本報の如く Hypocycloidal Shift で所見があれば直ちに同じ截面をこれより薄い層が撮影される Circular Shift で撮影する等夫々の管球運動方式の特長を生かして検査を進めることが容易に可能である．

3. 撮影体位の問題：本法の唯一の難点である．即ち撮影面をフィルムに平行即ち天板と平行にする必要がある．その為に被写体は強度の頚部後屈をしいられる．この事はフィルムに傾斜をもたせることで解決する考えでいる．現在の装置では撮影所要時間を可及的短く（15分以内）することで妥協している．一方被写体を腹位とするか或は仰臥位とするかも問題となる[2)]．著者等の観察では横断像の上では Axial Transverse Tomography[7)] にみられる如くX線の射入方向による相違特に障害陰影の出方には差がないように思われた．要は被検者の難易の点であり著者等は生体の

Table 2 Axial tomographic images at the each tomographed layers-B-method

	Ossa Cranii	Viscera & System Nervosum
4.0cm to mental side from the Standard Plane (S.P.)	Ramus Mandibulae Palatum Osseum Atlas Axis (Dens) Processus Pterygoidei	Cavum Oris Medulla Spinalis
3.0cm to mental side from the S.P.	Ramus Mandibulae Dens Atlas Sinus Maxillaris Arcus Zygomaticus	Cavum Nasi Cavum Oris Pars Nasalis Pharyngis Medulla Spinalis
2.0cm to mental side from the S.P.	Caput Mandibulae Sinus Maxillaris Arcus Zygomaticus Condylus Occipitalis Foramen Magnum Processus Styloideus Cellulae Mastoideae Sulcus Lacrimalis	Cavum Nasi Pars Nasalis Pharyngis Medulla Spinalis
1.0cm to mental side from the S.P.	Caput Mandibulae Arcus Zygomaticus Canalis Condylaris Orbita Cellulae Ethmoidales Fissura Orbitalis Inferior Foramen Ovale Foramen Spinosum Clivus Canalis Caroticus Foramen Jugulare Sulcus Sinus Signoidei Cellulae Mastoideae	Cavum Nasi Medulla Spinalis
0.5cm to mental side from the S.P.	Arcus Zygomaticus Orbita Cellulae Ethmoidales Clivus Sulcus Sinus Sigmoidei Cellulae Mastoideae Fossa Mandibularis Meatus Acussticus Externus Pyramis	Cavum Nasi Medulla Spinalis Cerebellum
Standard Plane	Orbita Cellulae Ethmoidales Meatus Acussticus Externus Malleus Os sphenoidale (Corpus) Cochlea	Cerebellum Medulla Oblongata Canalis Centralis

0.5cm to parietal side from the S.P.	Orbita Cellulae Ethmoidales Cochlea Canales Semicirculares Meatus Acusticus Internus Sinus Sphenoidalis Fissura Orbitalis Superior	Cerebellum Medulla Oblongata Canalis Centralis
1.0cm to parietal side from the S.P.	Orbita Cellulae Ethmoidales Fissura Orbitalis Superior Margo Sup. Partis Petrosae	Cerebellum Pons Hemispherium Cerebri Ventriculus Quartus
2.0cm to parietal side from the S.P.	Orbita Margo Sup. Partis Petrosae Canalis Opticus	Cerebellum Pons Hemispherium Cerebri Ventriculus Quartus
3.0cm to parietal side from the S.P.		Hemispherium Cerebri Crus Cerebri Fossa Interpedumcularis Aqueductus cerebri
4.0cm to parietal side from the S.P.		Hemispherium Cerebri Ventriculus Tertius Ventriculus Lateralis (Cornu Anterius Cornu Posterius) Sulcus Lateralis
5.0cm to parietal side from the S.P.		Hemispherium Cerebri Ventriculus Tertius Ventriculus Lateralis Sulcus Lateralis Fornix Septum Pellucidum Fissura Longitudinalis Cerebri

場合は背と天板の間に高さ20cm程度の台を置きその上に被写体を仰臥位として頭部を天板の方に落し込むようにする体位を採用している．生体の気脳頭部で特に第3脳室乃至側脳室の観察にはその部位が上位となる腹位が有利であろう．

4．基準面の選定について：撮影截面の再現性や頭部の大きさ，形による解剖学的誤差を少なくするために基準面[6)9)]を設定する必要がある．撮影や読影に際しては基準面を中心に考えてそれからおとがい側乃至頭頂側に截面を規定すれば便利である．

本報では基準面を眼窩口下縁と外耳孔を結ぶ面（略々ドイツ水平面に一致）にするA法と眼窩口外縁と外耳孔を結ぶ面とするB法の2種について夫々観察した．A法による撮影截面の上顎洞や眼窩は真の横断面で撮影されるがB法においてはこれらは前上方から後下方にやや斜めに横断されることになる．しかしB法の頭位はA法より頚部後屈が軽く被検者は楽であり更にB法の截面は前及び中頭蓋窩底と略々平行な面でありそのために蝶形骨大翼や正円孔，トルコ鞍等の横断像はA法より鮮明に撮影される．尚本報で提示した横断像でA法の上顎洞，前頭洞がB法のそれより鮮明でない．これは基準面の選定による相異ではなく副鼻

腔の発達度の個人差によるものであることは前述の通りである．

5. 截面の厚さについて：多軌道断層撮影装置で採用出来る管球運動方式による頭部断層像の比較は第1報において本誌上に発表[5]し臨床的にみた截面の厚さについても考察した．一方近年MTF等による数的な考察の報告[12]もある．本報はHypocycloidal Shiftを使用したが截面が0.5cm移動すると横断像もそれに応じて変化する点，又上顎洞，脳底部及び錐体等は障害陰影が極めて少なく且対比度が良く観察される．一方眼窩と上顎洞の境界，前頭洞が篩骨蜂窩の量像で障害されること及び大後頭孔の量像が目立つことや後頭蓋窩内の小脳の細部の解析に難点がある事は横断像の対比度が良いという長所の反面短所として表現されているわけである．実際に病的症例の場合はまずHypocycloidal Shiftにより頭部横断像を観察し異状が疑われる場合は対比度が劣るが薄い截面で撮影されるCircular Shiftで直ちに同じ截面の横断像を撮影するようにしている．

6. Axial Transverse TomographyとAxial Tomographyとの比較については別報[6]にゆずる．

VI 結　論

多軌道断層撮影装置のHypocycloidal Shiftを応用して屍体の気脳頭部の横断撮影を行ない得られた断層像と頭部の解剖学的割面を比較観察することにより次の結論を得た．

1. 頭部の固定にやや難点があるが撮影所要時間の短縮により同一装置で正面，側面，及び横断の断層像が得られる．更に同一截面を種々な管球軌道で直ちに撮影出来ることは有利である．

2. Hypocycloidal Shiftによる頭部横断像はその解剖学的割面と略々一致し臨床的に充分応用出来る．

本論文要旨は第25回日本医学放射線学会総会（1966年4月於鹿児島）に発表した．

本研究において撮影に供した被写体に関しては本学第一解剖学教室伊藤司教授並びに同教室職員御一同の多大の御協力をいただいた．厚く感謝の意を表する．

尚本研究の一部は文部省科学研究費によつた．

文　献

1) Gebauer, A.: Körperschichtaufnahmen in transversalen (horizontalen) Ebenen. Fortschr. Röntgenstrahlen, 71 (1949), 669—696.
2) 林　文子，沢田武司，堀部紀夫：Axial Tomography (Nasal & Para Nasal Cavity) 断層撮影会誌，1 (1973)，64～65.
3) Kieffer, J.: The laminagraph and its variations applications and implications of the planigraphic principles. Am. J. Roentgenol., 39 (1938), 497—513.
4) 木村和衛：円軌道移動方式断層撮影法の研究（第8報）臨床的応用第1報正常縦隔洞の撮影．日本医放会誌，16 (1956)，157～164.
5) 木村和衛，上田　稔，伊藤陛郎，松川　明，岩井昂，永井勝美，田中正巳，五十嵐寛光：多軌道断層撮影装置による断層撮影法の研究第1報各種管球運動方式における頭部断層像の比較．日本医放会誌，34 (1974)，127～134.
6) 木村和衛，上田　稔，伊藤陛郎，松川　明，松田忠義，中条正雄：頭部の横断撮影法とAxial Tomographyの比較．断層撮影会誌．3 (1975)，65～70.
7) 松田忠義，大沼　勲，野村隆吉：回転横断撮影による頭蓋底疾患の診断．断層撮影会誌．2 (1974)，117～119.
8) Potter, F.D.: Sectional anatomy and tomography of the head. Grune & Stratton, Inc., New York, 1971, 169—233.
9) 佐久間覚：円軌道移動方式断層撮影法の研究第20報臨床的研究第11報頭蓋骨の断層撮影．日本医放会誌，18 (1958)，1152～1177.
10) 高橋信次，小原準之輔：生体の横断面的研究（第1報）健康なる成人頭部の水平横断面．日本医放会誌，11，7 (1951)，24～31.
11) 高橋信次，小原準之輔，安斉精一：生体の横断面的研究（第2報）気脳正常頭部の水平横断面のX線像．日本医放会誌，11，9 (1952)，5～11.
12) 竹中榮一：軌道と量像の数量的解析．断層撮影会誌，2 (1974)，123～126.