Osaka University Knowledge Archive

Title	ITC silastic detachable balloonの使用経験-外科的脳血管障害30例についての報告-
Author(s)	後藤, 勝弥; 緒方, 登; 宮坂, 和男
Citation	日本医学放射線学会雑誌. 1993, 53(4), p. 430-442
Version Type	VoR
URL	https://hdl.handle.net/11094/20303
rights	
Note	

Osaka University Knowledge Archive : OUKA

https://ir.library.osaka-u.ac.jp/

Osaka University

日本医放会誌：53（4），430-442，1993（平成5）

ITC silastic detachable balloonの使用経験
－外科的脳血管障害30例についての報告－

1）飯塚病院脳血管内外科
2）北海道大学医学部

後藤　勝弥[1)]　緒方　登[1)]　宮坂　和男[2)]

（平成4年10月28日受付特別掲載）
（平成5年2月12日最終原稿受付）

Clinical experiences in using ITC silastic detachable balloons
－Report on 30 cases with various neurovascular diseases－

Katsuya Goto[1)], Noboru Ogata[1)] and Kazuo Miyasaka[2)]
1）Department of Interventional Neuroradiology, Iizuka Hospital
2）Department of Radiology, Hokkaido University School of Medicine.

Research Code No. : 503.9

Key Words : craniocervical arteriovenous fistula, carotid cavernous sinus fistula, cerebral aneurysm, embolization, detachable balloon

As defective balloons often lead to disasters, reliable detachable balloons have long been eagerly awaited. We had the opportunity of using ITC detachable balloons on 30 cases with various neurovascular diseases. No defective balloon was found during in vitro testing done immediately prior to their placement in the patient's vascular system. Moreover, there was no premature detachment during catheter manipulation or early deflation within several weeks after detachment.

Both immediate and long term follow up showed balloon embolization would be the first choice for various direct arteriovenous fistulae. Also, anatomically inaccessible aneurysms with small necks, less than 1 cc in volume, could be successfully treated by detachable balloons. However, detachable balloons are not ideal embolic material for large and giant aneurysms.

In conclusion, when used by properly trained personnel, ITC silastic detachable balloons are a safe, easy to use and reliable option.

はじめに

この30年間の間に脳神経外科手術法は目ざましい進歩を遂げた．頭頸部の様々な動静脈瘻，脳動静脈奇形や脳動脈瘤などの外科的脳血管病変の治療法とて例外ではなかったが，やがて大きな壁にぶつかったのも事実であった．近年，interventional neuroradiologyが外科的脳血管病変の治療にbreakthroughをもたらすものとして注目を浴びているが，detachable balloon（離脱式バルーン）の開発はマイクロカテーテルの開発とともに，

interventional neuroradiologyの進歩の原動力となったと言っても過言ではない[1),2),3)].

頸動脈海綿静脈洞瘻（CCF）をはじめとするhigh flowの動静脈瘻の外科的手術は困難で，治療成績が不良であったのにたいし，離脱式バルーンを用いた塞栓術は非侵襲的で，その成功率は高く，かつ治療効果はしばしば劇的であるため今では治療法の第1選択となっている．

すべての離脱式バルーンは，カテーテルから離脱させた時にバルーンが萎まないようにするなんらかの機構（self-sealing mechanism）を有している．しかし，使用法が簡便で，信頼性の高いself-sealing mechanismを有する離脱式バルーンは少なく，不完全な離脱式バルーンは重篤な合併症を引き起こす可能性が高い．self-sealing mechanismの完全性が高く，離脱された後にleakせず，また離脱されて数日以内の，バルーンの周囲に血栓の形成される以前の，早期のdeflationの起こらない，信頼できる離脱式バルーンが切に望まれるゆえんである．

この度，我々は使用法が簡便で，アメリカで長年にわたって多くの臨床例に使用され，高い信頼性を獲得しているITC（Interventional Therapeutic Corporation）離脱式バルーンを使用する機会を得たので，ここに使用経験を報告する．

対象，方法

平成元年4月から平成3年5月までに，Table 1に示す各種の動静脈瘻性および動脈瘤性の病変を有する30症例に，ITC離脱式バルーンを用いて血管内外科手術を施行した．各症例の概略はTable 2に示す．

Table 1　CASE MATERRIALS

Fistulous diseases	
Carotidcavernous sinus fistula	16 cases
Vertebrovertebral fistula	1 case
Dural arteriovernous fistula	1 case
Facial arteriovenous fistula	1 case
Aneurysmal diseasea	
Saccular aneurysm	4 cases
Giant aneurysm	4 cases
Dissecting aneurysm	2 cases
Pseudoaneurysm	1 case

ITC離脱式バルーンの構造と特性は以下の如くである．バルーンシェルは伸張特性や膨張特性の高い，非分解性のシリコーン弾性体よりなり，周囲の組織に適合し，血管壁に与える損傷を最小限に抑えるように配慮してある．またこのバルーンは，血管性の病変を閉塞する目的で，その至適部位で離脱させたバルーンが萎まないように，シリコーン製の自閉式（self-sealing）の弁を備えている．この弁の基部は放射線不透過性であるから，X線透視で，血管内に入れたバルーンの存在部位を知ることが出来るようになっている．

カテーテルへの装着は，血管内手技を行う直前に術者が行うが，この時にバルーンに欠陥がないかをチェックすることが出来る．つまり，カテーテルに装着したバルーンを最大許容膨張量の範囲内で膨らませてバルーンシェルの異常をチェックし，次に牽引力を加えて離脱させ，そのときに要した力を実感し，また，離脱させた後に自閉弁の漏れがないかを調べる．離脱させたバルーンは膨張したままでは再びカテーテルに装着するのが困難なので，鈍針（blunt tip needle）を用いて，deflateさせてからカテーテルに装着する．誘導カテーテルとしては，DSB（Detachable Silicone Balloon）1.5のバルーンには7.5F/5Fのcoaxial catheter（同軸カテーテル）を，DSB1.8のバルーンには8.5F/6Fのcoaxial catheterを用いる．誘導カテーテルが備えるべき条件はいくつかあるが，親カテーテルと子カテーテル，親カテーテルとバルーンカテーテルとの間の摩擦が少ないこと，子カテーテルを抜いたあとで，血管の屈曲，蛇行部で，親カテーテルがcollapseしないものを選ぶことである．カテーテルにマウントしたバルーンを誘導カテーテル内に進めるにあたって，摩擦のため，バルーンカテーテルが進みにくいことがあるので，医用シリコーン・スプレーを，バルーンとそれをマウントしたカテーテルに噴霧する．親カテーテルからバルーンが出たら，inflation, deflationを繰り返しながら，血流に乗せて，バルーンを病変部へ進める．バルーンをinflateするものとしては，CCFのばあいは200mgI/mlの

Table 2 Summary of Clinical Cases

No	Age Sex	Diag.	concomitant disease	early deflation of balloon	complication
1	52F	G-AN, IC cav.	none	none	none
2	59F	G-AN, IC-ophth.	none	none	none
3	41M	Dis-AN, IC cerv.	none	none	none
4	74F	CCF	DAVF, sigmoid	none	none
5	42F	VAVF	Von Recklinghausen's disease	none	none
6	71F	AN, BA tip	Ischemic heart disease	none	none
7	59M	AN, IC-ophth.	multiple AN	none	none
8	24M	CCF	contusion, hemorrhagic infarction	none	none
9	30M	Ps-AN, IC cav.	3rd c.n. palsy	none	none
10	48F	DAVF, TS sinuses	pulmonary embolism	none	none
11	50M	CCF	depressed fracture	none	none
12	58F	G-AN, IC cav.	none	none	none
13	19M	CCF	hemorrhagic contusion	none	none
14	49F	CCF	contusion	none	none
15	54M	CCF	contusion, 3rd c.n. palsy	none	none
16	23M	CCF	cerebellar contusion	none	none
17	57F	G-AN, IC cav.	none	none	none
18	28F	CCF	contusion	none	none
19	61F	G-AN, IC cav.	BBB, hypertension	none	none
20	18F	CCF	none	none	none
21	54F	G-AN, BA-SCA	none	none	none
22	45M	CCF	contusion	none	none
23	38M	CCF	scalp AVF	none	none
24	59F	CCF	none	none	transient hemiparesis
25	37F	CCF	contusion	none	none
26	23M	CCF	Ehlers Danlos synd. (type IV)	none	none
27	23F	CCF	none	none	none
28	63F	AN, IC cerv.	none	none	none
29	26F	AVF, facial	Von Recklinghausen's dis.	none	none
30	56M	Dis-AN, VA intra.	hydrocephalus	none	none

G-AN: giant aneurysm, Ps-AN: pseudaneurysm, Dis-An: dissecting aneurysm, IC cav.: cavernous portion of internal carotid portion of vertebral artery, BA-tip: basilar tip, BA-SCA: basilar-superior cerebellar artery, TS: transverse and sigmoid sinuses,

Results				
signs and symptoms	findings of angiogram	general safety	usefulness	comments
markedly improved	markedly improved	I	useful	marked improvement of 6th c.n. palsy due to shrinkage of aneurysmal thrombus
no change	markedly improved	I	useful	progress of ICA stenosis after embolization
no change	makedly improved	I	useful	
markedly improved	markedly improved	I	useful	unintentional ICA occlusion one week after embolization
markedly improved	markedly improved	I	useful	rounding of balloon 1 day after, due to fragile arterial wall
no change	markedly improved	I	useful	
marledly improved	markedly improved	I	useful	marked improvement of visual disturbance due to shrinkage of thrombus
marledly improved	markedly improved	I	useful	no change in CNS findings
no change	markedly improved	I	useful	Ps-AN developed one year after embolization of CCF
improved	markedly improved	I	useful	balloon occlusion of VA + embolization of muscular branches (EVAL)
markedly improved	markedly improved	I	useful	ICA occlusion, rent too small
no change	markedly improved	I	useful	embolic materials: minicoils for dome, a balloon for neck
slightly improved	markedly improved	I	useful	
markedly improved	markedly improved	I	useful	recanalized CCF, ICA occlusion on 2nd session
markedly improved	markedly improved	I	useful	
improved	markedly improved	I	useful	eye findings disappearred, no change in CNS findings
markedly improved	markedly improved	I	useful	cavernous sinus sydromes cured 1 year after occlusion of ICA
markedly improved	markedly improved	I	useful	longstanding CCF with external carotid artery supply
no change	improved	I	equivocal	embolic materials: minicoils for dome a balloon for neck
markedly improved	markedly improved	I	useful	
no change	improved	I	equivocal	thrombosed part of AN recanalized after embolization
markedly improved	markedly improved	I	useful	CCF completely closed by minimal inflation (0.05ml) of a balloon
markedly improved	markedly improved	I	useful	large rent, ICA occlusion
markedly improved	markedly improved	III	useful	recurrent CCF, ICA occlusin
markedly improved	markedly improved	I	useful	Ps-AN 1week after embolization, spontaneous cure (6 month after)
markedly improved	markedly improved	I	useful	transvenous embolization un successful, ICA occlusion
markedly improved	markedly improved	I	useful	giant cavernous sinus, ICA occlusion
no change	improved	I	useful	neck too small, ICA occlusion
markedly improved	markedly improved	I	useful	
no change	improved	I	useful	

artery, IC-opth: internal carotid-ophthalmic junction, IC cerv.: cervical portion of internal carotid artery, VA intra.: intracranial

BBB: bandle branch block

Metrizamide (Amipaque) を用いる．動脈瘤の場合は，造影剤を HEMA (2-hydroxyethyl methacrylate)[4]に置換する．このバルーンは血管病変の至適部位に到達せしめ，病変の十分な閉塞を DSA で確認したら，カテーテルに静かに牽引力を加えて離脱させる．このバルーンには，下記のように，attachment force－カテーテルに付着する力（つまりは離脱に要する牽引力）の異なる3種類のバルーンが用意されている．

low attachment force (L)：20－30グラム
medium attachment force (M)：30－40グラム
high attachment force (H)：40－55グラム

この離脱有効範囲を適正にするには専用の2 french の挿入カテーテルにマウントしなければならない．progressive suppleness catheter（先端部柔軟カテーテル）と coaxial catheter の2種類がある．Hバルーンは極めて高血流の動静脈瘻の塞栓術に際して，意図しない早期離脱を予防するため，同軸カテーテルに装着して用い，離脱にさいしては，内側のカテーテルに牽引力を加えながら，同軸カテーテルの外側のカテーテルを進めて，離脱させるようになっている．

経過観察は術前，術中，術後1日，1週，3週，3カ月目に行い，安全性および有効性について検討を行った．

安全性については，全身的には，臨床症候と CBC，CRP，ASLO，免疫グロブリン値等を指標にして異常生体反応の有無を検討し，頭蓋内循環にたいする影響の観点からは，X線透視，血管造影，X線単純撮影，CT を用いて行った．バルーンが病変部に到達する前に離脱してしまう premature detachment，意図しない母動脈の閉塞，それに，1週間以内の，離脱したバルーンの周辺に血栓が形成される前に，バルーンが収縮してしまう early deflation の有無を検討した．

評価方法及びその基準は下記の如くである．

(1)　有効性評価

全般改善度の判定は前記観察項目の結果により次の6段階で行う．

＜臨床症候＞	＜血管造影所見＞
1)　著明改善	1)　著明改善
2)　改善	2)　改善
3)　やや改善	3)　やや改善
4)　不変	4)　不変
5)　悪化	5)　悪化
6)　判定不能	6)　判定不能

(2)　安全性評価

概括安全度の判定は，次の基準による．

I）観察期間を通じてバルーンの破裂，意図しないバルーン離脱，血栓形成前の早期のバルーンの収縮およびバルーン離脱不能等がなく，この離脱式バルーンに起因すると考えられる副作用は認められなかった．

II）観察期間を通じてバルーンの破裂，意図しないバルーン離脱，血栓形成前の早期のバルーンの収縮およびバルーン離脱不能等があったが，この離脱式バルーンに起因すると考えられる副作用は認められなかった．

III）一過性の神経脱落症候が認められた．

IV）永続性の神経脱落症候が認められた．

(3)　有用性評価

有用度の判定は，有効性，安全性，自他覚症候，合併症等を総合的に評価し，次の4段階で行う．1）有用，2）やや有用，3）どちらとも言えない，4）好ましくない．

結　果

各症例の概要は Table 2 にまとめた通りである．なお，発症から塞栓術までの平均期間は動脈瘤で15.8カ月，CCF で7.9カ月であった．使用したバルーンの種類と個数は動脈瘤の選択的塞栓術を行った7例で，DSB1.8L と1.5L がそれぞれ4個ずつ平均1.1個であった．CCFに対してはDSB 1.8L が7個，1.8M が6個，1.8H が2個，1.5L が8個，1.5M が10個，1.5H が2個で，平均2.3個であった．充塡材の種類と使用量は動脈瘤は HEMA を平均0.7cc 使用し，15例の CCF の場合 DSB1.5を22個，DSB1.8を19個使用したが，Metrizamide を平均それぞれ0.32cc および0.77cc 使用して充塡した．

結果を総括すると Table 3 のようになる．使用前のテストでリークしたバルーンはなかった．また，術後，熱発その他の臨床症候や検査成績で，

Table 3　Results

MECHANICAL troubles and unusual biologicl reactions to detachable balloons
leak of valve by in-vitro testing ……none
systemic reaction to detached balloon(s) ……none
premature detachment……none
early deflation ……none
delayed deflation during follow up period……none

MANEUVERABILITY of balloon catheter
Placement of balloon(s) into the cavernous sinus ……possible in 13 out of 15 cases with CCF
Placement of balloon(s) into aneurysml lumen……possible in all 8 cases on whom selective embolization of aneurysm was intended

IMPROVEMENT
CLINICALLY
marked: 18 cases, moderate: 2 cases slight: 1 cases, unchanged: 9 cases

ANGIOGRAPHICALLY
marked: 26 cases, moderate: 4 cases

GENERALIZED SAFETY
No complication related to use of the detachable balloon ……29 cases
Trasient neurological deficit ……1 case

USEFULNESS
Useful: 28 cases, Equivocal: 2 cases

炎症反応を示唆するような異常を認めた症例はなかった．目的とする病変までバルーンを到達せしめる前に，意図せずにバルーンが切り離される，premature detachment はなかった．

HEMA で inflate したバルーンはもちろんのこと，Metlizamide で inflate したバルーンにも術後1日，1週間，3週間，3カ月の経過観察の血管造影で，バルーンの spontaneous deflation が見られたものはなかった．

バルーンカテーテルの操作性は，2Fのポリエチレンカテーテルにマウントした時に較べて，progressive suppleness タイプのカテーテルにマウントした場合に極めて良好で，CCF の15例中13例に瘻孔を通して海綿静脈洞にバルーンを進めることが可能であった．また，選択的な脳動脈瘤の塞栓術を意図した8例全例に選択的な動脈瘤内へのバルーンの挿入が可能であった．これは，他のバルーンカテーテルに較べて，deflate した時のバルーンのサイズが小さく，かつバルーンをマウントするカテーテルの先端が柔軟であった為と考えられる．ただし，CCF 症例のうち4例では瘻孔が大きすぎて，瘻孔を完全に閉塞しようとすると，内頸動脈へ herniate する傾向があったので，瘻孔を含めて内頸動脈のバルーンによる閉塞を行い，early deflation に備えてさらに，もう1個のバルーンを precavernous portion に追加した．瘻孔が極めて小さかった1例，既に塞栓術が施行されていて，再発した CCF に塞栓術を行った2例では，既に留置されていたバルーンが障害になって，fistula を通して海綿静脈洞へバルーンを進めることが出来なかった為，2個のバルーンで内頸動脈を閉塞せしめた．動脈瘤の症例に関しては，海綿静脈洞部内頸動脈の動脈瘤が余りに巨大で，かつ頸部が幅広かった1例で内頸動脈を閉塞せしめた．術後著明な減圧効果が得られた．なお，内頸動脈を閉塞しなければならない症例では予め，閉塞耐性テストが陰性であることを，SPECT 施行時およびバルーンを離脱する前に確認した．

臨床症候の改善度に関しては20例で中等度以上の改善が見られたが，9例では不変であった．この9例はいずれも動脈瘤であり，発症から長期間を経過したものであった．動脈瘤で著明な臨床症候の改善を呈した3例のうち2例は瘤内の血栓が縮小したもの，1例は，バルーンによる母動脈の閉塞を行った症例であった．血管造影上は全例に中等度以上の改善が見られた．

合併症としては，内頸動脈閉塞を行った CCF の1例（症例24）で3日目に一過性の左片麻痺をみたのみで，概括安全度は高いといえる．

考　察

1974年に発表された，ソヴィエト連邦の Serbinenko[1]の論文が，detachable balloon の有用性を広く紹介した最初のものであったが，外科的脳血管病変の治療法変革の突破口を開くものとして，大きな衝撃を与えた．これに触発されて，よ

り安全で，取り扱いの容易な detachable balloon の開発がすすめられたが，Debrun と共に，Hieshima[3]はその最初の開発者のひとりであった．最初の研究のひとつは Hieshima と American Hospital Supply（AHS）社の関連会社とで1979年－1985年になされ，ついで，ITC が Hieshima と彼のチームのために detachable balloon の開発を行った．そして，1985年から US Food and Drug Administration（FDA）の指導のもとに米国内および世界各国に供給が開始され，既に3000人を越える，様々な脳神経系の外科的血管病変の治療に使われた実績があり[4)-8)]，欧米では信頼性の高い離脱式バルーンとして知られている．著者は1983年に2カ月，1985年から1986年にかけて13カ月間 Hieshima 教授のチームに属し，このバルーンの研究開発および，臨床治験に従事し，このバルーンの使用法に習熟した[5),9)]．このほかにも，さまざまなデザインの detachable balloons が考案され，また，実用に供されてきたが[2),10),11)]，それぞれに長短がある．つまり，あるものは attachment force が定量化されていなかったり，あるものは切り離したあとで，高率に leak したり，あるものは確実な detach が困難であったり，あるものは premature detachment の問題は解消されていても，nech の部分がかたく，操作性に問題があるなどである．

バルーンがカテーテルに付着している力，つまり attachment force について認識しておくべきことがいくつかある．動脈瘤の選択的な塞栓術の場合には，detachment に際して動脈瘤を破裂させないため，low attachment force (L) のバルーンを選ぶ．CCF にしろ，動脈瘤にしろ，病変部に到達せしめたバルーンを inflate して，detach する際には，体外でテストしたときに較べて，遥かに大きな牽引力を要する．これはバルーンをマウントした2Fのカテーテルと誘導カテーテルや血管壁との間の摩擦，それに病変部の中で，バルーンが少し回転していることが多いため，detach するために加えられた牽引力が，バルーンにダイレクトに伝達されにくいためと考えられる．したがって，Lバルーンを選んだほうが容易に手技を終えることが出来る．しかし，一方，Lバルーンを選んだ場合には，premature detachment の起こる可能性が出てくる．premature detachment はもっとも恐るべき合併症のひとつである．ことにある程度の大きさに膨らまされたバルーンが，内頸動脈の distal bifurcation を閉塞した場合には，前ならびに後交通動脈経由の副血行路の発達が悪い場合には，広汎な脳梗塞を生じ，致死的となることがある．この離脱式バルーンの取り扱いに習熟したものにとっては，high flow の CCF でも low attachment force のバルーンで安全に塞栓術を行い得るが，動脈硬化の著明な患者では動脈の延長蛇行が著しく，内頸動脈の頸動脈管部で，バルーンが進みにくくなることが多い．このため，強い屈曲部を越えるため，ついバルーンを大きく inflate しがちで，内頸動脈の頸動脈管部を越えたとたんに，バルーンが離脱されてしまう恐れがある．従って，premature detachment の恐れのある CCF の場合には，medium attachment force (M) のバルーンを選んだほうが無難である．

high attachment force (H) バルーンは極めて高血流の動静脈瘻の塞栓術に際して，意図しない早期離脱を予防するため，同軸カテーテル（2F/4F）に装着して，同軸カテーテルの外側のカテーテルを進めて離脱させるようになっている．したがって，4Fの外側のカテーテルを進め得る，頸部の病変が適応となる．それより末梢にある極めて高流量の血管病変の治療に際して premature detachment を防ぐには，もう1個の非離脱型のバルーンを病変の手前まで進めて，非離脱型のバルーンで押さえて離脱せしめる．

バルーンシェルは伸張特性や膨張特性の高い非分解性のシリコーン弾性体よりなり，膨張時の内圧が余り高くならないのが特徴である．しかし，von Recklinghausen's disease に伴って生じた椎骨動静脈瘻の症例（症例5）では，椎骨動脈内で離脱されたバルーンが，翌日には丸くなっており，動脈壁の脆弱性が示唆されている．われわれのシリーズには他にも von Recklinghausen 氏病の患者（症例29）がいたが，本症や症例26の Ehlers Danlos syndrome のような遺伝性の結合織病で

は血管の脆弱性が高まるのが特徴であるので，塞栓術にあたっては，バルーンの過伸展による血管破裂を起こさないように十分な注意が必要である．症例26ではより安全と考えられる経静脈性のアプローチをとり，海綿静脈洞内に進めることが出来たが，瘻孔の存在するコンパートメントに到達することが出来なかったので，特に広狭不整の強い部分を含めて内頸動脈をtrappingをして治癒せしめた．

離脱式バルーンによる塞栓術の適応については文献的にも，以下のような疾患が対象とされて来た．まず，頭頸部および胸腹部の動静脈瘻および静脈瘤[4),12),13),14),15)]，特に外科手術が解剖学的に極めて困難，または全身状態不良なものも適応となる利点がある[8),16)]．つぎに，外傷または悪性腫瘍の浸潤，潰瘍などによる動脈性の出血のコントロールに用いられる[3),6),17)]．また，外科手術前の血管閉塞として，脳動静脈奇形のほか，glomus jugulareや腎臓の悪性腫瘍など全身の腫瘍を栄養している動脈の閉塞に用いられている[7)]．

本研究の症例のシリーズのなかで，動静脈瘻15例は血管造影上，全例完治し，臨床症候も脳挫傷による症候を呈していた２例を除いて著明な改善を呈している．従って動静脈瘻は離脱式バルーンによる塞栓術を治療の第１選択とするのが妥当と考えられる(Fig. 1，2)．また，本研究でも，我々のCCFの多数例の経験[9)]でも明らかなように，塞栓術後の海綿動脈洞外側壁を走る脳神経の脱落症候の出現率が他のバルーンを使用した場合[12)]に比べて明らかに低いのもITCバルーンの特徴である．その理由はこのバルーンの伸張特性が高いため，許容範囲内で膨張させた場合，バルーン内圧が余り高くならないことと，周囲の組織にたいする適合性が良い為であると考えられる．

一方，動脈瘤に関しては，離脱式バルーンによる塞栓術を第一とするものもいるが[18),19)]，塞栓術の適応は，一般に解剖学的にアプローチ困難，または全身状態不良，高齢などのsurgically poor riskに限定されている．われわれの今回の経験でも，容積１cc以下の比較的小さな動脈瘤，あるいは巨大動脈瘤であっても，ドームに厚い壁在性の血栓が存在して流血の存在している部分の容積が１cc以下で，１個のバルーンで塞栓出来る場合はバルーンによる塞栓術の良い適応となった．つまり，動脈瘤は完治し(症例１，６，７，９)，しかも塞栓術後，血栓の退縮によって減圧効果も見られた(Fig. 3)（症例１，７)．概して巨大動脈瘤の塞栓術の報告例の治療成績は良好とはいえない[8),20)]．このシリーズにもバルーンのみでは完全治癒は困難で，塞栓術後，完治せず，母動脈への圧迫が増強した例(症例２)，バルーンとコイルを併用して完治せしめた症例（症例12)，broad-basedで，バルーンとコイルで完治せしめ得す，最終的にはradial bypassと内頸動脈の結紮術を施行したもの(症例19)，バルーンとコイルが，次々に柔らかい壁在血栓に埋没して，完治しなかったもの(Fig. 4)（症例21)，などが存在する．このことは巨大動脈瘤の塞栓材料としてITCバルーンも，必ずしも適切ではないことを示している．

最近では，頭頸部においても，胸腹部や四肢においても動脈性の出血や手術前の血管閉塞に関してはバルーンによる塞栓術は比較的大きな動脈が対象となり，小さな動脈，しかもそれを多数閉塞しなければならない様な場合にはマイクロコイルや顆粒状の塞栓物質（PVA particle）などが用いられるようになった．また，脳動静脈奇形の術前塞栓術には，nidusをより効率よく閉塞できることから，液性塞栓物質が主として用いられるようになった．

ま と め

臨床経験から確認出来たことは，ITC離脱式バルーンは，血管系に挿入する前に，最大許容膨張量の範囲内でバルーンを膨らませて，バルブ，シェルの異常を予めチェック出来ること，また，このバルーンはカテーテルに付着する力（attachment force)が定量化されているので，脳血管の病変部の性状と，そこを通過する血流量と速度を考慮して至適のattachment forceを持ったバルーンを選ぶことが出来ることである．そのため，このシリーズでは病変部に到達する前にバルーンが意図せずに切り離されるpremature detachmentはなく，また，病変部に血栓が形成される前に萎んで

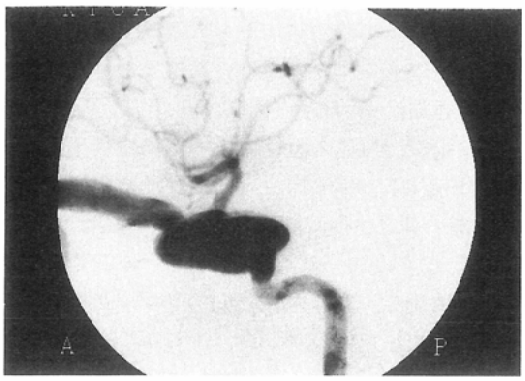

(A)

(B)

(C)

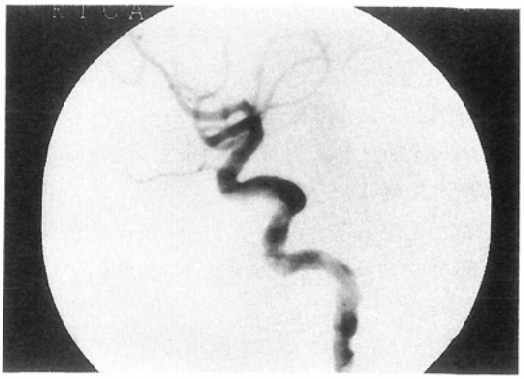

(D)

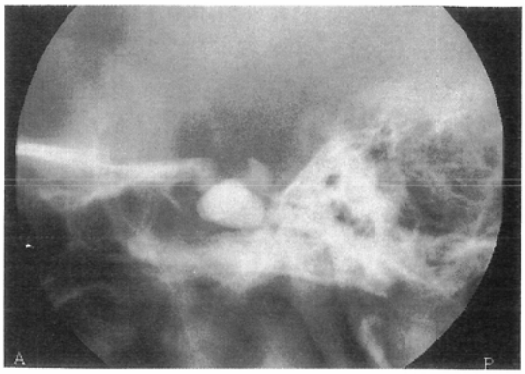

(E)

Fig. 1 : 28 year old female with traumatic CCF (case 18 of Table 1)

(A) carotid angiogram, lateral projection showing markedly dilataed cavernous sinus and superior ophthalmic vein caused by occlusion of the posterior draining routes.

(B) Plain skull film, lateral projection. Immediately after the procedure. Three ITC balloons filled with 0.5ml Metrizamide and detached in the cavernous sinus.

(C) One week follow up carotid angiogram showing pseudoaneurysm at the site of the rent (arrow).

(D) Three months follow up carotid angiogram showing disappearence of the pseudoaneurysm and persistent closure of the fistula.

(E) One year follow up plain skull film showing two balloon remaining intact. No recurrence of the CCF.

(A)

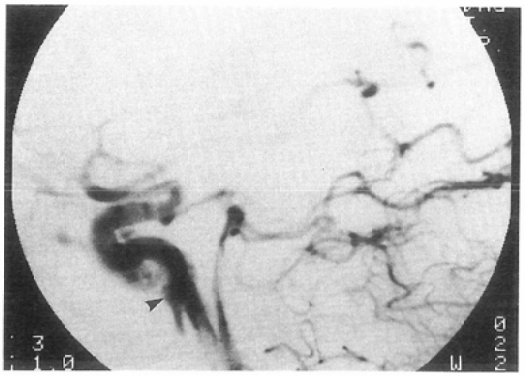

(B)

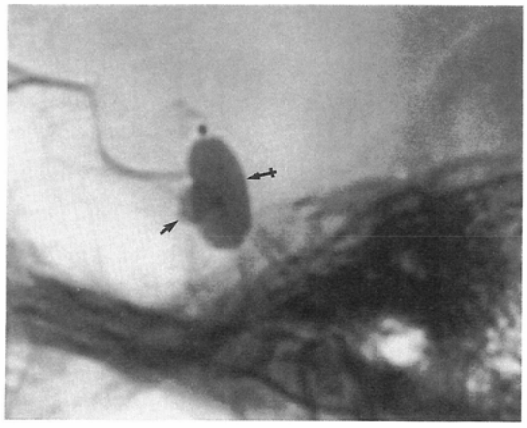

(C)

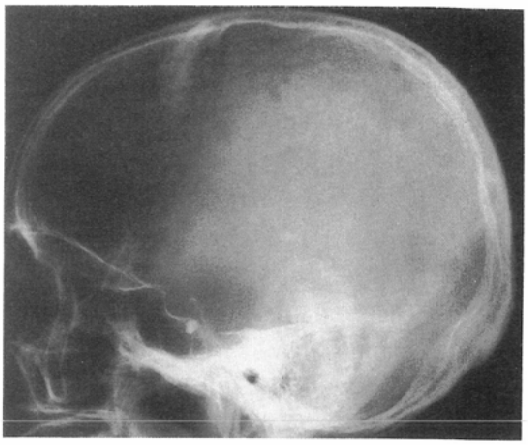

(D)

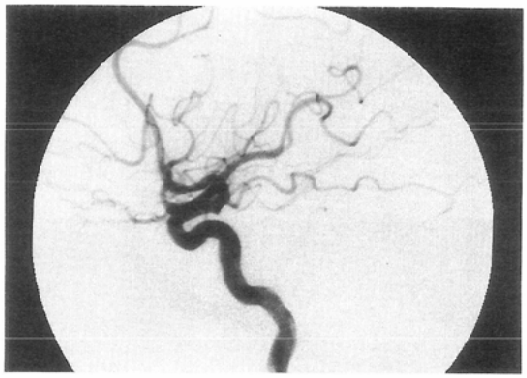

(E)

Fig. 2　45 year old male with traumtic CCF (Case 22)

(A) carotid angiogram showing a good opacification of intracranial arterial branches besides the CCF suggesting a relatively small rent of the CCF.

(B) Vertebral angiogram taken during carotid compression. Location of the rent, as well as a small compartment of the cavernous sinus (or a pseudoaneurysm) are clearly demonstrated (arrow).

(C) Plain skull film during detachment of a very small balloon (arrow) with the aid of a nondetachable ballon (crossed arrow) which transiently obliterated the precavernous ICA.

(D) Plain skull showing a very small balloon keeping its integrety (three week follow up).

(E) Carotid angiography showing complete cure of the CCF.

しまうearly deflationを呈したバルーンもなかった．適応の決定も重要なファクターであるが，各種の直接型の動静脈瘻は良い適応となることを確認した．しかし，容積1 cc未満の動脈瘤は良い適応となるものの，largeおよび，giant aneurysmには従来のラテックスバルーン同様，ITCシリコーンバルーンも良い塞栓物質ではないという結論に達した．

離脱式バルーンを用いる血管内手術の施行にあたっては，成功率を高め，合併症を極力減じるには，術者の技術的な水準もさることながら，使用する離脱式バルーンの選択も重要な因子であり，適応を厳密に立てて，脳血管内のバルーン操作に習熟した術者が用いれば，ITC離脱式バルーンはシンプルなデザインながら，難しい外科的脳血管病変の治療を，安全に成功せしめ得る，操作性が良く，信頼性の高いバルーンと言えよう．

(A) A saccular aneurysm at the origin of the ophthalmic artery shown on the left carotid angiography. Left anterior oblique view.

(B) Left carotid angiography. Immediately after-embolization. Same projection. Note a tiny stump which was totally obliterated on one week follow up.

Fig. 3 59 year old male (case 7)

(A)

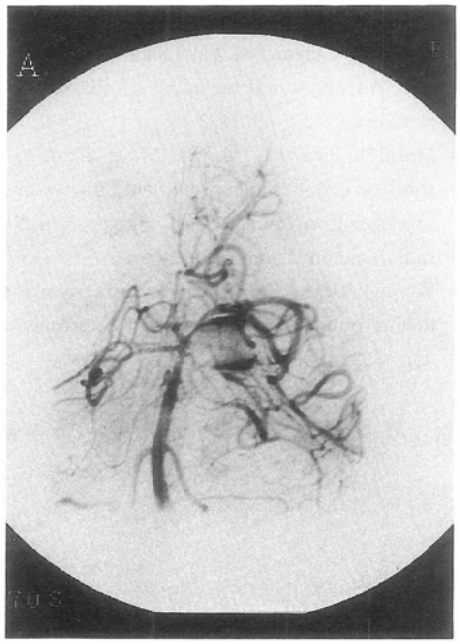

(B)

(C)

Fig. 4　54 year old female (case 21)

(A) Vertebral angiography showing a large saccular aneurysm at the origin of the left superior cerebellar artery.

(B) Immediately after embolization. Although there was some residual lumen in the dome of the aneurysm, the neck of the aneurysm was well treated.

(C) Three months follow up showing restoration of the aneurysmal lumen, which was almost the same in size as the original one, by sinking of the balloon into the muddy thrombus.

参考文献

1) Serbinenko FA: Balloon catheterization and occlusion of major cerebral arteries. J Neurosurg 41 : 125−145, 1974
2) Debrun G, Lacour P, Caron JP, et al.: Detachable balloon and calibrated leak balloon techniques in the treatment of cerebralvascular lesions. J Neurosurg 49 : 635−649, 1978
3) Hieshima GB, Mehringer CM, Grinnell VS, et al.: Emergency occlusive techniques. Surg Neurol 9 : 293−302, 1978
4) Grinnell VS, Hieshima GB, Mehringer CM, et al.: Therapeutic renal artery occlusion with a detachable balloon. J Urology 126 : 233−237, 1981
5) Goto K, Halbadh VV, Hardin CW, et al.: Permanent inflation of detachable balloons with a low-viscosity, hydrophilic polymerizing system. Radiology 169 : 787−790, 1988
6) Hieshima GB, Grinnell VS, Mehringer CM: A detachable balloon for therapeutic transcatheter occlusions. Radiology 138 : 227−228, 1981
7) Hieshima GB, Mehringer CM, Grinnel VS, et al.: Preoperative balloon occlusion: 'The intravascular ligature'. Surg Neurol 17 : 191−196, 1982
8) Higashida RT, Halbach VV, Barnwell SL, et al.: Treatment of intracranial aneurysms with preservation of the parent vessel: results of percutaneous balloon embolization in 84 patients. AJNR 11 : 663−640, 1990
9) Goto K, Hieshima GB, Higashida RT, et al.: Treatment of direct carotid cavernous sinus fistulae-Various therapeutic approaches and result in 148 cases. Acta Radiologica [Suppl. 396] : 576−579, 1986
10) Taki W, Handa H, Yonekawa Y, et al.: Detachable balloon catheter systems for embolization of cerebrovascular lesions. Neurol Med Chir (Tokyo) 21 : 709−719, 1981
11) Norman D, Newton TH, Edwards MS, DeCaprio V: Carotid cavernous fistula: Closure with detachable silicone balloons. Radiology 149 : 149−157, 1983
12) Debrun G, Lacour P, Vinuela F, et al.: Treatmet of 54 traumatic carotid-cavernous sinus fistulas. J Neurosurg 55 : 678−692, 1981
13) Debrun G, Legre J, Kasbarian M, et al.: Endovascular occlusion of vertebral fistulae by detachable balloons with conservation of vertebral blood flow. Radiology 130 : 141−147, 1979
14) Marshall F, White R, Kaufman S, Barth K: Treatment of traumatic renal arteriovenous fistulas by detachable silicone balloon embolization. J Urology 122 : 237−239, 1979
15) White RI, Kaufman SL, Barth KH, et al.: Occlusion of varicocele with detachable balloons. Radiology 139 : 327−334, 1981
16) Debrun G, Fox AJ, Drake C, et al.: Giant unclippable aneurysms: Treatment with detachable balloons. AJNR 2 : 167−173, 1981
17) Janik JS, Culham JAG, Filler RM, et al.: Balloon embolization of a bleeding gastroduodenal artery in a 1-year-old child. Pediatrics 67 : 671−674, 1981
18) Romodanov AP, Shcheglov VI: Intravascular occlusion of saccular aneurysms of the cerebral arteries by means of a detachable balloon catheter. Advances and technical standards of neurosurgery 9 : 25−49, 1982
19) Moret J, Picard L, Mawad M, et al.: A critical study on endovascular treatment of berry aneurysms based on 70 cases. XIV Symposium Neuroradiologicum, London, 1990
20) Fox AJ, Drake CG: Aneuysm neck remnant following balloon embolozation. J Neurosurg : 67 : 321−322, 1987